

TURKISH ASSOCIATION OF ORAL AND MAXILLOFACIAL SURGERY



TAOMS'24

31st INTERNATIONAL SCIENTIFIC CONGRESS

09-13th OCTOBER 2024
XANADU ISLAND BODRUM

ABSTRACT BOOK

SCIENTIFICALLY SUPPORTED BY



TAOMS

TURKISH ASSOCIATION OF ORAL AND MAXILLOFACIAL SURGERY

6th YOUNG
TAOMS
SYMPOSIUM

www.taoms2024.org



TAOMS'24

Turkish Association Of Oral and Maxillofacial Surgery
31st INTERNATIONAL SCIENTIFIC CONGRESS
09-13th OCTOBER 2024 / XANADU ISLAND - BODRUM

CONTENTS

- **PRESIDENTS' WELCOME**
- **COMMITTEES**
- **SCIENTIFIC PROGRAM**
- **SPONSORS**
- **ORAL SESSIONS**
- **INVITED SPEAKERS**
- **ORAL PRESENTATIONS**
- **POSTER PRESENTATIONS**
- **INDEX**

TURKISH ASSOCIATION OF ORAL AND MAXILLOFACIAL SURGERY



TAOMS'24

31st INTERNATIONAL SCIENTIFIC CONGRESS

09-13th OCTOBER 2024
XANADU ISLAND BODRUM

SCIENTIFICALLY SUPPORTED BY



PRESIDENT'S WELCOME



TAOMS'24

Turkish Association Of Oral and Maxillofacial Surgery
31st INTERNATIONAL SCIENTIFIC CONGRESS
09-13th OCTOBER 2024 / XANADU ISLAND - BODRUM



Prof. Dr. Mustafa Sancar ATAÇ
**President of Turkish Association of
Oral and Maxillofacial Surgery**

Dear Colleagues,

On behalf of the board of directors of the Turkish Association of Oral and Maxillofacial Surgery, I am very pleased to invite you to the 31st International Congress of Turkish Association of Oral and Maxillofacial Surgery. We will hold our congress this year on 9-13 October 2024 at Bodrum Xanadu Island Hotel.

This year, as every year, our board of directors and organization committee are working to offer you a perfect congress in every sense. We have full faith that the scientific support you provide us from every corner of our beautiful country, increasing every year, will continue this year as well, so that we will continue to strongly protect the unity and integrity of our community.

This year, we would like to thank all our expert and leading national and international speakers who accepted our invitation and supported us. We would also like to thank to International Association of Oral and Maxillofacial Surgeons (IAOMS), the European Association for Cranio-Maxillofacial Surgery (EACMFS) and the AO CMF organization for their scientific support with their special sessions. In addition, as every year, many applied courses are included in our program. Our Young TAOMS session, which has become a tradition every year, will meet you again this year with surprise sessions.

We will have an excellent congress in Bodrum at the most socially beautiful time of the year. In addition, thanks to the interest and sponsorships of the leading companies of the sector in our congress, we will be able to introduce them to you and follow the current technological innovations.

We hope to be together in this beautiful organization, both by satisfying our longing, by raising the scientific level to the highest level with your support, and in the most beautiful time of the year in beautiful Bodrum.

Kind Regards,



TAOMS'24

Turkish Association Of Oral and Maxillofacial Surgery
31st INTERNATIONAL SCIENTIFIC CONGRESS
09-13th OCTOBER 2024 / XANADU ISLAND - BODRUM



Prof. Dr. M. Emre Benlidayi
Congress President

Dear Colleagues,

It is with great honor and pleasure that I invite you to the 31st International Scientific Congress of the Turkish Association of Oral and Maxillofacial Surgery. This prestigious event will be held from October 9-13, 2024, against the stunning backdrop of Bodrum.

Our congress will feature a rich scientific program with many esteemed speakers from both Turkey and abroad, sharing their expertise on the latest advancements in our field. In addition, various courses and master classes will provide attendees with the most up-to-date knowledge and practices. We invite you to join this important platform to exchange insights and developments in our profession.

Alongside the scientific program, we have planned enjoyable social activities for our participants. We hope you will create memorable experiences while enjoying the historical and natural beauty of Bodrum.

Your participation will greatly contribute to the success of our congress and significantly enhance our professional development. We are honored to have the opportunity to gather with you at this significant event.

We eagerly await your participation and look forward to welcoming you in Bodrum.

Sincerely,

TURKISH ASSOCIATION OF ORAL AND MAXILLOFACIAL SURGERY



TAOMS'24

31st INTERNATIONAL SCIENTIFIC CONGRESS

09-13th OCTOBER 2024
XANADU ISLAND BODRUM

SCIENTIFICALLY SUPPORTED BY



COMMITTEES



TAOMS'24

Turkish Association Of Oral and Maxillofacial Surgery

31st INTERNATIONAL SCIENTIFIC CONGRESS

09-13th OCTOBER 2024 / XANADU ISLAND - BODRUM

CONGRESS ORGANIZATION BOARD

PRESIDENT OF TAOMS

Prof. Dr. Mustafa Sancar Ataç

PRESIDENT OF CONGRESS

Prof. Dr. M. Emre Benlidayı

Congress Secretaries

Doç Dr H. Can Tükel

Doç.Dr. Mehmet Emre Yurttutan

Young Taoms Symposium President

Prof.Dr. Mehmet Ali Erdem

Doç.Dr. Ertan Yalçın

ORGANIZATION COMMITTEE

Taoms Yönetim Kurulu ve

Dr. Erol Cansız

Dr. Ömür Dereci

Dr. Çiğdem Karaca

Dr. Nuray Er

Dr. Mehmet Ali Erdem

Dr. Gökhan Gürler

Dr. Yeliz Kılınç

Dr. Başak Keskin Yalçın

SCIENTIFIC COMMITTEE - National

Dr. Cemal Akay

Dr. Ertunç Dayı

Dr. Gühan Dergin

Dr. Cemil İşler

Dr. İnci Karaca

Dr. Göksel Şimşek Kaya

Dr. Nilüfer Özkan

Dr. Emrah Soylu

Dr. Kevser Sancak

Dr. Ayşegül Tüzüner

SCIENTIFIC COMMITTEE - International

Dr. Stefan Bergee
Netherlands

Dr. Amir Elbarbarry
Egypt

Dr. Simon Enzinger
Austria

Dr. Manlio Galie
Italy

Dr. Max Heiland
Germany

Dr. Nicholas Kalavrezos
UK

Dr. Ashraf Messiha
UK

Dr. Sanjiv Nair
India

Dr. Christos Perisanidis
Greece

Dr. Chingiz Rahimov
Azerbaijan

Dr. Majeed Rana
Germany

Dr. Ignacio Garcia Recuero
Spain

Dr. Marina Morante Silva
ABD

YOUNG TAOMS

Dr. Ferit Bayram

Dr. Sezai Çiftçi

Dr. Fatih Girgin

Dr. Metehan Keskin

Dr. Musab Süleyman Kılavuz

Dr. Sümer Münevveroğlu

Dr. Görkem Tekin

Dr. Yıldız Ünüvar

TURKISH ASSOCIATION OF ORAL AND MAXILLOFACIAL SURGERY



TAOMS'24

31st INTERNATIONAL SCIENTIFIC CONGRESS

09-13th OCTOBER 2024
XANADU ISLAND BODRUM

SCIENTIFICALLY SUPPORTED BY



SCIENTIFIC PROGRAM

09 Ekim 2024 – Ana Salon
09th October 2024 – Main Hall

15:45-16:15	Kahve Arası / Coffee Break	
16:15-16:30	Açılış Seremonisi Opening Ceremony	Salon 1 Hall 1
16:30-17:00	Dr. Ümit Ertaş Orta Yüz Deformiteleri <i>Midface Deformities</i>	Moderator Dr. Ergun Yücel
17:00-17:30	Dr. Çağrı Delilbaşı Kulakta Ağrı ve Çınlama: Dental ve Medikal Yaklaşım <i>Otalgia and Tinnitus: Dental and Medical Approach</i>	
17:30-17:45	Tartışma Discussion	
18:00-19:00	HOŞ GELDİNİZ KOKTEYLİ Welcome Cocktail	

10 Ekim 2024 – Ana Salon I. Oturum
10th October 2024 – Main Hall 1st Session

08:00-09:00	Sözlü Sunum Oturumu I A / Oral Presentation I A	Salon 1 Hall 1
08:00-09:20	Sözlü Sunum Oturumu I B / Oral Presentation I B	Salon 2 Hall 2
08:00-09:20	Sözlü Sunum Oturumu I C / Oral Presentation I C	Salon 3 Hall 3
08:00-09:20	Sözlü Sunum Oturumu I D / Oral Presentation I D	Salon 4 Hall 4
08:00-09:20	Sözlü Sunum Oturumu I E / Oral Presentation I E	Salon 5 Hall 5
09:00-09:20	Dr. Burak Çankaya İmplant Uygulamalarında Başarının Temelleri <i>Fundamentals of Success in Implant Applications</i>	Moderator Dr. Cahit Üçök Dr. Ömür Dereci
09:20-09:40	Dr. Onur Gönül Alveoler Kret Yetersizliklerinde Augmentasyon Seçenekleri <i>Augmentation Options in Alveolar Crest Deficiencies</i>	
09:40-10:00	Dr. Cemal Akay Komplike Vakalarda İmplant Uygulamaları <i>Implant Applications in Complicated Cases</i>	
10:00-10:15	Tartışma <i>Discussion</i>	
10:15-10:30	Kahve Arası / Coffee Break	
10:30-10:50	Dr. Yavuz Tolga Korkmaz Maksiller Sinus Augmentasyonu ve Tartışmalı Konular <i>Maxillary Sinus Augmentation and Controversial Topics</i>	Moderator Dr. Mine Cambazoğlu Dr. Serpil Altundoğan
10:50-11:20	Dr. Orcan Yüksel Dental İmplantların Çevresinde Estetik Açından Gerekli Olan Kalıcı Kemik Dokusu ve Sağlıklı Yumuşak Doku Oluşturma Teknikleri <i>Esthetic Considerations Related to Bone and Soft Tissue Maintenance and Development Around Dental Implants</i>	
11:20-11:30	Tartışma <i>Discussion</i>	
11:30-11:45	Kahve Arası / Coffee Break	
11:45-12:05	Dr. Alper Sindel Ortognatik Cerrahide Karşılaşılabilecek Komplikasyonlar ve Önleme Stratejileri <i>Complications in Orthognathic Surgery and Preventive Strategies</i>	Moderator Dr. Mehmet Barış Şimşek Dr. Emrah Soyulu
12:05-12:25	Dr. Faysal Uğurlu Segmental Mandibula Rezeksiyonlarında Rekonstrüksiyon Plaklarının Etkinliği <i>Effectiveness of the Reconstruction Plates after Segmental Resection of the Mandible</i>	
12:25-12:45	Dr. Umut Tekin Kondiler Hiperplazi: Güncel Düşünceler <i>Condylar Hyperplasia: Current Thoughts</i>	
12:45-13:00	Tartışma <i>Discussion</i>	
13:00-14:00	Öğle Yemeği / Lunch	
KURSLAR / COURSES		
14:00-15:30 Salon 1 Hall 1	Dr. Belir Atalay Zigomatik İmplant Cerrahisi : Uygulamalı Kurs <i>Zygomatic Implant Surgery: Hands-on Course</i>	Moderator Dr. Gökhan Gürler Dr. Nihat Akbulut
14:00-15:30 Salon 2 Hall 2	Dr. Erol Cansız Ortognatik Cerrahide Dijital Planlama: Neden ve Nasıl? <i>Digital Planning in Orthognathic Surgery: Why and How?</i>	Moderator Dr. Sabri Cemiş İşler Dr. Firdevs Şenel

11 Ekim 2024 – Ana Salon I. Oturum
11th October 2024 – Main Hall 1st Session

08:00-09:00	Sözlü Sunum Oturumu II A / <i>Oral Presentation II A</i>	Salon 1 Hall 1
08.00-09.20	Sözlü Sunum Oturumu II B / <i>Oral Presentation II B</i>	Salon 2 Hall 2
08.00-09.20	Sözlü Sunum Oturumu II C / <i>Oral Presentation II C</i>	Salon 3 Hall 3
08.00-09.20	Sözlü Sunum Oturumu II D / <i>Oral Presentation II D</i>	Salon 4 Hall 4
08.00-09.20	Sözlü Sunum Oturumu II E / <i>Oral Presentation II E</i>	Salon 5 Hall 5
EUROPEAN ASSOCIATION FOR CRANIO MAXILLOFACIAL SURGEY (EACMFS) SCIENTIFIC SESSION		
09:00-09:30	Dr. Stefaan Berge <i>Modern Developments in Orthognatic Surgery: Virtual Surgery, Augmented Reality and Artificial Intelligence</i>	Moderator Dr. Mustafa Sancar Ataç
09:30-10:00	Dr. Manlio Galie <i>Craniofacial Trauma: The Maxillofacial Perspective</i>	Dr. Mehmet Ali Altay
10:00-10:30	Kahve Arası / Coffee Break	
10:30-11:00	Dr. Nick Kalavrezos <i>Trends and Challenges in Flap-Based Implant Rehabilitaiton In Major Head & Neck Oncology</i>	Moderator Dr. Mustafa Sancar Ataç
11:00-11:30	Dr. Christos Perisanidis <i>Subperiosteal Implants For The Maxilla</i>	Dr. Mehmet Ali Altay
11:30-12:00	Tartışma Discussion	
12:00-13:00	Öğle Yemeği / Lunch	
13:00-13:30	Dr. Ashraf Messiha <i>Complex Cases of TMJ Reconstruction: Concomitant Bimaxillary TMJ Reconstruction</i>	Moderator
13:30-14:00	Dr. Simon Enzinger <i>In House Production of PEEK Implants in Cranio-facial Reconstruction</i>	Dr. Ayşegül Mine Tüzüner Dr. Mehmet Emre Yurttutan
14:00-14:30	Dr. Chingiz Rahimov <i>Properties of Healing of Surgical Wounds in Oral Cavity and Facial Skin</i>	
14:30-14:50	Kahve Arası / Coffee Break	
14:50-16.00	Dr. Ashraf Messiha / Dr. Mustafa Sancar Ataç <i>Masterclass: Surgical Approaches To Facial Skeleton</i>	
16:00-17:40	GENÇ TAOMS SEMPOZYUMU YOUNG TAOMS SYMPOSIUM	Moderator Dr. Mehmet Ali Erdem Dr. Ertan Yalçın



TAOMS'24

Turkish Association Of Oral and Maxillofacial Surgery
31st INTERNATIONAL SCIENTIFIC CONGRESS
09-13th OCTOBER 2024 / XANADU ISLAND - BODRUM

YOUNG TAOMS SYMPOSIUM

11 Ekim 2024
11th October 2024

16:00 - 16:10	Fatih Girgin Sagittal Split Ramus Osteotomisi'nde Posnick Modifikasyonu: Neden, Nasıl, Ne Zaman? <i>Posnick Modification of Sagittal Split Ramus Osteotomy: Why, How, When?</i>	
16:10 - 16:20	Ferit Bayram Posterior Mandibulada Dental İmplant Uygulamalarında Inferior Alveolar Sinir Lateralizasyonu: Cerrahi Teknik ve Klinik Uygulamalar <i>Inferior Alveolar Nerve Lateralization for Dental Implant Placement in the Posterior Mandible: Surgical Technique and Clinical Applications</i>	
16:20 - 16:30	Görkem Tekin TME Artrosentezinde Yeni Yaklaşım <i>A New Approach in TMJ Arthrocentesis</i>	
16:30 - 16:40	Metehan Keskin İ-PRF 'nin Klinik Kullanımına Yeni Bir Yaklaşım <i>A New Approach to the Clinical Use of I-PRF</i>	
16:40 - 16:50	Tartışma <i>Discussion</i>	Moderator Dr. Mehmet Ali Erdem Dr. Ertan Yalçın
16:50 - 17:00	Musab Süleyman Kılavuz Ortognatik Cerrahide Bilateral Sagittal Split Ramus Osteotomisi: Kritik Adımlar ve Teknik Detaylar <i>Bilateral Sagittal Split Ramus Osteotomy in Orthognathic Surgery: Critical Steps and Technical Details</i>	
17:00 - 17:10	Sezai Çiftçi Oronazal Fistül Tedavi Yöntemleri: İki Olgu Sunumu <i>Oronasal Fistula Treatment Methods: Two Case Reports</i>	
17:10 - 17:20	Sümer Münevveroğlu Doğal Baş Pozisyonunun Belirlenmesi ve Sanal Planlama Ortamına Aktarılması <i>Determination and Transfer of Natural Head Position in Virtual Planning</i>	
17:20 - 17:30	Yıldız Ünüvar Maksiller Sinüsle İlişkili Dentigeröz Kistlerin Yönetimi ve Tedavisi: Gömülü Dişlerle İlişkili Patolojilerin Değerlendirilmesi <i>Management and Treatment of Dentigerous Cysts Associated with the Maxillary Sinus: Evaluation of Pathologies Caused by Impacted Teeth</i>	
17:30 - 17:40	Tartışma <i>Discussion</i>	

12 Ekim 2024 – Ana Salon I. Oturum
12th October 2024 – Main Hall 1st Session

08:00-10:00	Sözlü Sunum Oturumu III A / <i>Oral Presentation III A</i>	Salon 1 Hall 1
08:00-10:00	Sözlü Sunum Oturumu III B / <i>Oral Presentation III B</i>	Salon 2 Hall 2
08:00-10:00	Sözlü Sunum Oturumu III C / <i>Oral Presentation III C</i>	Salon 3 Hall 3
08:00-10:00	Sözlü Sunum Oturumu III D / <i>Oral Presentation III D</i>	Salon 4 Hall 4
IAOMS OTURUMU / IAOMS SCIENTIFIC SESSION		
10:00-10:30	Dr. Sanjiv Nair <i>Surgical Management of Vascular Anomalies</i>	
10:30-11:00	Dr. Christos Perisanidis <i>Trends in the Management of Oral Cancer</i>	Moderator
11:00-11:30	Dr. Marina Morante Silva <i>Advances in Mandible Reconstruction: Jaw in a Day</i>	Dr. B. Çağrı Delilbaşı
11:30-12:00	Dr. Majeed Rana <i>Advances and Innovations in CMF Reconstruction</i>	Dr. Erol Cansız
12:00-12:15	Tartışma Discussion	
12:15-13:30	Öğle Yemeği / Lunch	
AO CRANIO MAXILLOFACIAL (AO CMF) SCIENTIFIC SESSION		
13:30-14:00	Dr. Majeed Rana <i>Personalized Orthognathic Surgery</i>	Moderator
14:00-14:30	Dr. Christos Perisanidis <i>Aesthetic Considerations of the Lower Eyelid and Maxillo-Zygomatic Complex</i>	Dr. Sirmahan Çakarer
14:30-15:00	Dr. Amir Elbarbarry <i>Considerations in Rhinoplasty for CMF Patients</i>	Dr. Can Tükel
21:30-23:30	KAPANIŞ PARTİSİ Closing Party	



TAOMS'24

Türk Oral ve Maksillofasiyal Cerrahi Derneği

31. ULUSLARARASI BİLİMSEL KONGRESİ

09-13 EKİM 2024 / XANADU ISLAND BODRUM

13 Ekim 2024 – Ana Salon I. Oturum 13th October 2024 – Main Hall 1st Session

09:50-10:30	Dr. Max Heiland <i>Virtual Planning and Patient-Specific Implants in Orthognatic Surgery</i>	Moderator Dr. Candan Efeoğlu Dr. Başak Keskin Yalçın
KURSLAR / COURSES		
10:30-12:00	Dr. Barış Aydil Botoks & Dolgu Uygulamalarında Güncel Yaklaşımlar <i>Contemporary Approaches in Botox and Filler Applications</i>	Salon 1 Hall 1
10:30-12:00	Dr. Onur Şahin Pterygoid ve Transnazal İmplantlar Kullanılarak Aşırı Atrofik Maksillanın Rehabilitasyonu <i>Rehabilitation of Severe Atrophic Maxilla Using Pterygoid and Transnasal Implants</i>	Salon 2 Hall 2
12:00-13:30	Öğle Yemeği / Lunch	
13:30-14:00	KAPANIŞ CLOSING	

TURKISH ASSOCIATION OF ORAL AND MAXILLOFACIAL SURGERY



TAOMS'24

31st INTERNATIONAL SCIENTIFIC CONGRESS

09-13th OCTOBER 2024
XANADU ISLAND BODRUM

SCIENTIFICALLY SUPPORTED BY



PLATINUM SPONSORS



TAOMS'24

Turkish Association Of Oral and Maxillofacial Surgery

31st INTERNATIONAL SCIENTIFIC CONGRESS

09-13th OCTOBER 2024 / XANADU ISLAND - BODRUM

IMPLANCE
Dental Implant System


VENÜS CON

TURKISH ASSOCIATION OF ORAL AND MAXILLOFACIAL SURGERY



TAOMS'24

31st INTERNATIONAL SCIENTIFIC CONGRESS

09-13th OCTOBER 2024
XANADU ISLAND BODRUM

SCIENTIFICALLY SUPPORTED BY



STAND SPONSORS



TAOMS'24

Turkish Association Of Oral and Maxillofacial Surgery
31st INTERNATIONAL SCIENTIFIC CONGRESS
09-13th OCTOBER 2024 / XANADU ISLAND - BODRUM



ABDIIBRAHİM

ΔC DENTAL®

ALER-DENTAL

bilimplant

DISCOVER THE SCIENCE

BIOTECHNICA®
Engineering, Medical Co. Ltd.
"Yaşam İçin Mühendislik"



MENARINI
Türkiye



oypa medikal



TAOMS'24

Turkish Association Of Oral and Maxillofacial Surgery

31st INTERNATIONAL SCIENTIFIC CONGRESS

09-13th OCTOBER 2024 / XANADU ISLAND - BODRUM

COFFEE BREAKS SPONSOR



TURKISH ASSOCIATION OF ORAL AND MAXILLOFACIAL SURGERY



TAOMS'24

31st INTERNATIONAL SCIENTIFIC CONGRESS

09-13th OCTOBER 2024
XANADU ISLAND BODRUM

SCIENTIFICALLY SUPPORTED BY



ORAL SESSION



TAOMS'24

Turkish Association Of Oral and Maxillofacial Surgery
31st INTERNATIONAL SCIENTIFIC CONGRESS
09-13th OCTOBER 2024 / XANADU ISLAND - BODRUM

10 Ekim 2024 10 October 2024			
08:00-09:00	Sözlü Sunum Oturumu I A Oral Presentation Session I A		SALON 1 Ana Salon
MODERATOR	Dr. Kevsar Sancak Dr. Fatih Taşkesen		
08:08-08:16	OP-002	Ahmet Berkant Ozen, İnci Rana Karaca Çocuk Hastalarda Dentigeröz Kistlere Marsupyalizasyon Tedavisi Yaklaşımı: Vaka Serisi ve Literatür Derleme <i>Marsupialization Treatment Approach For Dentigerous Cysts In Pediatric Patients: A Case Series and Literature Review</i>	
08:16-08:24	OP-003	Muhammed Abdullah Çeşme, Cansu Alpaştan Gazi Üniversitesi Diş Hekimliği Fakültesinde odontojenik kist ve tümörlerin sıklığı ve demografik profili üzerine 10 yıllık retrospektif bir çalışma <i>A 10-year retrospective study of the frequency and demographic profile of odontogenic cysts and tumours in Gazi University Faculty of Dentistry</i>	
08:24-08:32	OP-004	Denizcan Atalay, Onur Şahin Dörtü Zigomatik İmplant Cerrahisi Öncesi Zigomatik Kemik Değerlendirilmesi: Konik Işınlı Bilgisayarlı Tomografi Üzerinde Sanal İmplant Yerleştirme Çalışması <i>Evaluation of the zygomatic bone prior to the quad zygoma surgery: Virtual implant placement study on cone beam computed tomography</i>	
08:32-08:40	OP-005	Kübra Yakut, Sezal Çiftçi Le Fort I İletme Osteotomi Fiksasyonunda Titanum ve Karbon Fiberle Güçlendirilmiş Polietereterketon Mini Plakların Biyomekanik Etki ve Stabiliteilerinin Sonlu Elemanlar Analizi İle Değerlendirilmesi <i>Evaluation of Stress Distributions of Titanium and Carbon Fiber Reinforced Polyethereterketone Mini Plates in Le Fort I Advancement Osteotomy Fixation Using Finite Element Analysis</i>	
08:40-08:48	OP-006	Yonca Kanat, Mehmet Cihan Bereket, Mehmet Emin Önger, Metehan Keskin Allantoinin Mandibular Distraksiyon Osteogenezisi Üzerine Etkilerinin Deneysel Olarak İncelenmesi <i>Experimental Investigation of the Effects of Allantoin on Mandibular Distraction Osteogenesis</i>	
08:48-09:00		Tartışma Discussion	

10 Ekim 2024 10 October 2024			
08:00-09:20	Sözlü Sunum Oturumu I B Oral Presentation Session I B		SALON 2
MODERATOR	Dr. Zeynep Bayramoğlu Dr. Ebru Deniz Karşlı		
08:00-08:08	OP-007	Nazlı Hilal Kahraman, Serap Keskin Tunç D Vitamini Eksikliği Olan Miyofasiyal Ağrı Bireylerde, Diklofenak Sodyum ve D Vitamini Takviyesinin Semptomlar Üzerine Etkilerinin Karşılaştırmalı Olarak Değerlendirilmesi <i>Comparative Evaluation of the Effects of Diclofenac Sodium and Vitamin D Supplementation on Symptoms in Individuals with Myofascial Pain and Vitamin D Deficiency</i>	
08:08-08:16	OP-008	Firat Güneş, Salih Ofluoğlu, Naz Deniz Koşer, Anıl Özyurt, Gülcan Coşkun Akar, Candan Efeoğlu Konservatif Tedaviye Dirençli Miyofasiyal Miyaljinin Yönetimi <i>Management of Myofascial Myalgia Refractory To Conservative Treatment</i>	
08:16-08:24	OP-009	Ozan Biçer, Ömür Dereci Santral Dev Hücreli Granülomların Tedavisinde İntralezyonel Kortikosteroid Enjeksiyonu: Vaka Serisi <i>Intralesional Corticosteroid Injection for Treatment of Central Giant-Cell Granuloma: Case Series</i>	
08:24-08:32	OP-010	İkbur Ezgi Duman, Gühan Dergin, Fatma Güngör, Pınar Yener Maksillanın İskeletsel Deformitelerinde Multi-Piece Osteotomi Uygulamaları: Vaka Serisi <i>Multi-Piece Osteotomy Applications in Skeletal Deformities Of Maxilla: Case Series</i>	
08:32-08:40		Tartışma Discussion	
08:40-08:48	OP-011	Fatma Güngör, Gühan Dergin, Korkut Ulucan, Beste Tacal Aslan Trigeminal Nevralji Hastalarında SLC6A4 Gen Promotör İlişim Polimorfizminin Etkileri: Bir Pilot Çalışma <i>Effects of SLC6A4 Gene Promoter Ilişim Polymorphism in Trigeminal Neuralgia Patients: A Pilot Study</i>	
08:48-08:56	OP-012	Cannet Süle Demirezer, Mehmet Emre Benlidayı, Tuncer Akdoğan İlaçla İlişkili Çene Osteonekrozu Gelişen Hastalarda Mandibular Trabeküler Kemik Fraktal Analiz Yöntemiyle İncelenmesi <i>Fractal Analysis of Mandibular Trabecular Bone in Patients with Medication-Related Osteonecrosis of the Jaw</i>	
08:56-09:04	OP-013	Savgi Kocak, Cansu Yavuz Şahin, Necip Fazil Erdem Oral Mukozal Lezyonlar: Benign Görünümlerinin Malignite Potansiyeli Üzerine Altı Vaka İncelemesi <i>Oral Mucosal Lesions: A Study on the Malignant Potential of Benign Appearances Based on Six Cases</i>	
09:04-09:12	OP-014	Ali Selçuk İdar, Umur Tekin Dental İmplant Uygulama Sonrası Gelişen Geç Radyoterapi Sekeli: Olgu Sunumu ve Literatür Değerlendirmesi <i>Late Radiotherapy Sequelae After Dental Implant Placement: A Case Report and Literature Review</i>	
09:12-09:20		Tartışma Discussion	

10 Ekim 2024 10 October 2024			
08:00-09:20	Sözlü Sunum Oturumu I C Oral Presentation Session I C		SALON 3
MODERATOR	Dr. Fatih Cabbar Dr. Dilara Nur Şengün		
08:00-08:08	OP-015	Yaşim Eren, Can Arda Yapıcı, Buket Aybar, Yusuf Emes, Gülbahar Işık Özkol Vestibüloplastide Geleneksel ve 3D Baskılı Plakaların Kullanımı <i>The Use Of Conventional And 3d Printed Plates In Vestibuloplasty</i>	
08:08-08:16	OP-016	Bahar Gökik Tarhan, Mehmet Ali Erdem Nadir Görülen Kalsifiye Odontojenik Kist ve Semento-Ossifiye Fibrom Birlikliği: Olgu Sunumu ve Literatür Derlemesi <i>Rare Coexistence of Calcifying Odontogenic Cyst and Cemento-Ossifying Fibroma: A Case Report and Literature Review</i>	
08:16-08:24	OP-017	Nihat Akbulut, Alperen Bor, Metehan Keskin Unilateral Kondiler Hiperplazili Hastalarda Tanı Ve Tedavi Yaklaşımlarımız: 4 Olgu Sunumu <i>Diagnosis And Treatment Approaches In Patients With Unilateral Condylar Hyperplasia: 4 Case Report</i>	
08:24-08:32	OP-018	Gözde Gökçe Uçkun, Gülce Ecem Doğançalı, Mehmet Ali Erdem, Abdulkadir Burak Çankaya Garre Osteomyeliti <i>Garre's Osteomyelitis</i>	
08:32-08:40		Tartışma Discussion	
08:40-08:48	OP-019	Eisun Karatape, Günay Gasımlı, Arman Fahrioğlu, Kıvanç Bektaş Kayhan İlaçla Bağlı Çenelerde Görülen Osteonekroz: 3 Olgu Sunumu <i>Medication-Related Osteonecrosis of Jaws: Report of 3 Cases</i>	
08:48-08:56	OP-020	Zeynep Gümrükçü, Mert Karabağ, Samil Esad Güven Diş Çekimi Sonrası Klorheksidin Jel ve Traneksamik Asit Uygulamasının Alveolar Osteitis Oluşum Riskine Etkileri: Çift Kör Klinik Çalışma <i>The Effects Of Application Chlorhexidine Gel And Tranexamic Acid After Tooth Extraction On The Risk Of Alveolar Osteitis Formation: A Double Blind Clinical Study</i>	
08:56-09:04	OP-021	Andaç Doğan, Zeynep Gümrükçü, Dilara Sevinç, Emre Özkan Çenelerde Görülen Benign Odontojenik Kistlere Teşhis ve Tedavi Yaklaşımları: Derleme ve Vaka Serisi <i>Diagnostic and Treatment Approaches To Benign Odontogenic Cysts on the Jaws: Review and Case Series</i>	
09:04-09:12	OP-022	Cem Okan Ceylan, Mustafa Sancar Ataç Eş zamanlı çift çene cerrahisi uygulanan hastalarda temporomandibular eklem içerisinde yer alan kemiklerdeki boyutsal değişimlerin retrospektif olarak incelenmesi <i>Retrospective investigation of dimensional changes in the bones in the temporomandibular joint in patients under consequential double jaw surgery</i>	
09:12-09:20		Tartışma Discussion	



TAOMS'24

Turkish Association Of Oral and Maxillofacial Surgery
31st INTERNATIONAL SCIENTIFIC CONGRESS
09-13th OCTOBER 2024 / XANADU ISLAND - BODRUM

10 Ekim 2024 10 October 2024			
08:00-09:00	Sözlü Sunum Oturumu I A Oral Presentation Session I A		SALON 1 Ana Salon
MODERATOR	Dr. Kevsar Sancak Dr. Fatih Taşkesen		
08:08-08:16	OP-002	Ahmet Berkant Ozen, İnci Rana Karaca Çocuk Hastalarda Dentigeröz Kistlere Marsupyalizasyon Tedavisi Yaklaşımı: Vaka Serisi ve Literatür Derleme <i>Marsupialization Treatment Approach For Dentigerous Cysts In Pediatric Patients: A Case Series and Literature Review</i>	
08:16-08:24	OP-003	Muhammed Abdullah Çeşme, Cansu Alpaştan Gazi Üniversitesi Diş Hekimliği Fakültesinde odontojenik kist ve tümörlerin sıklığı ve demografik profili üzerine 10 yıllık retrospektif bir çalışma <i>A 10-year retrospective study of the frequency and demographic profile of odontogenic cysts and tumours in Gazi University Faculty of Dentistry</i>	
08:24-08:32	OP-004	Denizcan Atalay, Onur Şahin Dörtü Zigomatik İmplant Cerrahisi Öncesi Zigomatik Kemik Değerlendirilmesi: Konik Işınlı Bilgisayarlı Tomografi Üzerinde Sanal İmplant Yerleştirme Çalışması <i>Evaluation of the zygomatic bone prior to the quad zygoma surgery: Virtual implant placement study on cone beam computed tomography</i>	
08:32-08:40	OP-005	Kübra Yakut, Sezal Çiftçi Le Fort I İletme Osteotomi Fiksasyonunda Titanyum ve Karbon Fiberle Güçlendirilmiş Polietereterketon Mini Plakların Biyomekanik Etki ve Stabiliteilerinin Sonlu Elemanlar Analizi İle Değerlendirilmesi <i>Evaluation of Stress Distributions of Titanium and Carbon Fiber Reinforced Polyethereterketone Mini Plates in Le Fort I Advancement Osteotomy Fixation Using Finite Element Analysis</i>	
08:40-08:48	OP-006	Yonca Kanat, Mehmet Cihan Bereket, Mehmet Emin Önger, Metehan Keskin Allantoinin Mandibular Distraksiyon Osteogenezisi Üzerine Etkilerinin Deneysel Olarak İncelenmesi <i>Experimental Investigation of the Effects of Allantoin on Mandibular Distraction Osteogenesis</i>	
08:48-09:00		Tartışma Discussion	

10 Ekim 2024 10 October 2024			
08:00-09:20	Sözlü Sunum Oturumu I B Oral Presentation Session I B		SALON 2
MODERATOR	Dr. Zeynep Bayramoğlu Dr. Ebru Deniz Karşlı		
08:00-08:08	OP-007	Nazlı Hilal Kahraman, Serap Keskin Tunç D Vitamin Eksikliği Olan Miyofasiyal Ağrı Bireylerde, Diklofenak Sodyum ve D Vitamin Takviyesinin Semptomlar Üzerine Etkilerinin Karşılaştırmalı Olarak Değerlendirilmesi <i>Comparative Evaluation of the Effects of Diclofenac Sodium and Vitamin D Supplementation on Symptoms in Individuals with Myofascial Pain and Vitamin D Deficiency</i>	
08:08-08:16	OP-008	Firat Güneş, Salih Ofiloğlu, Naz Deniz Koşer, Anıl Özyurt, Gülcan Coşkun Akar, Candan Efeoğlu Konservatif Tedaviye Dirençli Miyofasiyal Miyaljinin Yönetimi <i>Management of Myofascial Myalgia Refractory To Conservative Treatment</i>	
08:16-08:24	OP-009	Ozan Biçer, Ömür Dereci Santral Dev Hücreli Granülomların Tedavisinde İntralezyonel Kortikosteroid Enjeksiyonu: Vaka Serisi <i>Intralesional Corticosteroid Injection for Treatment of Central Giant-Cell Granuloma: Case Series</i>	
08:24-08:32	OP-010	İkbur Ezgi Duman, Gühan Dergin, Fatma Güngör, Pınar Yener Maksillanın İskeletsel Deformitelerinde Multi-Piece Osteotomi Uygulamaları: Vaka Serisi <i>Multi-Piece Osteotomy Applications in Skeletal Deformities Of Maxilla: Case Series</i>	
08:32-08:40		Tartışma Discussion	
08:40-08:48	OP-011	Fatma Güngör, Gühan Dergin, Korkut Ulucan, Beste Tacal Aslan Trigeminal Nevralji Hastalarında SLC6A4 Gen Promotör İlişim Polimorfizminin Etkileri: Bir Pilot Çalışma <i>Effects of SLC6A4 Gene Promoter Ilişim Polymorphism in Trigeminal Neuralgia Patients: A Pilot Study</i>	
08:48-08:56	OP-012	Cannet Süle Demirezer, Mehmet Emre Benliday, Tuncer Akdoğan İlaçla İlişkili Çene Osteonekrozu Gelişen Hastalarda Mandibular Trabeküler Kemik Fraktal Analiz Yöntemiyle İncelenmesi <i>Fractal Analysis of Mandibular Trabecular Bone in Patients with Medication-Related Osteonecrosis of the Jaw</i>	
08:56-09:04	OP-013	Savgi Kocak, Cansu Yavuz Şahin, Necip Fazil Erdem Oral Mukozal Lezyonlar: Benign Görünümlerinin Malignite Potansiyeli Üzerine Altı Vaka İncelemesi <i>Oral Mucosal Lesions: A Study on the Malignant Potential of Benign Appearances Based on Six Cases</i>	
09:04-09:12	OP-014	Ali Selçuk İdar, Umur Tekin Dental İmplant Uygulama Sonrası Gelişen Geç Radyoterapi Sekeli: Olgu Sunumu ve Literatür Değerlendirmesi <i>Late Radiotherapy Sequelae After Dental Implant Placement: A Case Report and Literature Review</i>	
09:12-09:20		Tartışma Discussion	

10 Ekim 2024 10 October 2024			
08:00-09:20	Sözlü Sunum Oturumu I C Oral Presentation Session I C		SALON 3
MODERATOR	Dr. Fatih Cabbar Dr. Dilara Nur Şengün		
08:00-08:08	OP-015	Yaşim Eren, Can Arda Yapıcı, Buket Aybar, Yusuf Emes, Gülbahar Işık Özkol Vestibüloplastide Geleneksel ve 3D Baskılı Plakaların Kullanımı <i>The Use Of Conventional And 3d Printed Plates In Vestibuloplasty</i>	
08:08-08:16	OP-016	Bahadır Gökik Tarhan, Mehmet Ali Erdem Nadir Görülen Kalsifiye Odontojenik Kist ve Semento-Ossifiye Fibrom Birlikliği: Olgu Sunumu ve Literatür Derlemesi <i>Rare Coexistence of Calcifying Odontogenic Cyst and Cemento-Ossifying Fibroma: A Case Report and Literature Review</i>	
08:16-08:24	OP-017	Nihat Akbulut, Alperen Bor, Metehan Keskin Unilateral Kondiler Hiperplazili Hastalarda Tanı Ve Tedavi Yaklaşımlarımız: 4 Olgu Sunumu <i>Diagnosis And Treatment Approaches In Patients With Unilateral Condylar Hyperplasia: 4 Case Report</i>	
08:24-08:32	OP-018	Gözde Gökçe Uçkun, Gülce Ecem Doğançalı, Mehmet Ali Erdem, Abdulkadir Burak Çankaya Garre Osteomyeliti <i>Garre's Osteomyelitis</i>	
08:32-08:40		Tartışma Discussion	
08:40-08:48	OP-019	Eisun Karatape, Günay Gasmılı, Arman Fahrioğlu, Kıvanç Bektaş Kayhan İlaçla Bağlı Çenelerde Görülen Osteonekroz: 3 Olgu Sunumu <i>Medication-Related Osteonecrosis of Jaws: Report of 3 Cases</i>	
08:48-08:56	OP-020	Zeynep Gümrükçü, Mert Karabağ, Samil Esad Güven Diş Çekimi Sonrası Klorheksidin Jel ve Traneksamik Asit Uygulamasının Alveolar Osteitis Oluşum Riskine Etkileri: Çift Kör Klinik Çalışma <i>The Effects Of Application Chlorhexidine Gel And Tranexamic Acid After Tooth Extraction On The Risk Of Alveolar Osteitis Formation: A Double Blind Clinical Study</i>	
08:56-09:04	OP-021	Andaç Doğan, Zeynep Gümrükçü, Dilara Sevinç, Emre Özkan Çenelerde Görülen Benign Odontojenik Kistlere Teşhis ve Tedavi Yaklaşımları: Derleme ve Vaka Serisi <i>Diagnostic and Treatment Approaches To Benign Odontogenic Cysts on the Jaws: Review and Case Series</i>	
09:04-09:12	OP-022	Cem Okan Ceylan, Mustafa Sancar Ataç Eş zamanlı çift çene cerrahisi uygulanan hastalarda temporomandibular eklem içerisinde yer alan kemiklerdeki boyutsal değişimlerin retrospektif olarak incelenmesi <i>Retrospective investigation of dimensional changes in the bones in the temporomandibular joint in patients under consequential double jaw surgery</i>	
09:12-09:20		Tartışma Discussion	



TAOMS'24

Turkish Association Of Oral and Maxillofacial Surgery
31st INTERNATIONAL SCIENTIFIC CONGRESS
09-13th OCTOBER 2024 / XANADU ISLAND - BODRUM

11 Ekim 2024 11 October 2024			
08:00-09:00	Sözlü Sunum Oturumu I A Oral Presentation Session I A		SALON 1 Ana Salon
MODERATOR	Dr. Öznur Özalp Dr. Halil İbrahim Durmuş Dr. Zeynep Dilan Orhan		
08:00-08:08	OP-039	Bahadır Sancar, Berivan Kozan Cementosifying Fibroma Tedavisi: Tek Vaka Literatür Taraması <i>Cementosifying Fibroma Treatment: A Single Case Literature Review</i>	
08:08-08:16	OP-040	Sezai Çiftçi, Barıvan Kozan Çenelede Dört Kadrandaki Kist, Orbital Protez, El Parmak Falankslarında Eksiklik Olan Hasta, Gorlin Gotz Sendromu Mudur? Tek Vaka Literatür Derlemesi <i>A Patient with Four Quadrant Cysts in the Jaws, Orbital Prosthesis, and Missing Finger Phalanges, Is It Gorlin Gotz Syndrome?: A Case Literature Review</i>	
08:16-08:24	OP-041	Özaman Erden, Faysal Uğurlu İmmedat İmplant Cerrahisinde Pedikülü Bağ Dokusu Grefti; Vaka Serisi <i>Pedicle Connective Tissue Graft in Immedat Implant Surgery; Case Series</i>	
08:24-08:32	OP-042	İşıl Kaleci, Gökhan Göçmen, Ferit Bayram, Ömer Furkan Özkan, Serdar Fattahzade, Yaşar Özkan Total Diş Eksikliğinde İmplant Öncesi Kemik Yetersizliklerinin Otojen Anterior İliak Greft ile Düzenlenmesi ve Uzun Dönem Başarısının Değerlendirilmesi <i>The Correction of Bone Deficiencies Prior to Implant Placement in Edentulous Cases Using Autogenous Anterior Iliac Bone Graft and the Evaluation of Long-Term Success</i>	
08:32-08:40	OP-043	Ömer Furkan Özkan, Ferit Bayram, Senem Aşkın Ekinci, İşıl Kaleci, Serdar Fattahzade, Yaşar Özkan Dudak - Damak Yarığı Olgularında Alveolar Yarıkların Arko-boyu Distraksiyon Aparenti (AWDA) ile Rehabilitasyonu: Vaka Serisi <i>Rehabilitation of Alveolar Clefts in Cleft Lip and Palate Cases Using Archwise Distraction Appliance (AWDA): A Case Series</i>	
08:40-08:48	OP-044	Andaç Doğan, Zeynep Gümrükçü, Dilara Sevinç Doğan, Eren Küçük İmplant Öncesi Kemik Kazanımı İçin Blok Greft: Vaka Serisi <i>Block Graft for Preimplant Bone Gain: A Case Series</i>	
08:48-09:00		Tartışma <i>Discussion</i>	

11 Ekim 2024 11 October 2024			
08:00-09:20	Sözlü Sunum Oturumu I B Oral Presentation Session I B		SALON 2
MODERATOR	Dr. Gonca Duygu Dr. Hüseyin Babun		
08:00-08:08	OP-045	Batur Orak, Ceren Dayanan, İhan Şengül Oral Lipoma: Olgu Sunumu <i>Oral Lipoma: A Case Report</i>	
08:08-08:16	OP-046	Büşahan Bilgin, Öznur Özalp, Alper Sindel Subkondiller ve Mandibular Ramus Kırıklarında Endoskop Kullanımı: Vaka Raporları ve Literatür Derlemesi <i>Endoscopically Assisted Surgery to Subcondylar and Mandibular Ramus Fractures: Case Reports and Literature Review</i>	
08:16-08:24	OP-047	Hüseyin Tutku Bekar, Onur Odabaşı, Kevser Sancak Alveolar Kret Yetersizliklerinde Urban Tekniği ve Vaka Komplikasyonları <i>Urban Technique and Case Complications in Alveolar Crest Deficiencies</i>	
08:24-08:32	OP-048	Helin Merve Özalp, Yavuz Tolga Korkmaz Greftsiz Maksiller Sinüs Lift Operasyonları: 3 Vaka Sunumu <i>Graftless Maxillary Sinus Lift Operations: 3 Case Reports</i>	
08:32-08:40		Tartışma <i>Discussion</i>	
08:40-08:48	OP-049	Sezai Çiftçi, Emel Yardımcı MRONJ Gelişen Hastalara Cerrahi Tedavi <i>Surgical Treatment for Patients with MRONJ</i>	
08:48-08:56	OP-050	Zeynep Beyza Kırsıtoğlu, Özge Korkmaz, Kubilay Şengül, Rifat Gözneli, Faysal Uğurlu Orbital Defektli Olan Hastaların Ekstra-Oral İmplant ile Rehabilitasyonu <i>Rehabilitation of Patients with Orbital Defects Using Extra-Oral Implants</i>	
08:56-09:04	OP-051	Muhammet Demirkaya, Cansu Gül Koca, Aras Erdil Mandibula Kondil Ve Parasimfizis Kırığı: Vaka Raporu <i>Mandibular Condyle And Parasymphseal Fracture: Case Report</i>	
09:04-09:12	OP-052	Zeynep Beyza Kırsıtoğlu, Gökhan Göçmen, Sema Saraç Ortoognatik Cerrahi: Hava Yolu Obstrüksiyonu ve Uyku Apnesi için Bir Çözüm <i>Orthognathic Surgery: A Solution for Airway Obstruction and Sleep Apnea</i>	
09:12-09:20		Tartışma <i>Discussion</i>	

11 Ekim 2024 11 October 2024			
08:00-09:20	Sözlü Sunum Oturumu I C Oral Presentation Session I C		SALON 3
MODERATOR	Dr. Berkay Tokuç Dr. Çiğdem Çetin Genç		
08:00-08:08	OP-053	Recep Akmeşe, Sezai Çiftçi Derin Gömülü Dişin Çekiminde Piezocerrahi ile Bukkal Kortikotomi Tekniği ve Literatür Değerlendirmesi <i>Piezosurgery and Buccal Corticotomy Technique for the Extraction of Deeply Impacted Teeth and Literature Review</i>	
08:08-08:16	OP-054	Umut Acar, Faysal Uğurlu, Barış Yetiş Yıldırım, Gülcan Berkel Mandibular Üçüncü Molar Dişlerin Kök Konfigürasyonu, Pozisyonu Ve Açısının, İnterior Alveolar Sinir İle İlişkisinin Değişiminin Panoramik Radyografide Uzun Dönem Retrospektif Olarak Değerlendirilmesi <i>"The Long-term Retrospective Evaluation of the Changes in the Root Configuration, Position, and Angle of Mandibular Third Molar Teeth and Their Relationship with the Inferior Alveolar Nerve on Panoramic Radiographs"</i>	
08:16-08:24	OP-055	Selin Sezgin Türkmen, Tuncer Akdoğan, Hüseyin Can Tükel Posterior Mandibulada Khoury Tekniği ile Üç Boyutlu Alveolar Ogmentasyon: Olgu Sunumu <i>Three Dimensional Alveolar Ridge Augmentation with Khoury Technique in Posterior Mandible: Case Report</i>	
08:24-08:32	OP-056	Ece Duru, Banu Gürkan Köseoğlu Literatür Derlemesi: Oral Mukozada Akut Travma Sonucu Gelişen Arteriyovenöz Malformasyon <i>Literature Review: Acute Trauma as a Cause of Arteriovenous Malformation in the Oral Mucosa</i>	
08:32-08:40		Tartışma <i>Discussion</i>	
08:40-08:48	OP-057	Abdulkerim Bayındır, Dilara Nur Şengün All-on-Four Protokolünde Maksilla Posterior İmplantlar İçin Kemik Streslerinin Ölçümü ve Rezorpsiyon Risk Analizi <i>Measurement of Bone Stresses and Resorption Risk Analysis for Maxilla Posterior Implants in the All-On-Four Protocol</i>	
08:48-08:56	OP-058	Gülşah Karataş Telli, Sara Samur Ergüven, Umut Tekin Kist Marsüpyalizasyonunda Şeffaf Plak Destekli Modifiye Stent Kullanımı: Bir Olgu Sunumu ve Literatür Derlemesi <i>Utilization of a Transparent Plate-Supported Modified Stent in Marsupialization of a Cyst: A Case Report and Review</i>	
08:56-09:04	OP-059	Alanur Şahabettinoğlu, Alper Aktosun, Belir Atalay İmmedat implantasyonun güncel yaklaşımları: iki olgu sunumu ve literatür derlemesi <i>Current knowledge about immediate implant placement procedure: two case reports and literature review</i>	
09:04-09:12	OP-060	Şükran Baycan, Çağrı Delibaşı, Oguzhan Demirel, İrem Türkan Çocuklarda İnfaorbital Foramenin Anatamik Konumu ve Cerrahi Prosedürlere Etkisi: KİBT çalışması <i>The Anatomical Location of the Infraorbital Foramen in Children and Its Impact on Surgical Procedures: A CBCT Study</i>	
09:12-09:20		Tartışma <i>Discussion</i>	



TAOMS'24

Turkish Association Of Oral and Maxillofacial Surgery
31st INTERNATIONAL SCIENTIFIC CONGRESS
09-13th OCTOBER 2024 / XANADU ISLAND - BODRUM

11 Ekim 2024 11 October 2024		
08:00-09:20	Sözlü Sunum Oturumu I D Oral Presentation Session I D	
SALON 4		
MODERATOR	Dr. Mehmet Emin Toprak Dr. Onur Odabaşı	
08:00-08:08	OP-061	Fatih Cabbar, Melis Yusufhanoglu, Elinaz Baysal, Volkan Çağrı Dağışan Yeditepe Üniversitesinde Son 1 Yil İginde Khoury Yöntemi İle Yapılmış Kemik Ogmentasyonlarının Sonuçlarının İncelenmesi <i>Examination of the Results of Bone Augmentations Performed with the Khoury Method at Yeditepe University in the Last Year</i>
08:08-08:16	OP-062	Caya Türin, Nihat Laçin Atrofik çenelerde uygulanan ogmentasyon yöntemleri: Vaka serisi ve literatür derlemesi <i>Augmentation methods for atrophic jaws: Case series and literature review</i>
08:16-08:24	OP-063	Gül Emren, Zeynep Tunca, Sabriye Senem Kılıç, Ferit Bayram, Tunç Akkoç Antirezorptif ve Antiangiyojenik Tedavi Uygulanan Bireylerde Lenfosit Alt Grupları ve İmmünojik Parametrelerin Analizi: Pilot Çalışma <i>Analysis of Lymphocyte Subgroups and Immunological Parameters in Individuals Undergoing Antiresorptive and Antiangiogenic Treatment: A Pilot Study</i>
08:24-08:32	OP-064	Bark Akkoç, Hüseyin Can Tükel, Mehmet Emre Benlidayı Atrofik maksillalardaki tedavi yaklaşımları <i>Treatment approaches in atrophic maxillas</i>
08:32-08:40		Tartışma <i>Discussion</i>
08:40-08:48	OP-065	Daniala Elma, Tuncer Akdoğan, Mehmet Emre Benlidayı, Hüseyin Can Tükel Mandibula kırıklarında Klinik Deneyimlerimiz: Vaka Derlemesi <i>Our Clinical Experiences in Mandible Fractures: Case Study</i>
08:48-08:56	OP-066	Muhammed Samil Aktekinoglu, Umur Tekin Atrofik Maksillada Aynı Anda Sinüs Lift ve Kişiyeye Özel Titanyum Mesh Uygulaması: Olgu Sunumu <i>Simultaneous Sinus Lift and Customized Titanium Mesh Application in Atrophic Maxilla: A Case Report</i>
08:56-09:04	OP-067	Azat Öztürk, Burcu Öztürk, Ferit Bayram, Onur Atal Ortoognatik Cerrahi Geçirmiş Sınıf II ve Sınıf III Dentofasial Deformiteli Hastaların Operasyon Sonrası Memnuniyet Durumunun Karşılaştırılması <i>Comparison Of The Post-Operation Satisfaction Status Of Class II and Class III Dentofacial Deformity Patients Who Have Had Orthognatic Surgery</i>
09:04-09:12	OP-068	İbrahim Yanık, Ayşegül Mine Tüzüner Alt Çene Gömülü 20 Yaş Cerrahisinde, SG(Sanal Gerçeklik) in ve Müzik Dinletisinin Anksiyete ve Ağrı Üzerine Etkisi <i>The Effect of Virtual Reality and Music Therapy on Anxiety in Mandibular Impacted Tooth Surgery</i>
09:12-09:20		Tartışma <i>Discussion</i>

11 Ekim 2024 11 October 2024		
08:00-09:20	Sözlü Sunum Oturumu I E Oral Presentation Session I E	
SALON 5		
MODERATOR	Dr. Levent Çiğirim Dr. Görkem Tekin	
08:00-08:08	OP-069	Saezer Özçakır, Nihat Akbulut, Metehan Keskin Şiddetli Dejeneratif Temporomandibular Eklem Rahatsızlığının Hastaya Spesifik Fossa Eminens Protezi ile Cerrahi Tedavisi: Olgu Sunumu ve Literatür Derlemesi <i>Surgical Treatment of Severe Degenerative Temporomandibular Joint Disorder with Patient-Specific Fossa Eminens Prosthesis: A Case Report and Literature Review</i>
08:08-08:16	OP-070	Elif Betül Yıldırım, Mehmet Emin Toprak Odontojenik Keratokist Nedeniyle Osseointegrasyonu Tümüyle Kaybeden Dental İmplantın Reosseointegrasyonu: Tedavi ve Takip süreçleri <i>Re-osseointegration of a Dental Implant That Completely Loss Of Osseointegration Due to an Odontogenic Keratocyst: Treatment and Follow-up Processes</i>
08:16-08:24	OP-071	Yanık Kana, Mehmet Öhan Bereket, Metehan Keskin Akut Oroantral Açıklığın Tedavisi İle İlgili Derleme ve Alternatif Bir Tedavi Yöntemi <i>Review of Acute Oroantral Communication Treatment and an Alternative Therapeutic Approach</i>
08:24-08:32	OP-072	Ercan Karakaş, Yasin Çağlar Koşar İnfratemporal Fossaya Deplase Olan Kökün Cerrahi Olarak Çıkarılması: Vaka Raporu Ve Literatür Derlemesi <i>Surgical Removal of a Root Displaced into the Infratemporal Fossa: A Case Report and Literature Review</i>
08:32-08:40		Tartışma <i>Discussion</i>
08:40-08:48	OP-073	Zeynep Selvi Kuş, Turan Öztürk, Onur Odabaşı, Güzin Neda Hasanoglu Erbaşar, Kevser Sancak Redüksiyonsuz Disk Deplasmanında Temporomandibular Eklem Dissektomisi Sonrası Abdominal Yağ Grefti Uygulaması: Olgu Sunumu ve Literatür Derlemesi <i>Application of Abdominal Fat Graft Following Temporomandibular Joint Dissectomy in Non-Reducible Disc Displacement: A Case Report and Literature Review</i>
08:48-08:56	OP-074	Ahmet Kaya, Selin Sezgin Türkmen, Tuncer Akdoğan, Nihat Dündar Mandibula Ve Maksillada Fibröz Displazi <i>Fibrous Dysplasia in Mandible And Maxilla</i>
08:56-09:04	OP-075	Zeynep Alra Akbayrak Az Önlemeden Tedaviye: Baş ve Boyun Kanseri Radyoterapisinde Ağız Sağlığı Zorluklarının Ele Alınması <i>From Prevention to Management: Addressing Oral Health Challenges in Head and Neck Cancer Radiotherapy</i>
09:04-09:12	OP-076	Deniz Özen, Gözde Işık, Esin Alpöz Botulinum Nörotoksin Enjeksiyonu Ağrı Yönetiminde Yardımcı Bir Tedavi Olarak Kullanılabilir Mi? <i>How Does a Botulinum Neurotoxin Injection Help With Pain Management?</i>
09:12-09:20		Tartışma <i>Discussion</i>



TAOMS'24

Turkish Association Of Oral and Maxillofacial Surgery
31st INTERNATIONAL SCIENTIFIC CONGRESS
09-13th OCTOBER 2024 / XANADU ISLAND - BODRUM

12 Ekim 2024 12 October 2024			
08:00-10:00	Sözlü Sunum Oturumu I A Oral Presentation Session I A		SALON 1
MODERATOR	Dr. Volkan Kaplan Dr. Alpin Değirmenci Dr. Elif Esra Özmen		
08:00-08:08	OP-077	Büşra Özgenç, Zeynep Gümrükçü, Andaç Doğan, Mert Karabağ, Şamil Esad Güven Dişsiz Mandibula Ve Maksillerin Tedavisine Yönelik All-on-four Implant Cerrahisinin Uygulanması:İki Vaka Sunumu Ve Derleme <i>Application Of All-on-Four Implant Surgery For The Treatment Of Edentulous Mandible And Maxilla: Two Case Reports And A Review</i>	
08:08-08:16	OP-078	Ömer Faruk Kocamaz, Ege Erdiner, Serpil Altundoğan Trigeminal Nevraljinin Kriyoterapi ve Periferik Nörektomi İle Tedavisi: Olgu Sunumları ve Literatür Derlemesi <i>Treatment of Trigeminal Neuralgia with Cryotherapy and Peripheral Neurectomy: Case Reports and Literature Review</i>	
08:16-08:24	OP-079	Ömer Faruk Kocamaz, Cahit Uçok, Mehmet Emre Yurttutan, Çağrı Vural Diş hekimliği öğrencilerinde periferik intravenöz kanülasyon eğitiminde sanal gerçekliğin rolünün maket kol ile karşılaştırılması <i>Comparison of the role of virtual reality with model arm in peripheral intravenous cannulation education of dentistry students</i>	
08:24-08:32	OP-080	Turan Öztürk, Sedanur Ünal, Yeşim Kaya, Kevsir Sancak Konvansiyonel ve kemik destekli ortodonti aparatları ile planlanan SARME uygulamalarının karşılaştırılması:vaka sunumu <i>Comparison of SARME applications planned with conventional and bone-supported orthodontic appliance: case report</i>	
08:32-08:40		Tartışma <i>Discussion</i>	
08:40-08:48	OP-081	Fatih Doğanoglu, Turan Öztürk, Kevsir Sancak Kondiler Hiperplazi: Olgu Raporu ve Literatür Derlemesi <i>Condylar Hyperplasia: Case Report and Literature Review</i>	
08:48-08:56	OP-082	Öğuzhan Kara, Güzin Neda Hasanoglu Erbaşar Infratemporal Fossaya Yer Değiştiren Maksiller 20 Yaş Dişi: Vaka Sunumu ve Literatür Derlemesi <i>Maxillary Third Molar Displaced to the Infratemporal Fossa: A Case Report and Literature Review</i>	
08:56-09:04	OP-083	Naz Deniz Koşar, Salih Ofluoğlu, Firat Güneş, Anıl Özyurt, Candan Efeoğlu Çenelerde Görülen Bazı Ekspansif Anomali Vakaları ve Literatürde Bakış <i>Some Expansive Anomaly Cases Seen in the Jaws and a Review of the Literature</i>	
09:04-09:12	OP-084	Nihat Dündar, Mehmet Emre Benlidayı, Hüseyin Can Tükel, Tuncer Akdoğan, Cennet Şule Demirezer ARONJ Tedavisinde Sekestrektomi: Vaka Derlemesi <i>Sequestrectomy in the Treatment of ARONJ: Case Review</i>	
09:12-09:20		Tartışma <i>Discussion</i>	
09:20-09:28	OP-085	Bilal Aslan, Tuncer Akdoğan, Cennet Şule Dandı, Selin Sezgin Türkmen, Mehmet Emre Benlidayı, Hüseyin Can Tükel Büyük Kistlerin Marsupiyalizasyon ve Ardından Enükleasyonla Tedavisi <i>Treatment of Large Cysts with Marsupialization Followed by Enucleation</i>	
09:28-09:36	OP-086	Ali Mammadov, Mehmet Ali Altay, Alper Sindel, Göksel Şimşek Kaya, Öznur Özalp Evre 2 İlaça Bağlı Çene Osteonekrozunun Tedavisi: Bir Vaka Raporu ve Literatür Derlemesi <i>Treatment of Stage 2 Medication-Induced Osteonecrosis of the Jaw: A Case Report and Literature Review</i>	
09:36-09:44	OP-087	Duygu Başgömez, Sumer Münevveroğlu Myofasiyal Ağrı Sendromunda Lidokain ve Mepivakain Enjeksiyonlarının Etkinliğinin Depresyon Skoru Üzerine Etkilerinin Karşılaştırılması <i>Comparison of the Effects of Lidocaine and Mepivacaine Injections on Depression Scores in Myofascial Pain Syndrome</i>	
09:44-09:52	OP-088	Nazlı Hıral Kahraman Dentinojenik Hayal Hücreli Tümör, Derleme ve Olgu Sunumu <i>Dentinojenic Ghost Cell Tumor, A Case Report, Case Report with Review of Literature</i>	
09:52-10:00		Tartışma <i>Discussion</i>	

12 Ekim 2024 12 October 2024			
08:00-10:00	Sözlü Sunum Oturumu I B Oral Presentation Session I B		SALON 2
MODERATOR	Dr. Neda Hasanoglu Erbaşar Dr. Yasın Çağlar Koşar Dr. Sezai Çiftçi		
08:00-08:08	OP-089	Saray Öztürk Kavuncu, Ayşegül Mine Tüzüner Maksiller Hipoplazili Hastalarda Le Fort I Osteotomisinin Malar Bölge ve Orta Yüz Estetiği Üzerine Etkisinin Değerlendirilmesi <i>Evaluation of the Effect of Le Fort I Osteotomy on Malar Region and Midface Aesthetics in Patients with Maxillary Hypoplasia</i>	
08:08-08:16	OP-090	Ege Erdiner, Mert Özlü, Murat Mutlu, Ömer Faruk Kocamaz, Serpil Altundoğan Mandibulanın desmoplastik fibroması: nadir bir olgu sunumu ve literatür derlemesi <i>Desmoplastic fibroma of the mandible, a rare case report and review of the literature</i>	
08:16-08:24	OP-091	Zeynep Nalboglu, İhan Kızılkaya, Dilek Aynur Uğur Cankal, İpek Atak Seçen Dentiger ve Keratokistlerin Marsupiyalizasyonu Takiben Enükleasyon ve Gömülü Dişlerin Ekstraksiyonu ile Tedavisi:Vaka Serisi <i>Treatment of Dentigerous and Keratocysts With Marsupialization Followed by Enucleation and Extraction of Impacted Teeth: A Case Series</i>	
08:24-08:32	OP-092	Edip Eren Kadıkıran, Ahmet Çiçek, Onur Gönül Üç Boyutlu Sorlu Elemanlar Analizi Kullanılarak All-on-Four Tedavisi için Asimetrik Implant Konfigürasyonlarının Biyomekanik Karşılaştırması <i>Biomechanical Comparison of Asymmetric Implant Configurations for All-on-Four Treatment Using Three-Dimensional Finite Element Analysis</i>	
08:32-08:40		Tartışma <i>Discussion</i>	
08:40-08:48	OP-093	Tuğba Taş, Mehmet Ali Altay, Göksel Şimşek Kaya, Alper Sindel, Öznur Özalp Intraoral Lipom: Bir Vaka Sunumu ve Literatür Taraması <i>Intraoral Lipoma: A Case Report and Literature Review</i>	
08:48-08:56	OP-096	Mahzun Yıldız, Mehmet Emre Yurttutan, Bora Akat Atrofik Maksillada Augmentasyona Alternatif Zigomatik İmplantlar: İki Olgu Sunumu <i>Zygomatic Implants Alternative to Augmentation in Atrophic Maxilla: Two Case Reports</i>	
08:56-09:04	OP-095	Gökçe Kırız, Abdulkadir Burak Çankaya Alveolar Kemik Artırımı Teknikleri: Endikasyonlar ve Yaklaşımlar <i>Techniques on Alveolar Bone Augmentation: Indications and Approaches</i>	
09:04-09:12	OP-097	Mehmet Alp Eriş, Mehmet Emre Yurttutan Santral Dev Hücreli Granülomanın Konservatif Ve Cerrahi Tedavisi <i>Conservative And Surgical Treatment Of Central Giant Cell Granuloma</i>	
09:12-09:20		Tartışma <i>Discussion</i>	
09:20-09:28	OP-098	Melek Alkap, Eda Bilazeroglu, Büket Aybar, Fatma Nihan Aksakallı, Merva Soluk Tekkeşin, Necat Vakur Olçağ, Elif Yılmaz Güleç, Yeşim Eren, Yusuf Emes Ameloblastoma ve Keratokistlerle Seyreden Gorlin Goltz Sendromu: Bir Olgu Sunumu ve Literatür Derlemesi <i>Gorlin Goltz Syndrome Associated With Ameloblastoma and Keratocysts: A Case Report And Literature Review</i>	
09:28-09:36	OP-099	Mehmet Fuat Kılıç, Mahzun Yıldız, Mehmet Emre Yurttutan Oro-Antral Fistülün Blok Greft ile Onarımı ve Literatür Derlemesi <i>Repair of Oro-Antral Fistula with Block Graft and Literature Review</i>	
09:36-09:44	OP-100	Berivan Deniz, Mehmet Emre Yurttutan, Bora Akat İmmediat Yerleştirilen İmplantlarda Diş Etindeki Şekillendirmenin Kemik Kaybı ile İlişkisinin Değerlendirilmesi: İki Vaka Raporu <i>Evaluation of the Relationship Between Gingival Remodeling and Bone Loss in Immediately Placed Implants: Two Case Reports</i>	
09:44-09:52	OP-094	Fatih Doğanoglu, Kevsir Sancak Geleneksel Olmayan İmplant Yerleşimi: Transkanin İmplant Olgu Raporu <i>Unconventional Implant Placement: Transcanine Implant Case Report</i>	
09:52-10:00		Tartışma <i>Discussion</i>	



TAOMS'24

Turkish Association Of Oral and Maxillofacial Surgery
31st INTERNATIONAL SCIENTIFIC CONGRESS
09-13th OCTOBER 2024 / XANADU ISLAND - BODRUM

12 Ekim 2024 12 October 2024		
08:00-10:00	Sözlü Sunum Oturumu I C Oral Presentation Session I C	
SALON 3		
MODERATOR Dr. Onur Yılmaz Dr. Nazlı Hilal Kahraman Dr. Orhan Kazan		
08:00-08:08	OP-101	Miraç Kanat, Sefa Söğütözü, Mine Cambazoglu Mandibulanın Intraosseöz Lipomu: Bir Vaka Raporu ve Literatür Derlemesi Intraosseous Lipoma of the Mandible: A Case Report and Review of the Literature
08:08-08:16	OP-102	Tuğçe Çabas, Berkay Akpınar, Furkan Saraçoğlu, Uğur Boz, Ayşegül Mine Tüzüner Bilateral Sagittal Split Ramus Osteotomisinde Görülen Komplikasyonların Retrospektif Olarak Değerlendirilmesi A Retrospective Evaluation Of Complications Observed In Bilateral Sagittal Split Ramus Osteotomy
08:16-08:24	OP-103	Furkan Saraçoğlu, Uğur Boz, Tuğçe Çabas, Berkay Akpınar, Ayşegül Mine Tüzüner Çene Bölgesinde Ender Görülen Langerhans Hücreli Histiositozis Tanısında Karşılaşılan Zorluklar: 2 Olgu Raporu Diagnostic Challenges of Rare Langerhans Cell Histiocytosis in the Maxillofacial Region: 2 Case Reports
08:24-08:32	OP-104	Zeynep Dilan Orhan Antibakteriyel Sütürlerin Oral ve Maksillofasiyal Bölgede Kullanımı Use of Antibacterial Sutures in the Oral and Maxillofacial Region
08:32-08:40		Tartışma Discussion
08:40-08:48	OP-105	Gülce Ecem Doğançalı, Gözde Gökçe Uçkun, Abdulkadir Burak Çankaya, Mehmet Ali Erdem Adenomatoid Odontojenik Tümör: Olgu Sunumu ve Literatür Derlemesi Adenomatoid Odontogenic Tumor: Case Report and Literature Review
08:48-08:56	OP-106	Berkay Akpınar, Tuğçe Çabas, Furkan Saraçoğlu, Uğur Boz, Ayşegül Mine Tüzüner Mandibulada Santral Dev Hücreli Granülomun Eşlik Ettiği Santral Odontojenik Fibroma: Nadir Bir Olgu Sunumu ve Literatür Değerlendirmesi Central Odontogenic Fibroma With Central Giant Cell Granuloma in Mandible: A Rare Case Report and Literature Review
08:56-09:04	OP-107	Ramazan Sarder Esmel İlaçla ilişkili çene osteonekrozunun (MRONJ) cerrahi tedavisinde trombositten zengin fibrinin etkinliği: Vaka serisi ve literatür derlemesi Efficacy of platelet-rich fibrin (PRF) in the surgical treatment of medication-related osteonecrosis of the jaw (MRONJ): Case series and literature review
09:04-09:12	OP-108	Özge Apak, Tuncer Akdoğan, Emin Esen, Mehmet Erdem Parmaksız Atrofik Çenelerde Onlay Otojen Blok Greftleme: Vaka Sunumu Onlay Autogenous Block Grafting in Atrophic Jaws: Case Report
09:12-09:20		Tartışma Discussion
09:20-09:28	OP-109	Semih Göncü, Mehmet Emre Yurttutan, Cahit Uçok, Bülent Kahraman Maksiller ve Mandibular Fibroz Displazi: İki Olgu Sunumu Maxillary and Mandibular Fibrous Dysplasia: Two Case Reports
09:28-09:36	OP-110	Elifnaz Bayazal, Ediz Deniz Atrofik total dişsiz mandibulada endosseöz ve farklı tasarımı subperiosteal implantların biyomekanik özelliklerinin sonuç elemanlar stres analizi ile değerlendirilmesi: Ön rapor Evaluation of biomechanical properties of endosseous and subperiosteal implants with different design in atrophic total edentulous mandible with finite element stress analysis: preliminary report
09:36-09:44	OP-111	Ecem Önel, Cansu Koca, Aras Erdil Mandibula ve maksillaya uygulanan sekestrotomi cerrahisi:vaka raporu Sequestrotomy surgery applied to the mandible and maxilla:case report
09:44-09:52	OP-112	Sabahat Zeynep Yey Özkeskin, Nilüfer Ersan, Merve Öztürk Muhtar, Erol Cansız, Mustafa Ramazanoğlu Orognatik Cerrahi Uygulanan Hastalarda Hava Yolu Minimum Aksiyel Alanının Ve Hacminin Değerlendirilmesi: Retrospektif Çalışma Evaluation Of Minimum Axial Airway Area And Airway Volume In Orthognathic Surgery Patients: A Retrospective Study
09:52-10:00		Tartışma Discussion

12 Ekim 2024 12 October 2024		
08:00-10:00	Sözlü Sunum Oturumu I D Oral Presentation Session I D	
SALON 4		
MODERATOR Dr. Fatih Oluş Dr. Özgün Yıldırım Dr. Metehan Keskin		
08:00-08:08	OP-113	Mustafa Sancak, Dilara Nur Şengün Denosumabla İlişkili Çene Osteonekrozu ve Literatür Derlemesi Denosumab-Related Osteonecrosis of the Jaw and Literature Review
08:08-08:16	OP-114	Merve Öztürk Muhtar, Pelin Çorman Dinçer, Sabahat Zeynep Yey Özkeskin, Erol Cansız Farklı Entübasyon Tüplerinin Nasal Morfoloji Üzerine Etkisinin Değerlendirilmesi Evaluating The Impact Of Different Intubation Tubes On Nasal Morphology
08:16-08:24	OP-115	Hümevra Yazar CHAT GPT (4o)'nin panoramik radyografiler üzerinden çenelerdeki kistleri teşhis etmedeki yeterliliğinin değerlendirilmesi: Ön Çalışma Evaluation of the Competence of ChatGPT (4.0) in Diagnosing Jaw Cysts from Panoramic Radiographs: A Preliminary Study
08:24-08:32	OP-116	Sude Ceyda Yaman, Muazzez Süzen, Kıvanç Berke Ak, İbrahim Sina Uçkan Maksillanın Saat Yönü ve Saat Yönünün Tersine Rotasyonunun Malar Bölge Görünümüne Etkisi: Ön Çalışma Effect of Clockwise and Counterclockwise Rotation of the Maxilla on Malar Region Appearance: A Preliminary Study
08:32-08:40		Tartışma Discussion
08:40-08:48	OP-117	Ömer Can Manay, Bülent Kahraman, Muhsin Ardic, Mehmet Fuat Kılıç, Fahrettin Nelik, Cahit Uçok Defektif Maksillanın Custom Subperiosteal İmplantla Rekonstrüksiyonu ve Literatür Derlemesi Reconstruction of Defective Maxilla with Custom Subperiosteal Implant and Literature Review
08:48-08:56	OP-118	Esin Demir Sinüs augmentasyonu yapılan bölgelere yerleştirilen implantların stabiliteilerinin retrospektif değerlendirilmesi: 1 aşamalı teknik ve 2 aşamalı teknik karşılaştırması Retrospective evaluation of stability of implants inserted in sinus augmented sites: 1 step versus 2 step procedure
08:56-09:04	OP-119	Esin Demir, Ebru Ekmekçi Ertan, Akin Coşkun Protetik çıkış açısının penimplant kemik kaybı, penimplant sağlığı ve hasta konforuna etkisi: Retrospektif çalışma Influence of prosthetic emergence angle on penimplant bone loss, penimplant health and patient comfort: A Retrospective Study
09:04-09:12	OP-120	Barıştan Deniz, Mehmet Emre Yurttutan, Merve Berika Kadoğlu, Meyra Durmaz, Nazlı Türker Maksiller Transverser Maloklüzyonlarda Çok Parçalı Le Fort-1 Osteotomisi: İki Vaka Sunumu Multi-Piece Le Fort-1 Osteotomy for Maxillary Transverse Malocclusions: Two Case Reports
09:12-09:20	OP-121	
09:20-09:30		Tartışma Discussion

TURKISH ASSOCIATION OF ORAL AND MAXILLOFACIAL SURGERY



TAOMS'24

31st INTERNATIONAL SCIENTIFIC CONGRESS

09-13th OCTOBER 2024

XANADU ISLAND BODRUM

SCIENTIFICALLY SUPPORTED BY




INTERNATIONAL SPEAKERS


INTERNATIONAL SPEAKERS



Dr. Stefaan BERGE
Netherlands



Dr. Amir ELBARBARRY
Egypt



Dr. Simon ENZINGER
Austria




Dr. Manlio GALIE
Italy



Dr. Max HEILAND
Germany



Dr. Nicholas KALAVREZOS
UK



Dr. Ashraf MESSIHA
UK



Dr. Sanjiv NAIR
India



Dr. Christos PERISANIDIS
Greece




Dr. Chingiz RAHIMOV
Azerbaijan



Dr. Majeed RANA
Germany



Dr. Ignacia Garcia RECUERO
Spain



Dr. Marina Morante SILVA
ABD



Dr. Orcan YÜKSEL
Germany

TURKISH ASSOCIATION OF ORAL AND MAXILLOFACIAL SURGERY



TAOMS'24

31st INTERNATIONAL SCIENTIFIC CONGRESS

09-13th OCTOBER 2024

XANADU ISLAND BODRUM

SCIENTIFICALLY SUPPORTED BY



NATIONAL SPEAKERS

NATIONAL SPEAKERS




Dr.Cemal AKAY




Dr. Mustafa Sancar ATAÇ



Dr. Belir ATALAY



Dr. Barış AYDİL




Dr. Erol CANSIZ



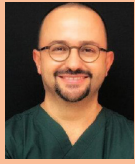
Dr. Burak ÇANKAYA



Dr. Çağrı DELİLBAŞI



Dr. Ümit ERTAŞ




Dr. Onur GÖNÜL



Dr. Yavuz Tolga KORKMAZ




Dr. Alper SİNDEL



Dr. Onur ŞAHİN



Dr. Umut TEKİN



Dr. Faysal UĞURLU

TURKISH ASSOCIATION OF ORAL AND MAXILLOFACIAL SURGERY



TAOMS'24

31st INTERNATIONAL SCIENTIFIC CONGRESS

09-13th OCTOBER 2024

XANADU ISLAND BODRUM

SCIENTIFICALLY SUPPORTED BY



YOUNG TAOMS SPEAKERS

YOUNG TAOMS SPEAKERS




Ferit BAYRAM




Sezai ÇİFTÇİ




Fatih GİRGİN



Metehan KESKİN



Musab Süleyman KILAVUZ



Sümer MÜNEVEROĞLU



Görkem TEKİN



Yıldız ÜNÜVAR

implant**swiss**



NEW
ZYGOMA Implant



“Flexible prosthetic applications
due to screwless abutment”

www.implantswiss.com

TURKISH ASSOCIATION OF ORAL AND MAXILLOFACIAL SURGERY



TAOMS'24

31st INTERNATIONAL SCIENTIFIC CONGRESS

09-13th OCTOBER 2024

XANADU ISLAND BODRUM

SCIENTIFICALLY SUPPORTED BY



ORAL PRESENTATIONS

[OP-001]

Doğal Baş Pozisyonunun Belirlenmesi ve Sanal Planlama Ortamına Aktarılması

Sümer Münevveroğlu

İstanbul Medipol Üniversitesi Diş Hekimliği Fakültesi, Ağız, Diş ve Çene Cerrahisi Anabilim dalı, İstanbul

Ortognatik cerrahide doğal baş pozisyonunun doğru belirlenmesi, sanal planlamanın başarısı için kritik bir rol oynar. Sanal planlama, cerrahlara ameliyat öncesinde sonuçları görselleştirme imkanı sunarak, etkinlik, doğruluk ve öngörülebilirlik açısından önemli avantajlar sağlar. Ayrıca, bu süreçte baş pozisyonunun önemi, yumuşak dokulara odaklanma gerekliliği nedeniyle daha da artmaktadır. Bu sunumda, sanal planlamada doğal baş pozisyonunun belirlenmesi ve sanal ortama doğru şekilde aktarılması için kullanılan yöntemler ve bunların klinik sonuçları ele alınacaktır.

Doğal baş pozisyonunu belirlemek için geliştirilmiş çeşitli yöntemler arasında inklinometre kullanımı, ayna ile veya aynasız "self-balance" tekniği, düzeltilmiş baş pozisyonu ve ufka bakış gibi yaklaşımlar bulunmaktadır. Bu pozisyon belirlendikten sonra, sanal ortama doğru aktarılması gerekmektedir. Literatürde, doğal baş pozisyonunun doğru şekilde aktarılmasını sağlamak amacıyla stereofotogrametri, fotoğraflara göre manuel yönlendirme, lazer ve cilt işaretleyicileri gibi çeşitli yöntemler tanımlanmıştır.

Bu sunum, maksillofasial cerrahide sanal planlamada doğal baş pozisyonunun doğru belirlenmesi ve transfer edilmesinin önemine odaklanmakta, mevcut yöntemlerin klinik açıdan değerlendirilmesini sunmaktadır. Baş pozisyonunun doğru belirlenmesi ve sanal ortama aktarılması, cerrahi başarının artırılması ve hasta memnuniyetinin iyileştirilmesi açısından büyük öneme sahiptir.

Anahtar Kelimeler: Ortognatik Cerrahi, Doğal Baş Pozisyonu, Dijital Planlama

Determination and Transfer of Natural Head Position in Virtual Planning

Sümer Münevveroğlu

Istanbul Medipol University, School of Dentistry, Department of Oral & Maxillofacial Surgery, Istanbul, TURKIYE

Accurate determination of natural head position (NHP) plays a critical role in the success of virtual planning in orthognathic surgery. Virtual planning allows surgeons to visualize the desired outcomes preoperatively, providing significant advantages in terms of efficiency, accuracy, and predictability. Furthermore, the importance of NHP is heightened by the need to focus on soft tissues during this process. This presentation will explore the various methods used to determine NHP in virtual planning and their clinical outcomes.

Several methods have been developed to determine NHP, including the use of inclinometers, the mirror-based or mirrorless "self-balance" technique, adjusted head position, and eye-level gaze. Once NHP is established, it must be accurately transferred to the virtual environment. The literature describes various methods for achieving this transfer, including stereophotogrammetry, manual alignment based on photographs, laser and skin markers.

This presentation emphasizes the importance of accurately determining and transferring NHP in virtual planning for maxillofacial surgery. It provides a clinical assessment of the existing methods and their significance. Proper determination and transfer of NHP are crucial for enhancing surgical success and improving patient satisfaction.

Keywords: Orthognathic Surgery, Natural Head Position, Virtual Planning

[OP-002]

Çocuk Hastalarda Dentigeröz Kistlere Marsupyalizasyon Tedavisi Yaklaşımı: Vaka Serisi ve Literatür Derleme

Ahmet Berkant Özen, İnci Rana Karaca

Gazi Üniversitesi Diş Hekimliği Fakültesi, Ağız Diş ve Çene Cerrahisi Ana Bilim Dalı, Ankara

Giriş: Dentigeröz kistler, çenelerin tüm gelişimsel odontojenik kistlerinin en sık görülenidir. Genellikle iyi tanımlanmış uniloküler radyolüseni gösterir. Ağız, Diş ve Çene Cerrahisi kliniğimize başvuran 4 çocuk hastada gömülü daimi dişlerle ilişkili unikistik lezyonlardan, lezyonların koronalinde yer alan süt dişlerin çekimini takiben insizyonel biyopsi alınmıştır. Bu vaka serisinde tanısı dentigeröz kist olan lezyonlar için marsupyalizasyon tedavileri ve takipleri sunulmaktadır.

Vaka 1: 9 yaşındaki hastada gömülü daimi sağ mandibular 2.premolar dişin koronalindeki süt dişi çekildi. Drenaj tüpü çekim soketine yerleştirildi. Takip döneminde gömülü diş sürdü.

Vaka 2: 11 yaşındaki hastada gömülü daimi sağ maksiller kanin dişin koronalindeki süt dişi çekildi. Drenaj tüpü çekim soketine yerleştirildi. Takip döneminde gömülü diş sürdü.

Vaka 3: 10 yaşındaki hastada gömülü daimi sol mandibular 2.premolar dişin koronalindeki süt dişi çekildi. Drenaj tüpü çekim soketine yerleştirildi. Takip döneminde gömülü diş sürdü.

Vaka 4: 10 yaşındaki hastada gömülü daimi sol maksiller kanin, sağ mandibular 2.premolar dişlerin koronalindeki süt dişleri çekildi. Drenaj tüpleri soketlere dikildi. Takip döneminde gömülü dişler sürdü.

Sonuç: Karışık dişlenme döneminde büyük kistlerde marsupyalizasyon korservatif bir tedavi olarak tercih edilebilmektedir. Marsupyalizasyon tedavisiyle kist basıncı kaldırılarak dişin sürmesi hızlandırılabilir.

Ahtar Kelimeler: Dentigeröz Kist, Gömülü Diş, Marsupyalizasyon

Marsupialization Treatment Approach For Dentigerous Cysts İn Pediatric Patients: A Case Series and Literature Review

Ahmet Berkant Özen, İnci Rana Karaca

Gazi University, Faculty of Dentistry, Department of Oral and Maxillofacial Surgery, Ankara

Introduction: Dentigerous cysts are the most common developmental odontogenic cysts of the jaws. They typically present as well-defined unilocular radiolucency. In four pediatric patients who presented to our Oral&Maxillofacial Surgery clinic with unilocular lesions associated with impacted permanent teeth, incisional biopsies were taken following the extraction of deciduous teeth. This case series presents the marsupialization treatments and follow-ups of lesions diagnosed as dentigerous cysts

Case 1: In a 9-year-old patient, the deciduous tooth located coronally to the impacted permanent right mandibular second premolar was extracted. A drainage tube was placed into the extraction socket. During the follow-up period, the impacted tooth erupted.

Case 2: In an 11-year-old patient, the deciduous tooth located coronally to the impacted permanent right maxillary canine was extracted. A drainage tube was placed into the extraction socket. During the follow-up period, the impacted tooth erupted.

Case 3: In a 10-year-old patient, the deciduous tooth located coronally to the impacted permanent left mandibular second premolar was extracted. A drainage tube was placed into the extraction socket. During the follow-up period, the impacted tooth erupted.

Case 4: In a 10-year-old patient, the deciduous teeth located coronally to the impacted permanent left maxillary canine and right mandibular second premolar were extracted. Drainage tubes were sutured into the sockets. During the follow-up period, the impacted teeth erupted.

Conclusion: Marsupialization can be preferred as a conservative treatment in large cysts during the mixed dentition period. By relieving the pressure of cyst through marsupialization, the eruption of the tooth can be accelerated.

Keywords: Dentigerous Cyst, Impacted Tooth, Marsupialization

[OP-003]

Gazi Üniversitesi Diş Hekimliği Fakültesi'nde odontojenik kist ve tümörlerin sıklığı ve demografik profili üzerine 10 yıllık retrospektif bir çalışma

Muhammed Abdullah Çege, Cansu Alpaslan

Gazi Üniversitesi Diş Hekimliği Fakültesi, Ağız, Diş ve Çene Cerrahisi Ana Bilim Dalı, Ankara

Amaç: Çenelerdeki kemik içi lezyonlar klinik ve histopatolojik özellikleri farklı olan ve farklı tedavi yaklaşımları gerektiren benign veya malign karakterdeki kistik ve tümöral lezyonlardır. Literatürde odontojenik kist ve tümörlerin prevalansını ve demografik dağılımını inceleyen çalışmalar bulunmaktadır. Ancak, Türk popülasyonundaki dağılım ve klinik özellikler üzerine daha fazla çalışmaya ihtiyaç vardır. Bu nedenle bu çalışmada, Gazi Üniversitesi Diş Hekimliği Fakültesi'ne başvurmuş ve histopatolojik olarak tanı koyulmuş odontojenik kist ve tümörlerin prevalansının, yaş, cinsiyet ve anatomik bölgeye göre dağılımının değerlendirilmesi amaçlanmıştır.

Yöntemler: Bu çalışmada Gazi Üniversitesi Diş Hekimliği Fakültesi Ağız, Diş ve Çene Cerrahisi Anabilim Dalı'na Mart 2013-Mart 2023 tarihleri arasında başvuran yaşları 3-85 arasında değişen, mandibula ve maksillada kemik içerisindeki lezyonlar nedeniyle tedavi edilen toplam 2845 hasta kaydı ve patoloji raporları incelenmiştir. Patoloji verilerinin eksik olması veya patoloji sonucu odontojenik kist, tümör olmayan hastalar çalışmaya dahil edilmemiş, 1696 hastaya ait veriler değerlendirilmiştir.

Bulgular: Toplam 1696 hastanın 1022'si erkek, 674'ü kadın olup yaş ortalaması 38,23'tür. Lezyonların 1529'u kist, 167'si tümör olarak saptanmıştır. Çalışmamızda lezyonların bölgeye göre dağılımı incelendiğinde 1696 lezyonun 384'ü maksilla anterior, 202'si maksilla posterior, 186'sı mandibula anterior ve 924'ü mandibula posterior bölgede lokalize olduğu izlenmiştir. En sık görülen kist radiküler, en sık görülen tümör ise odontoma olarak belirlenmiştir.

Sonuçlar: Tek bir merkezde gerçekleştirilen bu çalışmanın sonuçları literatürde bu konuyla ilgili yapılmış çalışmalarla benzerlik göstermektedir. Ancak, değişik bölgelerdeki farklı ülkelerde yapılan bazı çalışmalarda odontojenik kist ve tümörlerin görülme sıklığında farklılıklar olabileceği dikkat çekmektedir. Daha kesin sonuçlar için, daha geniş örneklemli ve çok merkezli çalışmalara ihtiyaç vardır.

Anahtar Kelimeler: Epidemiyoloji, Odontojenik Kist, Odontojenik Tümör, Oral Patoloji

A 10-year retrospective study of the frequency and demographic profile of odontogenic cysts and tumours in Gazi University Faculty of Dentistry

Muhammed Abdullah Çege, Cansu Alpaslan

Department of Oral, Dental and Maxillofacial Surgery, Gazi University Faculty of Dentistry, Ankara

Objective: Intraosseous lesions in the jaws are cystic or tumoural lesions with different clinical and histopathological features. Studies examining the prevalence and demographic distribution of odontogenic cysts and tumours are available, but more studies are needed on their distribution and clinical features in the Turkish population. The aim of this study was to evaluate the prevalence and distribution of histopathologically diagnosed odontogenic cysts and tumours according to age, gender and anatomical site.

Methods: In this study, the records and pathology reports of 2845 patients admitted to our hospital between March 2013 and March 2023 and treated for lesions in the mandible and maxilla were analysed. Patients with incomplete pathology data or patients whose pathology results were not odontogenic lesions were excluded from the study and the data of 1696 patients were evaluated.

Results: Of the total 1696 patients, 1022 were male and 674 were female with a mean age of 38.23 years. Of the lesions, 1529 were cysts and 167 were tumours. Of the lesions, 384 were located in the anterior maxilla, 202 in the posterior maxilla, 186 in the anterior mandible and 924 in the posterior mandible. The most common cyst was radicular and the most common tumour was odontoma.

Conclusions: The results of this single-centre study were similar to those found in the literature. However, the results obtained in various countries located in different regions may reflect differences in the incidence of odontogenic cysts and tumours. Multicentre studies with larger samples are needed for more definitive results.

Keywords: Epidemiology, Odontogenic Cyst, Odontogenic Tumour, Oral Pathology

[OP-004]

Dörtlü Zigomatik İmplant Cerrahisi Öncesi Zigomatik Kemikğin Değerlendirilmesi: Konik Işınlı Bilgisayarlı Tomografi Üzerinde Sanal İmplant Yerleştirme Çalışması

Denizcan Atalay, Onur Şahin

İzmir Katip Çelebi Üniversitesi, Diş Hekimliği Fakültesi, Ağız Diş ve Çene Cerrahisi ABD., İZMİR

Amaç: Dörtlü zigoma cerrahisi, doğru bir protez ve implant planlaması gerektiren zorlu bir prosedürdür. Çalışmamızın amacı, sanal implant yerleştirme programı kullanarak konik ışınli bilgisayarlı tomografi (KIBT) taramalarında ileri derecede rezorbe maksillada dörtlü zigoma protokolüne göre yerleştirilen zigomatik implantları değerlendirmek ve değişkenleri cinsiyete göre karşılaştırmaktır.

Yöntemler: 28 hastaya ait 56 zigomatik kemik KIBT taramaları kullanılarak incelendi. Toplam 112 zigomatik implant, zigomatik kemik-implant bağlantısı (KİB) uzunluğuna göre değerlendirildi, zigomatik implantların maksiller sinüs ve zigomatikofasiyal foramen arasındaki ilişkisi karşılaştırıldı ve üç boyutlu rekonstrüksiyon görüntülerinde sanal olarak yerleştirilen anterior ve posterior implantlar üzerinde cinsiyete göre analiz edildi.

Bulgular: Ortalama zigomatik KİB uzunluğu erkeklerde 11.77 ± 3.47 mm, kadınlarda 11.23 ± 2.61 mm olarak bulunmuştur. Zigoma anatomisi kılavuzluğunda yaklaşım (ZAGA) sınıflamasına göre anterior ve posterior çıkış prolelerinin sırasıyla %1.7 ve %7.2'si ZAGA 0, %7.2 ve %7.2'si ZAGA 1, %16.1 ve %21.4'ü ZAGA 2, %55.3 ve %14.2'si ZAGA 3, %19.7 ve %50.0'si ZAGA 4 olarak sınıflandırıldı. İncelenen cinsiyete bağlı parametreler arasında istatistiksel olarak anlamlılık bulunmadı. Ancak, zigomatikofasiyal foramene temasın anterior çıkış profile sahip implantlarda posterior yerleştirilen implantlara kıyasla anlamlı derecede daha yüksek olduğu bulunmuştur ($p < 0.05$).

Sonuçlar: Dörtlü zigoma ameliyatı öncesinde bölgenin anatomisinin üç boyutlu görüntüleme teknikleri ile incelenmesi ve sanal cerrahiye olanak tanıyan programlar ile cerrahi provaların yapılması, olası komplikasyonların önlenmesi açısından büyük önem taşımaktadır.

Anahtar Kelimeler: Zigoma, İmplant, KIBT

Evaluation of the zygomatic bone prior to the quad zygoma surgery: Virtual implant placement study on cone beam computed tomography

Denizcan Atalay, Onur Şahin

Izmir Katip Celebi University, Faculty of Dentistry, Department of Oral and Maxillofacial Surgery, Izmir

Objective: Quad zygoma surgery is challenging procedure that requires an accurate prosthetic and implant planning. The objective of our study was to evaluate zygomatic implants placed according to quad zygoma protocol in the severely absorbed maxilla on cone beam computed tomography (CBCT) scans using an virtual implant placement program and to compare the variables according to gender.

Methods: 56 zygomatic bones from 28 patients were examined using CBCT scans. A total of 112 zygomatic implants were evaluated to zygomatic bone-implant contact (BIC) length, the relationship zygomatic implants between the maxillary sinus and zygomaticofacial foramen were compared and analyzed by gender on the virtually placed anterior and posterior implants on the three-dimensional reconstruction images.

Results: The average zygomatic BICs length in males was found to be 11.77 ± 3.47 mm, in females 11.23 ± 2.61 mm. Among the anterior and posterior exit pro

Keywords: Zygoma, Implant, CBCT

[OP-005]

Le Fort I İlerletme Osteotomi Fiksasyonunda Titanyum ve Karbon Fiberle Güçlendirilmiş Polietereterketon Mini Plakların Biyomekanik Etki ve Stabilitelerinin Sonlu Elemanlar Analizi İle Değerlendirilmesi

Kübra Yakut, Sezai Çiftçi

İnönü Üniversitesi Diş Hekimliği Fakültesi, Ağız Diş ve Çene Cerrahisi Ana Bilim Dalı, Malatya

Amaç: Le Fort I osteotomisinde kullanılan titanyum mini plakların dezavantajlarını azaltabilecek, yüksek mekanik özelliklere sahip % 60 Cfr-PEEK'in biyomekanik özelliklerinin incelenmesi amaçlanmaktadır.

Materyal-Metod: Erişkin bir bireyin tomografi görüntüleriyle, SEA yöntemiyle modeller oluşturularak modellere Le Fort I osteotomisi sonrası 5 mm maksiller ilerletme yapıldı. Mini plak materyali olarak titanyum ve % 60 Cfr-PEEK kullanıldı. L şekilli toplamda 4 adet mini plağın fiksasyonu için nazomaksiller ve zigomatikomaksiller buttresslerden destek alındı. Üst çene modelindeki premolar ve molar dişlerin santral fossasına, dişlerin uzun eksenyle 30° açı yapacak şekilde palatinalden bukkal'e doğru 125 N'luk eğik yükler ve toplamda 250 N'luk sıkıştırma yükleri uygulandı. Osteotomi hattındaki yer değiştirme değerleri, mini plak-vidalardaki Von Mises stresleri ve kemikte oluşan principal stresler karşılaştırıldı.

Bulgular: Oluşturulan modellerde fiksasyon sistemlerindeki stres değerleri incelendiğinde, Cfr-PEEK modelinde, titanyum modele göre stres değerleri daha yüksek bulundu. Oluşan bu stres Cfr-PEEK fiksasyon sistemini deforme edecek boyutta değildi. Kemikteki stres ve yer değiştirme değerleri ise Cfr-PEEK modelde, titanyum modele göre daha düşük bulundu.

Sonuç: Çalışmamızdaki sonuçlara göre Le Fort I osteotomisinde Cfr-PEEK, mini plak materyali olarak kullanıldığında titanyuma benzer bir alternatif oluşturur ve biyomekanik açıdan avantaj sağlamaktadır.

Anahtar Kelimeler: Cfr-PEEK, Maksilla, Polietereterketon, Stabilité, Titanyum

Evaluation of Stress Distributions of Titanium and Carbon Fiber Reinforced Polyetheretherketone Mini Plates in Le Fort I Advancement Osteotomy Fixation Using Finite Element Analysis

Kübra Yakut, Sezai Çiftçi

Inonu University Faculty of Dentistry, Department of Oral and Maxillofacial Surgery, Malatya

Objective: This study aimed to investigate the biomechanical properties of 60% Cfr-PEEK, which exhibits high mechanical strength and can mitigate the drawbacks of titanium mini plates used in Le Fort I osteotomy.

Material-Method: Models were created using the SEA method based on tomography images of adult individuals. A 5 mm maxillary advancement was applied to the models following Le Fort I osteotomy. Mini plates made of titanium and 60% Cfr-PEEK were utilized. Support was provided by nasomaxillary and zygomaticomaxillary buttresses to fix a total of 4 L-shaped mini plates. Oblique loads of 125 N from palatal to buccal and a total of 250 N compression loads were applied to the central fossa of the premolar and molar teeth in the maxillary model at a 30° angle with the long axis of the teeth. Displacement values at the osteotomy line, Von Mises stresses in the mini plate-screws, and principal stresses in the bone were compared.

Results: Examination of stress values in the fixation systems of the created models revealed higher stress values in the Cfr-PEEK model compared to the titanium model. However, these stresses did not reach levels that would deform the Cfr-PEEK fixation systems. Stress and displacement values in the bone were lower in the Cfr-PEEK model than in the titanium model.

Conclusion: According to the findings of our study, Cfr-PEEK represents a viable alternative to titanium as a mini plate material in Le Fort I osteotomy, offering biomechanical advantages.

Keywords: Cfr-PEEK, Maxilla, Polyetheretherketone, Stability, Titanium

[OP-006]

Allantoinin Mandibular Distraksiyon Osteogenezisi Üzerine Etkilerinin Deneysel Olarak İncelenmesi

Yonca Kanat¹, Mehmet Cihan Bereket¹, Mehmet Emin Önger², Metehan Keskin¹

¹Ondokuz Mayıs Üniversitesi Diş Hekimliği Fakültesi, Ağız, Diş ve Çene Cerrahisi Anabilim Dalı, Samsun

²Ondokuz Mayıs Üniversitesi Tıp Fakültesi, Histoloji ve Embriyoloji Anabilim Dalı, Samsun

Amaç: Bu çalışma, deneysel distraksiyon osteogenezinde lokal allantoin uygulamasının akut etkilerini araştırmayı hedeflemektedir.

Materyal-Metod: Çalışmamızda toplam 14 adet yetişkin Yeni Zelanda Tavşanı kullanıldı. Sol mandibula korpusunda uzatma elde etmek istediğimiz deneklere genel anestezi altında distraksiyon apareyi yerleştirildi. Operasyon alanı kontrol grubunda serum fizyolojik ile yıkanırken, deney grubunda bölgeye allantoin (1mg/kg) uygulandı. Latent evre için 5 gün beklendikten sonra distraksiyon evresine geçildi. Günlük 0,7 mm olacak şekilde 10 gün boyunca kemik segmentleri distrakte edildi. Denekler 28 günlük konsolidasyon evresinden sonra yüksek doz genel anestezi altında sakrifiye edildi. Sakrifiye edilen tavşanlardan bilgisayarlı tomografik (BT) görüntüler alınarak yeni oluşan kemik alanının kemik mineral yoğunluğu (HU) hesaplandı. Alınan doku örneklerinin stereolojik incelemesi kör olarak çift kontrollü yapıldı. Yeni kemik hacmi, yeni bağ doku hacmi ve yeni damar hacminin "mm³" olarak hesaplanmasında Cavalieri Hacim Ölçüm Yöntemi kullanıldı. İmmünohistokimyasal değerlendirmelerde anti-RUNX2 ve anti-BMP2 antikorları kullanıldı.

Bulgular: Yapılan bilgisayarlı tomografik incelemelerde deney grubunda elde edilen kemiğin mineral yoğunluğu (HU), kontrol grubuna göre anlamlı bir şekilde artış göstermiştir. Stereolojik incelemelerde elde edilen yeni kemik, yeni bağ doku ve yeni damar hacmi deney grubunda kontrol grubuna göre daha fazla olması anlamlı bulunmuştur. İmmünohistokimyasal incelemelerde, anti-RUNX2 aktivitesinin deney grubundaki bağ doku alanında ve anti-BMP2 ile boyanan kesitlerde deney grubunda bağ doku infiltrasyon alanlarının daha yoğun pozitif boyandığı gözlenmiştir. **Sonuçlar:** Lokal allantoin uygulamasının, tavşan mandibulasında uygulanan distraksiyon osteogenezinde kemik iyileşmesi üzerine akut etkilerinin olumlu olduğu görülmüştür.

Anahtar Kelimeler: allantoin, antioksidan, distraksiyon osteogenezisi

Experimental Investigation of the Effects of Allantoin on Mandibular Distraction Osteogenesis

Yonca Kanat¹, Mehmet Cihan Bereket¹, Mehmet Emin Önger², Metehan Keskin¹

¹Ondokuz Mayıs University Faculty of Dentistry, Department of Oral and Maxillofacial Surgery, Samsun

²Ondokuz Mayıs University Faculty of Medicine, Department of Histology and Embryology, Samsun

Objective: This study aims to investigate the acute effects of local allantoin application on experimental distraction osteogenesis.

Materials-Methods: A total of 14 adult New Zealand rabbits underwent mandibular distraction under general anesthesia. The control group received saline washes, while the experimental group received local allantoin (1 mg/kg). After a 5-day latent phase, distraction was performed for 10 days at a rate of 0.7x1 mm daily. Following a 28-day consolidation period, rabbits were euthanized with high-dose anesthesia. Computed tomography (CT) was used to measure bone mineral density (HU). Stereological analysis of decalcified tissues, performed in a blinded, double-controlled manner using the Cavalieri Volume Measurement Method, assessed new bone, connective tissue, and vessel volumes (mm³). Immunohistochemistry employed anti-RUNX2 and anti-BMP2 antibodies.

Results: In CT examination, the HU of the bone obtained in the experimental group was significantly increased compared to the control group. It was found significant that the volume of new bone, new connective tissue and new vessels obtained in stereological analysis was higher in the experimental group than in the control group. It was observed that anti-RUNX2 activity was more intense in the connective tissue area in the experimental group, and the connective tissue infiltration areas in the experimental group were more intensely positively stained in the sections stained with anti-BMP2.

Conclusions: The acute effects of local allantoin application on bone healing in distraction osteogenesis of the rabbit mandible were found to be positive.

Keywords: allantoin, antioxidant, distraction osteogenesis

[OP-007]

D Vitamini Eksikliği Olan Miyofasiyal Ağrılı Bireylerde, Diklofenak Sodyum ve D Vitamini Takviyesinin Semptomlar Üzerine Etkilerinin Karşılaştırmalı Olarak Değerlendirilmesi

Nazlı Hilal Kahraman¹, Serap Keskin Tunç²

¹Van YYÜ Diş Hekimliği Fakültesi, Ağız, Diş ve Çene Cerrahisi Anabilim Dalı, Van

²Sağlık Bilimleri Üniversitesi Hamidiye Diş Hekimliği Fakültesi, Ağız, Diş ve Çene Cerrahisi Anabilim Dalı, İstanbul

Temporomandibular eklem bozuklukları, çiğneme kasları ve temporomandibular eklem disfonksiyonları ile karakterize önemli sağlık sorunlarıdır. Bu sorun genellikle stres, oral parafonksiyonlar ve brüksizm gibi alışkanlıklarla ilişkilidir. Brüksizm ve diğer parafonksiyonel alışkanlıkların tedavi edilmesi, miyofasiyal ağrı semptomlarını azaltabilir. Brüksizmin belirsiz veya tartışmalı bir etiolojisi olmasına rağmen, stres ve anksiyete gibi psikolojik faktörler, beyin nörotransmitterleri veya bazal ganglionları içeren merkezi mekanizmalar gibi birçok faktörün bu parafonksiyonel alışkanlığın gelişiminde rol oynayabileceği düşünülmektedir. Ayrıca, düşük serum vitamin D seviyeleri ile brüksizm arasında önemli bir ilişki olduğu bildirilmiştir. Bu çalışmada D vitamini eksikliği bulunan miyofasiyal ağrılı bireylerde NSAİİ olarak diklofenak sodyum tedavisi ve D vitamini takviyesinin semptomlar üzerindeki etkinliğinin karşılaştırmalı olarak değerlendirilmesi amaçlanmıştır.

Anahtar Kelimeler: Bruksizm, Diklofenak Sodyum, D Vitamini, TMD, TME

Comparative Evaluation of the Effects of Diclofenac Sodium and Vitamin D Supplementation on Symptoms in Individuals with Myofascial Pain and Vitamin D Deficiency

Nazlı Hilal Kahraman¹, Serap Keskin Tunç²

¹Van YU Faculty of Dentistry, Department of Oral and Maxillofacial Surgery, Van

²University of Health Sciences Hamidiye Faculty of Dental Medicine, Department of Oral and Maxillofacial Surgery, İstanbul

Temporomandibular joint disorders are significant health issues characterized by dysfunctions in the masticatory muscles and the temporomandibular joint. These disorders are often associated with stress, oral parafunctions, and habits such as bruxism. Treating bruxism and other parafunctional habits can reduce symptoms of myofascial pain. While the etiology of bruxism remains unclear, psychological factors like stress and anxiety, along with the central nervous system, are thought to provoke it. Additionally, a significant relationship has been reported between low serum vitamin D levels and bruxism. The aim of this study is to comparatively evaluate the effectiveness of nonsteroidal anti-inflammatory drug treatment and vitamin D supplementation on symptoms in individuals with myofascial pain and vitamin D deficiency.

Keywords: Bruxism, Diclofenac Sodium, Vitamin D, TMD, TMJ

[OP-008]

Konservatif Tedaviye Dirençli Miyofasiyal Miyaljinin Yönetimi

Firat Güneş¹, Salih Oflioğlu¹, Naz Deniz Koşer¹, Anıl Özyurt¹, Gülcan Coşkun Akar², Candan Efeoğlu¹

¹Dokuz Eylül Üniversitesi Diş Hekimliği Fakültesi, Ağız, Diş ve Çene Cerrahisi Anabilim Dalı, İzmir

²Ege Üniversitesi Diş Hekimliği Fakültesi, Protetik Diş Tedavisi Anabilim Dalı, İzmir

Amaç: Bruksizm, diş sıkma, kas hipertrofisi ve kronik miyofasiyal miyalji gibi temporomandibular bozukluklar için botulinum toksininin endikasyon dışı kullanımını tanımlayan raporlar bulunmaktadır. Bu retrospektif klinik kohort çalışması, kronik çiğneme miyaljisinin semptomlarını hafifletmek için botulinum toksin enjeksiyonlarının klinik sonuçlarını analiz etmeyi ve çiğneme kası hipertrofisinin hedeflenen azaltılmasıyla ilgili hasta memnuniyetini değerlendirmeyi amaçlamaktadır.

Yöntemler: Tıbbi ve konservatif tedaviye dirençli temporomandibular bozukluk ve ağrı teşhisi konan ve temporal ve/veya masseter kaslarına BTX-A enjeksiyonu yapılan hastaların vaka notları incelendi. Dahil edilme ve hariç tutulma kriterlerine göre çalışmaya 85 hasta dahil edildi. BTX-A dozu 150 ila 500 birim arasında değişti ve "spontan ağrıları" BTX-A enjeksiyonundan önce ve 6 ay sonra görsel analog ölçeği (VAS) ile değerlendirildi.

Bulgular: Uygulama öncesi ortalama VAS 7.8 iken, Uygulamadan altı ay sonra ortalama VAS 0.5 idi. BTX-A enjeksiyonu, ortalama 7.3'lük önemli bir VAS azalmasına yol açtı. (Wilcoxon işaretli sıra testi; p=0.000)

Sonuçlar: BTX-A'nın lokal enjeksiyonu, çiğneme kaslarının aşırı aktivitesiyle (bruksizm) ilişkili kronik miyofasiyal ağrıda önemli bir azalma sağlar ve masseter veya temporal kas hipertrofisi olan vakalarda tatmin edici bir yüz simetrisi elde edilmesine olanak tanır.

Anahtar Kelimeler: Botulinum toksini; Bruksizm, Kronik ağrı; Miyofasiyal çiğneme kas ağrısı, Temporomandibular eklem bozukluğu

Management of Myofascial Myalgia Refractory To Conservative Treatment

Firat Güneş¹, Salih Oflioğlu¹, Naz Deniz Koşer¹, Anıl Özyurt¹, Gülcan Coşkun Akar², Candan Efeoğlu¹

¹Dokuz Eylül University, Faculty of Dentistry, Department of Oral and Maxillofacial Surgery, İzmir.

²Ege University, Faculty of Dentistry, Department of Prosthodontics, İzmir.

Objective: There are reports describing the off-label use of botulinum toxin for temporomandibular disorders such as bruxism, clenching, muscular hypertrophy, and chronic myofascial myalgia. This is a retrospective clinical cohort study aimed to analyze the clinical outcomes following botulinum toxin injections to relieve the symptoms of chronic masticatory myalgia and to assess the patients' satisfaction regarding the targeted reduction of masticatory muscle hypertrophy.

Methods: Case notes of patients diagnosed with temporomandibular disorder and pain refractory to medical and conservative treatment that received BTX-A injections in their temporal and/or masseteric muscles were reviewed. Eighty-five patients were included in the study according to inclusion and exclusion criteria. BTX-A dose ranged from 150 to 500 units and their "spontaneous pain" was assessed with visual analogue scale (VAS) before and 6 months after BTX-A injection.

Results: Preoperative mean VAS was 7.8 and the mean VAS six months post-operatively was 0.5. BTX-A injection allowed a significant mean VAS reduction of 7.3. (Wilcoxon signed rank test; p=0.000)

Conclusions: The local injection of BTX-A provides a significant reduction in chronic myofascial pain that is associated with hyperactivity of the masticatory muscles (bruxism) enabling a satisfactory facial symmetry in cases with masseter or temporal muscle hypertrophy.

Keywords: Botulinum toxin; Bruxism, Chronic pain; Myofascial masticatory muscle pain, Temporomandibular joint disorder

[OP-009]

Santral Dev Hücreli Granülomların Tedavisinde İntralezyonel Kortikosteroid Enjeksiyonu: Vaka Serisi

Ozan Biçer, Ömür Dereci

Eskişehir Osmangazi Üniversitesi Diş Hekimliği Fakültesi, Ağız, Diş ve Çene Cerrahisi Anabilim Dalı Eskişehir, Türkiye.

Giriş: Santral Dev Hücreli Granülom (SDHG), çene kemiklerinde nadir görülen, benign ancak agresif davranış gösterebilen bir lezyondur. Çoğunlukla mandibulada yerleşim gösterir ve yavaş büyüyen, ağrısız bir kitle olarak ortaya çıkar. Patogenezinde reaktif ya da neoplastik süreçlerin rol oynadığı düşünülmektedir. Agresif formlarında kortikal kemik destrüksiyonu ve çevre yumuşak dokulara invazyon görülebilir. Tedavi yöntemleri arasında cerrahi küretaj, rezeksiyon, denosumab ve interferon tedavisi, kortikosteroid enjeksiyonu ve radyoterapi bulunmaktadır.

Vaka Sunumu 1: 15 yaşındaki erkek hasta üst çenede ağrısız, şişlik nedeniyle kliniğimize başvurdu. Yapılan klinik muayenede maksilla sol posterior bölgede lezyon görüldü. Biyopsi yapılarak Santral Dev Hücreli Granülom tanısı kondu. Kortikosteroid enjeksiyonu yapıldı. Daha sonra lezyon cerrahi küretaj ile alındı. Kontrol seanslarında küçülme izlendi.

Vaka Sunumu 2: 20 yaşındaki erkek hasta ağrısız şişlik nedeniyle kliniğimize başvurdu. Yapılan klinik muayenede mandibula anterior bölgede lezyon görüldü. Lezyonun önce bir kısmı cerrahi küretajla alındı daha sonra kalan kısma kortikosteroid verildi. Kontrol seanslarında küçülme izlendi.

Vaka Sunumu 3: 28 yaşındaki kadın hasta ağrısız şişlik nedeniyle kliniğimize başvurdu. Yapılan klinik muayenede mandibula anterior bölgede lezyon görüldü. Lezyonla ilişkili dişler vitaldi. Biopsi yapılarak Santral dev hücreli granülom tanısı kondu. Kortikosteroid enjeksiyonu yapıldı. Kontrol seanslarında küçülme izlendi.

Sonuç: SDHG'nin tedavisinde cerrahi yöntemler ilk tercih olsa da, minimal invaziv tedavi yöntemleri araştırılmaya devam edilmektedir. Lezyonun agresifliği, büyüklüğü ve lokalizasyonuna göre tedavi planı yapılmalıdır. Uzun dönem takip gereklidir çünkü nüks riski bulunmaktadır.

Anahtar Kelimeler: Ağrısız şişlik, kortikosteroid, santral dev hücreli granülom

Intralesional Corticosteroid Injection for Treatment of Central Giant-Cell Granuloma: Case Series

Ozan Biçer, Ömür Dereci

Eskişehir Osmangazi University Faculty of Dentistry, Department of Oral and Maxillofacial Surgery, Eskişehir, Turkey

Introduction: Central Giant Cell Granuloma (CGCG) is a rare, benign but potentially aggressive lesion of the jawbones. It commonly occurs in the mandible and presents as a slow-growing, painless mass. Its pathogenesis is thought to involve reactive or neoplastic processes. Aggressive forms may lead to cortical bone destruction and invasion of surrounding soft tissues. Treatment options include surgical curettage, resection, denosumab, interferon therapy, corticosteroid injections, and radiotherapy.

Case Report 1: A 15-year-old male patient presented with painless swelling in the upper jaw. Clinical examination revealed a lesion in the left posterior maxilla. A biopsy confirmed the diagnosis of CGCG. Corticosteroid injections were administered, followed by surgical curettage. Shrinkage was observed during follow-up.

Case Report 2: A 20-year-old male patient presented with painless swelling in the anterior mandible. Surgical curettage was initially performed on part of the lesion, followed by corticosteroid injections into the remaining portion. Shrinkage was noted during follow-up.

Case Report 3: A 28-year-old female patient presented with painless swelling in the anterior mandible. The associated teeth were vital. A biopsy confirmed the diagnosis of CGCG, and corticosteroid injections were administered. Shrinkage was observed during follow-up.

Conclusion: While surgery remains the preferred treatment for CGCG, minimally invasive treatments continue to be explored. Treatment plans should be tailored based on the aggressiveness, size, and location of the lesion. Long-term follow-up is essential due to the risk of recurrence.

Keywords: Painless swelling, corticosteroid, central giant cell granuloma

[OP-010]

Maksillanın İskeletsel Deformitelerinde Multi-Piece Osteotomi Uygulamaları: Vaka Serisi

İlknur Ezgi Duman, Gühan Dergin, Fatma Güngör, Pınar Yener

Marmara Üniversitesi Diş Hekimliği Fakültesi, Ağız Diş ve Çene Cerrahisi Anabilim Dalı, İstanbul

Giriş:

Vaka:

Maksiller osteotomiler kraniyofasiyal deformitelerin tedavisinde yaygın olarak kullanılan cerrahi yöntemlerdir. Geleneksel Le Fort 1 osteotomisi, birçok vaka için yeterli anatomik düzeltme sağlar. Ancak, daha karmaşık ve asimetrik deformitelerin tedavisinde, tek parça osteotomileri sınırlı kalabilmektedir. Bu noktada, multipiece osteotomiler önemli bir rol oynamaktadır.

Multipiece osteotomi, maksillanın birden fazla parçaya ayrılarak yeniden konumlandırılmasına olanak tanıyan bir tekniktir. Bu yöntem, özellikle transvers deformitelerin düzeltilmesinde, segmental hareketler sayesinde daha hassas düzeltmelere olanak tanır. Ayrıca, vertikal ve sagittal düzelemlerdeki düzensizliklerin düzeltilmesinde de etkili bir yöntemdir. Multipiece osteotomiler, hastanın estetik ve fonksiyonel sonuçlarını optimize ederken, postoperatif stabiliteyi de arttırmaktadır.

Bu sunumda, multipiece osteotomi ile tedavi edilen üç farklı kraniyofasiyal deformite vakası ele alınmıştır. Her bir vaka, spesifik deformitelerin düzeltilmesinde bu tekniğin etkinliğini ve cerrahi sonuçlarını detaylandırmaktadır. Sunulan vakalar, multipiece osteotomilerin özellikle kompleks deformitelerde üstün bir tedavi seçeneği sunduğunu göstermekte ve bu tekniğin cerrahi planlamada önemli bir araç olduğunu vurgulamaktadır.

Anahtar Kelimeler: Deformite, Maksilla, Multi-piece, Osteotomi

Multi-Piece Osteotomy Applications In Skeletal Deformities Of Maxilla: Case Series

İlknur Ezgi Duman, Gühan Dergin, Fatma Güngör, Pınar Yener

Marmara University Faculty of Dentistry, Department of Oral and Maxillofacial Surgery, İstanbul

Introduction:

Case Presentation

Maxillary osteotomies are widely used in the treatment of craniofacial deformities.

The traditional Le Fort 1 osteotomy provides adequate anatomical correction for most cases. However, in the treatment of more complex and asymmetric deformities, single-piece osteotomies may be limited. At this point, multipiece osteotomies play an important role.

Multipiece osteotomy is a technique that allows repositioning of the maxilla into multiple parts. This method allows more precise correction, especially in the correction of transverse deformities, thanks to segmental movements. It is also an effective method for correction of vertical and sagittal irregularities. Multipiece osteotomies optimize the patient's aesthetic and functional outcomes while increasing postoperative stability.

In this presentation, three different cases of craniofacial deformities treated with multipiece osteotomy are discussed. Each case details the efficacy and surgical results of this technique in correcting specific deformities. The cases presented demonstrate that multipiece osteotomies offer a superior treatment option, especially in complex deformities, and emphasize that this technique is an important method in surgical planning.

Keywords: Deformity, Maxilla, Multi-piece, Osteotomy

[OP-011]

Trigeminal Nevralji Hastalarında SLC6A4 Gen Promotör I/s Polimorfizminin Etkileri: Bir Pilot Çalışma

Fatma Gungor¹, Gühan Dergin¹, Korkut Ulucan², Beste Tacal Aslan²

¹Marmara Üniversitesi Diş Hekimliği Fakültesi, Ağız Diş Çene Cerrahisi Anabilim Dalı, İstanbul

²Marmara Üniversitesi Diş Hekimliği Fakültesi, Diş Hekimliği Temel Tıp Bilimleri Anabilim Dalı, İstanbul

Amaç: Trigeminal nevralsi (TN), trigeminal sinirin dağılım bölgesinde ortaya çıkan ve sıklıkla tekrarlayan bir ağrı hastalığıdır. Serotonin (5-HT), merkezi sinir sisteminde nörotransmitterler üzerinde etkili bir hormondur. Bu projede, Solute Taşıyıcı Ailesi 6 Üyesi 4 (SCL6A4 veya 5-HTTLPR) gen polimorfizmi ve trigeminal nevralsi hastalığını etkileyen genler, ilgili genetik polimorfizmler açısından belirlenecektir.

Yöntemler: Çalışma, 10 trigeminal nevralsi hastası ve 10 sağlıklı bireyden oluşmuştur. Hastalardan alınan kandan izole edilen DNA kullanılarak SCL6A4 gen polimorfizmi genotiplenmiştir. SCL6A4'ün promotör bölgesinde yer alan fonksiyonel polimorfizm, 5'-GGCGTTGCCGCTCTGAATGC-3' ve 5'-GAGGGACTGAGCTGGACAA CCAC-3' primerleri kullanılarak genotiplenmiştir.

Bulgular: SCL6A4 L/S genotip analizinde, 10 trigeminal nevralsi hastasından 3'ünün LL, 5'inin LS ve 2'sinin SS genotipine sahip olduğu bulunmuştur. Kontrol grubunda ise 4 bireyde LL genotipi, 4 bireyde LS genotipi ve 2 bireyde SS genotipi tespit edilmiştir. Analiz sonucunda, hasta ve kontrol grupları arasındaki genotip ($p=0.8807$) ve allelik ($p=0.7491$) frekans farklarının istatistiksel olarak anlamlı olmadığı görülmüştür.

Sonuçlar: TN'nin patolojik mekanizmalarını daha iyi anlamak ve gelecekte kişiselleştirilmiş klinik tedaviye olanak tanımak için diğer genetik polimorfizmler, epigenetik mekanizmalar ve gen-protein yollarındaki değişikliklerin daha fazla ele alınması gerektiğine inanıyoruz.

Anahtar Kelimeler: Trigeminal Nevralji, Polimorfizm, Serotonin Reseptörü

Effects of SLC6A4 Gene Promoter I/s Polymorphism in Trigeminal Neuralgia Patients: A Pilot Study

Fatma Gungor¹, Gühan Dergin¹, Korkut Ulucan², Beste Tacal Aslan²

¹Marmara University Faculty of Dentistry, Department of Oral and Maxillofacial Surgery, Istanbul

²Marmara University Faculty of Dentistry, Department of Basic Medical Sciences of Dentistry, Istanbul

Objective: Trigeminal neuralgia (TN) is a disease that occurs in the distribution region of the trigeminal nerve and is frequently recurrent pain. Serotonin (5-HT) is a hormone that acts on neurotransmitters in the central nervous system. With this project, of Solute Carrier Family 6 Member 4 (SCL6A4 or 5-HTTLPR) gene polymorphism and genes affecting trigeminal neuralgia disease will be determined in terms of relevant genetic polymorphisms.

Methods: The study consisted of 10 trigeminal neuralgia patients and 10 healthy individuals. Genotyping of SCL6A4 gene polymorphism using DNA isolated from blood taken from patients, Functional polymorphism located in the promoter region of SCL6A4 is genotyped by using the primers 5' GGCGTTGCCGCTCTGAATGC-3' and 5'-GAGGGACTGAGCTGGACAA CCAC-3'

Results: In SCL6A4 L/S genotyping analysis 3 of 10 trigeminal neuralgia patients were found to have LL, 5 had LS and 2 had SS genotype. In the control group, LL genotype was detected in 4 individuals, LS genotype in 4 individuals, and SS genotype in 2 individuals. As a result of the analysis, it was seen that the genotype ($p=0.8807$) and allelic ($p=0.7491$) frequency differences between the patient and control groups were not statistically significant.

Conclusions: We believe that other genetic polymorphisms, epigenetic mechanisms and alterations in gene-to-protein pathways need to be further addressed to better understand the pathological mechanisms of TN and allow for personalised clinical treatment in the future

Keywords: Trigeminal Neuralgia, Polymorphism, Serotonin Receptor

[OP-012]

İlaçla İlişkili Çene Osteonekrozu Gelişen Hastalarda Mandibular Trabeküler Kemiğin Fraktal Analiz Yöntemiyle İncelenmesi

Cennet Şule Demirezer, Mehmet Emre Benlidayı, Tuncer Akdoğan
Çukurova Üniversitesi, Ağız Diş ve Çene Cerrahisi Anabilim Dalı, Adana

Amaç: Bifosfonatlar başta onkoloji olmak üzere birçok tıbbi alanda kullanılan önemli ilaçlardır. Multiple myelom, metastatik kanser ve osteoporoz hastalarında çoklu tedavide antirezorptif veya antitümör potansiyelleri için reçete edilirler. 2014 yılında Amerikan Oral ve Maksillofasiyal Cerrahlar Birliği Komisyonu, BRONJ'un terimini İlaçla İlişkili Çene Osteonekrozu (MRONJ) olarak değiştirmiştir. Panoramik görüntüler üzerinde fraktal boyut değerlendirmesi MRONJ'un mandibuladaki erken değişiklikleri hakkında bilgi verebilmektedir. Çalışmamızın amacı MRONJ'un daha sık görüldüğü mandibuladaki erken değişiklikleri ve bu değişikliklerin mandibulanın hangi bölgelerinde daha erken görülebileceğini fraktal boyut analizi ile belirlemektir.

Yöntemler: Bu retrospektif çalışmada, yaş ortalaması 64,2 olan 30 MRONJ hastası ve yaş ve cinsiyet açısından eşleşmiş 30 kontrol hastası dahil edilmiştir. Kontrol hastalarının sistemik rahatsızlıkları bulunmamaktadır. Hastalara ait panoramik görüntüler üzerinden anatomik yapı dikkate alınarak trabeküler kemiği içerecek şekilde belirli alanlar (region of interest – ROI) seçilmiş ve Image J programında fraktal boyut (FB) analizi yapılmıştır.

Bulgular: MRONJ'lu hastaların, kontrol grubunda yer alan hastalara göre ROI3 (32x32) Sol ve ROI 5 (32x32) Sağ ölçümlerinin anlamlı olarak daha düşük ortalamaya sahip oldukları tespit edildi. ROI' lerin ortalaması alındığında ise ROI5 ölçümlerinin anlamlı olarak daha düşük olduğu tespit edildi. Diğer ROI bölgelerinde anlamlı bir farklılık gözlenmedi.

Sonuçlar: MRONJ'un erken değişikliklerini saptamada FB analizinin kullanımının yararlı olabileceği söylenebilir. ROI 5 bölgesi değerlendirmede kullanılacak referans bölgesi olarak önerilebilir.

Anahtar Kelimeler: mandibula, bifosfonat, fraktal analiz

Fractal Analysis of Mandibular Trabecular Bone in Patients with Medication-Related Osteonecrosis of the Jaw

Cennet Şule Demirezer, Mehmet Emre Benlidayı, Tuncer Akdoğan
Çukurova University, Department of Oral and Maxillofacial Surgery, Adana

Objective: Bisphosphonates are important drugs used in various medical fields, especially in oncology. In 2014, the American Association of Oral and Maxillofacial Surgeons (AAOMS) updated the term BRONJ to Medication-Related Osteonecrosis of the Jaw (MRONJ). Fractal dimension assessment on panoramic images can provide information about early changes in MRONJ in the mandible. The aim of our study was to determine the early changes of MRONJ, which are more commonly observed in the mandible, and to identify which areas of the mandible show these changes at an earlier stage using fractal dimension analysis.

Methods: This retrospective study included 30 patients with MRONJ, with an average age of 64.2 years, and 30 control patients matched for age and gender. The control patients had no systemic disorders. Panoramic images of the patients were analyzed, and specific areas of interest (region of interest – ROI) that included trabecular bone were selected based on anatomical structures. Fractal dimension (FB) analysis was performed using Image J software.

Results: It was found that MRONJ patients had significantly lower average measurements for ROI3 (32x32) on the left and ROI5 (32x32) on the right compared to the control group. When averaging the ROI measurements, ROI5 measurements were found to be significantly lower in MRONJ patients compared to the control group. No significant differences were observed in other ROI regions.

Conclusions: The use of FB analysis may be beneficial in detecting early changes in MRONJ. The ROI5 region may be recommended as a reference area for evaluation.

Keywords: mandible, bisphosphonate, fractal analysis

[OP-013]

Oral Mukoza Lezyonları: Benign Görünümlerin Malignite Potansiyeli Üzerine Altı Vaka İncelemesi

Sevgi Koçal, Cansu Yavuz Şahin, Necip Fazıl Erdem

Marmara Üniversitesi, Diş Hekimliği Fakültesi, Ağız, Diş ve Çene Cerrahisi Ana Bilim Dalı, İstanbul

Giriş

Oral mukozada lezyonlar oldukça yaygın olup, genellikle benign özellikler taşırlar. Benign özellikler sergileyen ancak histopatolojik incelemeler sonucunda malignite tespit edilen lezyonlar da görülebilir. Bu lezyonlar, klinik görünüşleri yanıltıcı olabileceğinden erken teşhisi zorlaştırmakta ve tedavi sürecinin gecikmesine yol açabilmektedir. Ağız kanserlerinin büyük bir kısmı olan oral skuamöz hücreli karsinom kanseri (SHK), morbidite ve ölümün önemli bir nedenidir ve ağız içinde çeşitli şekillerde gözlenebilir. İlk belirtileri hemorajik alanlar, küçük mukozal büyümeler veya ülserasyonlar şeklinde olmaktadır. Klinikte bazen zararsız görünen lezyonlardan SHK geliştiği bilinmektedir. Malign lezyonlar, irritasyon fibromu, piyogenik granülom, lökoplaki, eritroplaki ve aftöz stomatit gibi benign lezyonların klinik görünümünü sergileyebilir. Bu durum, kesin tanı amacıyla yapılacak biyopsinin önemini ve cerrahi olarak eksize edilecek dokunun benign olduğu düşünülse bile patolojik olarak incelenmesinin ne denli kritik olduğunu göstermektedir.

Bu çalışmada, klinik olarak benign karakterli olduğu düşünülen 6 farklı vakanın yapılan biyopsilerinde 4'ünün SCC, birinin mucoepidermoid CA ve birinin ise verrüköz CA olduğu tespit edilmiştir.

Anahtar Kelimeler: biyopsi, oral skuamöz hücreli karsinom, oral benign lezyonlar

Oral Mucosal Lesions: A Study on the Malignant Potential of Benign Appearances Based on Six Cases

Sevgi Koçal, Cansu Yavuz Şahin, Necip Fazıl Erdem

Marmara University, Faculty of Dentistry, Department of Oral, Dental and Maxillofacial Surgery, Istanbul

Lesions in the oral mucosa are quite common and typically exhibit benign characteristics. However, there are also lesions that display benign features but are identified as malignant upon histopathological examination. These lesions can complicate early diagnosis due to their potentially misleading clinical appearances, leading to delays in the treatment process.

Oral squamous cell carcinoma (OSCC), which constitutes a significant portion of oral cancers, is a major cause of morbidity and mortality and can present in various forms within the oral cavity. Initial symptoms often manifest as hemorrhagic areas, small mucosal growths, or ulcerations. It is known that OSCC can develop from lesions that may sometimes appear harmless in clinical practice.

Malignant lesions may exhibit clinical appearances similar to benign lesions such as irritation fibromas, pyogenic granulomas, leukoplakia, erythroplakia, and aphthous stomatitis. This situation highlights the importance of performing biopsies for definitive diagnosis and underscores the critical need for pathological examination of excised tissue, even if it is initially considered benign.

In this study, six different cases, which were clinically considered to have benign characteristics, were examined, revealing that four of them were diagnosed with SCC, one with mucoepidermoid carcinoma, and one with verrucous carcinoma.

Keywords: biopsy, oral squamous cell carcinoma, oral benign lesions

[OP-014]

Dental İmplant Uygulama Sonrası Gelişen Geç Radyoterapi Sekeli: Olgu Sunumu ve Literatür Değerlendirmesi

Ali Selçuk İdare, Umut Tekin

Sağlık Bilimleri Üniversitesi Gülhane Diş Hekimliği Fakültesi, Ağız Diş Çene Cerrahisi Ana Bilim Dalı

Giriş:

Radyoterapi baş ve boyun bölgesi malignitelerinin tedavisinde yaygın olarak kullanılan bir tedavi yöntemidir. Ancak radyoterapinin hiposalivasyon, disfaji, doku nekrozu gibi komplikasyonlara yol açtığı bilinmektedir. Bu komplikasyonlar radyoterapi esnasında veya radyoterapiden 2-3 hafta sonrasında oluşmasına göre erken radyoterapi sekeli; radyoterapiden 3 ay sonraki zaman diliminde oluşmasına göre geç radyoterapi sekeli olarak sınıflandırılmaktadır. Bu olgu sunumunda 26 yıl önce baş boyun bölgesinden radyoterapi alan bir vakada dental implant uygulaması sonrası geç radyoterapi sekeli olarak gelişen nekrozun takibi, tedavisi ve yönetimi paylaşılmıştır.

Vaka:

Yetmiş dört yaşında erkek hasta dişsizlik şikâyeti ile kliniğimize başvurmuştur. Hastadan alınan anamneze göre 26 yıl önce dudak kanseri teşhisi nedeniyle opere olduğu ve radyoterapi aldığı öğrenilmiştir.

Hastanın orifisinin darlığı hareketli protezin kullanılamamasına neden olacağı için implant destekli sabit protetik restorasyon planlanmıştır. Herhangi bir sistemik hastalığı olmadığı opere olduktan sonra nüks hikayesi olmaması nedeniyle hastaya implant uygulanmasına karar verilmiştir. Post-operatif 1. haftada hastanın mandibulasında mukozal nekroz gözlenmiştir. Post-operatif dönemde ekspoze kemik alan, klorheksidinli serum fizyolojikle pansumana başlanmıştır. Ayrıca hastaya debridman ile biyostimülasyon amacıyla lazer terapi, ozon terapi ve topikal hyaluronik asit uygulanmıştır.

Uygulanan tedaviler sonucunda işlem bölgesinde enfeksiyon gelişmediği; ilgili bölgedeki kemikte sekestr alanları oluşarak kalan kemikte yer yer mukozal kapanmalar izlenmiştir. Tedavisi devam etmekte olan hastanın genel durumu olumlu seyretmektedir.

Bu olgu sunumu radyoterapinin, dental implant uygulamalarında çok uzun yıllar sonra bile komplikasyonlara yol açabileceğini ve geç radyoterapi sekellerinin tedavilerinin uzun dönem takip gerektirebileceğini göstermektedir.

Anahtar Kelimeler: Biyostimülasyon, Dental İmplant, Geç Radyoterapi Sekeli, Radyoterapi

Late Radiotherapy Sequelae After Dental Implant Placement: A Case Report and Literature Review

Ali Selçuk İdare, Umut Tekin

University of Health Sciences Gulhane Faculty of Dental Medicine, Oral And Maxillofacial Surgery Department

Introduction:

Radiotherapy is a widely used treatment modality for head and neck malignancies. However, radiotherapy is known to cause complications like hyposalivation, dysphagia and tissue necrosis. These are classified as early sequelae if they occur during the radiotherapy or within 2-3 weeks postradiotherapy, and as late sequelae if they occur 3 months or more later. This report emphasizes the follow-up, treatment and management of a osteoradionecrosis which developed as late radiotherapy sequelae after implant placement in a case who had received radiotherapy to the head and neck region 26 years ago.

Case

A 74-year-old male patient was admitted to our clinic with edentulism. According to the patient's history, he had been operated on for lip cancer 26 years ago and received radiotherapy.

Implant supported fixed prosthetic restoration was planned because stenosis of the orifice would cause the removable prosthesis to be unusable. The patient didn't have any systemic disease and history of recurrence, so implant placement was decided. Mucosal necrosis was observed in the mandible in the 1st postoperative week. The exposed bone area was dressed with chlorhexidine saline. Apart from debridement; laser therapy, ozone therapy and topical hyaluronic acid were applied for biostimulation.

No infection occurred following these treatments, and partial mucosal coverage was achieved with sequestration of necrotic bone. The general condition of the patient, whose treatment is ongoing, is favorable.

The case report shows that radiotherapy may cause complications in implant placements even many years later and the treatment of late radiotherapy sequelae requires a long-term follow-up.

Keywords: Biostimulation, Dental Implant, Late Radiotherapy Sequelae, Radiotherapy

[OP-015]

Vestibüloplastide Geleneksel ve 3D Baskılı Plakaların Kullanımı

Yeşim Eren¹, Can Arda Yapıcı², Buket Aybar³, Yusuf Emes³, Gülbahar Işık Özkol²

¹İstanbul Üniversitesi, Sağlık Bilimleri Enstitüsü, Diş Hekimliği Fakültesi, Ağız Diş Çene Hastalıkları ve Cerrahisi Anabilim Dalı, İstanbul, Türkiye

²İstanbul Üniversitesi, Diş Hekimliği Fakültesi, Protetik Diş Tedavisi Anabilim Dalı, İstanbul, Türkiye

³İstanbul Üniversitesi, Diş Hekimliği Fakültesi, Ağız Diş ve Çene Cerrahisi Anabilim Dalı, İstanbul, Türkiye

Amaç

Vestibüloplasti, Vestibül derinliğini artırmak amacıyla uygulanan cerrahi bir işlemdir. Bu prosedür, protezlerin tutuculuğunu ve stabilitesini artırmak ve oral hijyeni iyileştirmek için gereklidir. Geleneksel olarak, vestibüloplastide kullanılan cerrahi plakalar polimetilmetakrilattan (PMMA) yapılır. Teknolojik ilerlemelerle birlikte, 3D baskı alternatif bir yöntem olarak ortaya çıkmış ve akrilik reçine kullanarak cerrahi plakaların üretimine olanak tanımıştır. Bu olgu sunumu, vestibüloplastide geleneksel ve 3D baskılı plakaların özelliklerini, avantajlarını ve dezavantajlarını ortaya koymayı amaçlamaktadır.

Olgu

Bu raporda, yetersiz vestibül derinliğe sahip birden fazla hasta sunulmaktadır. Bazı hastalar geleneksel splint plakalarla, diğerleri ise mandibularlarının vestibül yüzeylerine göre üretilmiş 3D baskılı splint plakalarla tedavi edilmiştir. Her iki tedavi yöntemi de vestibül alanının derinleştirilmesi için splint plakalarının kullanılmasını içermiş ve tüm olgularda stabil fiksasyon, bikortikal vidalarla sağlanmıştır.

Klinik değerlendirmeler, her iki yöntemin de vestibül derinlikte önemli iyileşmeler sağladığını göstermiştir. 3D baskılı plakalar, bireysel anatomik varyasyonlara daha iyi uyum sağlama potansiyeline sahip olsalar da, daha yüksek maliyet ve daha uzun hazırlık süreleri gerektirebilir. Buna karşılık, geleneksel plakalar genellikle daha uygun maliyetli ve daha hızlı üretilir, ancak 3D baskı ile elde edilen hassas uyumu sağlayamayabilir.

Sonuç

Hem geleneksel hem de 3D baskılı splint plakalar, vestibül derinliği artırmada etkilidir. Tercih yapılırken maliyet ve özelleştirme gibi faktörler göz önünde bulundurulmalıdır.

Anahtar Kelimeler: 3D-Basılmış Plaklar, Geleneksel Splint Plaklar, Vestibüloplasti

The Use Of Conventional And 3d Printed Plates In Vestibuloplasty

Yeşim Eren¹, Can Arda Yapıcı², Buket Aybar³, Yusuf Emes³, Gülbahar Işık Özkol²

¹Istanbul University, Institute of Health Sciences, Faculty of Dentistry, Department of Oral and Maxillofacial Diseases and Surgery, Istanbul, Turkey

²Istanbul Üniversitesi, Diş Hekimliği Fakültesi, Protetik Diş Tedavisi Anabilim Dalı, İstanbul, Türkiye

³Istanbul University, Faculty of Dentistry, Department of Oral and Maxillofacial Surgery, Istanbul, Turkey

Objective

Vestibuloplasty is a surgical procedure which is applied to increase the depth of the oral vestibule. This procedure is essential for improving prosthetic retention and stability, as well as for enhancing oral hygiene. Traditionally, surgical plates used in vestibuloplasty are made from polymethylmethacrylate (PMMA). With technological advancements, 3D printing has emerged as an alternative method, enabling the fabrication of surgical plates using acrylic resin. This case report aims to showcase the features, advantages, and disadvantages of both traditional and 3D-printed plates in vestibuloplasty.

Case

This report presents multiple cases of patients with insufficient vestibular depths. Some patients were treated with conventional splint plates, while others received 3D-printed splint plates manufactured to vestibular aspects of their mandibles. Both treatment methods involved using splint plates to facilitate deepening of the vestibular area, with stable fixation ensured by the use of bicortical screws in all cases.

The clinical evaluations indicated that both methods resulted in significant improvements in vestibular depth. The 3D-printed plates offered enhanced precision and potentially better adaptation to individual anatomical variations, but it may involve higher costs and longer preparation times. Conversely, traditional plates are generally more cost-effective and faster to produce but may lack the precise fit achieved with 3D printing.

Conclusion

Both traditional and 3D-printed splint plates are effective for increasing vestibular depth. The choice between them should consider factors such as cost and customization.

Keywords: 3D-Printed Plates, Traditional Splint Plates, Vestibuloplasty

[OP-016]

Nadir Görülen Kalsifiye Odontojenik Kist ve Semento-Ossifiye Fibrom Birlikteliği: Olgu Sunumu ve Literatür Derlemesi

Betül Gedik Tarhan, Mehmet Ali Erdem

İstanbul Üniversitesi Diş Hekimliği Fakültesi, Ağız Diş ve Çene Cerrahisi Ana Bilim Dalı, İstanbul

Giriş
Kalsifiye odontojenik kistler (COC'ler) ve semento-ossifiye fibromlar (COF'ler) dahil olmak üzere odontojenik lezyonlar önemli klinik ve histopatolojik zorluklar sunar. COC'ler hayalet hücreler ve kalsifikasyonlarla karakterize edilirken, COF'ler periodontal ligamentten kaynaklanır ve lifli ve mineralize dokuların bir karışımını içerir. Bu iki patolojinin tek bir hastada aynı anda ortaya çıkması son derece nadirdir ve bu da onu diş ve ağız patolojisinde dikkate değer bir anomali haline getirir.

Olgu Sunumu

33 yaşında bir kadın hasta, hem maksiller hem de mandibular bölgelerde bukkal şişliklerle başvurdu. Radyografik analiz, sağ maksiller premolar bölgesinde bir COC ve sağ mandibular molar bölgesinde bir COF tespit etti. Cerrahi tedavi, COC'nin enükleasyonunu ve COF'nin çıkarılmasını içeriyordu. Histopatolojik incelemeler, her iki lezyonun tanımlarını doğruladı. Ameliyat sonrası görüntüleme, maksiller bölgede tekrarlama olmadan ve mandibular bölgede kısmi iyileşme ile önemli iyileşme gösterdi.

Tartışma

COC'ler ve COF'lerin tek bir hastada nadir bir arada bulunması, odontojenik lezyonların teşhis ve tedavisinde yer alan karmaşıklığı vurgulamaktadır. COC'ler ve COF'ler ayrı ayrı belgelenmiş olsa da, bunların eş zamanlı olarak ortaya çıkması kapsamlı bir teşhis yaklaşımına duyulan ihtiyacı vurgulamaktadır. Etkili cerrahi yönetim ve uzun vadeli takip, başarılı sonuçları garantilemek ve tekrarlamayı önlemek için kritik öneme sahiptir. Bu vaka ve literatür derlemesi, bu tür nadir olgular hakkındaki sınırlı literatüre değerli bilgiler ekleyerek, karmaşık odontojenik lezyonların tedavisinde kapsamlı hasta değerlendirmesinin ve titiz tedavi planlamasının önemini göstermektedir.

Anahtar Kelimeler: Cerrahi Tedavi, Kalsifiye Odontojenik Kist, Odontojenik Lezyonlar, Radyografik Değerlendirme, Semento-Ossifiye Fibrom

Rare Coexistence of Calcifying Odontogenic Cyst and Cemento-Ossifying Fibroma: A Case Report and Literature Review

Betül Gedik Tarhan, Mehmet Ali Erdem

Istanbul University Faculty of Dentistry, Department of Oral and Maxillofacial Surgery, Istanbul

Introduction

Odontogenic lesions, including calcifying odontogenic cysts (COCs) and cemento-ossifying fibromas (COFs), present significant clinical and histopathological challenges. COCs are characterized by ghost cells and calcifications, whereas COFs originate from the periodontal ligament and feature a blend of fibrous and mineralized tissues. The simultaneous occurrence of these two pathologies in a single patient is exceptionally rare, making it a notable anomaly in dental and oral pathology.

Case Presentation

A 33-year-old female patient presented with buccal swellings in both the maxillary and mandibular regions. Radiographic analysis identified a COC in the right maxillary premolar area and a COF in the right mandibular molar area. Surgical treatment involved the enucleation of the COC and the excision of the COF. Histopathological examinations confirmed the diagnoses for both lesions. Postoperative imaging demonstrated significant healing, with no recurrence in the maxillary area and partial healing in the mandibular area.

Discussion

The rare coexistence of COCs and COFs in a single patient highlights the complexity involved in diagnosing and managing odontogenic lesions. While COCs and COFs are each individually documented, their simultaneous occurrence underscores the need for a comprehensive diagnostic approach. Effective surgical management and long-term follow-up are critical to ensuring successful outcomes and preventing recurrence. This case and literature review adds valuable information to the limited literature on such rare occurrences, illustrating the importance of thorough patient evaluation and meticulous treatment planning in managing complex odontogenic lesions.

Keywords: Calcifying Odontogenic Cyst, Cemento-Ossifying Fibroma, Odontogenic Lesions, Radiographic Evaluation, Surgical Management

[OP-017]

Unilateral Kondiler Hiperplazili Hastalarda Tanı Ve Tedavi Yaklaşımlarımız:4 Olgu Sunumu

Nihat Akbulut, Alperen Bor, Metehan Keskin

On Dokuz Mayıs Üniversitesi Diş Hekimliği Fakültesi,Ağız Diş ve Çene Cerrahisi Anabilim Dalı,Samsun

Giriş:

Unilateral Kondil Hiperplazisi (UKH); mandibula kondillerinden birinin genetik, gelişimsel veya travma gibi faktörler nedeniyle tek taraflı olarak büyümesidir.

UKH yüzde asimetriye,okluzyon bozukluklarına ve çene ucu deviasyonlarına neden olabilir.

Bu sunumda 4 UKH hastasının tanı ve tedavisinde kullanılan yöntemler sunulmaktadır.

Vaka:

Sunulan hastaların kliniğimize başvurusundaki temel şikayet yüz asimetrisiydi. Yapılan radyolojik inceleme sonucu hastaların tamamında hiperplazi sağ kondildeydi. Hastalara yapılan Tc99 sintigrafisi sonucu sağ kondil bölgesinde osteoblastik aktivitede artış görüldü. 4 hastanın hepsinde preauriküler yaklaşım tercih edildi. Hastalardan 2 sine sadece yüksek kondilektomi uygulandı ve abdominal adipoz doku ile rekonstrakte edildi. Bir hasta proportional kondilektomi, abdominal adipoz doku rekonstrüksiyonu ve genioplasti uygulandı. Bir hastaya ise yüksek kondilektomi ve bilateral sagittal split osteotomisi uygulandı.

Sonuç:

Bu sunumda 4 UKH hastasının tanı ve tedavisinde kullandığımız yöntemlere yer verildi. Post-operatif herhangi bir komplikasyon görülmedi. Yapılan ekstraoral muayenelerinde yumuşak doku profillerinde iyileşme ve yüzde asimetri şikayetlerinin düzeldiği görüldü.

Sonuç olarak, mandibular kondilin tek taraflı aşırı büyümesiyle karakterize edilen, yüz asimetrisine ve işlevsel bozukluğa yol açan bu durumun, normal anatomik varyasyonlardan ayırt edilmesinin karmaşık olması teşhisi zorlaştırır. UKH'nin klinik ve radyolojik özelliklerinin yanı sıra mevcut tedavi seçeneklerine kapsamlı bir bakış açısıyla yaklaşılması tatmin edici sonuçlar alınmasını sağlayacaktır.

Anahtar Kelimeler: Unilateral Kondiler Hiperplazi, Kondilektomi, Asimetri

Diagnosis And Treatment Approaches In Patients With Unilateral Condylar Hyperplasia: 4 Case Report

Nihat Akbulut, Alperen Bor, Metehan Keskin

On Dokuz Mayıs University, Faculty Of Dentistry,Department of Oral and Maxillofacial Surgery,Samsun

Introduction:

Unilateral Condylar Hyperplasia (UCH) is the unilateral overgrowth of one of the mandibular condyles due to factors such as genetic predisposition, developmental anomalies, or trauma. UCH can lead to facial asymmetry, occlusal discrepancies, and chin deviation. In this presentation, the diagnostic and therapeutic methods used in the treatment of 4 UCH patients are discussed.

Cases:

The primary complaint of the patients presented was facial asymmetry. Radiological examination revealed hyperplasia in the right condyle in all patients. Tc99 scintigraphy showed increased osteoblastic activity in the right condylar region. A preauricular approach was preferred in all 4 patients. Two patients underwent high condylectomy alone, followed by reconstruction with abdominal adipose tissue. One patient underwent proportional condylectomy, abdominal adipose tissue reconstruction, and genioplasty. Another patient underwent high condylectomy and bilateral sagittal split osteotomy.

Conclusion:

This presentation discusses the diagnostic and therapeutic approaches used in the treatment of 4 UCH patients. No postoperative complications were observed. Extraoral examinations showed improvement in soft tissue profiles and resolution of facial asymmetry complaints. In conclusion, differentiating UCH, characterized by unilateral overgrowth of the mandibular condyle, leading to facial asymmetry and functional impairment, from normal anatomical variations can be challenging and complicates diagnosis. A comprehensive approach to the clinical and radiological features of UCH, along with current treatment options, will ensure satisfactory outcomes.

Keywords: Unilateral Condylar Hyperplasia, Condylectomy, Asymmetry

[OP-018]

Garre Osteomyeliti

Gözde Gökçe Uçkun¹, Gülce Ecem Doğançalı², Mehmet Ali Erdem², Abdulkadir Burak Çankaya²

¹Sakarya Üniversitesi Diş Hekimliği Fakültesi, Ağız Diş ve Çene Cerrahisi Anabilim Dalı, Sakarya

²İstanbul Üniversitesi Diş Hekimliği Fakültesi, Ağız Diş, Çene Hastalıkları ve Cerrahisi Anabilim Dalı, İstanbul

Giriş: Garrè osteomyeliti, kemik neoformasyonuna neden olan periosteal reaksiyonlarla karakterize, kronik nitelikte nadir bir inflamatuvar hastalıktır. Garrè osteomyeliti en sık çene kemiklerinde rapor edilmektedir. Bu olgu sunumunda Garrè osteomyeliti tanısı konulan bir hastanın ekstraoral, intraoral ve radyografik bulgularını ve postoperatif takip sürecini sunmayı amaçlamaktayız.

Olgu: 9 yaşında hasta, sağ mandibular bölgede şiddetli şişlik ve yüz asimetrisi nedeniyle İstanbul Üniversitesi Diş Hekimliği Fakültesi Ağız, Diş ve Çene Cerrahisi Anabilim Dalı'na başvurmuştur. Klinik ve radyolojik muayeneler sonucunda hastaya Garrè osteomyeliti tanısı konulmuştur. Hastaya kliniğimizde lokal anestezi altında cerrahi işlem uygulanmıştır. Postoperatif incelemede şişliğin boyutunda belirgin bir azalma ve yüz konturunun normale döndüğü gözlemlenmiştir.

Sonuç: Pediatrik hastalarda Garrè osteomyeliti genellikle erken tanı ve yeterli tedavi ile tamamen iyileştirilebilmektedir. Enfeksiyon kaynağı ortadan kaldırılıp, reaktif kemik dokusu cerrahi tedavi ile eksizye edildiği durumda orijinal yüz simetrisi tekrar sağlanacaktır.

Anahtar Kelimeler: garre osteomyeliti, periostitis ossificans, cerrahi tedavi

Garre's Osteomyelitis

Gözde Gökçe Uçkun¹, Gülce Ecem Doğançalı², Mehmet Ali Erdem², Abdulkadir Burak Çankaya²

¹Sakarya University Faculty of Dentistry, Department of Oral and Maxillofacial Surgery, Sakarya

²Istanbul University Faculty of Dentistry, Department of Oral and Maxillofacial Surgery, Istanbul

Objective: Garrè's osteomyelitis is a rare inflammatory disease of chronic nature, characterized by periosteal reactions, which induces bone neoformation. Garrè's osteomyelitis is most commonly reported jaw bones. We aimed to present the extraoral, intraoral, and radiographic findings and postoperative pursuits of a patient diagnosed with Garrè's osteomyelitis.

Case: 9-year-old patient presented to Istanbul University Faculty of Dentistry Department of Oral and Maxillofacial Surgery due to severe swelling and facial asymmetry in the right mandibular region. Due to clinical and radiological examinations, the patient was diagnosed with Garrè's osteomyelitis. The patient was operated in our clinic under local anesthesia. The postoperative review showed a marked reduction in the size of the swelling and normalized face contour.

Conclusion: Garrè's osteomyelitis in pediatric patients is usually curable with early diagnosis and adequate treatment. Once the source of infection is eliminated and the reactive bone tissue is removed with surgical treatment, original facial symmetry will be restored.

Keywords: garre's osteomyelitis, periostitis ossificans, surgical treatment

[OP-019]

İlacı Bağlı Çenelerde Görülen Osteonekroz: 3 Olgu Sunumu

Füsun Karatepe¹, Günay Gasımlı¹, Arman Fahrioğlu¹, Kıvanç Bektaş Kayhan²

¹İstanbul Üniversitesi Diş Hekimliği Fakültesi, Sağlık Bilimleri Enstitüsü, Ağız Diş ve Çene Cerrahisi Ana Bilim Dalı, İstanbul

²İstanbul Üniversitesi Diş Hekimliği Fakültesi, Ağız Diş ve Çene Cerrahisi Ana Bilim Dalı, İstanbul

Giriş:

Çene kemiklerinin osteonekrozu, maksilla ve mandibulada kanlanmanın bozulması sonucu ortaya çıkan, kemik nekrozu ve ilerleyici kemik yıkımı ile karakterize, nadir ve inatçı bir patolojidir. İlacı bağlı çene kemiği osteonekrozu (İÇKON), antirezorptif ve/veya antianjiyojenik ilaç tedavisi gören hastalarda görülen ciddi bir yan etki olarak ortaya çıkmaktadır. İÇKON gelişiminde en önemli risk faktörleri arasında bisfosfonatlar, denosumab ve diğer antirezorptif ajanların uzun süreli kullanımı yer almaktadır. Özellikle maligniteye bağlı kemik metastazları, multiple myelom ve osteoporoz tedavisinde bu ilaçların yaygın kullanımı, İÇKON insidansını artırmaktadır. İlacı bağlı çene kemiği osteonekrozunun patogenezi tam olarak anlaşılammış olmakla birlikte, kemik metabolizmasının baskılanması, enfeksiyon ve travma gibi faktörlerin bu süreci tetiklediği düşünülmektedir. Bu vaka sunumunun amacı, İÇKON vakalarında uyguladığımız tedavi protokolünün etkinliğini değerlendirmektir.

Vaka:

Kliniğimize başvuran metastatik kanser, osteoporoz ve multiple myelom öyküsü bulunan ve antirezorptif ve/veya antianjiyojenik ilaç tedavisi almış üç hasta değerlendirilmiştir. Hastalardan ikisi diş çekimi, biri ise uzun süreli uyumsuz hareketli protez kullanımı sonucu çene kemiklerinde şiddetli ağrı ve pürülan akıntı şikayeti ile kliniğimize başvurmuştur. Hastaların klinik ve radyolojik değerlendirmelerinin ardından medikal tedavi uygulanmaya başlanmıştır. Uzun süreli antibiyoterapiye ek olarak pentoksifilin ve alfa-tokoferol tedavisi ile nekrotik kemik alanının sekestrasyonu sağlanmış, ardından cerrahi operasyon uygulanmıştır. Bu vaka serisinde kullanılan tedavi yaklaşımının, İÇKON hastalarında başarılı sonuçlar verdiği gözlemlenmiştir.

Anahtar Kelimeler: Antirezorptif ilaçlar, İÇKON, Osteonekroz

Medication-Related Osteonecrosis of Jaws: Report of 3 Cases

Füsun Karatepe¹, Günay Gasımlı¹, Arman Fahrioğlu¹, Kıvanç Bektaş Kayhan²

¹Department of Oral and Maxillofacial Surgery, Faculty of Dentistry, Institute of Health Sciences, Istanbul University, Istanbul, Turkey

²Department of Oral and Maxillofacial Surgery, Faculty of Dentistry, Istanbul University, Istanbul, Turkey

Introduction:

Osteonecrosis of the jaw (ONJ) is a rare and persistent pathology characterized by bone necrosis and progressive bone destruction due to compromised vascularization in the maxilla and mandible. Medication-related osteonecrosis of the jaw (MRONJ) is a severe side effect that can occur in patients receiving antiresorptive and/or antiangiogenic treatments. The most significant risk factors for MRONJ include the long term use of bisphosphonates, denosumab, and other antiresorptive agents. The widespread use of these medications in the treatment of malignancy-associated bone metastases, multiple myeloma and osteoporosis has contributed to the increased incidence of MRONJ. Although pathogenesis of MRONJ is not fully understood, it is thought to be triggered by factors such as suppression of bone metabolism, infection and trauma. The aim of this case report is to evaluate the efficacy of the treatment protocol we implemented in MRONJ cases.

Case Presentation:

Three patients with a history of metastatic cancer, osteoporosis and multiple myeloma who had received antiresorptive and/or antiangiogenic therapy were included in this report. Two of the patients presented to our clinic with severe jaw pain and purulent discharge following tooth extraction, while the third patient experienced similar symptoms after prolonged use of an ill-fitting removable prosthesis. Following clinical and radiological evaluations, medical treatment was initiated. In addition to long-term antibiotic therapy, pentoxifylline and alpha-tocopherol treatment was administered to facilitate sequestration of the necrotic bone area, followed by surgical intervention. The treatment approach used in this case series demonstrated successful outcomes in patients with MRONJ.

Keywords: Antiresorptive drugs, MRONJ, Osteonecrosis

[OP-020]

Diş Çekimi Sonrası Klorheksidin Jel ve Traneksamik Asit Uygulamasının Alveolar Osteitis Oluşum Riskine Etkileri: Çift Kör Klinik Çalışma

Zeynep Gümrükçü, Mert Karabağ, Samil Esad Güven

Recep Tayyip Erdoğan Üniversitesi Diş Hekimliği Fakültesi, Ağız, Diş ve Çene Cerrahisi Ana Bilim Dalı, Rize

Amaç: Diş çekimi sonrası vakaların %1-10'unda görülen en yaygın komplikasyonlardan biri olan alveoler osteitis (AO), çekim soketindeki pıhtının oluşumunun bozulmasıyla meydana gelir. Bu çalışma, çekim sonrası AO gelişimi üzerinde emilebilir jelatin sünger, klorheksidin jel ve traneksamik asit ajanlarının kullanım etkilerinin değerlendirilmesi amaçlamaktadır.

Yöntemler: Mart ve Ekim 2023 tarihleri arasında, Recep Tayyip Erdoğan Üniversitesi Diş Hekimliği Fakültesi Ağız ve Çene Cerrahisi Anabilim Dalı'nda, çekim endikasyonu olan 98 sağlıklı hastanın (ortalama yaş: 38, aralık: 19-62) dişleri çekildi. 113 çekim soketi (85 molar ve 28 premolar) Absorbe Edilebilir Jelatin Sünger(AEJS), Klorheksidin jel ile AEJS ve traneksamik asit ile AEJS yerleştirilmesine göre rastgele dağıtılarak tedavi edilmiştir. Ağrı ve ödem seviyeleri, hastalar tarafından 0'dan 10'a kadar olan görsel analog skala (VAS) kullanılarak 3. ve 7. günlerde hasta formlarına not edildi. Çekim sonrasında, diş soketlerine 3 farklı dental ajan yerleştirilerek prospektif olarak alveolit oluşumu önlenmeye çalışılmıştır. Çalışmanın istatistiksel analizleri SPSS yazılım paketi kullanılarak yapılmıştır.

Bulgular: 113 diş çekiminden 12'sinde (%10,6) alveolit gözlemlendi. 7. günde ağrı ve ödem skorları absorbe edilebilir jelatin sünger grubunda anlamlı olarak azaldı ($p<0.05$). Klorheksidin grubunda 7. gündeki ağrı skoru, traneksamik asit grubunda 7. gündeki ödem skoru anlamlı olarak daha yüksek bulundu ($p<0.05$).

Sonuç: Çekim soketlerine yerleştirilen ajanlar sayesinde AO insidansı azaltılabilir ve hastaların çekim sonrası yaşadığı ağrı önenebilir.

Anahtar Kelimeler: alveoler osteitis, klorheksidin jel, traneksamik asit

The Effects Of Application Chlorhexidine Gel And Tranexamic Acid After Tooth Extraction On The Risk Of Alveolar Osteitis Formation: A Double Blind Clinical Study

Zeynep Gümrükçü, Mert Karabağ, Samil Esad Güven

Recep Tayyip Erdoğan University Faculty of Dentistry, Department of Oral and Maxillofacial Surgery, Rize

Objective: Alveolar osteitis(AO), one of the most common complications occurring in 1-10% of cases following tooth extraction, occurs due to the disruption of clot formation in the extraction socket. This study aims to evaluate the effect of using absorbable gelatin sponge, chlorhexidine gel, and tranexamic acid agents on the development of AO following extraction.

Methods: Between March and October 2023, the teeth of 98 healthy patients (average age:38, range:19-62)with extraction indications were extracted at Recep Tayyip Erdoğan University, Faculty of Dentistry, Department of Oral and Maxillofacial Surgery. 113 extraction sockets(85 molars and 28 premolars) were randomly treated with absorbable gelatin sponge(AGS), chlorhexidine gel with AGS, and tranexamic acid with AGS. Pain and edema levels were recorded by the patients using a visual analog scale (VAS) ranging from 0 to 10. Pain and edema scores were noted on the patient forms on 3rd and 7th days. The study prospectively aimed to prevent AO using 3 different dental agents in the extraction sockets. Statistical analyses of the study were conducted using the SPSS software package.

Results: Alveolitis was observed in 12 out of 113 tooth extractions(%10.6). Pain and edema scores significantly decreased in absorbable gelatin sponge group on 7th day ($p<0.05$). Pain score on 7th day in chlorhexidine group and age, edema score on the 7th day in tranexamic acid group, were found to be significantly higher($p<0.05$).

Conclusions: Incidence of AO, can be reduced by placing agents in the extraction socket, preventing post-extraction pain experienced by patients.

Keywords: alveolar osteitis, chlorhexidine gel, tranexamic acid

[OP-021]

Çenelerde Görülen Benign Odontojenik Kistlere Teşhis ve Tedavi Yaklaşımları: Derleme ve Vaka Serisi

Andaç Doğan, Zeynep Gümrükçü, Dilara Sevinç, Emre Özkan
Recep Tayyip Erdoğan Üniversitesi Diş Hekimliği Fakültesi, Ağız, Diş ve Çene Cerrahisi Anabilim Dalı, Rize

Giriş: Dentigeröz ve radiküler kistler radyografik olarak nispeten benzer özelliklere sahip olsa da etyolojik olarak oldukça farklı benign radyolüsent lezyonlardır. Dentigeröz kistlerin etyolojisi genellikle gelişmekte olan, gömülü kalmış veya henüz sürmekte olan bir dişin kronu ile ilişkilidir. Radiküler kistlerin etyolojisinde genellikle çürük veya devital bir diş vardır. Radyografik olarak incelendiğinde dentigeröz kistler gömülü bir dişin kronunu çevreleyecek şekilde iyi sınırlı, uniloküler olarak görüntü verirken radiküler kistler ilgili dişteki enflamasyona bağlı kök çevresinde iyi sınırlı, uniloküler radyolüseni olarak görüntü verir. Bu vaka sunumunda dentigeröz ve radiküler kistlerin tedavi ve yaklaşımlarından bahsedilecektir.

Vaka: Kliniğimize ağrı ve şişlik şikayetiyle başvuran dört hastanın üçünde mandibular gömülü yirmi yaş dişlerin kronunu içine alan ramusta kistik lezyon gözlenirken diğer vakamızda 16 numaralı çürük diş ile ilişkili maksiller sinüse uzanan bir lezyon izlendi. Klinik muayenede anatomik oluşumlara yakınlığı, post operatif mandibula fraktürü riski gibi durumlara göre marsupyalizasyon, enükleasyon ve rekonstrüksiyon gibi farklı yöntemler ile tedaviler gerçekleştirildi.

Sonuç: Radiküler ve dentigeröz kistlerin enükleasyon ile tedavisi nispeten rutin uygulanan cerrahi teknik olsa da post operatif komplikasyonlara ve anatomik yapılara dikkat edilmelidir. Özellikle geniş sınırlı lezyonlarda operasyon sonrası oluşabilecek mandibular fraktür ve sinir hasarı gibi komplikasyonlara hazırlıklı olmak kistlerin yönetiminde başarılı sonuçlar elde edilmesini sağlamaktadır.

Anahtar Kelimeler: Dentigeröz kist, Radiküler Kist, Marsupyalizasyon, Rekonstrüksiyon

Diagnostic and Treatment Approaches to Benign Odontogenic Cysts on the Jaws: Review and Case Series

Andaç Doğan, Zeynep Gümrükçü, Dilara Sevinç, Emre Özkan
Department of Oral, Dental and Maxillofacial Surgery, Faculty of Dentistry, Recep Tayyip Erdogan University, Rize

Introduction: Although dentigerous and radicular cysts have relatively similar characteristics radiographically, they are etiologically quite different benign radiolucent lesions. The etiology of dentigerous cysts is usually associated with the crown of a tooth that is developing, has remained embedded, or is still in progress. The etiology of radicular cysts usually has a carious or devital tooth. When radiographically examined, dentigerous cysts give a well-limited, unilocular image surrounding the crown of an embedded tooth, while radicular cysts give a well-limited, unilocular radiolucency image around the root due to inflammation in the relevant tooth. In this case presentation, the treatment and approaches of dentigerous and radicular cysts will be discussed.

Case Presentation: Cystic lesions were observed in the ramus covering the crown of mandibular embedded wisdom teeth in three of the four patients admitted to our clinic with complaints of pain and swelling, while in the other case, a lesion extending to the maxillary sinus associated with carious tooth number 16 was observed. During the clinical examination, treatments were performed with different methods such as marsupialization, enucleation and reconstruction according to the situations such as proximity to anatomical formations and the risk of post operative mandibular fracture.

Result: Although the treatment of radicular and dentigerous cysts with enucleation is a relatively routine surgical technique, attention should be paid to postoperative complications and anatomical structures. Being prepared for complications such as mandibular fracture and nerve damage that may occur after surgery, especially in large limited lesions, ensures successful results in the management of cysts.

Keywords: Dentigerous cyst, Radicular Cyst, Marsupialization, Reconstruction

[OP-022]

Eş zamanlı çift çene cerrahisi uygulanan hastalarda temporomandibular eklem içerisinde yer alan kemiklerdeki boyutsal değişimlerin retrospektif olarak incelenmesi

Cem Okan Ceylan, Mustafa Sancar Ataç
Gazi Üniversitesi, Ağız Diş Ve Çene Cerrahisi Anabilim Dalı, Ankara, Türkiye

Amaç: Bu çalışmanın amacı, ameliyat öncesi ve sonrası alınan Konik Işınlı Bilgisayarlı Tomografi görüntülerinde mandibular kemiğin kondilinin boyutlarında ve temporal kemiğin glenoid fossa çatısının kalınlığında olası değişiklikleri incelemektir.

Yöntemler: Çalışmaya 60 hasta dahil edildi. Temporomandibular eklem bölgesi; Kondil başının en geniş mesafesi ve glenoid fossa kalınlığının en ince noktasının ameliyat öncesi ve sonrası ölçümleri değerlendirildi.

Bulgular: Hem ameliyat öncesi hem de ameliyat sonrası değerlendirmelerde, glenoid fossanın en ince noktasının ve kondil başının uzayın 3 yönündeki ölçülebilir medyan değerleri erkeklerde kadınlardan daha yüksekti. Ameliyat öncesi değerlendirmede, tüm yaş gruplarında glenoid fossa çatısının en ince noktasının kalınlığı yaş ilerledikçe incelmiştir. Ameliyat öncesinde, sağ tarafla çiğneyen hastaların Sağ Kondil koronal medyan değerleri, sol tarafla çiğneyen hastaların Sağ Kondil Koronal medyan değerlerinden daha yüksekti. Bizim görüşümüze göre, bu fark sadece sağ tarafta gözlemlendi çünkü örneklemede sağ tarafla çiğneme alışkanlığı olan hasta sayısı daha fazlaydı. Tüm örneklemin değerlendirmesinde, Sağ Glenoid fossa sagittal ve Sağ Glenoid fossa koronal değerleri ameliyat öncesi döneme göre arttı. Bu artış yaş grupları arasında değerlendirildiğinde, bu artışın ağırlıklı olarak 0-25 yaş grubundaki hastalarda olduğu görüldü.

Sonuçlar: Ortognatik cerrahi teknikleri temporomandibular bileşkede adaptif değişikliklerin başlamasına neden olur. Bu adaptasyon mekanizması temporomandibular bileşkede yeniden şekillenmeyi başlatabilir.

Anahtar Kelimeler: Glenoid fossa, Ortognatik cerrahi, Temporomandibular eklem

Retrospective investigation of dimensional changes in the bones in the temporomandibular joint in patients under consequential double jaw surgery

Cem Okan Ceylan, Mustafa Sancar Ataç
Gazi University, Department Of Oral And Maxillofacial Surgery, Ankara, Türkiye

Objective: The aim of this study is to examine the possible changes in the dimensions of the condyle of the mandibular bone and the thickness of the glenoid fossa of the temporal bone in Cone Beam Computer Tomography images taken before and after surgery.

Methods: 60 patients were included in the study. Preoperative and postoperative measurements of the widest distance of the condyle and the thinnest point of the glenoid fossa were evaluated.

Results: In both preoperative and postoperative evaluations, the measurable median values of the thinnest point of the glenoid fossa and the head of the condyle in the 3 directions of space were higher in men than in women. In the preoperative evaluation, the thickness of the thinnest point of the glenoid fossa roof in all age groups became thinner with increasing age. Before the surgery, the Right Condyle coronal median values of the patients who chewed with the right side were higher than the Right Condyle Coronal median values of the patients who chewed with the left side. In our opinion, this difference was observed only on the right side because the number of patients who had the habit of chewing with right side was higher in the sample. Evaluation of the entire sample, Right Glenoid fossa sagittal and Right Glenoid fossa coronal values increased compared to the preoperative period. When this increase was evaluated between age groups, this increase was observed mainly in the 0-25 age group.

Conclusions: Orthognathic surgical techniques cause the onset of adaptive changes in the temporomandibular junction. This adaptation mechanism may initiate remodeling at the temporomandibular junction.

Keywords: Glenoid fossa, Orthognathic surgery, Temporomandibular joint

[OP-023]

Çocuklarda Bruksizme Dair Makalelerin Web of Science Veri Tabanında Bibliyometrik Analizi

Elif Esra Özmen, Veysel İçen, Doğan Ilgaz Kaya
Karamanoğlu Mehmetbey Üniversitesi Ahmet Keleşoğlu Diş Hekimliği Fakültesi

Amaç: Bu çalışma çocuklarda bruksizm alanında yapılan araştırmaların eğilimini belirlemek amacıyla yapılmıştır. Araştırmada Web of Science veri tabanında 21.08.2024 tarihine kadar yayınlanan çocuklarda bruksizm ile ilgili çalışmaları incelenmiştir.

Yöntemler: Web of Science veri tabanında yer alan 2015-2024 yılları arasında yapılmış 'çocuk hasta' 'bruksizm' başlıklı 30 çalışma bibliyometrik analiz ile değerlendirilmiştir.

Bulgular: Analiz sonucunda en fazla "Diş Hekimliği" kategorisinde çalışma yapıldığı, 277 yazarın bu konuyla ilgili çalıştığı, 200 anahtar kelimenin kullanıldığı, 62 kaynağın kullanıldığı, yıllık büyüme oranının %3,81 olduğu, çalışmaların hepsinin makale olduğu görülmüştür. En çok çalışmanın 2022 yılında yapıldığı sonucuna ulaşılmıştır. En çok makalenin BMC oral health, Brazilian oral research, Pesquisa brasileira em odontopediatria e clinica integrada dergilerinde yayınlandığı görülmüştür.

Sonuçlar: Bibliyometrik araştırmalar hem ele alınan konuların bilimsel anlamda mevcut durumunu ortaya koyar hem de süreç içerisinde gelişimi konusunda fikir verir bu nedenle değerli araştırmalardır. Bulgular çocuklardaki bruksizm sorunlarında yapılacak gelecek araştırmalara rehber niteliği taşımaktadır.

Anahtar Kelimeler: bibliyometrik analiz, bruksizm, çocuk hasta, web of science veri tabanı

Bibliometric Analysis of Articles on Bruxism in Children in the Web of Science Database

Elif Esra Özmen, Veysel İçen, Doğan Ilgaz Kaya
Karamanoğlu Mehmetbey University Ahmet Keleşoğlu Faculty of Dentistry

Objective: This study was conducted to determine the trend of research on bruxism in children. It examined studies on bruxism in children published in the Web of Science database until 21.08.2024.

Methods: 30 studies titled 'child patient' 'bruxism' conducted between 2015 and 2024 in the Web of Science database were evaluated with bibliometric analysis.

Results: As a result of the analysis, it was seen that the most studies were conducted in the "Dentistry" category, 277 authors worked on this subject, 200 keywords were used, 62 sources were used, the annual growth rate was 3.81%, and all of the studies were articles. It was concluded that most work was done in 2022. It was observed that most articles were published in BMC Oral Health, Brazilian Oral Research, Pesquisa Brasileira Em Odontopediatria E Clinica Integrada journals.

Conclusions: Bibliometric research reveals the current scientific status of the topics discussed and gives insight into its development in the process, therefore it is valuable research. The findings serve as a guide for future research on bruxism problems in children.

Keywords: bibliometric analysis, bruxism, pediatric patient, web of science database

[OP-024]

Çenelerin intraosseöz lezyonlarında öntanı ve patolojik tanı

Halil İbrahim Durmuş, Mehmet Emrah Polat

Harran Üniversitesi diş hekimliği fakültesi ağız diş ve çene cerrahisi anabilimdalı

Amaç: Çene kemiklerindeki radyolusent lezyonlar, odontojenik ve odontojenik olmayan lezyonlar olarak ikiye ayrılır. Odontojenik olmayan lezyonlar kalıtsal ve gelişimsel hastalıklar, osteomyelit, iyi huylu ve kötü huylu kemik tümörleri ve metastazlarını içerir. Odontojenik lezyonların çoğu dişlerin apeksi ile daha nadiren kronuyla ilişkilidir. Lezyonların radyolojik görüntüsü ön tanı için her zaman spesifik olmasa da, lezyonların konumu, lezyonun dişlerle ilişkisinin olup olmadığı, lezyonun sınırları, periostun tutulumu ve yumuşak doku değişiklikleri ön tanı için değerli kriterlerdir. Bu çalışmada, son bir yıl içerisinde alınan çenelerdeki lezyonların klinik ve radyolojik ön tanıları ile mikroskopik inceleme sonuçlarının uyumluluğu değerlendirilmiştir.

Yöntemler: Bu retrospektif çalışma; Harran Üniversitesi Diş Hekimliği Fakültesi hastanesine kasım 2023- haziran 2024 tarihleri arasında başvuran hastaların patoloji istem formlarındaki ön tanı ile patoloji sonuçları incelenerek yapılmıştır. Çalışmada 110 adet patoloji raporu incelenmiştir. Toplanan verilerin analizi, SPSS 20.0. istatistiksel yazılım paketi kullanılarak uyumluluk oranları şeklinde yapıldı.

Bulgular: Çalışmamızda 51 erkek 59 kadın hastadan olmak üzere toplam 110 intraosseöz doku örneği alınmış hastanın, yazılı verileri kullanıldı. Hastaların cinsiyet ayırmaksızın değerlendirilmesi sonucu %89,1'inde ön tanı ile kesin tanı uyumlu iken, %10,9'unda uyumsuzluk olduğu tespit edildi. Daha sonra cinsiyet ve yaş grupları olarak ayrı ayrı uyumluluk değerlendirmeleri yapıldı.

Sonuçlar: Bu çalışma çeneleri etkileyen çeşitli lezyonların radyolojik bulgu destekli klinik ön tanıları ile patolojik inceleme sonuçları arasındaki uyumu sunmuş olup literatüre katkı sağlamaktadır. Çalışmada ön tanının önemi ve hasta yönetimi arasındaki ilişki tartışılmıştır.

Anahtar Kelimeler: Çene lezyonları, ön tanı, odontojenik kistler, odontojenik tümörler

Prediagnosis and pathologic diagnosis of intraosseous lesions of the jaws

Halil İbrahim Durmuş, Mehmet Emrah Polat

Harran University Faculty of Dentistry Department of Oral and Maxillofacial Surgery

Objective: Radiolucent lesions in the jaw bones are divided into odontogenic and non-odontogenic lesions. Although the radiologic appearance of the lesions is not always specific for the preliminary diagnosis, the location of the lesions, whether the lesion is associated with the teeth, the borders of the lesion, periosteal involvement and soft tissue changes are valuable criteria for the preliminary diagnosis. In this study, we evaluated the concordance between the clinical and radiologic preliminary diagnoses and the results of microscopic examination of lesions in the jaws taken within the last year.

Methods: This retrospective study was conducted by examining the preliminary diagnoses on the pathology request forms and pathology results of patients admitted to Harran University Faculty of Dentistry Hospital between November 2023 and June 2024. In the study, 110 pathology reports were analyzed. The collected data were analyzed as concordance ratios using SPSS 20.0 statistical software package.

Results: In our study, written data of a total of 110 intraosseous tissue samples from 51 male and 59 female patients were used. As a result of the evaluation of the patients regardless of gender, 89.1% of the patients had a concordant preliminary diagnosis and 10.9% had a discordant diagnosis. Then, the concordance was evaluated separately for gender and age groups.

Conclusions: This study contributes to the literature by presenting the concordance between clinical preliminary diagnoses supported by radiologic findings and pathologic examination results of various lesions affecting the jaws. The relationship between the importance of prediagnosis and patient management is discussed.

Keywords: Jaw lesions, prediagnosis, odontogenic cysts, odontogenic tumors

[OP-025]

Antral Septa Varlığında Sinüs Lifting Operasyonu Yönetimi, Metodları ve Dental İmplant Uygulaması: Literatür Derlemesi ve Vaka serisi

Andaç Doğan, Zeynep Gümrükçü, Dilara Sevinç Doğan, Kübra Emir
Recep Tayyip Erdoğan Üniversitesi Diş Hekimliği Fakültesi, Ağız diş ve çene cerrahisi, Rize

Giriş: Maksiller posterior bölgede yetersiz vertikal kemik yüksekliğinde uygulanan en yaygın operasyon sinüs lifting operasyonudur. Sinüs lifting operasyonunda antral septa varlığı lateral pencere açılımı ve sinüs elevasyonunda komplikasyonlara sebep olabilmektedir. 2023 yılı içerisinde Recep Tayyip Erdoğan Üniversitesi Ağız, Diş ve Çene Cerrahisi bölümüne maxilla posterior bölgede dişsizlik şikayetiyle başvuran 4 hastanın lateral sinüs lifting operasyonu ile vertikal kemik yükseklikleri artırıldı. Bu vaka sunumunda olguların radyografik görüntüler üzerinden değerlendirilmesi amaçlanmıştır.

Vaka: Yaşları 45 ve 71 arasında değişen 4 hastanın radyografik muayenesinde sağ maksiller sinüslerinde antral septa varlığı ve vertikal kemik yüksekliklerinin 5 mm'nin altında olduğu görüldü. Lateral sinüs lifting ile augmentasyonları tamamlanan hastalara dental implantları yerleştirildi. Hastaların klinik ve radyografik takiplerinde herhangi bir komplikasyona rastlanılmadı.

Sonuç: Sinüs lifting operasyonu antral septa varlığında membran perforasyonu açısından oldukça riskli hale gelmektedir. Tedavinin tüm basamaklarına yeterli derecede hakim olup anatomik varyasyonların göz önünde bulundurulması tedavinin başarısı ve prognozu açısından büyük önem taşımaktadır.

Anahtar Kelimeler: CBCT, antral septa, sinüs lifting, implantasyon

Management, Methods, and Dental Implant Application in the Presence of Antral Septa: A Literature Review and Case Series

Andaç Doğan, Zeynep Gümrükçü, Dilara Sevinç Doğan, Kübra Emir
Recep Tayyip Erdoğan University Faculty of Dentistry, Oral and Maxillofacial Surgery department, Rize

Introduction: The most commonly performed surgery for insufficient vertical bone height in the maxillary posterior region is sinus lifting. The presence of antral septa during sinus lifting can lead to complications in lateral window opening and sinus elevation. In 2023, four patients presenting with edentulism in the maxillary posterior region were treated with lateral sinus lifting at Recep Tayyip Erdoğan University's Department of Oral and Maxillofacial Surgery, resulting in increased vertical bone height. This case presentation aims to evaluate the cases based on radiographic images.

Case Presentation: Radiographic examination of four patients aged between 45 and 71 revealed the presence of antral septa in the right maxillary sinuses and vertical bone heights below 5 mm. Augmentation was completed with lateral sinus lifting, and dental implants were placed in these patients. No complications were observed in the clinical and radiographic follow-ups of the patients.

Conclusion: Sinus lifting procedures become significantly riskier in the presence of antral septa due to the potential for membrane perforation. Mastery of all treatment stages and consideration of anatomical variations are crucial for the success and prognosis of the treatment.

Keywords: CBCT, antral septa, sinus lifting, implantation

[OP-026]

Diş Hekimliği Öğrencilerinde Mavi Kod Bilinci: Klinikte Gelişen Farkındalık

Fatih Oluş, Hüseyin Babun

Akdeniz Üniversitesi Diş Hekimliği Fakültesi Ağız, Diş ve Çene Cerrahisi ABD ANTALYA

Amaç: Çalışmamız, diş hekimliği öğrencilerinin Mavi Kod hakkındaki bilgi düzeylerini ölçmeyi ve gerekli durumlarda Mavi Kod kararı verebilme yetkinliklerini değerlendirmeyi amaçlamaktadır. Ayrıca, klinik eğitim öncesi ve sonrası arasında bilgi düzeyindeki farkı belirlemek ve elde edilen verilere dayanarak eğitim programlarında yapılması gereken düzenlemeleri tespit etmek hedeflenmiştir.

Yöntemler: 2023-2024 eğitim yılında, Akdeniz Üniversitesi Diş Hekimliği Fakültesi 3. ve 5. sınıf öğrencilerine, Mavi Kod hakkında 10 sorudan oluşan bir anket uygulanmıştır. Gerekli onaylar alındıktan sonra elektronik ve kağıt formatında dağıtılan anketlerden elde edilen veriler dijital ortamda analiz edilmiştir.

Bulgular: Çalışmaya katılan 104 öğrencinin %75'i 3. sınıf, %25'i 5. sınıf öğrencisidir. Öğrencilerin %59,6'sı Mavi Kodu bilmektedir. En çok bilinen kod Beyaz Kod (%65,4) olup, en az bilinen kod Gri Kod (%3,8) olmuştur. Öğrencilerin sadece %30,8'i Mavi Kod aktivasyonu için gerekli telefon numarasını bilmektedir. Mavi Kodu 5. sınıf öğrencilerinin tamamı bilirken, bu oran 3. sınıf öğrencilerinde %63,4'tür. Mavi Kod aktivasyon endikasyonunu 5. sınıf öğrencilerinin tamamı doğru biliyorken, 3. sınıf öğrencilerinde bu oran %45,6'dır.

Sonuçlar: Bulgular, klinik eğitimin Mavi Kod bilgisi ve yetkinliği üzerinde olumlu bir etkisi olduğunu göstermektedir. Ancak, genel bilgi düzeyi sınırlıdır ve daha geniş kapsamlı çalışmalarla bu bulguların genellenebilirliği artırılmalıdır.

Anahtar Kelimeler: Acil Renk Kodları, Mavi Kod, Temel yaşam Desteği

Code Blue Awareness in Dental Students: Evolving Awareness in the Clinic

Fatih Oluş, Hüseyin Babun

Akdeniz University Faculty of Dentistry, Department Oral and Maxillofacial Surgery ANTALYA

Objective: This study aims to assess the knowledge levels of dentistry students regarding Code Blue and evaluate their competence in making appropriate decisions when Code Blue activation is necessary. Additionally, the study seeks to identify differences in knowledge levels before and after clinical training, and to determine necessary adjustments in educational programs based on the collected data.

Methods: During the 2023-2024 academic year, a 10-question survey about Code Blue was administered to 3rd and 5th-year students at the Akdeniz University Faculty of Dentistry. After obtaining the necessary approvals, the survey was distributed in both electronic and paper formats, and the collected data were analyzed digitally.

Results: Among the 104 students who participated in the study, 75% were 3rd-year students, and 25% were 5th-year students. A total of 59.6% of the students were familiar with Code Blue. The most recognized code was the White Code (65.4%), while the least recognized was the Gray Code (3.8%). Only 30.8% of the students knew the correct phone number for Code Blue activation. All 5th-year students were familiar with Code Blue, whereas this rate was 63.4% among 3rd-year students. While all 5th-year students correctly identified the indications for Code Blue activation, this accuracy was 45.6% among 3rd-year students.

Conclusions: The findings indicate that clinical training positively impacts students' knowledge and competence regarding Code Blue. However, the overall knowledge level remains limited, highlighting the need for more extensive studies to enhance the generalizability of these results.

Keywords: Emergency Codes, Code Blue, Basic Life Support

[OP-027]

Temporomandibular eklem bozukluklarında tek iğne-çift kanül ve çift iğne ile yapılan artrosentezin karşılaştırılması

Gülşan Atay¹, Serap Keskin Tunç¹, Yusuf Rodi Mızrak², Aslı Başkan Önal¹, Selin Sümer¹, Levent Ciğerim²

¹Sağlık Bilimleri Üniversitesi; Ağız, Diş ve Çene Cerrahisi Ana Bilim Dalı, İstanbul

²Van Yüzüncü Yıl Üniversitesi; Ağız, Diş ve Çene Cerrahisi Ana Bilim Dalı, Van

Amaç: Bu çalışmanın amacı temporomandibular eklem bozukluğu olan hastalarda tek iğne, çift kanül artrosentezinin klinik başarısını ve etkinliğini konvansiyonel artrosentez teknikleri ile karşılaştırmaktır. Redüksiyonsuz disk deplasmanı olan hastalar sınırlı ağız açıklığından ve/veya ağrıdan şikayetçiydi.

Gereç ve Yöntemler: Tedavi edilen tüm hastalara başlangıç ve takip (ağız açma ve VAS ile) uygulandı. Grup içi ve gruplararası karşılaştırmalar yapıldı. Çalışmaya dahil edilen hastalar ameliyat öncesi, işlemden 1 hafta, 1-3 ve 6 ay sonra değerlendirildi. Çift iğne grubu: Eklem içerisine iki iğne yerleştirilip yıkandı. Tek iğne grubunda işlem öncesinde iki adet iğne (alt kısımlarından) bükülüp, plastik kısımlara tek noktadan akrilik yerleştirilerek sivri uçları birleştirildi. Elde edilen iğne üst eklem boşluğuna yönlendirildi ve yıkandı.

Bulgular: 13 hastaya tek iğneli çift kanül artrosentezi ve 15'ine çift iğneli artrosentez uygulandı. 6. ayda tek iğneli grupta çift iğneli gruba göre ağız açıklığında istatistiksel olarak anlamlı bir artış gözlemlendi. Ameliyat sonrası 1. haftada tek iğneli grupta çift iğneli gruba göre VAS ağrı skorları anlamlı derecede yüksekti.

Sonuç: Artrosentezde her iki yöntemin de etkili olduğunu ancak uzun vadede ağız açıklığının artırılmasında tek iğne yönteminin daha avantajlı olabileceğini göstermektedir. Ayrıca çift iğne yönteminin ağrı kontrolünde daha etkili olabileceği belirlendi. Erken dönemde ağrı yönetimi açısından iki yöntem arasında anlamlı fark bulunmazken, uzun dönemde ağrı yönetimi açısından anlamlı bir fark bulunmadı.

Anahtar Kelimeler: artrosentez, redüksiyonsuz disk deplasmanı, temporomandibular eklem hastalıkları

Comparing single needle and double needle arthrocentesis for temporomandibular joint disorders

Gülşan Atay¹, Serap Keskin Tunç¹, Yusuf Rodi Mızrak², Aslı Başkan Önal¹, Selin Sümer¹, Levent Ciğerim²

¹University of Health Sciences, Department of Oral and Maxillofacial Surgery, Istanbul

²University of Van Yüzüncü Yıl, Department of Oral and Maxillofacial Surgery, Van

Objective: The purpose of this study was to compare the clinical success and efficacy of single-needle, double-cannula arthrocentesis with conventional arthrocentesis techniques in patients with temporomandibular joint disorders. Patients with nonreducible disc displacement complained of limited mouth opening and/or pain.

Materials-Methods: All treated patients had baseline and follow-up (with mouth opening and VAS). Comparisons were made within and between groups. The patients included in the study were evaluated in the preoperative, 1 week, 1-3, and 6 months after the procedure. Double-needle group: two needles were inserted into the joint and washed. In the single-needle group, two needles were bent (from their lower parts) before the procedure and their pointed ends were joined by placing acrylic on the plastic parts from a single point. The resulting combined needle was directed to the upper joint space and washed.

Results: 13 underwent single-needle double cannula arthrocentesis and 15 underwent double needle arthrocentesis. At 6 months, a statistically significant increase in mouth opening was observed in the single-needle group compared to the double-needle group. VAS pain scores were significantly higher in the single-needle group than in the double-needle group at 1 week postoperatively.

Conclusion: It shows that both methods are effective in arthrocentesis, but the single-needle method may be more advantageous in increasing mouth opening in the long term. In addition, it was determined that the double needle method may be more effective in pain control in the early period, but there was no significant difference between the two methods in terms of pain management in the long term.

Keywords: arthrocentesis, disc displacement without reduction, temporomandibular joint disorders

[OP-028]

Çene kemiği Osteomyeliti - Olgu Serisi ve Literatür Derlemesi

Eda Etik, Başak Keskin Yalçın, Mustafa Ayhan

İstanbul Üniversitesi Sağlık Bilimleri Enstitüsü Diş Hekimliği Fakültesi, Ağız Diş ve Çene Cerrahisi Anabilim Dalı, İstanbul, Türkiye

Osteomyelit temel olarak enfekte edici faktörlerin faaliyeti sonucu görülen lokal kemik yıkımı ardından nekrotik sürec ve yeni kemik oluşumu ile karakterize kemik ve kemik iliği iltihaplanması süreci olarak tanımlanmaktadır. Bu makalede, osteomyelit ile uyumlu vakaların tanı ve tedavi yönetimi ele alınmaktadır. Çalışmada, İstanbul Üniversitesi Diş Hekimliği Fakültesi Ağız, Diş ve Çene Cerrahisi Bölümü'ne başvuran ve çene osteomyelitinin klinik semptomları ile uyumlu olup, radyografik ve/veya mikrobiyolojik kanıtlarla desteklenen üç hasta vakası retrospektif olarak incelenmiştir. Vakalardan alınan doku örneklerinin histolojik incelemesinde sekonder kronik osteomyelit ile uyumlu bulgular saptanmıştır. Mandibula korpus ve angulus bölgesi ağırlıklı olarak etkilenmiştir. Baskın etiyolojik faktörün dental orijinli olduğu tespit edilmiştir. Hastalara sekestrektomi, dekortikasyon ve hemimandibulektomi gibi cerrahi işlemler uygulanmış ve tedavi başlangıcında intravenöz, sonrasında ise oral yolla yüksek doz antibiyotik tedavisi verilmiştir. Uygulanan tedavilerin ardından, ağız açmada kısıtlılık, ağrı, şişlik, palpasyonda hassasiyet ve his kaybı gibi şikayetlerin tamamen geçtiği bildirilmiştir. Osteomyelit tedavisinde önemli tıbbi ve cerrahi ilerlemelere rağmen, bu hastalığın yönetimi son derece zordur. Optimal yönetim multidisipliner bir yaklaşım gerektirir. Osteomyelit tedavi protokolleri cerrahi ve/veya cerrahi olmayan yöntemleri içerir. Güncel tedavi yaklaşımlarında ise, enfekte bölgeye cerrahi olarak yerleştirilen biyomateryaller kullanılmaktadır. Osteomyelitinin zamanında tespiti, etiyolojik faktörlerin belirlenmesi, uygun antibiyotik seçimi ve doğru cerrahi prosedürlerin uygulanması, kemik, diş ve komşu anatomik yapılarda ciddi hasarların önlenmesi açısından kritik öneme sahiptir.

Anahtar Kelimeler: Çene kemikleri, olgu serisi, osteomyelit, tanı, tedavi

Osteomyelitis of Jawbones – A Case Series and Literature Review

Eda Etik, Başak Keskin Yalçın, Mustafa Ayhan

Department of Oral and Maxillofacial Surgery, Istanbul University Institute of Health Sciences Faculty of Dentistry, Istanbul, Turkey

Osteomyelitis is primarily an inflammatory condition of bone and bone marrow, characterized by local bone destruction following infectious processes, leading to necrosis and subsequent new bone formation. This article discusses the diagnosis and treatment management of cases consistent with osteomyelitis. The study involved a retrospective review and a case series of three patients who presented with complaints to the Department of Oral and Maxillofacial Surgery at Istanbul University Faculty of Dentistry, consistent with clinical symptoms of jaw osteomyelitis and supported by radiographic and/or microbiological evidence. Histological examination of tissue samples taken from the cases revealed findings consistent with secondary chronic osteomyelitis. The mandibular corpus and angulus region were predominantly affected. The dominant etiological factor was found to be of dental origin. The patients underwent procedures such as sequestrectomy, decortication and hemi-mandibulectomy, accompanied by initial intravenous and subsequent oral high-dose antibiotic therapy. Following the treatments, it was reported that complaints like restricted mouth opening, pain, swelling, sensitivity on palpation and numbness had completely resolved. Despite significant medical and surgical advancements in the treatment of osteomyelitis, managing this disease remains extremely challenging. Optimal management requires a multidisciplinary approach. Treatment protocols for osteomyelitis include surgical and/or non-surgical approaches. Recent advancements in treatment involve the use of biomaterials surgically placed in the infected region. Timely detection of osteomyelitis, identification of the causative etiological factors, appropriate antibiotic selection, the execution of precise and effective surgical procedures is critical in preventing severe damage to bones, teeth and surrounding anatomical structures.

Keywords: Case series, diagnosis, jawbones, osteomyelitis, treatment

[OP-029]

Yönlendirilmiş Kemik Rejenerasyonu İçin Titanyum Mesh Kullanımının Kısa Dönemli Klinik Takibi: Bir Derleme

Tuğra Karaca, Serap Keskin Tunç, Aslı Başkan Önal, Mert Karacakurtoğlu, Rumeysa Balcı Karakurt
Sağlık Bilimleri Üniversitesi, Ağız Diş ve Çene Cerrahisi Ana Bilim Dalı, İstanbul

Amaç: Ciddi alveoler kemik kaybı olan hastalarda dental implant uygulaması için yönlendirilmiş kemik rejenerasyonunda özel titanyum meshin klinik başarısının kısa süreli takibini gözlemlemektir.

Gereç-Yöntem: Dental implant yerleştirilmesi için alveol kemik hacmi yetersiz olan bir erkek ve iki kadın hasta çalışmaya dahil edildi. Tüm hastalardan BT çekildi ve rezidüel kemik miktarı ölçüldü. Kişiyi özel mesh tasarlanıp üretildi. 2 total üst çene augmentasyonu, 1 parsiyel alt çene augmentasyonu uygulandı. Hastalar en az bir ay, en fazla dört ay süreyle takip edildi. Hastalar 7-15-30-60-90-120. günlerde kontrol randevularına çağrıldı.

Bulgular: Ameliyat öncesi ve ameliyat sonrası 3. aylarda çekilen BT ile karşılaştırıldığında rezidüel kemik miktarının zaman içinde anlamlı derecede arttığı görüldü. Alt çene augmentasyon operasyonu yapılan kadın hastanın ilk haftasında ekspoz gözlemlendi. Alt çenede mukoza daha ince olduğundan ekspoz riski üst çeneye göre alt çenede daha yüksektir.

Sonuç: Literatür taramamız ve klinik çalışmamıza göre kişiyi özel titanyum mesh, rezidüel kemik miktarını arttırsa da ekspoz ve enfeksiyon riski nedeniyle bazı dezavantajlara sahiptir. Komplikasyon oranını azaltmak için yeni yöntemlerin geliştirilmesine ihtiyaç vardır.

Anahtar Kelimeler: Alveolar Kemik Augmentasyonu, Titanyum Custom Mesh, Yönlendirilmiş Kemik Rejenerasyonu

Short-term Follow-up of Titanium Mesh For Guided Bone Regeneration: A Review

Tuğra Karaca, Serap Keskin Tunç, Aslı Başkan Önal, Mert Karacakurtoğlu, Rumeysa Balcı Karakurt
University of Health Sciences, Department of Oral and Maxillofacial Surgery, Istanbul

Objective: To observe the short-term follow-up of the clinical success of a custom titanium mesh in guided bone regeneration for dental implant application in patients with severe alveolar bone loss.

Materials-Methods: One male and two female patients with insufficient alveolar bone volume for dental implant placement were included in the study. CT was taken from all patients and the amount of residual bone was measured. Custom mesh was designed and produced. Full jaw augmentation was performed in 2 maxilla and half jaw augmentation was performed in 1 mandible. Patients were followed for a minimum of one month and a maximum of four months. Patients were called for follow-up appointments on 7-15-30-60-90-120 days.

Results: It was observed that the amount of residual bone increased significantly over time when compared to the CT taken in the pre-operative and post-operative third months. Exposure was observed in the first week of the female patient who underwent mandibular augmentation. The risk of exposure is higher in the mandible than in the maxilla because the mucosa is thinner in the mandible.

Conclusion: According to our literature review and clinical study, although titanium custom mesh increases the amount of residual bone, it has some disadvantages due to the risk of exposure and infection. There is a need to develop new methods to reduce the complication rate.

Keywords: Alveolar Ridge Augmentation, Guided Bone Regeneration, Titanium Custom Mesh

[OP-030]

Cerrahi Destekli Hızlı Üst Çene Genişletme (SARPE) İşleminde Pterygomaksiller Ayrılmanın Alar Taban Genişliğine Etkisinin Konik Işınlı Bilgisayarlı Tomografi (KIBT) ile Değerlendirilmesi

İsmail Burak Halat, Zeynep Gümrükçü, Emre Balaban

Recep Tayyip Erdoğan Üniversitesi Diş Hekimliği Fakültesi, Ağız, Diş ve Çene Cerrahisi Anabilim Dalı, Rize

Amaç: Bu çalışmanın amacı, cerrahi destekli hızlı üst çene genişletmesi (SARPE) sonrası pterygomaksiller ayrılmanın nazal taban genişliğine olan etkisini konik ışınli bilgisayarlı tomografi (KIBT) kullanarak değerlendirmektir.

Gereç-Yöntem: Çalışmaya preoperatif ve postoperatif KIBT görüntüleri olan SARPE hastalarından, pterygomaksiller ayrılma sağlanan (Grup 1: 20 hasta) ve sağlanmayan (Grup 2: 20 hasta) toplam 40 hasta dahil edilmiştir. KIBT görüntüleri üzerinden cerrahi tedavi öncesi ve sonrasında yapılan nazal taban ölçümlerindeki değişim gruplar arasında karşılaştırmalı olarak değerlendirilmiştir.

Bulgular: Postoperatif nazal taban genişliği Grup-1'de Grup-2'ye göre istatistiksel olarak anlamlı bir artış göstermiştir ($p=0,001$). Ayrıca, SARPE işlemi sonrasında her 2 grupta postoperatif nazal taban genişliği preoperatif genişliğe göre istatistiksel olarak anlamlı bir artış göstermiştir ($p=0,001$)

Sonuç: Pterygomaksiller ayrılma, SARPE sonrası nazal taban genişliğinde belirgin bir artışa yol açmaktadır. Bu bulgu, cerrahi planlamada pterygomaksiller ayrılmanın göz önünde bulundurulması gerektiğini göstermektedir. KIBT, bu tür değişikliklerin izlenmesi ve değerlendirilmesinde etkili bir görüntüleme yöntemi olarak öne çıkmaktadır.

Anahtar Kelimeler: Cerrahi Destekli Hızlı Üst Çene Genişletme, Pterygomaksiller Ayrılma, Alar Taban Genişliği, Konik Işınli Bilgisayarlı Tomografi

Evaluation of the Effect of Pterygomaxillary Disjunction on Alar Base Width in Surgically Assisted Rapid Palatal Expansion (SARPE) Using Cone-Beam Computed Tomography (CBCT)

İsmail Burak Halat, Zeynep Gümrükçü, Emre Balaban

Recep Tayyip Erdogan University Faculty of Dentistry, Department of Oral and Maxillofacial Surgery, Rize

Objective: The aim of this study is to evaluate the effect of pterygomaxillary disjunction on nasal base width following surgically assisted rapid palatal expansion (SARPE) using cone-beam computed tomography (CBCT).

Materials-Methods: A total of 40 SARPE patients with preoperative and postoperative CBCT images were included in the study, comprising 20 patients with pterygomaxillary disjunction (Group 1) and 20 patients without it (Group 2). Changes in nasal base measurements before and after surgical treatment were compared between the two groups based on CBCT images.

Results: A statistically significant increase in postoperative nasal base width was observed in Group 1 compared to Group 2 ($p=0.001$). Additionally, a statistically significant increase in postoperative nasal base width compared to preoperative width was observed in both groups after SARPE ($p=0.001$).

Conclusion: Pterygomaxillary disjunction leads to a significant increase in nasal base width following SARPE. This finding suggests that pterygomaxillary disjunction should be considered in surgical planning. CBCT stands out as an effective imaging method for monitoring and evaluating such changes.

Keywords: Surgically Assisted Rapid Palatal Expansion, Pterygomaxillary Disjunction, Alar Base Width, Cone-Beam Computed Tomography

[OP-031]

Cerrahi bakış açısıyla travmatik kemik kistleri: Olgu sunumu ve literatür değerlendirmesi

Selahattin Can Güler, Metin Güngörmüş, Saim Yanık, Ayşen Çiçek
Gaziantep Üniversitesi Diş Hekimliği Fakültesi, Ağız, Diş ve Çene Cerrahisi, Gaziantep

Giriş: Travmatik kemik kisti nadir olarak görülen, tüm iskeletsel kemikleri etkileyebilen benign, nonepitelyal bir kisttir. Travmatik kemik kisti nadir olarak görülen, tüm iskeletsel kemikleri etkileyebilen benign, nonepitelyal bir kisttir. Semptomsuzdur ve sıklıkla hayatın 2.Dekatında rutin kontroller esnasında tesadüfen tespit edilirler. Erkek ve kadınlarda görülme oranı 3:2 şeklindedir. Kemik kavitesi küretajı ve kanama stimülasyonu literatürde tanımlanan ve en yaygın olarak kullanılan tedavi şeklidir.

Vaka: Kliniğimize Rutin muayene amacıyla başvuran 16 ve 18 yaşındaki erkek hastalar ve 17 ve 14 yaşındaki kadın hastaların yapılan klinik ve radyolojik muayenesinde büyük radyolüsent lezyonlar görülmüştür. Aspirasyon biyopsisi için uygun olan hastalarda biyopsi sonucunda boşluk görülmüştür. Travmatik kemik kisti ön tanısıyla ilgili bölgede cerrahi tedavi planlanmıştır. İlgili saha açılıp kürete edilip uygun kanama sağlandıktan sonra geniş defekt olan hastalarda otolog kan ürünleri kullanılarak bölge kapatılmıştır. Bütün hastaların rutin kontrollerinde radyografik ve klinik olarak herhangi bir olumsuz durum olmadığı ve ilgili bölgelerde kemik iyileşmesinin aktif olarak devam ettiği görülmüştür.

Sonuç: Travmatik kemik kistlerinde ilgili bölgenin cerrahi olarak açılıp kürete edilmesi ve defekt büyük ise otolog kan ürünleri kullanılması etkin bir tedavi yöntemidir.

Kaynakça

- 1-) Neeli AS, Kotrashetti SM, Louis A., Solitary Bone Cyst of the Mandible: Two Case Reports and a Review of Literature. World Journal of Dentistry 4:193-7.
- 2-) Baqain ZH, Jayakrishnan A, Farthing PM, Hardee P. Recurrence of a solitary bone cyst of the mandible: case report. Br J Oral Maxillofac Surg 2005; 43:333-5.

Anahtar Kelimeler: Travmatik kemik kisti, Basit kemik kisti, Soliter kemik kisti

Traumatic bone cysts from a surgical perspective: Case report and literature review

Selahattin Can Güler, Metin Güngörmüş, Saim Yanık, Ayşen Çiçek
Gaziantep University Faculty of Dentistry, Department of Oral and Maxillofacial Surgery, Gaziantep

Introduction: A traumatic bone cyst is a rare, benign, non-epithelial cyst that can affect all skeletal bones. It is asymptomatic and is often incidentally discovered during routine check-ups in the second decade of life. The incidence ratio between males and females is 3:2. Curettage of the bone cavity and stimulation of bleeding are described in the literature as the most commonly used treatment methods.

Case Presentation: In our clinic, during routine examinations, large radiolucent lesions were observed in male patients aged 16 and 18, and female patients aged 17 and 14. In patients suitable for aspiration biopsy, the biopsy results showed us it might be empty inside of the cavity. Surgical treatment was planned for the suspected traumatic bone cyst in the affected areas. After opening the relevant area, curettage, and ensuring appropriate bleeding, autologous blood products were used to close the region in patients with large defects. Routine follow-ups of all patients showed no adverse conditions radiographically or clinically, and active bone healing was observed in the affected areas.

Conclusion: Surgical opening and curettage of the affected area, along with the use of autologous blood products if the defect is large, is an effective treatment method for traumatic bone cysts.

Bibliography

- 1-) Neeli AS, Kotrashetti SM, Louis A., Solitary Bone Cyst of the Mandible: Two Case Reports and a Review of Literature. World Journal of Dentistry 4:193-7.
- 2-) Baqain ZH, Jayakrishnan A, Farthing PM, Hardee P. Recurrence of a solitary bone cyst of the mandible: case report. Br J Oral Maxillofac Surg 2005; 43:333-5.

Keywords: Simple bone cyst, Traumatic bone cyst, Solitary bone cavity

[OP-032]

Eksik Diş Tedavisinde Ototransplantasyon Seçeneği: Olgu Sunumu ve Literatür Derlemesi

Dilay Cansın İmamoğlu¹, Abdulkadir Burak Çankaya², Özen Doğan Onur²

¹İstanbul Üniversitesi Sağlık Bilimleri Enstitüsü, Ağız, Diş, Çene Hastalıkları ve Cerrahisi Ana Bilim Dalı, İstanbul, Türkiye

²İstanbul Üniversitesi Diş Hekimliği Fakültesi, Ağız, Diş ve Çene Cerrahisi Ana Bilim Dalı, İstanbul, Türkiye

Giriş: Bireyden alınan doku ya da organın, farklı bir bölgeye nakledilmesi olarak isimlendirilen ototransplantasyon olarak isimlendirilir diş kayıplarının tedavisinde önemli bir seçenektir. Çeşitli çalışmalarda bildirilen %87,39 sağkalım ve %90,29 yüksek başarı oranlarıyla son on yılda önemli ilerlemeler görmüştür. Eksik dişlerin yönetiminde dental implantlara, protetik ve ortodontik tedavilere alternatif olması, dişi vital olarak koruyabilmesi ve ekonomik, estetik avantajları ile dikkat çekmektedir. Bu çalışmanın amacı, ototransplantasyon uygulanan vakanın sunumunu gerçekleştirerek, potansiyel yararlarını, sınırlamalarını ve tedavi sonuçlarını literatür desteği ile paylaşarak, gelecekte bu tedavi yönteminin klinik uygulamalarda yaygınlaşmasına ve başarısının yükselmesine katkı sunmaktır.

Vaka: Sistemik olarak sağlıklı 17 yaşında erkek hasta, sağ mandibular anterior bölgede diş eksikliği şikayeti ile kliniğimize başvurdu. Yapılan klinik ve radyolojik muayene sonucu 43 numaralı dişin mandibula anterior bölgede yer aldığı ve ortodontik tedavi ile sürdürülecek pozisyonda olmadığı gözlemlendi. İlgili dişin kök ucu gelişimi tamamlanmış olup, çevresinde patolojik oluşuma rastlanmadı. Gömülü dişin çekimi gerçekleştirilerek aynı seansta eksik diş bölgesinde yuva oluşturuldu ve dişin nakli gerçekleştirildi. İşlemden iki hafta sonra yapılan kontrol seansında ilgili bölgeden ağrı, şişlik gibi şikayetlerin yer almadığı gözlemlendi, dişte mobilite saptanmadı. Kanal tedavisi gerçekleştirilmesi için endodonti kliniğine yönlendirildi. İki aylık kontrol muayenelerinin sonucunda enfeksiyon ve ankiloz bulgusuna rastlanmadı ve hasta takibe alındı.

Anahtar Kelimeler: eksik diş, gömülü diş, ototransplantasyon, soket preperasyonu

Autotransplantation option to treat missing tooth: Case Report and Literature Review

Dilay Cansın İmamoğlu¹, Abdulkadir Burak Çankaya², Özen Doğan Onur²

¹Istanbul University Institute of Graduate Studies in Health Sciences, Department of Oral and Maxillofacial Surgery, Istanbul, Turkey

²Istanbul University Faculty of Dentistry, Department of Oral and Maxillofacial Surgery, Istanbul, Turkey

Introduction: Autotransplantation, which is the transplantation of tissue or organ taken from an individual to a different area, is an important option in the treatment of tooth loss. It has seen significant progress in the last decade with 87.39% survival and 90.29% high success rates reported in various studies. It attracts attention with its alternative to dental implants, prosthetic and orthodontic treatments in the management of missing teeth, ability to preserve vitality of the tooth, economic and aesthetic advantages. The aim of this study is to present a case that underwent autotransplantation, to share potential benefits, limitations and treatment results with the support of the literature, and to contribute to the spread of this treatment method in clinical practice and its increase in success in the future.

Case Presentation: A 17-year-old male patient, who was systemically healthy, presented to our clinic with a complaint of missing tooth. Clinical and radiological examinations revealed that right mandibular canin was located in the anterior mandibula and was not positioned for eruption with orthodontic treatment. Tooth had completed root development, and no pathological formation was observed around it. The impacted tooth was extracted, socket was preperated in the area of the missing tooth, and the impacted tooth was transplanted. Two weeks later, there were no complaints such as pain or swelling, and no mobility was detected. The patient was referred to the endodontics clinic for endodontic treatment. After two months no signs of infection or ankylosis were found and scheduled for follow-up appointment.

Keywords: autotransplantation, impacted tooth, missing tooth, socket preparation

Güncel Vestibüloplasti Yaklaşımları: Olgu Sunumu ve Literatür Derlemesi

Berkan Duman¹, Gülce Ecem Doğançalı², Abdulkadir Burak Çankaya², Mehmet Ali Erdem²

¹İstanbul Üniversitesi Sağlık Bilimleri Enstitüsü, Ağız Diş ve Çene Cerrahisi Ana Bilim Dalı, İstanbul

²İstanbul Üniversitesi Diş Hekimliği Fakültesi, Ağız Diş ve Çene Cerrahisi Ana Bilim Dalı, İstanbul

Giriş: Vestibüloplasti, ağız içindeki mukoza ve kas bağlantılarının cerrahi olarak yeniden konumlandırılmasıyla vestibüler derinliğin ve keratinize doku miktarının artırılmasını amaçlayan bir işlemdir. Özellikle tamamen dişsiz hastalarda protez öncesi sıklıkla tercih edilen bu prosedür ile protezin tutuculuğunu ve fonksiyonunu iyileştirmek amaçlanır. Vestibüloplasti için çeşitli teknikler mevcuttur. Bu teknikler, hastanın anatomik özelliklerine ve cerrahi hedeflere göre çeşitlendirilerek uygulanır. Sunumda, güncel vestibüloplasti teknikleri literatür desteği ile ele alındıktan sonra, cerrahi plak ve mini vidalar kullanılarak gerçekleştirilen bir vestibüloplasti vakası ayrıntılı olarak sunulacaktır.

Vaka: Hipertansiyonu olan 75 yaşındaki erkek hasta maksillasının büyük bir çoğunluğunda vestibüler sulkus derinliğinin azalması ve bu sebeple yeni bir protez yapılamaması şikayeti ile kliniğimize başvurdu. Hastanın uygun vestibüler derinliğini yeniden kazanabilmek için operasyon öncesinde üst çenesinden ölçü alındı. Alçı model üzerinde gerekli kazımlar yapılarak cerrahi bir plak oluşturuldu. Ameliyat günü, Clark tekniğine uygun şekilde alveolar sırtta keskin bir insizyon yapıldıktan sonra apikalde istenilen derinliğe kadar supraperiosteal bir diseksiyon gerçekleştirildi. Apikale konumlandırılan flebi sabitlemek için emilebilir periosteal sütürler kullanıldı. Antisepsiyi sağlamak ve sekonder iyileşme alanını korumak için iyodoform emdirilmiş gazlı bez, horizontal matris dikişlerle vestibüloplasti alanına yerleştirildi. Cerrahi plak 5 adet minivida ile maksillaya sabitlenerek operasyon sonlandırıldı. Kontrol seanslarında herhangi bir şikayet veya komplikasyon görülmedi. Vidalar ve cerrahi plak postoperatif 10. günde çıkartıldı. Vestibüler boyutu belirgin bir şekilde yeniden oluşturulan hasta protez bölümüne yönlendirildi.

Sonuç: Bu vaka sunumu, vestibüler sulkus derinliğinin azalması nedeniyle protez uygulaması yapılamayan hastalarda, cerrahi plak ve mini vidalarla uygulanan Clark tekniğinin, etkili ve başarılı bir vestibüloplasti prosedürü olduğunu göstermektedir.

Anahtar Kelimeler: cerrahi plak, mini vida, vestibüloplasti

Current Vestibuloplasty Approaches: Case Report and Literature Review

Berkan Duman¹, Gülce Ecem Doğançalı², Abdulkadir Burak Çankaya², Mehmet Ali Erdem²

¹Istanbul University Institute of Graduate Studies in Health Sciences, Department of Oral and Maxillofacial Surgery, Istanbul

²Istanbul University Faculty of Dentistry, Department of Oral and Maxillofacial Surgery, Istanbul

Introduction: Vestibuloplasty is a surgical procedure that increases vestibular depth and keratinized tissue by repositioning the oral mucosa and muscle attachments. It is commonly used in fully edentulous patients before prosthetic placement to improve retention and function. Various techniques are tailored to the patient's anatomy and surgical goals. This presentation will review current vestibuloplasty techniques, supported by literature, and include a detailed case report of vestibuloplasty using a surgical stent and mini screws.

Case: A 75-year-old male patient with hypertension presented with reduced vestibular sulcus depth in most of his maxilla, preventing the creation of a new prosthesis. To restore vestibular depth, a preoperative impression was taken, and a surgical stent was made after adjusting the plaster model. During surgery, a sharp incision was made along the alveolar ridge using the Clark technique, followed by a supraperiosteal dissection. Absorbable periosteal sutures secured the flap, and iodoform impregnated gauze pack was placed in the vestibuloplasty area with horizontal mattress sutures for antisepsis. The surgical stent was fixed to the maxilla with five mini screws, completing the procedure. Follow-up revealed no complications, and the screws and stent were removed on the 10th postoperative day. The patient, with restored vestibular depth, was referred to the prosthetics department.

Conclusion: This case report demonstrates that the Clark technique, applied with surgical plates and mini screws, is an effective and successful vestibuloplasty procedure for patients with reduced vestibular sulcus depth, where prosthetic application is otherwise not feasible.

Keywords: mini screw, surgical stent, vestibuloplasty

[OP-034]

Denosumab Kullanan Hastada Yapılan Quad Zigoma İmplantı ve Literatür Değerlendirmesi

İrfan Üstündağ, Bahadır Sancar, Nagehan Baki

inönü üniversitesi diş hekimliği fakültesi ağız diş ve çene cerrahisi anabilim dalı malatya/battalgazi

Giriş: Zigomatik implantların en yaygın kullanımı şiddetli maksilla rezorpsiyonu görülen durumlardır. Orijinal branemark, Sinüs slot tekniği, Ekstra maksiller sinüs, özel cerrahi rehber kullanılarak yapılan minimal invaziv, bilgisayar destekli cerrahi navigasyon olmak üzere 5 teknik vardır.

Denosumab, RANK/RANKL sistemini hedef alan ve osteoklastların oluşumunu, işlevini ve hayatta kalmasını inhibe ederek kemik rezorpsiyonunu azaltan bir monoklonal antikorudur. Oral cerrahide oluşabilecek komplikasyonu ise çene osteonekrozudur (MRONJ).

Vaka: Hastamız total dişsizlik sebebiyle implant tedavisi kliniğimize başvurdu. Klinik, radyografik incelemeler sonucunda maksillada şiddetli kemik rezorpsiyonu ve 1 yıl önce tek doz prolia kullandığı görüldü. Quad zigoma implantları ve dental implantları yapıldı. Hastanın düzenli kontrolleri yapıp protezlerinin yapılması için tekrar çağırıldı. Protezleri yapıp takileri devam etmektedir.

Sonuç: Antirezorptif tedavi gören hastalarda mümkünse kemik augmentasyon işlemlerinden kaçınılmalı ve bu hastalarda perioperatif antimikrobiyolojik profilaksi şiddetle önerilir. Bu ilaçlar kullananlarda yüksek doz, kombine kullanım (kortikosteroid tedavisi gibi) ve ne kadar uzun süre uygulanmışsa dental implant cerrahisi sonrası risk o kadar yüksektir.

Daha önce yapılan iki çalışmada, denosumab kullanan hastalarda; diş çekimi, zayıf ağız hijyeni veya çıkarılabilir protez kullanımı gibi durumlar MRONJ için potansiyel tetikleyici faktörler arasında olduğu bildirilmiştir. Özellikle tedavi sonrası ilk üç yıl içinde periodontal sağlığın sürdürülmesi, başarıs için çok önemlidir.

Bifosfonatların aksine denosumablar; RANK-L inhibitörleri kemiğe bağlanmamakta kemik üzerindeki etkileri ilaç kesildikten 6 ay sonra normale dönmektedir.

Sonuç olarak osteoporoz için oral yoldan veya malignite için intravenöz yoldan alınan bifosfonat tedavisi öyküsü olan tüm hastalar, MRONJ riski altında görünmektedir. Buna karşılık, osteoporoz için denosumab ile tedavi edilen hastalarda MRONJ riskinin ihmal edilebilir düzeydedir.

Anahtar Kelimeler: Denosumab, MRONJ, Zigomatik İmplant

Quad Zygoma Implant Placement in a Patient Using Denosumab and Literature Review

İrfan Üstündağ, Bahadır Sancar, Nagehan Baki

inonu university faculty of dentistry department of oral and maxillofacial surgery malatya/battalgazi

Objective: Zygomatic implants are often used in cases of severe maxillary resorption. Five techniques are commonly used: the original Branemark method, sinus slot technique, extra-maxillary sinus technique, minimal invasive surgery with surgical guides, and computer-assisted navigation.

Denosumab, a monoclonal antibody, targets the RANK/RANKL system to reduce bone resorption by inhibiting osteoclast formation and function. A significant complication in oral surgery with such treatments is jaw osteonecrosis (MRONJ).

Case: Our patient came to our clinic for implant treatment due to complete tooth loss. Clinical and radiographic exams showed severe maxillary bone resorption, and it was noted the patient had used a single dose of Prolia one year ago. Quad zygomatic implants and dental implants were placed. The patient underwent regular follow-ups and was called back for prosthetic work. The prosthetics have been completed, and follow-ups continue.

Conclusion: In patients on anti-resorptive therapy, bone augmentation should be avoided if possible, and perioperative antimicrobial prophylaxis is strongly recommended. The risk of complications after dental implant surgery increases with higher doses, combined treatments (e.g., corticosteroids), and prolonged use.

Previous studies indicate that denosumab users might face MRONJ risks with tooth extraction, poor oral hygiene, or removable prostheses. Maintaining periodontal health in the first three years after treatment is crucial. Unlike bisphosphonates, denosumab does not bind to bone, and bone effects normalize within six months after discontinuation.

In summary, patients with a history of bisphosphonate use are at risk of MRONJ, while the risk for those treated with denosumab for osteoporosis is minimal.

Keywords: Denosumab, MRONJ, Zygomatic Implants

[OP-035]

Atrofik Çenelerin Serbest İliak Krest Kemik Greftleri ve Dental İmplantlar Kullanarak Rehabilitasyonu: İki Vaka Sunumu ve Literatür Derlemesi

Sezai Çiftçi, Kübra Yakut, Yunus Çetiner

İnönü Üniversitesi Diş Hekimliği Fakültesi, Ağız Diş ve Çene Cerrahisi Ana Bilim Dalı, Malatya

Giriş: Otojen kemik greftlerinden extraoral olarak elde edilen iliak kemik grefti osteoindüksiyon, osteokondüksiyon ve osteojenik etkinliği sayesinde kemiğin yeniden yapılanmasını sağlar. Rekonstrüksiyon için intraoral donör bölgelerinden elde edilebilen kemik miktarının sınırlı olması durumunda, bu alan kortikokansellöz içeriği sayesinde tercih edilmektedir

Vaka 1: Kliniğe implant destekli sabit protez ihtiyacı ile başvuran 44 yaşındaki kadın hastanın panoramik ve CT görüntüleri incelendi. Hasta isteği gözönüne alınarak yapılan plan doğrultusunda implant uygulaması için yeterli kemik bulunmadığından dolayı genel anestezi altında iliak kemikten alınan kortikokansellöz kemik grefti ile maksilla ve mandibulaya alveoler kemik augmentasyonu yapıldı. İşlemden 4 ay sonra alt ve üst çeneye toplamda 10 adet implant yerleştirildi.

Vaka 2: Atrofik maksillaya sahip 38 yaşında erkek hasta kliniğe, implant destekli sabit protez ihtiyacı ile başvurdu. Yapılan radyolojik görüntülemeler neticesinde maksillada implant uygulaması için yeterli kemik bulunmadığından dolayı bu hastaya da aynı tedavi protokolü uygulandı. İşlemden 4 ay sonra maksillaya toplamda 6 adet implant yerleştirildi ve herhangi bir komplikasyon görülmedi.

Sonuç: İliak kemik grefti, aşırı atrofik çenelere sahip hastalarda implant üstü sabit protez kullanımı için kemiğin rekonstrüksiyonu amacıyla kullanılabilir ve öngörülebilir bir tedavi seçeneği sunar.

Anahtar Kelimeler: Kemik grefti, dental implant, iliak greft

Rehabilitation of Atrophic Jaws Using Free Iliac Crest Bone Grafts and Dental Implants: Two Case Reports and Review of the Literature

Sezai Çiftçi, Kübra Yakut, Yunus Çetiner

Inonu University Faculty of Dentistry, Department of Oral and Maxillofacial Surgery, Malatya

Introduction: Autogenous iliac bone grafts, obtained from extraoral sites, offer effective bone reconstruction through osteoinduction, osteoconduction, and osteogenic activity. When the quantity of bone available from intraoral donor sites is insufficient for reconstruction, iliac bone grafts are preferred due to their corticocancellous composition.

Case 1: Panoramic and CT images of a 44-year-old female patient, who sought treatment at the clinic for an implant-supported fixed prosthesis, were reviewed. Due to insufficient bone for implant placement, as determined from the pre-treatment plan based on the patient's needs, alveolar bone augmentation was performed in both the maxilla and mandible using corticocancellous bone grafts harvested from the iliac bone under general anesthesia. Four months later, a total of 10 implants were placed successfully in the upper and lower jaws.

Case 2: A 38-year-old male patient with an atrophic maxilla presented to the clinic seeking an implant-supported fixed prosthesis. Radiological imaging revealed insufficient bone in the maxilla for implant placement, so the same treatment protocol as used in Case 1 was applied. Four months after the procedure, 6 implants were successfully placed in the maxilla, with no complications observed.

Conclusion: Iliac bone grafts provide a reliable and predictable solution for bone reconstruction in patients with severely atrophic jaws, enabling the successful placement of implant-supported fixed prostheses.

Keywords: Bone grafting, dental implant, iliac graft

[OP-036]

İntralezyonel Kortikosteroid Enjeksiyonu ile Oral Liken Planus Tedavisi: Vaka Sunumu ve Literatür Derlemesi

Onur Odabaşı, Rümeysa Yaman Özcan

Ankara Yıldırım Beyazıt Üniversitesi, Diş Hekimliği Fakültesi, Ağız Diş ve Çene Cerrahisi Anabilim Dalı, Ankara

Amaç: Oral liken planus, özellikle atrofik ve eroziv formlarında ağrı ve yanma semptomlarıyla karakterize otoimmün bir hastalıktır. Lokalize ancak şiddetli ve ağrılı ülserasyonları olan hastalar, semptomları hafifletmek için acil müdahale gerektirir. Bu vaka raporu, dirençli liken planusta intralezyonel steroid tedavisinin olumlu sonuçlarını literatür derlemesiyle birlikte ayrıntılı olarak açıklamayı ve diş eti tutulumu için yeni bir uygulama yöntemi tanıtmayı amaçlamaktadır.

Vaka: Bukkal mukoza ve dişetinde ağrı ve yanma şikayetiyle klinimize başvuran hastanın alınan anamnezinde 2018 yılında aynı şikayetle bir üniversite hastanesinin dermatoloji kliniğine başvurduğu, ilgili bölgeden alınan biyopsi neticesinde hastaya liken planus teşhisi konulduğu öğrenilmiştir. Hastaya aynı merkezde hastaya 15 gün süreyle Dermovate %0.05 krem reçete edilmiş, şikâyeti oldukça Elidel %1 kremi kullanması önerilmiştir. Hasta bu reçeteyi uyguladıktan sonra semptomlarında kısa bir süre azalma olduğunu ancak 2 ay sonrasında aynı şikayetlerin artarak devam ettiğini ifade etmiştir.

Mart 2023'te kliniğimize başvuran hastanın bukkal mukozasına birer ay arayla iki kez triamcinolone hexacetonide intralezyonel enjeksiyonu yapılmıştır. Bukkal mukozasındaki şikayetleri tamamen geçen hastanın yalnızca dişetinde ağrı ve yanma şikayetinin kaldığı kaydedilmiştir. Diş eti sulkusuna triamcinolone hexacetonide emdirilmiş suture yerleştirilmiştir. İki haftalık aralarla yapılan iki uygulamadan sonra hasta, diş eti şikayetlerinin düzeldiğini bildirmiştir.

Sonuç: Sistemik etkilerinin daha az olması nedeniyle intralezyonel steroid uygulaması, dirençli oral liken planus tedavisinde öncelikle değerlendirilmesi gereken tedavi alternatiflerinden biridir. Diş eti şikayetleri için, taşıyıcı ile diş eti sulkusuna yerleştirilen kortikosteroid uygulamasının, invaziv olmayan bir yöntem olarak semptomatik diş eti liken planusunun tedavisinde başarılı sonuçlar verdiği gözlemlenmiştir.

Anahtar Kelimeler: liken planus, kortikosteroid, enjeksiyon

Treatment of Oral Lichen Planus with Intralesional Corticosteroid Injection: A Case Report and Literature Review

Onur Odabaşı, Rümeysa Yaman Özcan

Ankara Yıldırım Beyazıt University, Faculty of Dentistry, Department of Oral and Maxillofacial Surgery, Ankara

Objective: Oral lichen planus is an autoimmune disease marked by pain and burning, especially in atrophic and erosive forms. This report describes in detail the positive results of intralesional steroid treatment in persistent lichen planus and introduces a new method for gingival involvement.

Case Presentation: A patient with pain in buccal mucosa and gums, previously diagnosed with lichen planus in 2018 after a biopsy, presented to our clinic. At the same center, the patient was prescribed Dermovate %0.05 cream for 15 days and was advised to use Elidel %1 cream as long as she had complaints. The patient stated that after applying this prescription, his symptoms decreased for a short time, but the same complaints continued to increase after 2 months. Upon presenting to our clinic, the patient received two intralesional injections of triamcinolone hexacetonide into the buccal mucosa, administered one month apart. Buccal symptoms resolved, leaving only gingival pain. Triamcinolone hexacetonide impregnated sutures were placed in the gingival sulcus. After two biweekly applications, the patient reported that his gum complaints were resolved.

Conclusion: Due to its less systemic effects, intralesional steroid application is one of the treatment alternatives that should be considered primarily in the treatment of persistent oral lichen planus. For gingival complaints, it has been observed that corticosteroid application placed in the gingival sulcus with a carrier as a non-invasive method gives successful results in the treatment of symptomatic gingival lichen planus.

Keywords: lichen planus, corticosteroid, injection

[OP-037]

Rat oral mukozasında oluşturulan yara modelinde melatonin ve alfa lipoik asitin iyileşme üzerine etkilerinin makroskopik, histolojik ve immünohistokimyasal olarak değerlendirilmesi

Onur Kutlu¹, Aslı Erdoğan², Gülten Kavak¹, Selen Akyol Bahçeci²

¹İzmir Kâtip Çelebi Üniversitesi, Ağız Diş ve Çene Cerrahisi Ana Bilim Dalı, İzmir

²İzmir Kâtip Çelebi Üniversitesi, Tıp Fakültesi, Histoloji ve Embriyoloji Ana Bilim Dalı, İzmir

Amaç: Çalışmamızda, melatonin ve alfa lipoik asitin yara iyileşmesine karşı birbirlerine göre etkinlikleri ve beraber kullanımlarında oluşabilecek potansiyel sinerjik etki değerlendirilmiştir.

Yöntem: Çalışmada 64 adet Wistar cinsi ratın palatinal bölgelerine 5 mm punch biyopsi ile tam kalınlıklı yara modeli oluşturulmuştur. Ratlar 4 gruba ayrılmış, kontrol grubu olan Grup 1'e enjeksiyon yapılmamıştır. Grup 2'ye 60 mg/kg alfa lipoik asit, Grup 3'e 30 mg/kg melatonin, Grup 4'e bu iki solüsyon kombine ve doz değişimi olmadan intraperitoneal olarak uygulanmıştır. İyileşmenin histolojik değerlendirilmesi için gruplar 5 ve 10. günlerde sakrifiye edilmiştir.

Bulgular: Makroskopik incelemelerde, geç dönem iyileşme takibinde tüm çalışma gruplarının yara kontraksiyonunda kontrol grubuna göre anlamlı olarak üstün olduğu görülmüştür. Histolojik incelemelerde Hematoksilen-Eozin boyama bulgularında, gruplar arasında göze çarpan bir fark bulunamamıştır. Masson Trikrom boyama bulgularında geç dönem kollajen üretiminin alfa lipoik asit + melatonin (kombine) grubunda anlamlı olarak arttığı görülmüştür. İmmünohistokimya analizlerinde kombine grupta VEGF ekspresyonunun epitel dokuda erken dönemde anlamlı bir artış gösterdiği, filaggrin ekspresyonunun ise granülasyon dokusunda erken ve geç dönemlerde anlamlı olarak artış gösterdiği görülmüştür.

Sonuçlar: Çalışmamız, melatonin ve alfa lipoik asitin gelecekte oral mukoza yara iyileşmesinde kullanılacak ajanlar olduğu görüşünü desteklemektedir.

Anahtar Kelimeler: alfa lipoik asit, melatonin, palatinal mukoza, yara iyileşmesi

Evaluation of the effects of melatonin and alpha-lipoic acid on wound healing in a rat oral mucosal wound model: A macroscopic, histological, and immunohistochemical study

Onur Kutlu¹, Aslı Erdoğan², Gülten Kavak¹, Selen Akyol Bahçeci²

¹İzmir Kâtip Çelebi University, Faculty of Dentistry, Department of Oral and Maxillofacial Surgery, İzmir

²İzmir Kâtip Çelebi University, Faculty of Medicine, Department of Histology and Embryology, İzmir

Objective: This study aimed to compare the efficacy of melatonin and alpha-lipoic acid in wound healing and to investigate potential synergistic effects of their combination.

Methods: 64 Wistar rats underwent a 5 mm full-thickness palatal wound. Animals were randomized into four groups: control, alpha-lipoic acid (60 mg/kg), melatonin (30 mg/kg), and a combination of both. All treatments were administered intraperitoneally. Animals were euthanized on days 5 and 10 for histological evaluation.

Results: All treatment groups demonstrated significantly improved wound contraction compared to the control group in the late healing phase. Histological analysis using H&E staining did not reveal any significant differences between groups. Masson's trichrome staining showed enhanced collagen deposition in the combined group during the late phase. Immunohistochemical analysis revealed upregulation of VEGF expression in the epithelial tissue and filaggrin expression in the granulation tissue, especially in the combined group.

Conclusions: The results of our study support the hypothesis that melatonin and alpha-lipoic acid may serve as effective therapeutic agents for enhancing oral mucosal wound repair.

Keywords: alpha-lipoic acid, melatonin, palatal mucosa, wound healing

[OP-038]

Inferior Alveolar Sinir Lateralizasyonu Uygulanmış Hastaların psikolojik ve depresif durumlarının değerlendirilmesi: Gözlemsel Çalışma

Sardar Fettahzade, Ferit Bayram, Yaşar Özkan

Marmara Üniversitesi Diş Hekimliği Fakültesi, Ağız Diş Ve Çene Cerrahisi Anabilim Dalı, İstanbul

Amaç: Alveolaris inferior sinir laterilizasyon ameliyatı, alt çene üzerinde gerçekleştirilen karmaşık bir cerrahi prosedürdür. Bu çalışmanın amacı, bu ameliyatın hastaların depresyon düzeyleri üzerindeki etkilerini değerlendirmektir. Beck Depresyon Ölçeği (BDÖ) kullanılarak, ameliyat öncesi ve sonrası dönemlerde hastaların duygusal durumları incelenmiştir.

Yöntemler: Çalışma, Mart 2023 - Ağustos 2024 tarihleri arasında Marmara Üniversitesi Dişhekimliği Fakültesi'nde gerçekleştirilmiştir. Alveolaris inferior sinir laterilizasyon ameliyatı geçiren 12 hasta çalışmaya dahil edilmiştir. Katılımcıların depresyon düzeyleri ameliyat öncesi, ameliyat sonrası 1. ve 3. ayda BDÖ ile değerlendirilmiştir. Ameliyat öncesi ve sonrası BDÖ puanlarındaki değişiklikler paired t-testi ile analiz edilmiştir.

Bulgular: Ameliyat öncesi BDÖ puanları ortalaması 7.5 (SD \pm 2.1) olarak belirlenmiştir. Ameliyat sonrası 1. ayda 7.4 (SD \pm 2.0) ve 3. ayda 7.3 (SD \pm 2.2) olarak kaydedilmiştir. Paired t-testi sonuçları, ameliyat öncesi ve sonrası BDÖ puanları arasında istatistiksel olarak anlamlı bir fark olmadığını göstermiştir (p > 0.05).

Sonuçlar: Alveolaris inferior sinir laterilizasyon ameliyatı, hastaların depresyon düzeyleri üzerinde anlamlı bir değişiklik yaratmamıştır. Bu sonuçlar, bu cerrahi prosedürün psikolojik stres yaratmadığını ve hastaların duygusal durumlarını olumsuz etkilemediğini düşündürmektedir.

Anahtar Kelimeler: Beck Depresyon Ölçeği, İmplantoloji, İnförior Alveolar Sinir Laterilizasyonu

Evaluation of Psychological and Depressive States in Patients Undergoing Inferior Alveolar Nerve Lateralization: An Observational Study

Sardar Fettahzade, Ferit Bayram, Yaşar Özkan

Marmara University Faculty Of Dentistry, Department of Oral And Maxillofacial Surgery, İstanbul, Turkey

Objective: Alveolaris inferior lateralization surgery is a complex procedure performed on the lower jaw. This study aims to evaluate the impact of this surgery on patients' depression levels using the Beck Depression Inventory (BDI) to assess emotional states before and after surgery.

Methods: The study was conducted at the Faculty of Dentistry, Marmara University, between March 2023 and August 2024. Twelve patients who underwent alveolaris inferior lateralization surgery were included. Depression levels were assessed using the BDI before surgery and at 1 and 3 months postoperatively. Changes in BDI scores were analyzed using paired t-tests.

Results: The mean BDI score before surgery was 7.5 (SD \pm 2.1). At 1 month postoperatively, the mean score was 7.4 (SD \pm 2.0), and at 3 months, it was 7.3 (SD \pm 2.2). Paired t-test results showed no statistically significant difference between preoperative and postoperative BDI scores (p > 0.05).

Conclusions: Alveolaris inferior lateralization surgery did not result in significant changes in patients' depression levels. These findings suggest that this surgical procedure does not induce psychological stress and does not negatively impact patients' emotional well-being. Further studies are needed.

Keywords: Beck Depression Inventory, Implantology, Inferior Alveolar Nerve Lateralization

[OP-039]

SEMENTOOSİFİYİNG FİBROMA TEDAVİSİ: TEK VAKA LİTERATÜR TARAMASI

Bahadır Sancar, Berivan Kozan

İnönü Üniversitesi Diş Hekimliği Fakültesi, Ağız Diş Ve Çene Cerrahisi Anabilim Dalı

GİRİŞ

1992 yılında, Dünya Sağlık Örgütü (WHO) fibro-osseöz neoplazmaları dört farklı tipte sınıflandırmıştır: fibröz displazi, ossifiye fibroma (OF), önceden sementoma olarak bilinen semento-ossifiye fibromlar (COF'ler) ve cementifying fibroma.

COF, fibröz doku ve kemik, sement veya değişen miktarlarda kalsifiye doku içeren ve bazen kapsül bulundurabilen bir neoplazmdir

VAKA RAPORU

28 yaşında, herhangi bir sistemik hastalığı bulunmayan kadın hasta mandibula anteriorda bulunan ekspansiyon şikayeti kliniğimize ile başvurmuştur. Yapılan klinik muayenede mandibula anteriorda ekspansiyon izlenmiş olup, radyolojik muayenede ise ilgili bölgede RL-RO mikst bir görüntü izlenmiştir. Yapılan insizyonel biyopsi sonucu fibromiksom çıkan hastamız, opere edilmek üzere genel anestezi altına alınmıştır. Bilateral molar-molar arası bukkalden tam kalınlıklı flep kaldırıldıktan sonra bir miktar çevre sağlam kemikten de alınarak tümör eksize edildi. Hastanın anterior iliak bölgesinden alınan blok greft tümörün rezeke edildiği bölgeye yerleştirildi. Ardından manbibula bazisin bukkal korteks bölgesine hem mandibulanın hem de anteior iliak kemiğin fiksasyonu amacıyla rekonstrüksiyon plağı yerleştirildi. Flep primer olarak kapatılarak genel anestezi sonrası hasta takip randevularına çağrıldı.

SONUÇ

COF tedavisi lezyonun boyutuna göre değişir. COF için en çok önerilen tedavi küretaj veya enükleasyondur. Tekrarlayan veya agresif lezyon doğası olan durumlarda radikal rezeksiyon ve ardından kemik grefti düşünülebilir.

Anahtar Kelimeler: fibroosseoz lezyon, neoplazi, sementoossifiying fibrom

CEMENTOIDING FIBROMA TREATMENT: A SINGLE CASE LITERATURE REVIEW

Bahadır Sancar, Berivan Kozan

Inonu University Faculty of Dentistry, Department of Oral and Maxillofacial Surgery

INTRODUCTION

In 1992, the World Health Organization (WHO) classified fibro-osseous neoplasms into four different types: fibrous dysplasia, ossifying fibroma (OF), cemento-ossifying fibromas (COFs), formerly known as cementomas, and cementifying fibroma.

COF is a neoplasm containing fibrous tissue and bone, cementum, or varying amounts of calcified tissue, and sometimes may contain a capsule.

CASE REPORT

A 28-year-old female patient with no systemic disease presented to our clinic with complaints of expansion in the anterior mandible. Clinical examination revealed expansion in the anterior mandible, and radiological examination revealed a mixed RL-RO image in the relevant region. The patient, who was diagnosed with fibromyxoma by incisional biopsy, was put under general anesthesia for surgery. After a full-thickness flap was removed from the buccal area between the bilateral molars and molars, the tumor was excised by taking some of the surrounding healthy bone. The block graft taken from the patient's anterior iliac region was placed in the area where the tumor was resected. Then, a reconstruction plate was placed in the buccal cortex region of the mandibular base for the purpose of fixation of both the mandible and the anterior iliac bone. The flap was closed primarily and the patient was called for follow-up appointments after general anesthesia.

CONCLUSION

COF treatment varies according to the size of the lesion. The most recommended treatment for COF is curettage or enucleation. In cases with recurrent or aggressive lesions, radical resection followed by bone grafting may be considered.

Keywords: fibroosseous lesion, neoplasia, cementoossifying fibroma

[OP-040]

Çenelerde Dört Kadranda Kist,Orbital Protez,El Parmak Falanklarında Eksiklik Olan Hasta,Gorlin Gotz Sendromu Mudur?:Tek Vaka Literatür Derlemesi

Sezai Çiftçi, [Berivan Kozan](#)
İnönü Üniversitesi Diş Hekimliği Fakültesi

GİRİŞ

Gorlin-Goltz sendromu, çoklu organ bozukluğuna yol açan otozomal dominant kalımlı genetik bir hastalıktır. Bu sendromda görülebilecek klinik bulgular arasında,çenelerde odontojenik keratokistler, bazal hücreli karsinomlar (BCC), falx serebri kalsifikasyonu,iskeletsel bozukluklar yer alır. Bu olgu raporunda,maksila-mandibula dört kadranda kistleri olan,oküler bozukluk,el falansklarında eksiklik olan 25 yaşında kadın hastanın tanı ve tedavisini anlatılmıştır.

Vaka Raporu

25 yaşında herhangi bir sistemik hastalığı bulunmayan,sağ gözü protez olan kadın hasta,rutin dental muayene amacıyla kliniğimize başvurmuştur.Klinik ve radyolojik incelemeler sonucu maksilla ve mandibulada dört kadranda kistik oluşumlar gözlenmiştir.

Hastadan alınan biyopsi sonuçları; sol mandibula posterior ve sağ-sol maksillar bölge odontojenik keratokist, sağ mandibula posterior bölge ise dentigeröz kist, olarak raporlanmıştır.

Hastaya tedavi planlaması olarak,sol mandibula posteriorundaki kist için marsuplizasyon,sağ mandibula posteriorda gömülü diş çekimi ve kistin enükleasyonu,sağ maksillada sinüs içerisinde ve orbita tabanına yakın olan dişin çekimi ve kistin enükleasyonu,sol maksillada kistin enükleasyonu uygulanmıştır.Bu bulgular sebebiyle Gorlin Gotz sendromundan şüphelenip,hastayı tıbbi genetik bölümüne yönlendirdik.

Sonuç: Sendromun çeşitli bulgular göstermesi ve bu kişilerin uzun süreli izlenmesini gerektirmesi nedeniyle multidisipliner tedavi endikedir.

Anahtar Kelimeler: Gorlin gotz sendromu, keratokist, multipl çene kistleri

A Patient with Four Quadrant Cysts in the Jaws, Orbital Prosthesis, and Missing Finger Phalanges, Is It Gorlin Gotz Syndrome?: A Case Literature Review

Sezai Çiftçi, [Berivan Kozan](#)
Inonu University Faculty of Dentistry

INTRODUCTION

Gorlin-Goltz syndrome is an autosomal dominant genetic disease that causes multiple organ dysfunction. Clinical findings that can be seen in this syndrome include odontogenic keratocysts in the jaws, basal cell carcinomas (BCC), falx cerebri calcification, and skeletal disorders. This case report describes the diagnosis and treatment of a 25-year-old female patient with cysts in the four quadrants of the maxilla-mandible, ocular disorders, and missing hand phalanges.

Case Report

A 25-year-old female patient with no systemic disease and a prosthetic right eye applied to our clinic for routine dental examination. As a result of clinical and radiological examinations, cystic formations were observed in the four quadrants of the maxilla and mandible.

Biopsy results taken from the patient; The left mandible posterior and right-left maxillary region was reported as odontogenic keratocyst, and the right mandible posterior region was reported as dentigerous cyst. The patient's treatment plan included marsupialization for the cyst in the left mandible posterior, extraction of the impacted tooth in the right mandible posterior and enucleation of the cyst, extraction of the tooth in the sinus and close to the orbital floor in the right maxilla and enucleation of the cyst, and enucleation of the cyst in the left maxilla. Due to these findings, we suspected Gorlin Gotz syndrome and referred the patient to the medical genetics department.

Conclusion: Multidisciplinary treatment is indicated because the syndrome shows various findings and requires long-term follow-up of these individuals.

Keywords: Gorlin goltz syndrome, keratocyst, multiple jaw cysts

[OP-041]

İmmediat İmplant Cerrahisinde Pediküllü Bağ Dokusu Grefti; Vaka Serisi

Osman Erden, Faysal Uğurlu

Marmara Üniversitesi Diş Hekimliği Fakültesi, Ağız Diş ve Çene Cerrahisi Anabilim Dalı, İstanbul

Giriş: Hem kemik hem yumuşak doku defekti bulunan bölgelerde başarılı ve estetik implant uygulamaları birçok zorluğu bir arada getirir.

Vaka: Kemik augmentasyonu sonra yumuşak doku onarımlarının yapıldıktan sonra implant uygulanması birçok vakada ayrı ayrı yapıldığı için tedavi sürecinin uzun sürmesine ve sosyal problemlere neden olmaktadır. Özellikle anterior bölgede estetik zonda hasta toleransları zor olmaktadır. İmmediat implant uygulamaları bu tedavi sürecinin kılmasına imkân sağlarken bazen öngörülemeyen kemik rezorpsiyonlarına ve yumuşak doku kayıplarına sebep olarak estetik komplikasyonlara neden olabilmektedir, yumuşak doku kalitesinin yeterli olması kemik augmentasyonların daha efektif ve implant estetiğinin maksimum seviyede olmasına imkân sağlar. Sunumumuzda estetik bölgede diş çekimi endikasyonu olan kemik defektli vakalarda immediat implant ile yönlendirilmiş kemik rejenerasyonu ve eş zamanlı pediküllü bağ dokusu grefti uygulanarak tedavi edilen hastaların cerrahi aşamaları, intraoperatif dikkat edilecek durumlar post-op komplikasyonlar ve çözümleri ve uzun dönem başarıları anlatılacaktır.

Anahtar Kelimeler: Estetik, İmmediat İmplant, Kemik Defekti, Pediküllü Bağ Dokusu Grefti, Yumuşak Doku Yönetimi

Pedicle Connective Tissue Graft in Immediat Implant Surgery; Case Series

Osman Erden, Faysal Uğurlu

Oral & Maxillofacial Surgery Department Faculty of Dentistry, Marmara University, Istanbul

Introduction: Successful and aesthetic implant applications in areas with both bone and soft tissue defects bring many difficulties together.

Case Presentation: Bone augmentation followed by soft tissue repair and then implant placement is performed separately in many cases, resulting in prolonged treatment and social problems. Patient tolerance is difficult especially in the aesthetic zone in the anterior region. Immediat implant applications shorten this treatment process, but sometimes cause unpredictable bone resorption and soft tissue loss, which may cause aesthetic complications. Adequate soft tissue quality allows bone augmentations to be more effective and implant aesthetics to be at the maximum level. In our presentation, we will describe the surgical steps, intraoperative considerations, post-op complications and solutions, and long-term success of patients treated with immediate implant-directed bone regeneration and simultaneous pedicled connective tissue grafting in cases with bone defects in the aesthetic area with tooth extraction indication.

Keywords: Aesthetics, Bone Defect, Immediat Implant, Pedicled Connective Tissue Graft, Soft Tissue Management

[OP-042]

Total Diş Eksikliğinde İmplant Öncesi Kemik Yetersizliklerinin Otojen Anterior İliak Greft ile Düzenlenmesi ve Uzun Dönem Başarısının Değerlendirilmesi

İşıl Kaleci, Gökhan Göçmen, Ferit Bayram, Ömer Furkan Özkan, Serdar Fattahzade, Yaşar Özkan
Marmara Üniversitesi Diş Hekimliği Fakültesi, Ağız, Diş ve Çene Cerrahisi Ana Bilim Dalı, İstanbul

Giriş: Atrofik çenelerde implant uygulamaları öncesi çeşitli greftleme metodları tercih edilmektedir. Klinik ve radyolojik muayeneler sonucunda yapılan kemik ölçüm sonuçlarına göre yapılacak greft operasyonu ve kullanılacak donör saha belirlenmektedir. Majör yetersizliklerde ağız içi sahalara ilgili bölgelerin rehabilitasyonu için yetersiz kalmaktadır. Bu durumlarda ekstra - oral donör sahalara başvurulmaktadır. Ekstra - oral donör sahalardan biri olan anterior iliak kemik büyük boyutlarda kemik elde edilmesi açısından güvenli bir saha olarak kabul edilmektedir. Doğru teknik ve planlama ile yapılan anterior iliak grefti sonrası alıcı sahanın implant uygulamaları için elverişli bir hale geldiği görülmüştür.

Vaka: Bu sunumun amacı, atrofik maksilla vakalarında anterior iliak kemikten alınan otojen greft ile yapılan rekonstrüksiyon sonrası uygulanan implantların başarısının değerlendirilmesidir. 6 hastaya anterior iliak otojen blok grefti uygulanmış ve 4 - 6 ay osteointegrasyon için iyileşme beklenmiştir. Daha sonrasında bu hastalara toplam 36 adet implant uygulanmıştır. Uzun dönem takip sonucu hiç implant kaybedilmemiştir. Yaptığımız vakaların toplamında iliak greftleme sonrası implant uygulamasının başarı oranı 100% olarak değerlendirilmiştir.

Sonuç: Atrofik maksillanın rehabilitasyonu için greftleme gereksinimi durumunda kullanılacak donör saha, alıcı sahanın boyutlarına bağlıdır. Ağız içi sahalanın yetersizliği durumunda ekstra- oral saha olarak anterior iliak kemik uygun bir saha olarak kullanılabilir. İliak kemik greftlemesi sonrasında implant uygulaması sıklıkla tercih edilmekte olup bu implantların başarı oranları yüksektir.

Anahtar Kelimeler: Anterior iliak grefti, atrofik maksilla, dental implant

The Correction of Bone Deficiencies Prior to Implant Placement in Edentulous Cases Using Autogenous Anterior Iliac Bone Graft and the Evaluation of Long-Term Success

İşıl Kaleci, Gökhan Göçmen, Ferit Bayram, Ömer Furkan Özkan, Serdar Fattahzade, Yaşar Özkan
Oral and Maxillofacial Surgery, Faculty of Dentistry, Marmara University, İstanbul, Turkey

Introduction: Various grafting methods are preferred before implant applications in atrophic jaws. Based on the results of clinical and radiological examinations, the type of graft operation to be performed and the donor site to be used are determined according to the bone measurements. In major deficiencies, intraoral sites are insufficient for rehabilitation of the relevant areas. In such cases, extraoral donor sites are utilized. One of the extraoral donor sites, the anterior iliac bone, is considered a reliable site for obtaining large amounts of bone. It has been observed that after iliac graft, performed with the correct technique and planning, the recipient site becomes suitable for implant applications.

Case Presentation: The aim of this presentation is to evaluate the success of implants applied after reconstruction with autogenous grafts taken from the anterior iliac bone atrophic maxilla cases. Anterior iliac block grafts were applied to 6 patients, and a healing period of 4-6 months was awaited for osseointegration. Subsequently, total of 36 implants were placed in these patients. Long-term follow-up revealed no implant losses. The success of implant applications after iliac grafting in the cases we performed was evaluated as 100%.

Conclusion: In cases where grafting is required for the rehabilitation of atrophic maxilla, the donor site to be used depends on the dimensions of the recipient site. When intraoral sites are insufficient, the anterior iliac bone can be utilized as an appropriate extraoral site. Implant placement is frequently preferred following iliac bone grafting, and the success rates of these implants are high.

Keywords: Anterior İliac Graft, Atrophic Maxilla, Dental Implant

[OP-043]

Dudak - Damak Yarığı Olgularında Alveolar Yarıkların Arkboyu Distraksiyon Apareyi (AWDA) İle Rehabilitasyonu: Vaka Serisi

Ömer Furkan Özkan, Ferit Bayram, Senem Aşkın Ekinci, Işıl Kaleci, Serdar Fattahzade, Yaşar Özkan
Marmara Üniversitesi Diş Hekimliği Fakültesi, Ağız, Diş ve Çene Cerrahisi Ana Bilim Dalı, İstanbul

Giriş: Dudak - damak yarığı (DDY) embriyogenezin 4 ila 12. Haftaları arasında görülen en yaygın gelişimsel anomalilerden biridir. Dudak - damak yarığı vakalarında özellikle erken yaşlarda yapılan yumuşak doku düzeltme ameliyatlarından sonra alveolar yarıkların düzeltilmesi büyük bir önem arz etmektedir. Bu durumların tedavileri için geleneksel olarak otojen kemik greftleme ya da ortognatik cerrahi gibi operasyonlar tercih edilmektedir. Geleneksel yöntemlere alternatif ve daha iyi bir çözüm olarak alveolar distraksiyon osteogenezi ile alveolar yarıklar tedavi edilebilmektedir. Diş destekli, rijit bir aparey olan ve hastaya özel olarak tasarlanan AWDA apareyi kullanılarak yapılan alveolar distraksiyon geleneksel yöntemlere göre birçok avantajı barındıran tedavi seçeneği sunmaktadır.

Vaka: Bu sunumun konusu kliniğimize başvuran Dudak- Damak yarığı (DDY) deformitesine sahip hastaların AWDA apareyi kullanılarak rehabilitasyonu ve sonuçlarının değerlendirilmesi olacaktır. Kliniğimize 6 hasta Dudak - Damak Yarığına bağlı olarak oluşan alveolar yarığın rehabilitasyonu için başvurmuştur. Bu hastaların alveolar yarıkları, distraksiyon osteogenezi tekniğiyle rehabilite edilmesi planlanmıştır. Distraksiyon için diş destekli ve rijit AWDA apareyleri kişiye özel olarak üretilmiş ve operasyonları takiben hastaya uygulanmıştır. Hastalarımız 6-18 ay takip edilmiştir. Takip süresi sonucunda AWDA apareyi ile distraksiyon osteogenezinin başarı gösterdiği görülmüştür.

Sonuç: Dudak - Damak Yarığı sonucunda oluşan alveolar yarıkların tedavisinde kullanılan AWDA apareyi ile distraksiyon osteogenezi tekniği, ortognatik cerrahi ve otojen greftleme gibi alternatif tedavi seçeneklerine göre yumuşak doku adaptasyonu, minimal invaziv oluşu gibi birçok avantaja sahip olduğu görülmüştür. Bu nedenle AWDA apareyinin kullanımı DDY hastalarının tedavilerinde başarılı bir seçenektir.

Anahtar Kelimeler: distraksiyon osteogenezi, AWDA apareyi, Dudak-Damak Yarığı

Rehabilitation of Alveolar Clefts in Cleft Lip and Palate Cases Using Archwise Distraction Appliance (AWDA): A Case Series

Ömer Furkan Özkan, Ferit Bayram, Senem Aşkın Ekinci, Işıl Kaleci, Serdar Fattahzade, Yaşar Özkan
Oral and Maxillofacial Surgery, Faculty of Dentistry, Marmara University, İstanbul, Turkey

Introduction: Cleft lip and palate (CLP) is one of the most prevalent developmental anomalies, typically occurring between the 4th and 12th weeks of embryogenesis. In patients with CLP, addressing alveolar clefts after soft tissue repair surgeries, particularly during early childhood, is critically important. Conventional treatments for these conditions have primarily involved procedures such as autogenous bone grafting or orthognathic surgery. However, an advanced alternative to these traditional methods is alveolar distraction osteogenesis, which employs a custom-designed, rigid, tooth-supported device known as the AWDA appliance. This technique provides numerous advantages over conventional treatments, including better outcomes in soft tissue adaptation and reduced invasiveness.

Case Presentation: This study presents the rehabilitation outcomes of patients with CLP-related alveolar clefts treated at our clinic using the AWDA appliance. Six patients with alveolar clefts resulting from cleft lip and palate deformities were selected for this treatment. The rehabilitation plan involved the application of distraction osteogenesis, utilizing custom-made, tooth-supported AWDA appliances tailored to each patient's specific needs. Following surgical preparation, the appliances were fitted, and patients were monitored over a follow-up period of 6-18 months. The outcomes demonstrated the effectiveness of this approach, with notable improvements in alveolar ridge formation and overall dental arch alignment.

Conclusion: The AWDA appliance, when used in conjunction with distraction osteogenesis, offers significant advantages over traditional methods such as orthognathic surgery and autogenous bone grafting. These benefits include enhanced soft tissue integration, less invasive procedures, and overall better patient outcomes, positioning the AWDA appliance as highly effective treatment option for CLP patients.

Keywords: Distraction osteogenesis, AWDA, Cleft Lip - Palate

[OP-044]

İmplant Öncesi Kemik Kazanımı İçin Blok Greft: Vaka Serisi

Andaç Doğan, Zeynep Gümrükçü, Dilara Sevinç Doğan, Eren Kütük
Recep Tayyip Erdoğan Üniversitesi, Diş Hekimliği Fakültesi, Ağız Diş ve Çene Cerrahisi Anabilim Dalı, Rize

Giriş: İmplant cerrahisi için otojen intraoral greft seçenekleri mandibula ramus, mandibula simfiz, maksilla tüber ve zigomatik kemik sayılabilir. İmplant cerrahisi için yeterli kemik miktarı bulunmayan durumlarda otojen blok greft ile augmentasyon uygulamasıyla kemik kalınlığının artırılması tedavi başarısını artırır. Bu vaka serisinde mandibula anterior ve posterior bölge implant cerrahisi planlanan hastalarda yeterli kemik miktarı elde etmek için otojen blok greftler ile yapılan augmentasyon sonucu elde edilen kemik seviyesindeki kazanımları inceleyeceğiz.

Vaka: Kliniğimizde dental implant cerrahisi için yeterli kemik miktarı bulunmayan ve augmentasyon yapılan hastalardan seçilen 4 hastanın yaş ortalaması 55, chiapasco class. 3, alınan pre-operatif konik ışınli bilgisayarlı tomografilerde horizontal kesit ortalaması 3.3 mm olan hastalara mandibula simfiz ve ramus bölgesinden alınan blok greftler, mandibula anterior ve posterior bölgeye fikse edildi ve allogreft ile desteklendi. 6 ay sonunda alınan KIBT ölçümlerinde chiapasco class1, horizontal kesit ortalaması 8.6 mm olduğu görüldü.

Sonuç: İmplant cerrahisinde tedavinin başarılı olabilmesi için en önemli faktörlerden biri kemik seviyesinin horizontal olarak yeterli olmasıdır. Bu yeterliliğin sağlanmasında otojen kemik augmentasyonları yüksek başarı göstermektedir. Otojen kemik donör sahaları seçerken anterior bölge host alanlarda simfiz bölgesi, posterior bölge host alanlarında ramus bölgesinin seçimi post-operatif diskomfort azaltılmasında etkili olduğu görülmüştür.

Anahtar Kelimeler: Blok greft, Augmentasyon, Mandibula Simfiz, Mandibula Ramus

Block Graft for Preimplant Bone Gain: A Case Series

Andaç Doğan, Zeynep Gümrükçü, Dilara Sevinç Doğan, Eren Kütük
Department of Oral, Dental and Maxillofacial Surgery, Faculty of Dentistry, Recep Tayyip Erdoğan University, Rize

Introduction: Autogenous intraoral graft options for implant surgery include mandible ramus, mandible symphysis, maxillary tuberosity, and zygomatic bone. The symphysis and ramus region stands out in block graft acquisition due to its rich cortical bone presence. In cases where there is not enough bone for implant surgery, increasing bone thickness with autogenous block graft augmentation increases treatment success. In this case series, we will examine the bone level gains obtained as a result of augmentation with autogenous block grafts to obtain sufficient bone in patients planned for mandible anterior and posterior region implant surgery.

Case: In our clinic, 4 patients who were selected from patients who did not have enough bone for dental implant surgery and underwent augmentation, average age of 55, Chiapasco class 3, and horizontal section average of 3.3 mm in pre-operative cone beam computed tomography, and block grafts taken from the mandible symphysis and ramus region were fixed to anterior and posterior regions of the mandible and supported with allograft. At the end of 6 months, CBCT measurements showed that Chiapasco class 1 and a horizontal section average of 8.6 mm.

Result: One of the most important factors for the success of implant surgery is the horizontal adequacy of the bone level. Autogenous bone augmentations show high success in providing this adequacy. When choosing autogenous bone donor sites, selection of the symphysis region in the anterior region host areas and ramus region in the posterior region host areas has been found to be effective in reducing postoperative discomfort.

Keywords: Block graft, Augmentation, Symphysis Mandible, Ramus Mandible

[OP-045]

Oral Lipoma Olgusu ve Literatür Taraması

Batur Orak, Ceren Dayanan, İlhan Şengül

Fırat Üniversitesi Diş Hekimliği Fakültesi, Ağız, Diş ve Çene Cerrahisi Ana Bilim Dalı, Elazığ

Giriş: Lipomlar mezenzimal kökenli, matur yağ hücrelerinden oluşan iyi huylu tümörlerdir. Vucudun birçok bölgesinde bulunabilirken ağız içinde daha nadir görülürler. En sık yanak bölgesi olmak üzere daha az sıklıkta dil, ağız tabanı, bukkal ve vestibul sulkusta görülür. Sebebi tam olarak bilinmemesine rağmen kronik travma, enfeksiyon ve hormonal değişiklikler neden olabilir. Ağız içinde estetik veya fonksiyonel bozukluklara yol açabilirler, ayrıca büyük boyutlarda olanlar komşu vital dokulara baskı yapıp semptomlara yol açabilirler. Bu sebeplerle cerrahi olarak çıkartılması önerilir.

Vaka: 64 yaşındaki erkek hasta alt anterior bölgede ağrısız şişlik şikayetiyle başvurmuştur. Gerekli radyografiler alınıp, bölgedeki dişler ve diğer yapılar değerlendirildi. Komşu diş vitalite testine pozitif yanıt verdi. Aspirasyon biyopsisi de negatif sonuçlandı. Kemik dokusunda da rezorbsiyon izlenmedi. bu değerlendirmeler sonrası biyopsi kararı verildi. Eksizyonel biyopsi sonrası histopatolojik inceleme sonucu lipoma olarak sonuçlandı.

Anahtar Kelimeler: biyopsi, mandibula, oral lipom

Oral Lipoma Case And Review Of Literature

Batur Orak, Ceren Dayanan, İlhan Şengül

Firat University Faculty of Dentistry, Department of Oral and Maxillofacial Surgery, Elazığ

Introduction: Lipomas are benign tumors originating from mesenchymal tissue and composed of mature adipocytes. Although they can occur in various parts of the body, they are less frequently observed in the oral cavity. Within the oral cavity, they are most commonly found in the buccal area, and less frequently on the tongue, floor of the mouth, buccal mucosa, and vestibular sulcus. Although the exact cause is not fully understood, chronic trauma, infection, and hormonal changes may contribute to their development. Lipomas in the oral cavity can cause aesthetic or functional disturbances, and those of large size may compress adjacent vital tissues and lead to symptoms. Therefore, surgical removal is recommended.

Case Presentation: A 64-year-old male patient presented with a complaint of a painless swelling in the lower anterior region. After obtaining the necessary radiographs and evaluating the teeth and other structures in the area, the vitality test of the adjacent tooth yielded a positive response. An aspiration biopsy also returned negative results. No resorption was observed in the bone tissue. Following these evaluations, a decision was made to proceed with a biopsy. The excisional biopsy was followed by histopathological examination, which confirmed the diagnosis of a lipoma.

Keywords: biopsy, mandible, oral lipoma

[OP-046]

Subkondiller ve Mandibular Ramus Kırıklarında Endoskop Kullanımı: Vaka Raporları ve Literatür Derlemesi

Busehan Bilgin, Öznur Özalp, Alper Sindel

Akdeniz Üniversitesi, Diş Hekimliği Fakültesi, Ağız Diş ve Çene Cerrahisi Ana Bilim Dalı, Antalya, Türkiye

Giriş:

Endoskopi kullanımı, geleneksel cerrahiyle ilişkili riskleri azaltmanın bir yolu olarak dünya çapında popülerlik kazanmakta ve aynı zamanda ameliyat sonrası dönemde hasta konforunun artırılması gibi ek faydalar da sağlamaktadır. Son on yılda, ağız, diş ve çene cerrahisi alanında endoskopi uygulamasında önemli bir artış görülmektedir. Bu teknik, fasiyal siniri koruma avantajı sunduğu için temporomandibular eklem (TME) travmasının cerrahi tedavisinde özellikle avantaj sağlamaktadır. Bu olgu sunumunda, mandibular ramus ve subkondiller kırıklarının tedavisinde endoskopik cerrahi aletlerin kullanımı değerlendirilmektedir.

Vaka:

Bu rapor radyografik ve klinik incelemeler sonucunda subkondiller alan ve mandibular ramus bölgelerinde kırık tespit edilen hastaları içermektedir. Bu kırıklar için açık redüksiyon ve internal fiksasyon planlanmıştır. İntermaksiller fiksasyon sonrasında kırık hattı, intraoral yaklaşım kullanılarak cerrahi aletlerle tespit edilmiş ve uygun konuma getirilmiştir. Sonrasında ekstraoral olarak tipik preauriküler insizyondan daha küçük bir insizyon acılığıyla kırık hattının üst segmentine erişim sağlanmıştır. Titanyum plak intraoral sahadan yerleştirilmiş ve endoskopik aletlerin yardımıyla ekstraoral sahadan stabilize edilmiştir. Postoperatif dönemde iyileşme komplikasyon olmaksızın ilerlemiştir. Bu rapor, mandibula kırıklarının tedavisinde endoskopik aletlerin kullanımının etkinliğini vurgulamaktadır. Endoskopik yaklaşım, açık eklem cerrahisi ile karşılaştırıldığında cerrahi maruziyetin en aza indirilmesi ile fasiyal sinir gibi kritik yapılar ve TME disk kompozisyonunun korunmasına yardımcı olmaktadır. Bu sayede postoperatif dönemde daha güvenli ve sorunsuz bir iyileşme süreci sağlamaktadır.

Anahtar Kelimeler: Endoskopik cerrahi, Mandibuler kırık, Subkondiller kırık, TME

Endoscopically Assisted Surgery to Subcondylar and Mandibular Ramus Fractures: Case Reports and Literature Review

Busehan Bilgin, Öznur Özalp, Alper Sindel

Akdeniz University, Faculty of Dentistry, Department of Oral and Maxillofacial Surgery, Antalya, Türkiye

Introduction:

The use of endoscopy has gained popularity worldwide as a means to reduce the risks associated with conventional surgery while providing additional benefits, such as improved patient comfort during the postoperative period. Over the past decade, there has been a significant increase in the application of endoscopy in oral and maxillofacial surgery. This technique is particularly advantageous in the surgical treatment of temporomandibular joint (TMJ) trauma, as it offers the benefit of protecting the facial nerve. This case report evaluates the utilization of endoscopic surgical instruments in the treatment of mandibular ramus and subcondylar fractures.

Case Presentation:

This report involves patients with fractures in the subcondylar and mandibular ramus regions. Radiographic and clinical examinations revealed fractures in the subcondylar area and mandibular ramus. Open reduction and internal fixation were planned for these fractures with endoscopic instruments. The fracture line was manipulated and aligned using surgical tools through an intraoral approach. Then a much smaller flap compared to was designed to reach the upper part of the fracture. The subcondylar fracture was then stabilized with a titanium mini-plate with the assistance of endoscopic instruments. The postoperative period was uneventful, and healing progressed without complications. This report highlights the effectiveness of endoscopic-assisted fixation in the management of mandibular fractures. Minimizing surgical exposure helps preserve critical structures such as facial nerve and better TMJ disc preservation and less damage compared to a typical open joint surgery.

Keywords: Endoscopically assisted surgery, Mandible fractures, Subcondillary fractures, TMJ

[OP-047]

Alveolar Kret Yetersizliklerinde Urban Tekniđi ve Vaka Komplikasyonları

Hüseyin Tutku Bekar, Onur Odabaşı, Kevser Sancak

Ankara Yıldırım Beyazıt Üniversitesi Diş Hekimliği Fakültesi, Ağız, Diş ve Çene Cerrahisi Ana Bilim Dalı, Ankara

Amaç: Yeterli genişlik ve yüksekliğe sahip olmayan alveol kretlerde yerleştirilen implantların uzun süreli başarı oranı göstermesi için, ideal kemik hacminin sağlanması gerekir. Bunun için çeşitli greftleme teknikleri kullanılır. Bu tekniklerden biri Urban tekniđi (sausage tekniđi) dir. Urban tekniđi, ileri düzey alveolar kemik kaybı yaşayan hastalarda kemik rejenerasyonu amacıyla geliştirilmiş bir yöntemdir. Bu çalışmanın amacı retrospektif olarak Urban tekniđi ile yönlendirilmiş Kemik Rejenerasyonu (YKR) uygulanan hastaları değerlendirerek, gelişen postoperatif enfeksiyon oranlarını ve komplikasyonları derleyip sunmaktır.

Yöntemler: 01.07.2023 ve 01.07.2024 tarihleri arasındaki Ankara Yıldırım Beyazıt Diş Hekimliği Fakültesi Ağız, Diş ve Çene Cerrahisi Kliniğinde 10 adet Urban tekniđi ile YKR uygulanan hastaların retrospektif olarak postoperatif komplikasyonları değerlendirilmiştir.

Bulgular: Kontrol edilen 10 hastanın yaş ortalaması 42 olup, hastaların 6 tanesi kadın, 4 tanesi erkektir. Yapılan vakalardan 4 tanesinde horizontal greftleme yapılmış olup 6 tanesinde hem vertikal hem horizontal augmentasyon hedeflenmiştir. Greftleme yapılan 2 vakada enfeksiyon gelişmiş olup, 2 tanesinde erken dönem açılma görüldü ancak enfeksiyon gelişmedi. 6 vakada ise hiçbir komplikasyon yaşanmadan tedavileri tamamlandı.

Sonuçlar: Bu teknik kemik iyileşmesini desteklerken, yumuşak doku yönetimine de odaklanarak uzun vadeli implant başarısına katkıda bulunur. Yapılan her cerrahi işlem gibi bu teknikte de kısa dönem ve geç dönem komplikasyonlar gelişebilmektedir. Komplikasyonun türü ve süreci komplikasyon yönetimi açısından önem taşımaktadır.

Anahtar Kelimeler: Urban Tekniđi, Alveolar Kemik Augmentasyonu, Dental İmplant

Urban Technique and Case Complications in Alveolar Crest Deficiencies

Hüseyin Tutku Bekar, Onur Odabaşı, Kevser Sancak

Department of Oral, Dental and Maxillofacial Surgery, Ankara Yıldırım Beyazıt University Faculty of Dentistry, Ankara

Objective: For long-term success of implants placed in alveolar crests that do not have sufficient width and height, the ideal bone volume must be provided. Various grafting techniques are used for this purpose. One of these techniques is the Urban technique (sausage technique). Urban technique is a method developed for bone regeneration in patients with advanced alveolar bone loss. The aim of this study was to retrospectively evaluate the patients who underwent guided bone regeneration (GBR) with the Urban technique and to review and present the postoperative infection rates and complications.

Methods: Between 01.07.2023 and 01.07.2024, postoperative complications were retrospectively evaluated in 10 patients who underwent Urban GBR technique between 01.07.2023 and 01.07.2024 in the Oral, Dental and Maxillofacial Surgery Clinic of Ankara Yıldırım Beyazıt Faculty of Dentistry.

Results: The mean age of the 10 patients was 42 years, 6 of them were female and 4 of them were male. Horizontal grafting was performed in 4 cases and both vertical and horizontal augmentation was aimed in 6 cases. Infection developed in 2 of the grafted cases, and 2 of them had early dehiscence, but no infection developed. In 6 cases, treatment was completed without any complication.

Conclusions: While this technique supports bone healing, it also contributes to long-term implant success by focusing on soft tissue management. As with any surgical procedure, short-term and late complications may develop in this technique. The type and process of the complication is important in terms of complication management.

Keywords: Urban Technique, Alveolar Bone Augmentation, Dental Implant

[OP-048]

Greftsiz Maksiller Sinüs Lift Operasyonları: 3 Vaka sunumu

Helin Merve Özalp, Yavuz Tolga Korkmaz
karadeniz teknik üniversitesi diş hekimliği fakültesi ağız diş çene cerrahisi trabzon

Giriş
Maksilla posterior bölgedeki diş eksikliklerinin tedavisinde dental implant uygulaması, pnömatize maksiller sinüs varlığında zorluk teşkil edebilmektedir. Bu durumda, yetersiz olan rezidüel kemik miktarı sinüs lift operasyonu ile giderilebilir. Sinüs lift işlemleri greft uygulanan ve greft uygulanmayan olarak yapılabilmektedir. Greftsiz sinüs lift operasyonu, uygun hasta seçimi sağlandığında birçok avantajı sebebiyle tercih edilen yöntemlerden birisidir. Bu yöntem daha az invaziv olup operasyon süresini kısaltmakta ve ekonomik açıdan daha avantajlıdır.

Vaka Sunumu
Kliniğe diş eksikliği şikayetiyle başvuran sistemik olarak sağlıklı 3 hastamızda, klinik ve radyografik değerlendirme sonrası, maksilla posterior bölgede yetersiz kemik yüksekliği tespit edilmiştir. Hastaların açık sinüs lift operasyonu ve eş zamanlı implant uygulaması ile diş eksikliklerinin tedavisi planlanmıştır. Tüm hastalarda tek aşamalı greftsiz açık sinüs lift operasyonunu ile implantlar yerleştirilmiş ve işlem sırasında herhangi bir komplikasyonla karşılaşmamıştır. Hastalar, 5 aylık iyileşme sürecini takiben elde edilen panoramik radyografide implantın apikaline doğru kemik apozisyonunun belirgin şekilde oluştuğu ve vertikal kemik kazanımı gözlenmiştir. Hastaların takibi devam etmektedir.

Sonuç
Literatürde greftsiz maksiller sinüs lift operasyonu ile dental implant uygulama sonrası yeni kemik oluşumu sonucu başarılı tedavilere ilişkin olumlu sonuçlar mevcuttur. Hastalarımızda 5 aylık takip sonrası yeterli kemik formasyonu oluşmuş ve uygulanan dental implantların sağlıklı olduğu gözlenmiştir. Sunulan bu vakalarda olduğu gibi greftsiz sinüs lift operasyonunun başarısı gösterilmiştir.

Anahtar Kelimeler: sinüs lift, greftsiz, implant

Graftless Maxillary Sinus Lift Operations: 3 Case Reports

Helin Merve Özalp, Yavuz Tolga Korkmaz
karadeniz technical university faculty of dentistry oral and maxillofacial surgery trabzon

Introduction
Dental implant application in the treatment of tooth deficiencies in the maxilla posterior region may be difficult in the presence of a pneumatized maxillary sinus. In this case, the insufficient residual bone amount can be eliminated with a sinus lift operation. Sinus lift procedures can be performed with or without grafting. Graftless sinus lift surgery is one of the preferred methods due to its many advantages when appropriate patient selection is provided. This method is less invasive, shortens the operation time and is more advantageous in terms of economy.

Case ReportIn our 3 systemically healthy patients who applied to the clinic with a complaint of missing teeth, insufficient bone height was detected in the maxilla posterior region after clinical and radiographic evaluation. The patients were planned to have open sinus lift surgery and simultaneous implant application for the treatment of tooth deficiencies. Implants were placed with a single-stage graftless open sinus lift operation in all patients and no complications were encountered during the procedure. The patients were observed to have a clear bone apposition towards the apical of the implant and vertical bone gain in the panoramic radiograph obtained after the 5-month healing process. The patients are still being followed up.

Conclusion
There are positive results in the literature regarding successful treatments resulting from new bone formation after the graftless maxillary sinus lift operation and dental implant application. After 5 months of follow-up in our patients, sufficient bone formation was formed and it was observed that the applied dental implants were healthy.

Keywords: sinus lifting, graftless, implant

[OP-049]

MRONJ Gelişen Hastalara Cerrahi Tedavi

Sezai Çiftçi, Emel Yardımcı

İnönü Üniversitesi Diş Hekimliği Fakültesi Ağız Diş ve Çene Cerrahisi Ana Bilim Dalı

Giriş: Bifosfanat, anti-rezortif, anti-anjiojenik ilaçlar; osteoporoz, Paget hastalığı gibi kemik metabolizmasını ilgilendiren hastalıkların tedavisinde ve metastatik kemik tümörlerinin önlenmesinde tercih edilen ilaçlardır. Bu ilaçların kullanımı sonrası çene osteonekrozu gelişmesi ciddi bir komplikasyondur. Kronik ekspozite kemik alanları, yara iyileşmesindeki eksiklik ve enfeksiyonla karakterize durumlarda cerrahi yaklaşım olarak konservatif debridman ya da radikal olarak segmental rezeksiyon gerekmektedir.

Vaka1: 50 yaşında meme karsinomu tanılı hasta, 1 yıl denosumab(xgeva) kullandığı öğrenildi. Hastanın yapılan klinik muayenesinde sol posterior mandibulada evre 3 ekspozite nekrotik kemik görüldü. Hastaya antibiyoterapi uygulandı. Sağlıklı kemik ile nekrotik kemiği birbirinden ayıran demarkasyon hattı oluştuktan sonra ekspozite nekrotik kemik rezeke edildi.

Vaka2: 45 yaşında meme ca tanılı hasta 2 yıl denosumab(xgeva) kullandığı öğrenildi. Hastanın klinik muayenesinde sol posterior maxillada evre 3 ekspozite nekrotik kemik görüldü. Hastaya antibiyoterapi uygulandı. Sağlıklı kemik ile nekrotik kemiği birbirinden ayıran demarkasyon hattı oluştuktan sonra segmental maksillektomi yapılarak nekrotik kemik alındı.

Sonuç: Anti-rezortif ilaçlardan Denosumab da bifosfonatlar gibi osteonekroza neden olabilir. MRONJ gelişen vakalarda lezyonun tekrarlamaması veya ilerlememesi için nekrotik kemiğin tamamen temizlenmesi önem arz etmektedir. Cerrahi tedavi, MRONJ'un ileri evrelerinin yönetimi için gereklidir.

Anahtar Kelimeler: Denosumab, MRONJ, Osteonekroz

Surgical Treatment for Patients with MRONJ

Sezai Çiftçi, Emel Yardımcı

Department of Oral and Maxillofacial Surgery, Inonu University Faculty of Dentistry

Introduction: Bisphosphonate, anti-resorptive, anti-angiogenic drugs are the drugs of choice for the treatment of diseases related to bone metabolism such as osteoporosis and Paget's disease and for the prevention of metastatic bone tumors. The development of osteonecrosis of the jaw after the use of these drugs is a serious complication. In cases characterized by chronic exposed bone areas, inadequate wound healing, and infection, conservative debridement or radical segmental resection is required as a surgical approach.

Case1: A 50-year-old patient diagnosed with breast carcinoma was found to have used denosumab(xgeva) for 1 year. In the clinical examination of the patient, stage 3 exposed necrotic bone was seen in the left posterior mandible. Antibiotherapy was applied to the patient. After the demarcation line separating the healthy bone from the necrotic bone was formed, the exposed necrotic bone was resected.

Case2: It was learned that a 45-year-old patient diagnosed with breast cancer had used denosumab(xgeva) for 2 years. In the patient's clinical examination, stage 3 exposed necrotic bone was seen in the left posterior maxilla. Antibiotherapy was applied to the patient. After the demarcation line separating the healthy bone from the necrotic bone was formed, segmental maxillectomy was performed and the necrotic bone was removed.

Conclusion: Denosumab, an anti-resorptive drug, can also cause osteonecrosis like bisphosphonates. In cases where MRONJ develops, it is important to completely clean the necrotic bone so that the lesion does not recur or progress. Surgical treatment is necessary for the management of advanced stages of MRONJ.

Keywords: Denosumab, MRONJ, Osteonecrosis

[OP-050]

Orbital Defekti Olan Hastaların Ekstra-Oral İmplant ile Rehabilitasyonu

Zeynep Beyza Kırıştıođlu¹, Özge Korkmaz², Kubilay Şengül², Rifat Gözneli², Faysal Uğurlu¹

¹Marmara Üniversitesi Diş Hekimliği Fakültesi, Ağız Diş ve Çene Cerrahisi Anabilim Dalı, İstanbul, Türkiye

²Marmara Üniversitesi Diş Hekimliği Fakültesi, Protetik Diş Tedavisi Anabilim Dalı, İstanbul, Türkiye

Giriş: Maksillo-fasiyal defektlerin etiolojileri çoğunlukla travma, konjenital bozukluklar, malign tümör cerrahileri ve enfeksiyonlardır. Bu tür defektlere sahip hastalar; gerek psikolojik gerekse yaşam kalitesi açısından ciddi anlamda olumsuz etkilenmektedir. Dolayısıyla bu defektlerin restorasyonu, fonksiyon ve kozmetik sonuç açısından hayati bir rol oynamaktadır. Özellikle orbital defektlerde epitezler hastaların sosyal ilişkilerini üst düzeye çıkarmaktadır. Bu gruptaki hastalarda protetik sonuç kozmetik rekonstrüksiyona ve tutuculuk yöntemine bağlıdır. Orbital protezlerin tutuculuđu geleneksel yöntemlerle sağlandığında, günlük hareketlere bağlı olarak protez ciltten kolayca ayrıldığı için rahatsızlık oluşabilir. Bu olumsuzluğu azaltmak için ekstraoral implantlar, epitezin uygun şekilde tutulması için en ideal çözümdür ve orbital, auriküler, nazal ve çok bölgeli yüz defektlerinin rehabilitasyonu için çağdaş bir yaklaşım haline gelmiştir.

Bu sunumda ekstraoral implantların yerleşim planlamaları, epitez implant bağlantı sistemlerinin avantaj ve dezavantajları, orbital defekti olan hastaların ekstraoral implant destekli epitezle rehabilitasyonu ile ilgili vaka örnekleri ve konuyla ilgili literatür derlemesi anlatılacaktır.

Sonuç: Doku ve organ kaybı olan hastaların rehabilitasyonunda ekstraoral implantlarla birlikte kullanılan maksillofasiyal epitez; erken ve uzun prognoz açısından tatmin edici sonuçlar sağlamaktadır.

Anahtar Kelimeler: Orbital Ekzenterasyon, Ekstraoral İmplant, Epitez

Rehabilitation of Patients with Orbital Defects Using Extra-Oral Implants

Zeynep Beyza Kırıştıođlu¹, Özge Korkmaz², Kubilay Şengül², Rifat Gözneli², Faysal Uğurlu¹

¹Department of Oral and Maxillofacial Surgery, Marmara University Faculty of Dentistry, Istanbul, Türkiye

²Department of Prosthodontics, Marmara University Faculty of Dentistry, Istanbul, Türkiye

Introduction: The etiologies of maxillo-facial defects are mostly trauma, congenital disorders, malignant tumor surgeries and infections. Patients with such defects are severely affected both psychologically and in terms of quality of life. Therefore, restoration of these defects plays a vital role in terms of function and cosmetic outcome. Especially in orbital defects, epithesis maximizes the social relationships of patients. Prosthetic outcome in this group of patients depends on cosmetic reconstruction and retention method. When the retention of orbital prostheses is provided by traditional methods, discomfort may occur because the prosthesis is easily detached from the skin due to daily movements. To reduce this inconvenience, extraoral implants are the ideal solution for proper epithelial retention and have become a contemporary approach for the rehabilitation of orbital, auricular, nasal and multisite facial defects. In this presentation, placement planning of extraoral implants, advantages and disadvantages of epithesis implant connection systems, case examples of rehabilitation of patients with orbital defects with extraoral implant supported epithesis and literature review on the subject will be explained.

Conclusion: Maxillofacial epithesis used with extraoral implants in the rehabilitation of patients with tissue and organ losses; it provides satisfactory results in terms of early and long prognosis.

Keywords: Orbital Exenteration, Extraoral Implant, Epithesis

[OP-051]

Mandibula Kondil Ve Parasimfizis Kırığı: Vaka Raporu

Muhammet Demirkaya, Cansu Gül Koca, Aras Erdil

Uşak Üniversitesi Diş Hekimliği Fakültesi, Ağız Diş ve Çene Cerrahisi Anabilim Dalı, Uşak

Giriş: Bu vaka raporunun amacı; trafik kazası ve iş kazası sonucu mandibula kondil ve parasimfizis kırıklarının birlikte görüldüğü iki hastanın tedavilerinden ve 6 aylık takiplerini bildirmek ve güncel literatüre göre tedavi yaklaşımlarını değerlendirmektir.

Vaka Raporu ve Literatür Derlemesi: 2024 yılında Uşak Üniversitesi Ağız Diş ve Çene Cerrahisi Anabilim Dalı polikliniğine iş kazası sonucu başvuran 43 yaşında sistemik olarak sağlıklı erkek hastada (vaka1) yapılan klinik ve radyolojik muayene sonucu sol kondilde anteriomedial yönde deplase parçalı kırık ve sağ parasimfiziste vertikal olarak antero-posterior seyirli deplase fraktür hattı tespit edilmiştir. Hastanın tedavisi parasimfizis kırığı için intaroral, kondil kırığı için ise preaurikular yaklaşımla plak ve vida fiksasyonu kullanılarak yapılmıştır. Trafik kazası sonucu başvuran 26 yaşında sistemik olarak sağlıklı erkek hastada (vaka2) ise yapılan klinik ve radyolojik muayene sonucu sol kondilde anteriomedial yönde deplase kırık ve sol parasimfiziste vertikal olarak postero-anterior seyirli deplase parçalı fraktür hattı tespit edilmiştir. Hastanın tedavisi parasimfizis bölgesi için ekstraoral submandibular, kondil bölgesi için preaurikular yaklaşımla plak ve vida fiksasyonu kullanılarak yapılmıştır. Hastalara uygulanan tedavi yöntemimevcut literatür taramasında elde edilen sonuçlarla karşılaştırılmıştır.

Sonuç: Postoperatif olarak birinci vaka altı ay, ikinci vaka dört ay takip edilmiştir. Kontroller sonucunda her iki vakada da elde edilen kapanış ilişkisinin ve ideal ağız açıklığının korunduğu görülmüştür. Literatür taraması ile elde edilen verilere göre kondil ve parasimfizis kırıklarının bir arada bildirildiği çalışmalarda da benzer tedavi yöntemleri kullanılarak benzer sonuçlara ulaşıldığı görülmüştür.

Anahtar Kelimeler: Mandibula fraktürü, Parasimfizis fraktürü, Kondil fraktürü, Açık redüksiyon

Mandibular Condyle And Parasymphseal Fracture: Case Report

Muhammet Demirkaya, Cansu Gül Koca, Aras Erdil

Department of Oral, Dental, and Maxillofacial Surgery, Faculty of Dentistry, Uşak University, Uşak

Introduction: This report aims to describe and evaluate the treatment approaches and 6-month follow-up outcomes of two patients with combined mandibular condyle and parasymphseal fractures resulting from traffic and occupational accidents, in light of the current literature.

Case Report and Literature Review: In the first case, a 43-year-old, systemically healthy male patient was admitted to clinic, with complaints of restricted mouth opening and pain following an occupational accident. Clinical and radiological examinations revealed an anteromedially displaced comminuted fracture of the left condylar head and a vertically displaced fracture line with an anteroposterior course in the right parasymphysis region. The patient was treated via an intraoral approach for the parasymphysis fracture with a reconstruction plate and a preauricular approach for the condyle fracture with miniplate.

In the second case, a 26-year-old, systemically healthy male patient was admitted following a traffic accident. Clinical and radiological examinations revealed an anteromedially displaced fracture of the left condyle and a vertically displaced comminuted fracture line with a posteroanterior course in the left parasymphysis region. The patient was treated with rigid fixation via a submandibular approach for the parasymphysis fracture and a preauricular approach for the condylar fracture.

Our treatment approaches were compared with results from the current literature, revealing similar outcomes.

Conclusion: The first case was followed for six months and the second case for four months. Follow-up observations indicated that occlusal relationships and ideal mouth opening were preserved in both cases. Literature review data suggested similar results were achieved using comparable treatment methods in studies reporting combined condyle and parasymphysis fractures.

Keywords: Mandibular fracture, Parasymphysis fracture, Condylar fracture, Open reduction

Ortognatik Cerrahi: Hava Yolu Obstrüksiyonu ve Uyku Apnesi için Bir Çözüm

Zeynep Beyza Kırıştiođlu¹, Gökhan Göçmen¹, Sema Saraç²

¹Marmara Üniversitesi Diş Hekimliği Fakültesi, Ağız, Diş ve Çene Cerrahisi Anabilim Dalı, İstanbul, Türkiye

²Sağlık Bilimleri Üniversitesi, Süreyyapaşa Göğüs Hastalıkları ve Göğüs Cerrahisi Eğitim ve Araştırma Hastanesi, Uyku Bozuklukları Ünitesi, İstanbul, Türkiye

Giriş: Çeşitli etiyolojik faktörlerin neden olduğu hava yolu boşluğundaki azalma, yüksek morbidite ve mortalite riski taşıyan sistemik hastalıklara yol açabilen obstrüktif uyku apne sendromunun (OUAS) nedenleri arasındadır. Gelişimsel iskelet anomalilerinin üst hava yolunda tıkanıklığa neden olabileceği ve ileri evrede OSAS patogenezinde önemli bir etkiye sahip olduğu bildirilmiştir. Bu olgu serisinde ortognatik cerrahi ile yapılan iskeletsel hareket sonrası posterior hava yolundaki değişiklikleri gözlemlemeyi ve bu değişikliklerin polisomnografik veriler üzerindeki etkisini değerlendirmeyi amaçladık.

Vaka: Bu vaka serisi Marmara Üniversitesi Diş Hekimliği Fakültesi Ağız Diş ve Çene Cerrahisi Anabilim Dalı'na ortognatik cerrahi için başvuran 5 hastayı içermektedir. Hastaların preoperatif ve postoperatif 3 aylık posterior hava yolu hacimleri tomografi taramalarında ölçüldü. Orofarengeal (OPV) ve nazofarengeal hacim (NPV) CBCT'de değerlendirilen parametrelerdi. Ameliyat öncesi ve sonrası polisomnografik ölçümlerden elde edilen veriler Apne - Hipopne İndeksi (AHI), Solunum Bozukluğu İndeksi (RDI), Oksijen Desatürasyon İndeksi (ODI) ve SpO2 idi. Ameliyattan 3 ay sonra posterior hava yolu hacmindeki değişiklikler ve polisomnografik veriler yapılan ameliyata göre değerlendirildi.

Çalışmaya dahil edilen 5 hasta ameliyat öncesi Sınıf III maloklüzyona sahipti ve hepsine Lefort I osteotomisi ve bilateral sagittal split osteotomisi uygulandı. 1 hastada bu işlemlere ek olarak genioplasti uygulandı. Polisomnografik ölçümlerde AHI 3 hastada azaldı, 1 hastada arttı ve 1 hastada değişmedi. Posterior hava yolu hacmi ölçümlerinde; NPV 5 hastada artarken, OPV 3 hastada arttı ve 2 hastada azaldı. Total havayolu hacmi 4 hastada artarken, 1 hastada azaldı.

Sonuç:

Ortognatik cerrahi sonrası posterior hava yolu hacmindeki boyutsal değişikliklerin polisomnografik veriler üzerindeki etkisi hasta sayısı artırılarak değerlendirilmelidir.

Anahtar Kelimeler: Ortognatik Cerrahi, Obstrüktif Uyku Apnesi, Posterior Havayolu, OUAS

Orthognathic Surgery: A Solution for Airway Obstruction and Sleep Apnea

Zeynep Beyza Kırıştiođlu¹, Gökhan Göçmen¹, Sema Saraç²

¹Department of Oral and Maxillofacial Surgery, Marmara University Faculty of Dentistry, Istanbul, Türkiye

²University of Medical Science, Süreyyapaşa Teach and Research Hospital, Sleep Disorders, Istanbul, Türkiye

Introduction: Reduced airway space due to various factors is a major cause of obstructive sleep apnea syndrome (OSAS), which is associated with significant systemic diseases and high morbidity and mortality risk. Developmental skeletal anomalies can contribute to upper airway obstruction and significantly impact the progression of OSAS. This case series aimed to assess changes in the posterior airway following skeletal adjustments through orthognathic surgery and their impact on polysomnographic data.

Case: The study involved 5 patients from Marmara University Faculty of Dentistry, Department of Oral and Maxillofacial Surgery, who underwent orthognathic surgery. We measured the posterior airway volumes preoperatively and 3 months postoperatively using tomography scans. Parameters evaluated included oropharyngeal volume (OPV) and nasopharyngeal volume (NPV) via CBCT. Preoperative and postoperative polysomnographic data assessed included the Apnea-Hypopnea Index (AHI), Respiratory Disturbance Index (RDI), Oxygen Desaturation Index (ODI), and SpO2. Changes in airway volumes and polysomnographic data were evaluated 3 months after surgery. All 5 patients had Class III malocclusion preoperatively and underwent Lefort I osteotomy and bilateral sagittal split osteotomy, with 1 patient also receiving genioplasty. Postoperatively, AHI decreased in 3 patients, increased in 1, and remained unchanged in 1. NPV increased in all patients, OPV increased in 3 patients and decreased in 2. The total volume increased in 4 patients and decreased in 1.

Conclusion: Future studies should include more patients to better evaluate the impact of posterior airway volume changes post-orthognathic surgery on polysomnographic outcomes.

Keywords: Orthognathic Surgery, Obstructive Sleep Apnea, Posterior Airway, OSAS

[OP-053]

Derin Gömülü Dişin Çekiminde Piezocerrahi ile Bukkal Kortikotomi Tekniği ve Literatür Değerlendirmesi

Recep Akmeşe, Sezai Çiftçi

İnönü Üniversitesi Diş Hekimliği Fakültesi Ağız Diş ve Çene Cerrahisi

Giriş: Gömülü dişlerin çekilmesi, maksillofasiyal cerrahide en sık uygulanan prosedürlerden biridir. Vakaların çoğunluğunda basit olsa da, alt alveolar sinir yaralanması ve mandibulada kırık gibi komplikasyonlarla karşılaşılabilir(1). Vakaların yaklaşık %2'sinde kalıcı olmak üzere %8'e varan IAN yaralanması görülür(2). Bu komplikasyonların önüne geçmek için günümüzde SSRO ve bukkal kortikotomi teknikleri kullanılmaya başlanmıştır.

Vaka: 36 nolu dişte ağrı şikayetiyle kliniğimize başvuran 20 yaşındaki hastanın klinik ve radyografik incelenmesi sonrası dişin mandibula basise ve sinire yakın olduğu görüldü. Piezocerrahi yaklaşımli bukkal kortikotomi ile dişin çekimi planlandı. Lokal anestezi altında bölge açılıp apikalden başlanarak mesial ve distal osteotomi hatları oluşturuldu. Bukkal kortikal kemik plakası çıkarılıp diş çekimi yapıldı. Kemik plakası plak ve vidalarla fikse edilip bölge kapatıldı. Hastanın kontrolleri devam etmektedir.

Tartışma: Bu vakamızda derin gömülü alt çene dişinin çıkarılmasında piezocerrahi ile bukkal kortikotomi tekniğini bildirmek amaçlanmıştır.

Bukkal kortikotomi tekniği günümüzde zorlu gömülü dişlerin çekiminde kullanılmaktadır(3). Bu teknikte IAN'ta hasar en aza iner. Bu yöntem ile kemik kaldırma miktarı osteotominin hatlarıyla sınırlı olduğundan sonrasında oluşabilecek mandibulada kırık riskini azaltıp, postoperatif morbidite en aza inmektedir(3).

Bu yöntemde piezocerrahi kullanılmalı ve bu sayede işlem daha Non-invazivdir. Ancak sinirin sınırlı görünmesi, operasyon süresinin uzaması dezavantajlarındandır(4). Kontrendikasyonlar olarak; eş zamanlı büyük lezyonlar ve sinirin bukkalde kalmasıdır(4). Bu gibi durumlarda SSRO yöntemi kullanılabilir. SSRO'nin dezavantajları arasında, TMJ bozuklukları, kondiler rezorpsiyon, kaynamama gibi durumlar görülebilir(5).

Sonuç olarak, piezocerrahi yaklaşımli bukkal kortikotomi, derin gömülü alt çene dişlerinin güvenli bir şekilde çıkarılması için uygulanan başarılı bir yöntemdir. Ulaşımın zor olduğu, sinir yaralanma ve kırık riskinin yüksek olduğu vakalarda kullanılmalıdır.

Anahtar Kelimeler: Gömülü Diş, Osteotomi, Piezocerrahi

Piezosurgery and Buccal Corticotomy Technique for the Extraction of Deeply Impacted Teeth and Literature Review

Recep Akmeşe, Sezai Çiftçi

Inonu University Faculty of Dentistry Oral and Maxillofacial Surgery

Introduction: Impacted tooth extraction is a common maxillofacial surgery procedure. Although usually straightforward, it can cause complications like inferior alveolar nerve injury and mandibular fractures, with permanent IAN injury in up to 8% of cases. To reduce these risks, techniques like SSRO and buccal corticotomy are used.

Case Presentation: A 20-year-old patient with pain in tooth number 36 underwent evaluation, showing the tooth's proximity to the mandibular base and nerve. Extraction was performed using piezosurgery and buccal corticotomy. After creating osteotomy lines and removing the buccal bone plate, the tooth was extracted and the area closed with fixation plates and screws. Follow-ups are ongoing.

Conclusion: This case reports the use of piezosurgery and buccal corticotomy for extracting deeply impacted lower molars. This technique minimizes damage to the inferior alveolar nerve (IAN) and reduces the risk of mandibular fractures and postoperative morbidity by limiting bone elevation to the osteotomy lines. In this method, piezosurgery should be used, making the procedure more non-invasive. However, limited visibility of the nerve and prolonged operation time are disadvantages. Contraindications include simultaneous large lesions and the nerve being positioned buccally. In such cases, the SSRO method may be used. Disadvantages of SSRO can include TMJ disorders, condylar resorption, and nonunion.

In conclusion, the piezosurgery approach combined with buccal corticotomy is an effective method for the safe extraction of deeply impacted lower molars. It should be used in cases where access is challenging and the risk of nerve injury and fractures is high.

Keywords: Impacted Tooth, Osteotomy, Piezosurgery

[OP-054]

Mandibular Üçüncü Molar Dişlerin Kök Konfigürasyonu, Pozisyonu Ve Açısının, İnférieur Alveolar Sinir İle İlişkisinin Değişiminin Panoramik Radyografide Uzun Dönem Retrospektif Olarak Değerlendirilmesi

Umüt Acar, Faysal Uğurlu, Barış Yetiş Yıldırım, Gülcan Berkel
Marmara Üniversitesi Diş Hekimliği Fakültesi Ağız, Diş ve Çene Çerhahisi Anabilim Dalı, İstanbul

Amaç: Erken gelişim evrelerinden itibaren mandibular üçüncü molar diş köklerinin mandibular kanal ile potansiyel ilişkisinin ne sıklıkla ve hangi derecede olduğu ve gelişimle nasıl değiştiğini panoramik grafilerle incelemektir. Sonuçlara göre riskli grupların belirlenip daha erken müdahale ile sinir hasarı riskinin minimuma düşürülmesine rehber olabilmektedir.

Yöntemler: Çalışmamıza 14 ile 30 yaş arasında en az 2 panoramik röntgeni bulunan, bu röntgenlerden ilki diş gelişim aşamasında diğeri apeksifikasyonu tamamlandıktan sonra çekilen, arşivde klinik bilgileri olan ve görüntüleri diagnostik olarak yeterli bulunan hastalar dahil edildi.

Dişlerin formasyon durumu, angulasyonları, 2. Molar diş ile olan açıları, mandibular kanalla olan ilişkileri radyolojik olarak incelenek veriler toplandı ve bu datalar apeksifikasyon sonrasındaki röntgende ki datalarla kıyaslandı. Bulgular IBM SPSS V23 programı kullanılarak $p < 0,05$ anlamlılık düzeyinde istatistiksel analizleri yapıldı.

Bulgular: Sinirle ilişkinin zamanla değişimini değerlendirdiğimizde ilk röntgende uzakta konumlanıp ikinci röntgende iç içe olan diş bulunmamaktadır. İlk röntgende iç içe olan dişlerin sadece %38,85'i sinirden uzaklaşabilmiştir. Öteyandan ilk röntgende temas etmeyen dişlerin %74,14'ü ikinci röntgende sinirle ilişkili hale gelmiştir.

Sonuçlar: Çalışmamız sonuçlarına göre mandibular üçüncü molar dişlerin ikinci molar ile yaptığı açı yüksek olan, pozisyon C, sınıf III dişlerin sinir hasarı oluşma riskini azaltmak adına erken dönemde cerrahi olarak çekilmesi daha uygundur.

Anahtar Kelimeler: Gömülü, Mandibula, 20 yaş diş

"The Long-term Retrospective Evaluation of the Changes in the Root Configuration, Position, and Angle of Mandibular Third Molar Teeth and Their Relationship with the Inferior Alveolar Nerve on Panoramic Radiographs"

Umüt Acar, Faysal Uğurlu, Barış Yetiş Yıldırım, Gülcan Berkel
Marmara University Faculty of Dentistry Department of Oral and Maxillofacial Surgery, Istanbul

Objective: The aim is to examine the frequency and degree of the potential relationship between the roots of the mandibular third molar teeth and the mandibular canal from early developmental stages and how this relationship changes with development, using panoramic radiographs.

Methods: Our study included patients aged between 14 and 30 who had at least two panoramic radiographs, with the first radiograph taken during the tooth development stage and the second after apexification was completed. Patients were included if they had clinical records available in the archive, and their images were deemed diagnostically sufficient. The findings were statistically analyzed using IBM SPSS V23, with a significance level of $p < 0.05$.

Results: When evaluating the changes in the relationship with the nerve over time, no teeth that were initially positioned away from the nerve in the first radiograph became intertwined in the second radiograph. Only 38.85% of the teeth that were intertwined with the nerve in the first radiograph managed to move away from the nerve. On the other hand, 74.14% of the teeth that were not in contact with the nerve in the first radiograph became related to the nerve in the second radiograph.

Conclusions: According to the results of our study, it is more appropriate to surgically extract mandibular third molar teeth that have a high angle with the second molar, are in position C, and are classified as class III at an early stage to reduce the risk of nerve damage.

Keywords: Impacted, Mandible, Third Molar

[OP-055]

Posterior Mandibulada Khoury Tekniđi İle Üç Boyutlu Alveoler Ogmentasyon: Olgu Sunumu

Selin Sezgin Türkmen, Tuncer Akdoğan, Hüseyin Can Tükel

Çukurova Üniversitesi Diş Hekimliği Fakültesi Ağız, Diş ve Çene Cerrahisi Anabilim Dalı, Adana, Türkiye

Giriş: Diş çekiminden sonra, alveol kemiđi farklı faktörlere bađlı olarak rezorbe olma eğilimindedir. Rezorbsiyon gelişen bu hastalarda mevcut kemik hacmi, implant uygulaması için yeterli olmayabilir. Bu durum hekimleri kemik genişliğini ve yüksekliğini arttırmaya yönelik yöntemleri kullanmaya yönlendirmektedir. Kombine yatay ve dikey kemik ogmentasyonu, yani 3D alveolar ogmentasyon olarak bilinen yöntemler, dental implantolojide en zorlu prosedürler arasında yer almaktadır. Khoury ve ark. sert dokuların 3 boyutlu olarak greftlemesinde kullanılmak üzere Shell(Khoury) tekniđini tanımlamışlardır. Teknik 1 mm kalınlığındaki otojen kemik plakaları mikrotitanyum vidalarla, plakalar arasındaki boşluklar otojen kemik greftleri ile doldurulacak şekilde sabitlenerek uygulanmaktadır. Vaka SunumuFakülte klinimiđimize dişsizlik sebebiyle başvuran, 19-64 yaş aralığında 8 hastadan alınan konik ışınli bilgisayarlı tomografi görüntüleri incelendiğinde mandibulasında vertikal ve horizontal kemik yetersizliğinin mevcut olduđu görüldü. Sabit implant destekli restorasyon yapılabilmesi için alveol kemiklerinde ogmentasyon ihtiyacı olan bu hastalara Shell tekniđi ile horizontal ve vertikal kemik kazancı planlandı. Tüm hastalarda otojen blok kemikler piezo yardımıyla angulus bölgesinden alınmıştır. Otojen partiküller de kemik kazayıcı ile aynı donör alandan elde edilmiştir. 4-5 ay arası deđişen bekleme periyodundan sonra hastalara ikinci cerrahi operasyon ile implantlar yerleřtirildi.

Anahtar Kelimeler: Mandibula, Horizontal ve Vertikal Ogmentasyon, Khoury Teknik

Three Dimensional Alveolar Ridge Augmentation with Khoury Technique in Posterior Mandible: Case Report

Selin Sezgin Türkmen, Tuncer Akdoğan, Hüseyin Can Tükel

Çukurova University Faculty of DentistryDepartment of Oral, Dental and Maxillofacial Surgery,ADANA

Introduction: After tooth extraction, alveolar bone tends to resorb due to various factors. In patients where resorption occurs, the existing bone volume may not be sufficient for implant placement. This situation leads clinicians to use methods aimed at increasing bone width and height. Combined horizontal and vertical bone augmentation, also known as 3D alveolar augmentation, is among the most challenging procedures in dental implantology. Khoury and colleagues described the Shell technique to be used in the three-dimensional grafting of hard tissues. The technique involves fixing 1 mm thick autogenous bone plates with micro titanium screws, with the gaps between the plates being filled with autogenous bone grafts.Case PresentationIn our faculty clinic, cone-beam computed tomography (CBCT) images of 8 patients aged between 19 and 64, who presented with edentulism, were examined. Vertical and horizontal bone deficiencies were observed in the mandibles of these patients. To achieve fixed implant-supported restorations, horizontal and vertical bone augmentation using the Shell technique was planned for these patients who required alveolar bone augmentation. In all patients, autogenous bone blocks were harvested from the angulus region with the help of a piezo device. Autogenous bone particles were also obtained from the same donor site using a bone scraper. After a waiting period of 4-5 months, implants were placed during a second surgical procedure.

Keywords: Mandible, Horizontal and Vertical Augmentation, Khoury Technique

[OP-056]

Literatür Derlemesi: Oral Mukozada Akut Travma Sonucu Gelişen Arteriovenöz Malformasyon

Ece Duru¹, Banu Gürkan Köseoğlu²

¹İstanbul Üniversitesi, Sağlık Bilimleri Enstitüsü, Ağız Diş Çene Hastalıkları ve Cerrahisi, İstanbul

²İstanbul Üniversitesi, Diş Hekimliği Fakültesi, Ağız Diş Çene Hastalıkları ve Cerrahisi, İstanbul

Giriş: Arteriovenöz malformasyon (AVM), arterler ve venler arasında anormal bağlantılar içeren ve olması gereken kapiler yatağın olmadığı bir damar ağıdır. Genellikle doğuştan bulunmasına rağmen, ergenlik veya travma ile tetiklenene kadar fark edilmeyebilirler. AVM'ler infiltratif doku yıkımına ve önemli kanama risklerine neden olabilir. Tanı için, klinik muayene ve görüntüleme yöntemlerinden faydalanılır. Lezyonun boyutunu değerlendirmek için MR, CT ve anjiyografiler temel yöntemlerdendir. Tedavide genellikle embolizasyon, skleroterapi ve cerrahi eksizyonu içerir, ancak özellikle yaygın AVM'lerde yüksek nüks oranları nedeniyle uzun takip gereklidir. Optimal sonuçlar için multidisipliner bir yaklaşım esastır.

Vaka: 35 yaşında kadın hasta, sol retromolar alanın distaline doğru bukkal ağız mukozasında, ısırma travmasıyla son iki haftada gittikçe büyüyen koyu renkli bir lezyon ile başvurdu. Hastanın ilgili tıbbi öyküsü veya ilaç kullanımı bulunmamaktadır. Muayenede, 27 numaralı dişte kırık bir dolgu tespit edildi. Ultrason ve MR görüntülemesi yapıldı ve bu süreçte kırık dolgu onarıldı. İki hafta sonra, lezyonun boyutunda veya renginde bir değişiklik gözlenmediği için cerrahi eksizyon ile lezyonun alınmasına karar verildi. Lezyon, 2 mm sağlıklı doku sınırı ile çıkarıldı ve hemostaz elektrokoter ile sağlandı. Cerrahi alan, 5-0 prolene suturelerle kapatıldı.

Anahtar Kelimeler: Arteriovenöz Malformasyon (AVM), AVM Görüntüleme Teknikleri, Cerrahi AVM Eksizyonu, Edinilmiş AVM'ler, Travma kaynaklı lezyon

Literature Review: Acute Trauma as a Cause of Arteriovenous Malformation in the Oral Mucosa

Ece Duru¹, Banu Gürkan Köseoğlu²

¹Istanbul University, Institute of Graduate Studies in Health Sciences, Department of Oral and Maxillofacial Surgery, Istanbul

²Istanbul University, Faculty of Dentistry, Department of Oral and Maxillofacial Surgery, Istanbul

Introduction: An arteriovenous malformation (AVM) is a network of blood vessels with abnormal connections between arteries and veins, bypassing the normal capillary bed. Although often present at birth, they may remain undetected until triggered by puberty or trauma. AVMs are infiltrative, causing tissue destruction and significant bleeding risks. Diagnosis involves clinical examination and imaging, with MRI, CT, and anjiyograms being essential for assessing the lesion's extent. Treatment typically includes embolization, sclerotherapy, and surgical excision, though high recurrence rates—especially in diffuse AVMs—necessitate a long follow-up period. Multidisciplinary care is crucial for optimal outcomes.

Case Presentation: A 35-year-old female patient presented with a lesion on the buccal oral mucosa distal to the left retromolar area, which had been enlarging over the past two weeks due to biting trauma. The patient had no relevant medical history or medication use. Examination revealed a fractured filling in tooth 27. Ultrasound imaging and MRI were performed, and the filling was repaired. After two weeks, the lesion showed no change in size or color, leading to the decision for surgical excision. The lesion was removed with a 2mm margin of healthy tissue, and hemostasis was achieved using electrocautery. The wound was closed with 5-0 prolene sutures.

Keywords: Acquired AVMs, Arteriovenous malformation (AVM), AVM imaging techniques, Trauma-induced lesion, Surgical AVM excision

[OP-057]

All-on-Four Protokolünde Maksilla Posterior İmplantlar için Kemik Streslerinin Ölçümü ve Rezorpsiyon Risk Analizi

Abdulkerim Bayındır, Dilara Nur Şengün

Ankara Üniversitesi, Diş Hekimliği Fakültesi, Ağız, Diş ve Çene Cerrahisi Anabilim Dalı, Ankara

Amaç: Bu çalışmanın amacı, maksilla modellerinde All-on-four protokolüne göre yerleştirilen açılı posterior implantların, bukkopalatinal yöndeki açı değişikliklerinde çiğneme kuvvetlerinin implant çevresindeki kemik üzerinde meydana getireceği streslerin sonlu elemanlar analizi ile ölçülmesi ve rezorpsiyon risk analizi yapılmasıdır.

Yöntemler: Oluşturulan maksilla modellerine 4'er tane implant yerleştirilmiştir. Anteriordaki implantlar vertikal konumda ve ideal pozisyonda, posteriordakiler ise vertikal eksen etrafında mesiodistal yönde 17, 30 ve 45 derece ve her biri bukkopalatinal yönde -6, 0 ve 6 derece açılı olacak şekilde yerleştirilmiştir. Elde edilen 9 adet modelde protezin kantilever kısmından kuvvet uygulanmış ve kemikte oluşan stresler ölçülerek rezorpsiyon risk analizi yapılmıştır.

Bulgular: Çalışmada implantların mesiodistal açısı arttıkça tüm kuvvet (oblik, vertikal) ve açılarda (bukkopalatinal) rezorpsiyon riski artmış bulunmuştur. Tüm modellerde 6 derece palatinal eğimli yerleştirilen implantlarda rezorpsiyon riski daha yüksek bulunmuştur. Tüm modellerde oblik kuvvetlerin vertikal kuvvetlere göre daha yüksek stres değerleriyle sonuçlandığı ve kortikal kemikte trabeküler kemiğe göre daha fazla stres oluşturduğu tespit edilmiştir. Vertikal kuvvetler altında kortikal ve trabeküler kemikte oluşan stres değerleri oblik kuvvetlerdekine nazaran birbirine daha yakın düzeyde bulunmuştur.

Sonuçlar: Tedavinin uzun dönem başarısı ve rezorpsiyon riskinin minimumda tutulması için özellikle posterior yerleşimli implantların yerleştirilmesi esnasında mesiodistal yöndeki açının anatomi müsaade ettiğiince azaltılması, bukkopalatinal yönde ise palatinal eğimlendirme yapılmamaya dikkat edilmesi gerekmektedir. All-on-four protokolünde implant yerleşimi esnasındaki hata payının azaltılmasının rehberli cerrahi ile mümkün olduğu düşünülmektedir.

Anahtar Kelimeler: all-on-four, rezorpsiyon risk analizi, sonlu elemanlar analizi

Measurement of Bone Stresses and Resorption Risk Analysis for Maxilla Posterior Implants in the All-On-Four Protocol

Abdulkerim Bayındır, Dilara Nur Şengün

Department of Oral and Maxillofacial Surgery, School of Dentistry, Ankara University, Ankara, Turkey

Objective: The aim of this study was to measure the stresses caused by chewing forces on the bone around posterior angled implants, to evaluate the stress changes caused by buccopalatal angle alterations and to perform a resorption risk analysis.

Methods: Four implants were placed in maxilla models. Anterior implants were placed vertically, posterior implants were placed with 17-, 30- and 45-degree angles mesiodistally and -6, 0 and 6 degrees buccopalatally around the vertical axis. In the 9 models obtained, forces were applied from the cantilever and resorption risk analysis was performed by measuring the stresses on the bone.

Results: In the study, as the mesiodistal angle of the implants increased, the risk of resorption increased in all forces (oblique, vertical) and angles (buccopalatal). In all models, the risk of resorption was higher in implants placed at a 6-degree palatinal incline. In all models, oblique forces resulted in higher stress values than vertical forces and created more stress on the cortical bone. The stress values in the cortical and trabecular bones under vertical forces were found to be closer than in oblique forces.

Conclusions: In order to ensure the long-term success of the treatment and to keep the risk of resorption to a minimum, it is important to reduce the angle in the mesiodistal direction and to be careful not to incline the implant palatally. In the All-on-four protocol, it is believed that it is possible to reduce the margin of error during implant placement with guided surgery.

Keywords: all-on-four, finite element analysis, resorption risk analysis

[OP-058]

Kist Marsüpyalizasyonunda Şeffaf Plak Destekli Modifiye Stent Kullanımı: Bir Olgu Sunumu ve Literatür Derlemesi

Gülşah Karataş Telli, Sara Samur Ergüven, Umut Tekin

Sağlık Bilimleri Üniversitesi, Gülhane Diş Hekimliği Fakültesi, Ağız Diş ve Çene Cerrahisi Ana Bilim Dalı, Ankara

Giriş: Marsüpyalizasyon yöntemi, özellikle geniş kistik lezyonların konservatif tedavisinde kullanılan ve kistik basıncın azaltılarak lezyonun küçültülmesini amaçlayan cerrahi bir prosedürdür. Bu yöntemin en büyük dezavantajlarından biri irrigasyon aygıtının farklı sebeplerle stabilitesinin bozulmasıdır. Bu olgu sunumunda, maksillada bulunan büyük bir radiküler kistin marsüpyalizasyon yöntemiyle tedavisinde şeffaf plak destekli ve süturlarla palatinal kemiğe sabitlenmiş stent kullanımı anlatılacaktır. Ayrıca günümüzde marsüpyalizasyonda kullanılabilecek farklı tekniklere yönelik güncel literatürler paylaşılacaktır.

Vaka: Otuz üç yaşında erkek hasta maksiller anterior palatal bölgedeki asemptomatik şişlik şikâyeti ile kliniğimize başvurmuştur. Radyografik incelemede iyi sınırlı radyolüsent lezyon izlenmiştir. Lezyonun sebep olduğu geniş ekspansiyondan dolayı maksiller sinüs tabanı ve burun tabanını ittiği ayrıca palatinal kemik korteksini perforasyon yaptığı gözlemlenmiştir. Maksillanın devamlılığını korumak amacıyla marsüpyalizasyon uygulanarak kistin küçültülmesine karar verilmiştir. Palatinal bölgeye yerleştirilen stent hem palatinal kemikten hem de kist epitelinden geçirilen süturlarla sabitlenmiştir. Hastanın postoperatif konforunu sağlamak için şeffaf plak uygulanmıştır. Sekiz aylık takip süresinin ardından kist boyutları küçülmüştür. İkinci bir cerrahi ile kist tamamen çıkarılmıştır.

Sonuç: Büyük kistik lezyonların tedavisinde kullanılan marsüpyalizasyon yöntemi, plastik stentin kemik dokuya sabitlenmesi ve şeffaf plak desteğiyle uygulandığında etkin ve konforlu bir yöntemdir. Literatür derlemesi incelendiğinde de geleneksel yaklaşıma alternatif olarak kişiye özel olarak üretilen aygıtların kullanımının tercih edilebileceği ifade edilebilir.

Anahtar Kelimeler: Marsüpyalizasyon, Radiküler Kist, Stent, Şeffaf Plak

Utilization of a Transparent Plate-Supported Modified Stent in Marsupialization of a Cyst: A Case Report and Review

Gülşah Karataş Telli, Sara Samur Ergüven, Umut Tekin

University of Health Sciences, Gülhane Faculty of Dentistry, Department of Oral and Maxillofacial Surgery, Ankara

Introduction: Marsupialization is a surgical technique predominantly utilized in the conservative treatment of extensive cystic lesions, aiming to reduce intracystic pressure and thereby induce lesion shrinkage. However, a notable limitation of this approach is the potential instability of irrigation devices. In this case report marsupialization using of a transparent plate-supported modified stent for the treatment of a large radicular cyst in the maxilla will be presented. Furthermore, current literature review focusing on advanced techniques applicable in contemporary marsupialization procedures will be presented.

Case Presentation: A 33-year-old male patient was referred to our clinic with a chief complaint of asymptomatic swelling located on the anterior palatal region of the maxilla. Radiographic examination revealed a well-defined radiolucent lesion. The extensive expansion caused by the lesion led to the displacement of the maxillary sinus floor and the nasal floor, resulting in the perforation of the palatal bone cortex. Marsupialization was chosen to reduce size of the cyst to maintain the continuity of maxilla. A stent was applied to palatal region and secured using sutures passed through palatal bone and cyst epithelium. A transparent plate was also placed on surface of stent to enhance patient comfort. Following an eight-month follow-up period, dimensions of lesion were reduced. Secondary surgery was performed to completely removal the lesion.

Conclusion: Transparent plate-supported modified stent can be considered as an effective and comfortable method for the treatment of a large cysts. An analysis of the literature suggests that custom-made devices may serve as a viable alternative to traditional approaches.

Keywords: Marsupialization, Radicular Cyst, Stent, Transparent Plate

[OP-059]

İmmediat implantasyonun güncel yaklaşımları: iki olgu sunumu ve literatür derlemesi

Alanur Şahabettinoğlu¹, Alper Aktosun², Belir Atalay³

¹İstanbul Üniversitesi Sağlık Bilimleri Enstitüsü, Ağız, Diş, Çene Hastalıkları ve Cerrahisi Ana Bilim Dalı, İstanbul, Türkiye

²İstanbul Üniversitesi Diş Hekimliği Fakültesi, Protetik Diş Tedavisi Ana Bilim Dalı, İstanbul, Türkiye

³İstanbul Üniversitesi Diş Hekimliği Fakültesi, Ağız, Diş, Çene Hastalıkları ve Cerrahisi Ana Bilim Dalı, İstanbul, Türkiye

Diş çekildikten hemen sonra implantın çekim soketine yerleştirilmesi olarak tanımlanan immediat implantasyon, günümüzde öngörülebilir ve başarılı sonuçları olan bir prosedür olarak kabul edilmiştir. Geleneksel iki aşamalı implant cerrahisine kıyasla immediat implantasyon, cerrahi müdahale sayısını azaltarak tedavi süresini kısaltan bir alternatif olarak öne çıkmaktadır. Bununla birlikte estetik, biyolojik ve fonksiyonel avantajlara sahip bu tekniğin başarısını bölgedeki enfeksiyon varlığı, yetersiz sert ve yumuşak doku miktarı gibi biyolojik faktörler olumsuz yönde etkileyebilir. İmmediat implantasyon prosedürünün en önemli noktalardan biri ise diş çevresindeki kemik miktarını maksimum düzeyde korumak ve primer stabiliteyi sağlamak için diş çekiminin atravmatik bir şekilde gerçekleştirilmesidir. Bu nedenle immediat implantasyonda, hasta seçimi ve uygun cerrahi tekniklerin kullanılması kritik önem taşır. Bu makalede, zirkonya ve titanyum olmak üzere iki farklı materyalden yapılmış implantların farklı hastalarda estetik bölgede immediat implantasyon uygulamalarından bahsedilmektedir. Vakalarda çeşitli ogmentasyon teknikleri uygulanmış ve immediat yükleme protokolü gerçekleştirilmiştir.

Anahtar Kelimeler: dental implant, immediat implantasyon, immediat yükleme, ogmentasyon

Current knowledge about immediate implant placement procedure: two case reports and literature review

Alanur Şahabettinoğlu¹, Alper Aktosun², Belir Atalay³

¹Istanbul University Institute of Graduate Studies in Health Sciences, Department of Oral and Maxillofacial Surgery, Istanbul, Turkey

²Istanbul University Faculty of Dentistry, Department of Prosthodontics, Istanbul, Turkey

³Istanbul University Faculty of Dentistry, Department of Oral and Maxillofacial Surgery, Istanbul, Turkey

Immediate implant placement, defined as the insertion of an implant into the extraction socket immediately after tooth extraction, is widely regarded as a procedure with predictable and successful outcomes in contemporary practice. Compared to the traditional two-stage implant surgery, immediate implant placement offers a notable alternative by reducing the number of surgical interventions and shortening the overall treatment duration. Nevertheless, the success of this technique, which provides significant aesthetic, biological, and functional advantages, can be compromised by biological factors such as presence of a local infection or inadequate hard and soft tissue volume. A key procedural point is ensuring an atraumatic tooth extraction to preserve the maximum amount of surrounding bone, which is crucial for achieving primary stability. Therefore, patient selection and the use of appropriate surgical techniques are of critical importance in immediate implantation. This article discusses the application of immediate implant placement in the aesthetic zone using implants made from two different materials, zirconia and titanium, in various patients. The cases involved the utilization of various augmentation techniques, followed by the application of an immediate loading protocol.

Keywords: augmentation, dental implant, immediate implant placement, immediate loading

[OP-060]

Çocuklarda İnfraorbital Foramenin Anatomik Konumu ve Cerrahi Prosedürlere Etkisi: KIBT Çalışması

Şükran Baycan¹, Çağrı Delilbaşı², Oğuzhan Demirel³, Irem Türkan²

¹Fenerbahçe Üniversitesi, Sağlık Hizmetleri Meslek Yüksek Okulu

²İstanbul Medipol Üniversitesi, Dişhekimliği Fakültesi, Ağız, Diş ve Çene Cerrahisi Anabilim Dalı, İstanbul

³Bolu İzzet Baysal Üniversitesi, Dişhekimliği Fakültesi, Ağız, Diş ve Çene Radyolojisi Anabilim Dalı

AMAÇ

Bu çalışmanın amacı, çocuklarda infraorbital foramenin (IOF) anatomik konumunu, şekil ve varyasyonlarını inceleyerek, bu bölgeyi ilgilendiren cerrahi işlemler ve rejyonel anestezi uygulamaları için anatomik veriler elde etmektir.

YÖNTEM

Çalışmaya, İstanbul Medipol Üniversitesi Diş Hekimliği Fakültesi'nde çeşitli nedenlerle KIBT (Konik Işınlı Bilgisayarlı Tomografi) görüntüleri alınmış 8-16 yaş aralığındaki 60 çocuk hasta dahil edilmiştir. Sagittal ve koronal kesitlerde infraorbital foramenin orbita alt sınırına ve orta hatta olan mesafesi, mediolateral ve inferosuperior boyutları ölçülmüş; elde edilen veriler istatistiksel olarak analiz edilmiştir.

BULGULAR

İnfraorbital foramenin konumu, mediolateral ve inferosuperior boyutları ile orbita alt sınırına olan mesafeleri erkek çocuklarda, infraorbital foramenin orbita alt sınırına olan mesafesi kız çocuklara göre daha büyük bulunmuştur. Ayrıca, infraorbital foramenin sağ tarafta %43,3 oranında, sol tarafta ise %35 oranında daimi ikinci premolar hizasında lokalize olduğu tespit edilmiştir.

SONUÇ

İnfraorbital foramenin anatomik konumunun doğru tespiti, çocuklarda yapılan cerrahi işlemler ve blok anestezi uygulamaları sırasında olası komplikasyonları azaltabilir ve anestezinin etkisini artırabilir. Bu çalışmanın bulguları, cerrahi prosedürler sırasında IOF'nin konumunu daha iyi belirlemeye yardımcı olabilir.

Anahtar Kelimeler: İnfraorbital Foramen, Çocuk Anatomisi, Blok Anestezi, Cerrahi İşlemler, Anatomik Varyasyonlar

The Anatomical Location of the Infraorbital Foramen in Children and Its Impact on Surgical Procedures: A CBCT Study

Şükran Baycan¹, Çağrı Delilbaşı², Oğuzhan Demirel³, Irem Türkan²

¹Fenerbahçe University, Health Services Vocational School

²İstanbul Medipol University, School of Dentistry, Department of Oral & Maxillofacial Surgery, İstanbul

³Bolu İzzet Baysal University, School of Dentistry, Department of Oral & Maxillofacial Radiology, İstanbul

Objective

The aim of this study is to examine the anatomical location, shape, and variations of the infraorbital foramen (IOF) in children, in order to obtain important anatomical data for surgical procedures and block anesthesia applications involving this region.

Method

The study included 60 pediatric patients aged between 8 and 16 who had cone-beam computed tomography (CBCT) images taken for various reasons at the Faculty of Dentistry, İstanbul Medipol University. On sagittal and coronal sections, measurements were made of the infraorbital foramen's distance to the lower border of the orbit and to the midline, as well as its mediolateral and inferosuperior dimensions. The obtained data were statistically analyzed.

Results

The infraorbital foramen's position, mediolateral and inferosuperior dimensions, and its distance to the lower border of the orbit were found to be larger in boys compared to girls. Additionally, the infraorbital foramen was localized at the level of the permanent second premolar in 43.3% of cases on the right side and 35% on the left side.

Conclusion

Accurate determination of the anatomical location of the infraorbital foramen can reduce possible complications during surgical procedures and block anesthesia applications in children, and can enhance the effectiveness of anesthesia. The findings of this study can help better identify the IOF's location during surgical procedures.

Keywords: Infraorbital Foramen, Pediatric Anatomy, Block Anesthesia, Surgical Procedures, Anatomical Variations

[OP-061]

Yeditepe Üniversitesi'nde Son 1 Yıl İçinde Khoury Yöntemi İle Yapılmış Kemik Ogmentasyonlarının Sonuçlarının İncelenmesi

Fatih Cabbar, [Melis Yusufhanoğlu](#), Elifnaz Baysal, Volkan Çağrı Dağışan
Yeditepe Üniversitesi Ağız, Diş ve Çene Cerrahisi Anabilim Dalı

Giriş: Travmatik çekim, diş kaybı sonrası geçirilen uzun süre, yaş, periodontal hastalıklar gibi sebeplerden dolayı günümüzde sıkça karşılaştığımız alveolar kemik yetersizliği, implant cerrahisinde cerrahı zorlayan bir durumdur. Bunun üstesinden gelmek için farklı kemik ogmentasyonları yıllardır cerrahlar tarafından uygulanmaktadır. Güncel olarak cerrahların bolca uyguladığı khoury tekniği hem horizontal hem de vertikal kemik kazanımlarında oldukça başarılı bulunmuştur. Bizde Yeditepe üniversitesinde son bir yıl içinde khoury tekniği ile yaptığımız horizontal ve vertikal kemik ogmentasyonlarının sonuçlarını bu çalışmada sizlerle paylaşmak istedik.

Vaka: Alveolar kemik yetersizliği ile kliniğimize başvuran yaş ortalaması 43 olan 9 hastanın preoperatif dental volümetrik tomografileri çekildi. Tüm hastalar için donör saha ramus olarak belirlendi. 4 hastaya horizontal 5 hastaya ise vertikal khoury ogmentasyonu uygulandı. 4 ay iyileşme periodundan sonra hastalardan tekrar dental volümetrik tomografi alındı ve greftlenen alandaki kemik kazanımları ölçüldü. Hastalara başarılı bir şekilde implantları yapıldı ve protez aşamasına geçildi.

Anahtar Kelimeler: dental volumetrik tomografi, horizontal, kemik ogmentasyonu, khoury, vertikal

Examination of the Results of Bone Augmentations Performed with the Khoury Method at Yeditepe University in the Last Year

Fatih Cabbar, [Melis Yusufhanoğlu](#), Elifnaz Baysal, Volkan Çağrı Dağışan
Yeditepe University Oral and Maxillofacial Surgery Department

Introduction: Alveolar bone deficiency, which we frequently encounter today due to reasons such as traumatic extraction, long time after tooth loss, age, and periodontal diseases, is a challenging situation for the surgeon in implant surgery. To overcome this, different bone augmentations have been applied by surgeons for years. The Khoury technique, which is currently widely used by surgeons, has been found to be very successful in both horizontal and vertical bone gains. In this study, we wanted to share with you the results of the horizontal and vertical bone augmentation we performed with the Khoury technique at Yeditepe University in the last year.

Case Presentation:Preoperative dental volumetric tomographies were taken of 9 patients with an average age of 43 who applied to our clinic with alveolar bone deficiency. The donor site was determined as ramus for all patients. Horizontal Khoury augmentation was applied to 4 patients and vertical Khoury augmentation was applied to 5 patients. After a 4-month recovery period, dental volumetric tomography was taken from the patients again and bone gains in the grafted area were measured. The patients were successfully implanted and the prosthesis phase was started.

Keywords: bone augmentation, dental volumetrik tomografy, horizontal, khoury, vertical

[OP-062]

Atrofik çenelerde uygulanan ogmentasyon yöntemleri: Vaka serisi ve literatür derlemesi

Oya Törün, Nihat Laçın

İzmir Katip Çelebi Üniversitesi, Diş Hekimliği Fakültesi, Ağız Diş ve Çene Cerrahisi Ana Bilim Dalı, İzmir

Giriş: Çene kemiklerinde atrofi; uzun süreli protez kullanımı, patolojik oluşumlar, periodontal hastalık, travmatik diş çekimi gibi çeşitli sebeplerle meydana gelmektedir. Bu durum, hastaya planlanan dental implant veya protetik tedavisi için bölgede ideal kemik seviyesine erişme ihtiyacı ile sonuçlanmaktadır. Defektin bölge ve boyutuna göre vertikal veya horizontal yönde kemik kazanımı amaçlanmaktadır. Ekstraoral veya intraoral olarak elde edilebilen otojen kemik greftleri altın standart olarak kabul edilse de bazı dezavantajlar nedeniyle alternatif biyomateryallerin kullanımı da giderek yaygınlaşmıştır.

Gereç-Yöntem: Bu vaka serisi ve literatür derlemesinde çeşitli sebeplerle çene kemiklerinde meydana gelen atrofilerin tedavisi amacıyla otojen blok greft alımı ve alıcı bölgeye uygulanması esnasında kullanılan farklı yöntem ve biyomateryal kullanımı karşılaştırılmıştır. Sonuçlarımız kemik ogmentasyonu ile ilgili farklı yöntemler kullanılmış olan literatürlerin desteğiyle tartışılmıştır.

Sonuç: Otojen blok greft kullanımı, kemik iyileşmesinde öngörülebilir sonuçlarıyla birlikte yardımcı biyomateryallere doğan ihtiyacı azaltması ve maliyeti düşürmesi sebebiyle ogmentasyon prosedürlerinde hala ilk tercihlerden biridir.

Anahtar Kelimeler: horizontal ogmentasyon, otojen kemik grefti, vertikal ogmentasyon

Augmentation methods for atrophic jaws: Case series and literature review

Oya Törün, Nihat Laçın

Department of Oral and Maxillofacial Surgery, Faculty of Dentistry, İzmir Katip Celebi University, İzmir, Turkey

Introduction: Atrophy of jaw bones results from various reasons such as prolonged denture using, pathological formations, periodontal disease, and traumatic tooth extraction. This situation results in the requirement of optimal bone level in the area for dental implant or prosthetic treatment planned for the patient. Depending on the area and size of the defect, bone gain in the vertical or horizontal direction is aimed. Although autogenous bone grafts, which can be obtained extraorally or intraorally, are considered the gold standard, the use of alternative biomaterials has become increasingly common due to some disadvantages of autogenous bone grafts.

Materials-Methods: In this case series and literature review, we compared the use of different methods and biomaterials used during autogenous block graft harvesting and application to the recipient site for the treatment of atrophy of the jaw bones due to various reasons. Our results are discussed with the support of the literature on bone augmentation using different methods.

Conclusion: The use of autogenous block graft is still one of the first choices in augmentation procedures due to its predictable results in bone healing, reducing the need for additional biomaterials and decreasing the cost.

Keywords: autogenous bone graft, horizontal augmentation, vertical augmentation

[OP-063]

Antirezorptif ve Antianjiyojenik Tedavi Uygulanan Bireylerde Lenfosit Alt Grupları ve İmmünolojik Parametrelerin Analizi: Pilot Çalışma

Gül Emren¹, Zeynep Tunca², Sabriye Senem Kılıç³, Ferit Bayram¹, Tunç Akkoç³

¹Marmara Üniversitesi Diş Hekimliği Fakültesi, Ağız, Diş ve Çene Cerrahisi Anabilim Dalı, İstanbul

²Marmara Üniversitesi Tıp Fakültesi, İmmünoloji Anabilim Dalı, İstanbul

³Marmara Üniversitesi Tıp Fakültesi, İmmünoloji Anabilim Dalı, İstanbul; Marmara Üniversitesi Tıp Fakültesi, Çocuk Sağlığı ve Hastalıkları Anabilim Dalı, Allerji-İmmünoloji Bilim Dalı, İstanbul

Amaç: Bu çalışmanın amacı, çenede ilaca bağlı osteonekroz (ÇİBON) tanısı alan/risk altında olan bireylerde lenfosit alt grupları, proliferasyon, canlılık, apoptoz ve regülatör T hücre düzeylerinde meydana gelen immünolojik değişiklikleri analiz etmektir.

Yöntemler: Bu pilot çalışmaya, ÇİBON tanısı alan hastalar/risk altında olanlar ile sağlıklı bireyler dahil edilmiştir. Katılımcılar üç gruba ayrılmıştır: sağlıklı (n=3), riskli (n=6; kemik ekspozisyonu gözlemlenmeyen), ve aktif lezyona sahip bireyler (n=2; kemik ekspozisyonu gözlenen). Her katılımcıdan 10-20 cc venöz kan örneği alınmış ve EDTA'lı tüplere toplanmıştır. Kan örnekleri, alındıktan sonraki 24 saat içinde Marmara Üniversitesi Tıp Fakültesi İmmünoloji Anabilim Dalı'nda analizler için işlenmiştir. Lenfosit alt gruplarını değerlendirmek amacıyla immünofenotipleme yapılmış; CD3+CD4+ (yardımcı T hücreleri), CD3+CD8+ (sitotoksik T hücreleri), CD3-CD56+16+ (doğal öldürücü hücreler), CD3+CD4+CD45RA+ (naif T hücreleri), CD3+CD4+CD45RO+ (hafıza T hücreleri) ve CD3-CD19+ (B hücreleri) hücre popülasyonları analiz edilmiştir. Ek olarak, periferik kan mononükleer hücrelerinin proliferasyon, canlılık, apoptoz ve regülatör T hücre aktiviteleri akan hücre ölçer ile incelenmiştir. Üç grup arasındaki karşılaştırmalar, One-Way ANOVA testi kullanılarak yapılmıştır.

Bulgular: CD3+ hücre oranları sağlıklı grupta %63.3, riskli grupta %53.7, nekrozlu %61.3 olarak ölçülmüştür. CD3+CD4+ oranları sırasıyla %37.9, %42.1, %44 iken, CD3+CD8+ oranları %26.1, %11.9, %26.5 olarak bulunmuştur. CD3-CD56+16+ hücreleri sağlıklı, riskli, nekrozlu gruplarında sırasıyla %20.7, %14.3, %17.8'dir olarak saptanmıştır. CD3+CD4+CD45RA+ ve CD3+CD4+CD45RO+ oranları ise sırasıyla %72.5, %55.4, %63.9 ve %24.2, %41.2, %30 olarak belirlenmiştir. CD3-CD19+ hücre oranları %8.3, %8.6, %3.1 olarak kaydedilmiştir.

Sonuçlar: Bu pilot çalışma, ÇİBON'un farklı evrelerinde önemli immünolojik değişiklikler olduğunu göstermektedir. Bu bulgular, ÇİBON'un immünolojik parametrelerle ilişkili olabileceği hipotezini desteklemektedir

Anahtar Kelimeler: Apoptoz, ÇİBON, Doğal Öldürücü Hücreler, İmmünofenotipleme, T Lenfositler

Analysis of Lymphocyte Subgroups and Immunological Parameters in Individuals Undergoing Antiresorptive and Antiangiogenic Treatment: A Pilot Study

Gül Emren¹, Zeynep Tunca², Sabriye Senem Kılıç³, Ferit Bayram¹, Tunç Akkoç³

¹Department of Oral and Maxillofacial Surgery, School of Dentistry, Marmara University, İstanbul, Türkiye

²Department of Immunology, School of Medicine, Marmara University, İstanbul, Türkiye

³2Division of Pediatric Allergy and Immunology, School of Medicine, Marmara University İstanbul, Türkiye; Department of Immunology, School of Medicine, Marmara University, İstanbul, Türkiye

Objective: This study aimed to investigate immunological changes in lymphocyte subgroups, proliferation, viability, apoptosis, and regulatory T-cells in individuals diagnosed with or at risk for medication-related osteonecrosis of the jaw (MRONJ).

Methods: This pilot study included patients diagnosed with or at risk for MRONJ and healthy controls. Participants were divided into three groups: healthy (n=3), at-risk (n=6), and those with active lesions (n=2). Venous blood samples (10-20 cc) were collected in EDTA tubes and processed within 24 hours at Marmara University's Department of Immunology. Immunophenotyping assessed lymphocyte subgroups including CD3+CD4+ (helper T cells), CD3+CD8+ (cytotoxic T cells), CD3-CD56+16+ (natural killer cells), CD3+CD4+CD45RA+ (naive T cells), CD3+CD4+CD45RO+ (memory T cells), and CD3-CD19+ (B cells). Flow cytometry was used to evaluate proliferation, viability, apoptosis, and regulatory T-cell activity. Comparisons among groups were made using one-way ANOVA.

Results: The proportion of CD3+ cells was 63.3% in the healthy group, 53.7% in the at-risk group, and 61.3% in the necrotic group. CD3+CD4+ cell percentages were 37.9%, 42.1%, and 44%, while CD3+CD8+ cells were 26.1%, 11.9%, and 26.5% across the respective groups. The percentages of CD3-CD56+16+ cells were 20.7%, 14.3%, and 17.8% in the healthy, at-risk, and necrotic groups. CD3+CD4+CD45RA+ and CD3+CD4+CD45RO+ cells showed proportions of 72.5%, 55.4%, and 63.9%, and 24.2%, 41.2%, and 30%, respectively. Furthermore, CD3-CD19+ cell percentages were recorded as 8.3%, 8.6%, and 3.1%.

Conclusions: This pilot study demonstrated significant immunological changes in different stages of MRONJ. These findings support the hypothesis that MRONJ may be related to immunological parameters.

Keywords: Apoptosis, Immunophenotyping, MRONJ, Natural Killer Cells, T lymphocytes

[OP-064]

Atrofik maksillalardaki tedavi yaklaşımları

Berk Akkoça, Hüseyin Can Tükel, Mehmet Emre Benlidayı
Çukurova Üniversitesi, Ağız Diş ve Çene Cerrahisi Anabilim Dalı, Adana

Giriş
Diş çekimini takiben kuvvet dağılımının değişmesi, çene kemiği destekleyecek köklerin ve kuvvetlerin olmaması maksillayı ciddi atrofiye sürükler. En hızlı atrofi ilk sene içinde gerçekleşir. Uzun süren dişsizlik, travma, enfeksiyon, maksiller sinüsün pnömatizasyondaki yetersizlik ve ablatif tümör cerrahisi gibi nedenlerle atrofi şiddetlenir ve basit dental implant uygulaması imkansız hale gelebilir. Özellikle şiddetli rezorpsiyon derecesine sahip dişsiz maksilla hastalarının tedavilerinde çeşitli tekniklere başvurmak gerekir. Bunlar; kemik ve sinüs augmentasyonları; pterigoid apofizine implant yerleştirilmesi; kısa ve geniş implantların kullanılması; zigomatik implantların kullanımı; onley iliak greftler ve le fort 1 osteotomisiyle birlikte interpozisyonel greftleme gibi çeşitli teknikler kullanılabilir.

Vaka Raporu

Fakültemize Eylül 2023 – Ağustos 2024 arasında ciddi atrofik maksilla ile 8 hasta başvurdu. Hastaların 5' i kadın 3' ü erkek hastaydı. Hastaların ortalama yaşı 21-70 yaş aralığında olduğu görüldü. Hastalarda atrofik maksillaya yol açan en önemli sebep erken yaşta diş kayıpları olduğu ve bu sebeple alveolün ciddi rezorpsiyona uğradığı tespit edildi. Erken diş kaybının sebepleri arasında genç hastalarda agresif periodontitis ve erken çocukluk çağı çürükleri sebep olduğu görülmüştür. Yaşlı hastalarda ise periodontal sıkıntılar ve diyabet gibi komorbiditelerin eşlik ettiği görülmüştür. Başvuran hastalar değerlendirildiğinde 5 hastaya iliak greftle onley greftleme, 2 hastaya zigoma implantları 1 hastaya ise le fort 1 osteotomisi ile iliak greftle interpozisyonel greftleme yapıldı.

Sonuç

Post-op kontrollerinde herhangi bir enfeksiyon görülmedi. İliak greft uygulanan hastalara implant uygulanması için 6 ay beklendi. Zigoma implantı uygulanan hastalara ise 6 ay geçtikten sonra protez bölümüne yönlendirildi.

Anahtar Kelimeler: Atrofik Maksilla, İmplant, İliak Greft, Kemik kaybı, Alveol Kemik

Treatment approaches in atrophic maxillas

Berk Akkoça, Hüseyin Can Tükel, Mehmet Emre Benlidayı
Çukurova University Department of Oral and Maxillofacial Surgery, Adana

Objective: Post-extraction, the maxilla can experience significant atrophy due to the loss of tooth roots and supporting forces. This atrophy, which is most pronounced within the first year, typically results in a vertical loss of 2 mm and a horizontal loss of 4 mm. Long-term edentulism can exacerbate this atrophy due to factors like trauma, infection, inadequate maxillary sinus pneumatization, and tumor surgery. As a result, standard dental implants may become unfeasible. Severe maxillary resorption necessitates various treatment techniques, including bone and sinus augmentations, pterygoid apophysis implants, short and wide implants, zygomatic implants, iliac grafts, and Le Fort I osteotomy.

Case: From September 2023 to August 2024, eight atrophic maxillary patients were treated. The cohort comprised 5 females and 3 males, aged 21-70. Early tooth loss was predominantly caused by aggressive periodontitis in youth and early childhood caries. Elderly patients often had additional comorbidities such as periodontal issues and diabetes. Treatments included iliac onlay grafting for 5 patients, zygomatic implants for 2 patients, and iliac interpositional grafting with Le Fort I osteotomy for 1 patient.

Conclusion: No infections were noted during postoperative evaluations. Patients receiving iliac grafts were advised to wait 6 months before implant placement. Zygomatic implant patients were directed to the prosthetics department after 6 months.

Keywords: Atrophic Maxilla, Implant, Iliac Graft, Bone Loss, Alveolar Bone

[OP-065]

Mandibula Kırıklarında Klinik Deneyimlerimiz: Vaka Derlemesi

Damla Elma, Tuncer Akdoğan, Mehmet Emre Benlidayı, Hüseyin Can Tükel
Çukurova Üniversitesi Diş Hekimliği Fakültesi Ağız Diş ve Çene Cerrahisi Anabilim Dalı, Adana, Türkiye

Giriş: Mandibula kırıkları, maksillofasiyal bölgede burun, orbita, zigomadan sonra dördüncü en sık görülen kırıklardır. Kırıklar etyolojik olarak incelendiğinde trafik kazaları ve fiziksel şiddet en sık nedenleri oluşturmaktadır. Tanı, düz röntgen, panoramik radyografi ve bilgisayarlı tomografi (BT) taramaları ile yapılabilir. Kırığın en sık görüldüğü bölgeler kondil, gövde, angulus, ve parasimfizdir. Mandibula kırıklarında tedavinin prensibi, kırık segmentlerini anatomik pozisyona getirmek, uygun okluzal ilişkiyi sağlamak, iyileşme olana kadar fragmanların birbirine temasını sağlamaktır. Mandibula kırıklarında başlıca iki yaklaşım açık redüksiyon ve kapalı redüksiyondur. Kapalı redüksiyon, kırık alan cerrahi olarak açılmadan oklüzyon rehberliği kullanılarak barlar, teller, vidalar ve splintler ile yapılan tedavi yöntemidir. Açık redüksiyonda kırık alan cerrahi olarak açılır ve kırık fragmanlarının plaklar yardımı ile immobilizasyonu sağlanarak primer kemik oluşumuna izin verir.

Vaka Raporu: Ocak 2024 - ağustos 2024 tarihleri arasında mandibulada kırık şikayeti ile fakülte kliniğimize başvuruldu. Ortalama yaş aralığı 17-68 idi. Kırığa yol açan nedenler arasında düşme, darp, trafik kazası ve diğer sebepler (diş çekimi sırasında patolojik kırık) görüldü. Kliniğimizde tedavi edilen hastalar incelendiğinde kırıkların en sık görüldüğü bölgeler angulus, parasimfiz ve kondil olarak tespit edildi. Bu hastalarda intermaksiller fiksasyona ilaveten plak vida ile rijit fiksasyon sağlandı. Kondil kırığı eşlik eden hastalarda intermaksiller fiksasyon 4-6 hafta arası değişen sürelerde devam edildi. Intermaksiller fiksasyon için arch bar veya self drilling özelliği bulunan intermaksiller fiksasyon mini vidaları kullanıldı. Intermaksiller fiksasyon mini vidaları tornavida yardımıyla üst ve alt çeneye 4'er adet, eşit aralıklarla, üst ve alt çenedeki mini vidalar karşılıklı gelecek şekilde yerleştirildi.

Sonuç: Hastaların post-op takiplerinde herhangi bir maloklüzyon, enfeksiyon, plak ekspozisyonu görülmedi. Normale yakın ağız açıklığı sağlandı.

Anahtar Kelimeler: Mandibula, Kırık, Intermaksiller fiksasyon

Our Clinical Experiences in Mandible Fractures: Case Study

Damla Elma, Tuncer Akdoğan, Mehmet Emre Benlidayı, Hüseyin Can Tükel
Çukurova University Faculty of Dentistry, Department of Oral and Maxillofacial Surgery, Adana, Turkey

Introduction: Mandible fractures are the fourth most common fractures in the maxillofacial region after the nose, and zygoma. When fractures are examined etiologically, traffic accidents and physical violence are the most common causes. The most common areas of fracture are the condyle, corpus, angulus, and symphysis. The principle of treatment in mandible fractures is to bring the fracture segments to the anatomical position, to provide appropriate occlusal relationship, to ensure the contact of the fragments until healing. The two main approaches in mandible fractures are open reduction and closed reduction. Closed reduction is a treatment method performed with bars, wires, screws and splints using occlusion guidance without surgically opening the fracture area. In open reduction, the fracture area is surgically opened and the fracture fragments are immobilized with the help of plaques, allowing primary bone formation

Case: Between January 2024 and August 2024, the patient was admitted to our faculty clinic with the complaint of a fracture in the mandible. Falling, battering, traffic accident and other causes (pathological fracture during tooth extraction) were among the causes of fracture. When the patients treated in our clinic were examined, the most common areas of fractures were found to be angulus, parasymphysis and condyles. In addition to intermaxillary fixation, rigid fixation was achieved with plate screws in these patients. Intermaxillary fixation was continued for 4-6 weeks in patients with condyle fractures. Intermaxillary fixation mini screws with arch bar or self-drilling feature were used for intermaxillary fixation.

Conclusion: In the post-op follow-up of the patients, no malocclusion, infection, plaque expression was observed. Mouth opening close to normal was achieved.

Keywords: Mandible, Fractures, Intermaxillary fixation

[OP-066]

Atrofik Maksillada Aynı Anda Sinüs Lift ve Kişiyeye Özel Titanyum Mesh Uygulaması:Olgu Sunumu ve Literatür Derlemesi

Muhammed Samil Aktekinoğlu, Umut Tekin

Sağlık Bilimleri Üniversitesi Gülhane Diş Hekimliği Fakültesi,Ağız Diş ve Çene Cerrahisi Ana Bilim Dalı,Ankara

Giriş: Günümüzde implant tedavileri diş eksikliklerini rehabilite etmek açısından oldukça sık kullanılan tedaviler arasında yer almakla birlikte atrofik çenelerde her zaman çözüm sağlayamamaktadır. Bu durumda ideal implant uygulaması yapılabilmesi için yeterli seviyede kemik yüksekliği ve genişliğinin sağlanması amacıyla çeşitli teknikler ve materyaller kullanılmaktadır. Son yıllarda bilgisayar teknolojilerinin ağız, diş ve çene cerrahisinde sıklıkla kullanıma dahil edilmesi ile kişiyeye özel titanyum meshlerin kemik ogmentasyonda kullanımı yaygınlaşmıştır. Bu olgu sunumunda, kişiyeye özel titanyum mesh ile aynı seansta sinüs lift uygulaması sunulmuştur.

Vaka: SBÜ Gülhane Diş Hekimliği Fakültesine diş eksikliği sebebiyle başvuran 35 yaşındaki erkek hastada yapılan klinik ve radyografik muayenede sol taraf maxillar posterior bölgede diş eksikliği, ileri derecede kemik atrofisi ve sol maksiller sinüste pnömatizasyon tespit edilmiştir. İmplant uygulanabilmesi için vertikal yönde kemik elde edilebilmesi amacıyla kişiyeye özel titanyum mesh uygulaması ve aynı anda sinüs lift işlemi yapılmasına karar verilmiştir. Hastanın tomografi verileri işlenip 3D yazıcılarla kişiyeye özel üretilmiş olan titanyum mesh yardımıyla bölgenin rehabilitasyonu amaçlanmıştır. Geleneksel lateral pencere tekniği ile sinüs lift işlemi gerçekleştirilmiş sonrasında aynı bölgeye vertikal kemik yükseltilmesini sağlamak amacıyla kişiyeye özel hazırlanmış olan titanyum mesh uygulanmıştır. Bölge primer olarak kapatılmıştır.

Sonuç: Kişiyeye özel titanyum meshlerin özellikle vertikal, horizontal ve kombine defektler için yeterli ve güvenli bir kemik artırma tekniği olduğu ve sinüs lift gibi ilave cerrahilerle birlikte de kullanılabileceği gösterilmiştir.

Anahtar Kelimeler: Atrofik Maksilla, Kişiyeye Özel Titanyum Mesh, Sinüs Lift

Simultaneous Sinus Lift and Customized Titanium Mesh Application in Atrophic Maxilla: Case Report and Literature Review

Muhammed Samil Aktekinoğlu, Umut Tekin

University of Health Sciences Gülhane Faculty of Dentistry,Oral and Maxillofacial Surgery Department,Ankara

Introduction: Today, implant treatments are commonly used to rehabilitate missing teeth; however, they do not always provide a solution for insufficient bone. In such cases, various techniques and materials are applied to achieve sufficient bone height and width for ideal implant placement. Recently, with the increasing integration of computer technology into oral and maxillofacial surgery, the use of customized titanium meshes for bone augmentation has become more prevalent. This case presentation showed that sinus lift procedure in an atrophic maxilla and the simultaneous application of custom titanium mesh.

Case Presentation:A 35-year-old male patient referred to University of Health Sciences, Gülhane Faculty of Dentistry with tooth loss. Clinical and radiographic examination revealed that edentulism in the posterior region of the left maxilla, advanced bone atrophy and pneumatization of the left maxillary sinus.To achieve vertical bone augmentation for implant placement, it was decided to perform a customized titanium mesh application along with a sinus lift procedure in the same session. The patient's tomographic data were processed and a customized titanium mesh produced with 3D printing technology was used to rehabilitate the area. The sinus lift was carried out using the traditional lateral window technique and then the customized titanium mesh was applied.

Conclusion: Customized titanium meshes have been demonstrated to be an effective and safe bone augmentation technique, particularly for vertical, horizontal and combined defects. They can be successfully utilized in conjunction with additional surgeries, such as sinus lift.

Keywords: Atrophic Maxilla, Customized Titanium Mesh, Sinus Lift

[OP-067]

Ortognatik Cerrahi Geçirmiş Sınıf II ve Sınıf III Dentofasiyal Deformiteli Hastaların Operasyon Sonrası Memnuniyet Durumlarının Karşılaştırılması

Azat Öztürk, Burcu Öztürk, Ferit Bayram, Onur Atalı

Marmara Üniversitesi Diş Hekimliği Fakültesi, Ağız Diş ve Çene Cerrahisi Ana Bilim Dalı, İstanbul

Amaç: Marmara Üniversitesi Diş Hekimliği Fakültesi Ağız, Diş ve Çene Cerrahisi Anabilim Dalı'na çenelerinde deformite şikayetiyle başvuran hastalara uygulanan ortognatik cerrahi operasyonu geçirmiş sınıf II ve sınıf III hastaların operasyon sonrası memnuniyet durumlarının karşılaştırılması amaçlanmaktadır.

Yöntemler: Marmara Üniversitesi Ağız Diş ve Çene Cerrahisi bölümünde, aynı ekip tarafından 2018 Ocak-2022 Aralık arasında ameliyat geçirmiş, ameliyatının üzerinden en az 6 ay geçmiş sistemimizde kayıtlı 97 ortognatik cerrahi hastasının ameliyat sonrası memnuniyet düzeylerinin, başlangıç deformite sınıfı ile olan ilişkisini incelemek adına, anketler e-posta yolu ile hastalara ulaştırılmıştır. İki anketi de eksiksiz tamamlayan hastalar arasında Sınıf II ve Sınıf III deformiteli hastalar iki gruba ayrılacak ve gruplar arası memnuniyet seviyesinin istatistiksel verileri araştırılmıştır.

Bulgular: Eğitim durumuna göre 5.soruya verilen yanıtların sıklığı incelendiğinde ilkökul olanların %20'si nötr, %80'i olumlu, lise mezunu olanların %0'ı nötr, %100'ü olumlu, üniversite mezunu olanların %0'ı nötr, %100'ü olumlu, yüksek lisans olanların %11,1'i nötr, %88,9'u olumlu, cevabını vermişlerdir. Eğitim durumuna göre 5.soruya verilen yanıtların arasında istatistiksel olarak anlamlı bir farklılık vardır ($p= 0,02$). Burada üniversite mezunları ile ilkökul ve yüksek lisans mezunları arasında farklılık görülmüştür.

Sonuçlar: Ortognatik cerrahi sonrası iyileşme sürecinden memnun olan hastalar, tekrar operasyon düşüncesine olumlu yaklaşmaktadırlar. Operasyon sonrası hastaların büyük çoğunluğunun yüksek memnuniyet gösterdiği gözlemlenmiştir. Çalışmamızın daha anlamlı istatistiksel sonuçlara ulaşabilmesi için, örneklem sayısının artırılması ve ameliyattan sonra geçen süre, yaş, meslek gibi faktörlerin standardize edildiği çalışmalarla desteklenmesi gerekmektedir.

Anahtar Kelimeler: ortognatik cerrahi, hasta memnuniyeti, dentofasiyal deformite

Comparison Of The Post-Operation Satisfaction Status Of Class II and Class III Dentofacial Deformity Patients Who Have Had Orthognathic Surgery

Azat Öztürk, Burcu Öztürk, Ferit Bayram, Onur Atalı

Marmara University Faculty of Dentistry, Department of Oral and Maxillofacial Surgery, İstanbul

Objective: The aim is to compare postoperative satisfaction levels between Class II and Class III patients who underwent orthognathic surgery at Marmara University Faculty of Dentistry, Department of Oral and Maxillofacial Surgery.

Methods: To assess the relationship between postoperative satisfaction and initial deformity class, surveys will be sent to 97 orthognathic surgery patients from Marmara University's Department of Oral and Maxillofacial Surgery who had their surgery between January 2018 and December 2022 and have been registered for at least 6 months. Patients will be grouped by Class II and Class III deformities, and their satisfaction levels will be statistically compared.

Results: When the frequency of answers given to the 5th question according to education level is examined, 20% of those who are primary school are neutral and 80% are positive, 0% of those who are in high school are neutral and 100% are positive, 0% of those who are at university are neutral and 100% are positive. The answer was positive, 11.1% of those with a master's degree answered neutral, and 88.9% answered positively. There is a statistically significant difference between the answers to question 5 according to education level ($p = 0.02$). Here, a difference was observed between university graduates and primary school and master's degree.

Conclusions: Patients satisfied with their recovery after orthognathic surgery are generally positive about reoperation. Most showed high satisfaction. To obtain more meaningful statistical results, increasing the sample size and standardizing factors such as time since surgery, age, and profession in future studies is recommended.

Keywords: orthognathic surgery, patient satisfaction, dentofacial deformity

[OP-068]

Alt Çene Gömülü 20 Yaş Cerrahisinde, SG(Sanal Gerçeklik)'in ve Müzik Dinletisinin Anksiyete ve Ağrı Üzerine Etkisi

İbrahim Yanık, Ayşegül Mine Tüzüner
Ankara üniversitesi diş hekimliği fakültesi

Amaç: Bu çalışmanın amacı Ağız, Diş ve Çene Cerrahisi Anabilim Dalı'na gömülü alt 20 yaş dişini çektirmek isteyen hastalarda, anksiyete ve ağrının azaltılmasında SG ve intraoperatif müzik dinletisinin etkinliğini karşılaştırmalı olarak değerlendirmektir.

Yöntemler: Çalışmada, toplam 66 hasta 3 gruba ayrılarak hastalara anksiyetelerini değerlendirmek için preoperatif ve postoperatif olarak STAI-I, STAI-II, MDAS skalası uygulanmıştır. Ağrı seviyesini değerlendirmek için anestezi uygulaması sırasında ve işlemin kendisi sırasında VAS skalası (0=ağrı yok, 10=dayanılmaz ağrı) uygulanmıştır. Kalp atım hızı(KAH); lokal anestezi öncesi, operasyon başlamadan hemen önce, operasyon esnasında ve operasyon bitiminde olmak üzere 4 fazda ölçülmüştür. Hastaların memnuniyetini ölçen anket postoperatif olarak müzik ve SG grubu hastalara uygulanmıştır.

Sonuçlar: Hem anestezi esnasında hem de operasyon esnasında ağrı düzeyini azaltmada SG, müzikten daha etkili bulunmuştur. Anestezi öncesi ile operasyon sonu (FazI-FazIV) KAH değerindeki yüzdesel azalma miktarı SG grubunda istatistiksel olarak anlamlı bulunmuştur. Kontrol, müzik ve SG grupları içerisinde operasyon öncesine göre operasyon sonrası MDAS düzeylerinde istatistiksel olarak anlamlı azalma görülmüştür. Anksiyetenin doğru değerlendirilmesi için subjektif testlerin yanında objektif testlerinde kullanılması gerekmektedir.

Anahtar Kelimeler: Dental anksiyete, Gömülü 20 yaş dişi, Müzik dinletisi, Sanal gerçeklik

The Effect of Virtual Reality and Music Therapy on Anxiety in Mandibular Impacted Tooth Surgery

İbrahim Yanık, Ayşegül Mine Tüzüner
Ankara university faculty of dentistry

Objective: The aim of this study is to comparatively evaluate the effectiveness of virtual reality and intraoperative music in reducing anxiety and pain in patients who want to have impacted lower wisdom teeth extracted in the Department of Oral and Maxillofacial Surgery.

Methods: In the study, a total of 66 patients were divided into 3 groups and the STAI-I, STAI-II, MDAS scales were applied to the patients preoperatively and postoperatively to assess their anxiety. The VAS scale (0=no pain, 10=pain as bad as it could possibly be) was applied during anesthesia and tooth extraction to assess the level of pain. KAH; It was measured in 4 phases: before local anesthesia, just before the operation, during the operation and at the end of the operation. In order to determine the satisfaction level of the patients, a survey was made to the patients in the music and virtual reality group postoperatively.

Results: Virtual reality was found to be more effective than music in reducing the level of pain both during anesthesia and during the operation. The percentage decrease in KAH before and after surgery was statistically significant in the virtual reality group. There was a statistically significant decrease in the MDAS levels after the operation in the control, music and virtual reality groups compared to the pre-operation. For the correct evaluation of anxiety, it should be used in objective tests as well as subjective tests.

Keywords: Dental anxiety, Impacted 20-year-old female, Music therapy, Virtual reality

[OP-069]

Şiddetli Dejeneratif Temporomandibular Eklem Rahatsızlığının Hastaya Spesifik Fossa Eminens Protezi ile Cerrahi Tedavisi: Olgu Sunumu ve Literatür Derlemesi

Sezer Özçakır, Nihat Akbulut, Metehan Keskin
Ondokuz Mayıs Üniversitesi, Ağız Diş ve Çene Cerrahisi Ana Bilim Dalı, Samsun

Giriş: Temporomandibular eklem (TME) hastalıkları, çiğneme fonksiyonlarını ve yaşam kalitesini önemli ölçüde etkileyen ciddi rahatsızlıklardır. TME rahatsızlıklarının etyolojisi multifaktöriyel olup, stres, anksiyete, emosyonel bozukluklar, okluzal problemler, parafonksiyonel alışkanlıklar ve sistemik faktörler gibi çeşitli unsurlardan kaynaklanabilir. TME'nin ileri evre hastalıklarında, disk dejenerasyonları, eklem yüzeylerindeki düzensizlikler ve adezyonlar sıkça görülür. Ağır dejeneratif değişiklikler ve redüksiyonsuz disk deplasmanı gibi ileri evre TME hastalıklarının tedavisinde, artiküler lizis, lavaj, intraartiküler ilaç enjeksiyonu, sinoviyektomi, diskektomi, disk replasmanı, gap artroplastisi, hastaya spesifik fossa eminens protezleri ve total eklem replasmanı gibi çeşitli cerrahi yöntemler uygulanabilir.

Vaka: Kliniğimize başvuran 42 yaşında sistemik olarak sağlıklı kadın hasta, TME bölgesinde şiddetli ağrı ve ağız açmada kısıtlılık şikayetleri ile değerlendirildi. Yapılan klinik ve radyolojik muayene sonucunda, bilateral redüksiyonsuz disk deplasmanına eşlik eden artiküler fossa ve sol taraf kondilinde dejeneratif değişiklikler tespit edildi. Hastanın cerrahi tedavisinde preaurikular yaklaşım tercih edilerek, bilateral olarak hastaya spesifik fossa eminens protezi ile rehabilitasyon sağlandı.

Sonuç: Bu sunumda, TME'de şiddetli dejeneratif değişiklikler görülen bir hastanın, hastaya spesifik fossa eminens protezi kullanılarak gerçekleştirilen cerrahi tedavi süreci ele alınmıştır. Postoperatif dönemde herhangi bir komplikasyon görülmemiş olup, hastanın VAS skorunda belirgin bir düşüş ve ağız açıklığında anlamlı bir artış gözlenmiştir. Şiddetli dejeneratif temporomandibular eklem rahatsızlığı olan hastalarda, doğru cerrahi yaklaşım ve uygun protez seçimi, uzun vadede hastanın yaşam kalitesini önemli ölçüde artırabilir.

Ahtar Kelimeler: Temporomandibular eklem, Fossa eminens protezi, Dejeneratif rahatsızlık

Surgical Treatment of Severe Degenerative Temporomandibular Joint Disorder with Patient-Specific Fossa Eminens Prosthesis: A Case Report and Literature Review

Sezer Özçakır, Nihat Akbulut, Metehan Keskin
Ondokuz Mayıs University, Department of Oral and Maxillofacial Surgery, Samsun

Introduction: Temporomandibular joint (TMJ) disorders are serious conditions that significantly affect chewing function and quality of life. The etiology of TMJ disorders is multifactorial, arising from various factors such as stress, anxiety, emotional disorders, occlusal problems, parafunctional habits, and systemic factors. In advanced stages of TMJ diseases, disc degeneration, irregularities in joint surfaces, and adhesions are common. Various surgical methods can be applied in the treatment of severe degenerative changes and non-reducing disc displacement, including arthrocentesis, lavage, intra-articular drug injection, synovectomy, discectomy, disc replacement, gap arthroplasty, patient-specific fossa eminens prostheses, and total joint replacement.

Case: A 42-year-old systemically healthy female patient presented to our clinic with complaints of severe pain in the TMJ region and limited mouth opening. Clinical and radiological examinations revealed bilateral degenerative changes in the articular fossa and left-sided condyle, accompanied by non-reducing disc displacement. A preauricular approach was selected for the surgical treatment, and bilateral rehabilitation was achieved using patient-specific fossa eminens prostheses.

Conclusion: This case report presents the surgical treatment of a patient with severe degenerative changes in the TMJ using a patient-specific fossa eminens prosthesis. No complications were observed in the postoperative period, and the patient experienced a significant reduction in VAS scores and a marked improvement in mouth opening. In patients with severe degenerative TMJ disorders, the correct surgical approach and proper prosthesis selection can significantly improve the patient's quality of life in the long term.

Keywords: Temporomandibular joint, Fossa Eminens Prosthesis, Degenerative disorder

[OP-070]

Odontojenik Keratokist Nedeniyle Osseointegrasyonu Tümüyle Kaybeden Dental İmplantın Reosseointegrasyonu:Tedavi ve Takip süreçleri

Elif Betül Yıldırım, Mehmet Emin Toprak

Gazi Üniversitesi Diş Hekimliği Fakültesi,Ağız Diş ve Çene Cerrahisi AnaBilim Dalı,Ankara

Giriş: Odontojenik keratokistin (OK) uzun yıllar farklı histopatolojik ve klinik bulguları gözlenmiştir. Çenelerde meydana getirdiği kortikal erozyon, yumuşak doku tutulumu, rekürrensi ile tümöral davranışlar gösterdiği düşünülmüştür. DSÖ'nün 2017'de 'keratokistik odontojenik tümör'ü kist sınıflandırmasına alıp OK olarak refere etmiştir hala kist sınıflandırması içerisinde yer almaktadır..

Bu vaka sunumunda 75 yaşındaki bir erkek hastanın sol mandibula posterior bölgesindeki dental implantlar ile ilişkili OK vakasının marsüpyalizasyon ile tedavisi anlatılmaktadır.

Vaka: 75 yaşındaki erkek hastanın sol mandibula posteriordaki dental implantlarında ağrı şikayeti ile polikliniğimize başvurmuştur. İntraoral muayenede molar diş bölgesinden ramusa kadar ekspansiyon tespit edilmiştir. Elde edilen insizyon materyali ile kesin tanı OK olarak saptandı. Bölgeye aparey yerleştirilerek marsüpyalizasyon tedavisi için hastaya bilgilendirme yapıldı.

Tartışma:

OK anterior-posterior yönde minimal ekspansiyonu ile karakterizedir. Tedavi seçenekleri, lezyonun küretajı, enükleasyon, enükleasyon ve ardından Carnoy's çözeltisi uygulanması, enükleasyon ve kriyoterapi, marsüpyalizasyon ve rezeksiyondur.Toplamda 40 çalışmada 2989 hasta dahil edilen literatür derlemesinin sonuçlarına göre nüks oranını azaltmada en etkili üç tedavi şunlardır: Enükleasyon(E)+periferal osteotomi (PO)+ 5FU, rezeksiyon ve E ± PO + Carnoy uygulanması olarak tespit edilmiştir.Marsüpyalizasyonda, kistin düzenli olarak irriga edilmesi gerekmektedir. Rezeksiyon ve enükleasyondan non invaziv bir teknik olmakla beraber vital yapıların korunmasını sağlar. Bu vaka sunumunda da dental implantlar ile ilişkili OK'nin tedavisi marsüpyalizasyon ile gerçekleştirilmiştir. Buna göre çalışmamız marsüpyalizasyonun OK'lar ile ilişkili yapılar için koruyucu bir tedavi seçeneği olduğunu göstermiştir.

Anahtar Kelimeler: dental implant, odontojenik keratokist, marsüpyalizasyon

Re-osseointegration of a Dental Implant That Completely Loss Of Osseointegration Due to an Odontogenic Keratocyst: Treatment and Follow-up Processes

Elif Betül Yıldırım, Mehmet Emin Toprak

Gazi University Faculty of Dentistry,Oral and Maxillofacial Surgery Department,Ankara

IntroductionOdontogenic keratocyst(OK)has been observed with various histopathological and clinical findings.It has been considered to exhibit tumoral behavior due to cortical erosion, soft tissue involvement and recurrence in the jaws.In 2017,the WHO classified keratocystic odontogenic tumor as a cyst and referred to it as OKand it remains classified as a cyst.This report describes the treatment of an OK associated with dental implants in the left posterior mandibular region of a 75-year-old male patient through marsupialization.

Case Report

A 75-year-old male patient presented to our clinic with complaints of pain in the dental implants in the left posterior mandible.During intraoral examination an expansion was detected from the molar tooth region to the ramus and diagnosis of OKC was made through biopsy.The patient was informed about marsupialization treatment, and an appliance was placed.

Discussion

OK is characterized by minimal expansion in the anterior-posterior direction.Treatment options include curettage of the lesionenucleation, enucleation followed by the application of Carnoy's solution, enucleation and cryotherapy, marsupialization, and resection.According to the results of a literature review that included 2989 patients in a total of 40 studies, the three most effective treatments in reducing recurrence rates are enucleation(E) + peripheral osteotomy (PO) + 5FU, resection and E ± PO + Carnoy's solution.In marsupialization, the cyst must be irrigated regularly.Non-invasive technique compared to resection and enucleation, and it preserves vital structures.This case report, the treatment of OK associated with dental implants was carried out using marsupialization.Accordingly our study demonstrates that marsupialization is a protective treatment option for structures associated with OKs.

Keywords: dental implant, odontogenic keratocyst, marsupialization

[OP-071]

Akut Oroantral Açıklıkların Tedavisi ile İlgili Derleme ve Alternatif Bir Tedavi Yöntemi

Yonca Kanat, Mehmet Cihan Bereket, Metehan Keskin

Ondokuz Mayıs Üniversitesi Diş Hekimliği Fakültesi, Ağız, Diş ve Çene Cerrahisi Anabilim Dalı, Samsun

Amaç: Maksiller posterior dişlerin çekimi, atrofik posterior maksillada başarısız implant uygulamaları, kist ve tümör eksizyonu ve dental enfeksiyon gibi sebepler ile oral kavite ile maksiller sinüs boşluğu arasında akut veya kronik bir ilişki oluşabilir. Çeşitli cerrahi yöntemler kullanılarak bu açıklık kapatılmaktadır. Bu sunumda akut oroantral açıklıkların kapatılması ile ilgili kısa bir derleme ve oroantral açıklığın immedat implant uygulaması ile kapatıldığı bir vaka sunumu yapılacaktır.

Vaka: Yirmi yaşında sistemik sağlıklı erkek hasta 15 numaralı dişin tedavisi için kliniğimize başvurdu. Yapılan klinik ve radyografik muayene sonucunda dişte vertikal kırık olduğu için çekim endikasyonu konuldu. Alınan panoramik grafide dişin apikali maksiller sinüs ile ilişkili görünüyordu. Dişin çekiminden sonra 1 mm'lik bir oroantral açıklık oluştu. Oluşan açıklık immedat implant uygulanarak kapatıldı. Yara yeri primer kapatıldı.

Sonuç: Açıklığın boyutuna, enfeksiyon varlığına ve hastanın gelecekte dental implant tedavisi düşünüp düşünmediğine bağlı olarak oroantral açıklığı kapatmak için farklı cerrahi tedaviler uygulanabilir. Dental implantlar, akut ve küçük açıklıkları kapatmak için steril bir tıkaç olarak kullanılabilir. Oroantral açıklıkların immedat implant yerleştirme ile kapatılması tedavi süresini kısaltacaktır.

Anahtar Kelimeler: cerrahi onarım teknikleri, maksiller sinüs, oroantral ilişki

Review of Acute Oroantral Communication Treatment and an Alternative Therapeutic Approach

Yonca Kanat, Mehmet Cihan Bereket, Metehan Keskin

Ondokuz Mayıs University Faculty of Dentistry, Department of Oral and Maxillofacial Surgery, Samsun

Introduction: Extraction of maxillary posterior teeth, failed implant procedures in atrophic posterior maxilla, cyst and tumor excision, and dental infections can lead to an acute or chronic communication between the oral cavity and the maxillary sinus. Various surgical methods are used to close these communications. This presentation will provide a brief review of the closure of acute oroantral communications and present a case where an oroantral communication was closed using an immediate implant.

Case Presentation: A 20-year-old systemically healthy male patient presented to our clinic for the treatment of tooth number 15. Clinical and radiographic examination revealed a vertical fracture in the tooth, indicating the need for extraction. The panoramic radiograph showed that the apical portion of the tooth was in relation with the maxillary sinus. After the extraction, a 1 mm oroantral communication was formed. The communication was closed using an immediate implant, and the wound site was primarily closed.

Conclusion: Different surgical treatments may be applied for closing oroantral communications (OACs) depending on the size of the opening, the presence of infection, and whether the patient is considering future dental implant treatment. Dental implants can be used as a sterile plug to close acute and small communications. Closing OACs with immediate implant placement will shorten the treatment duration.

Keywords: maxillary sinus, oroantral communication, surgical repair techniques

[OP-072]

İnfratemporal Fossaya Deplase Olan Kökün Cerrahi Olarak Çıkarılması: Vaka Raporu Ve Literatür Derlemesi

Ercan Karakaş, Yasin Çağlar Koşar

Eskişehir Osmangazi Üniversitesi Diş Hekimliği Fakültesi, Ağız, Diş ve Çene Cerrahisi Anabilim Dalı Eskişehir, Türkiye

Giriş: Diş çekimi, komşuluğunda bulunan yapılara bağlı olarak birçok komplikasyona sahip cerrahi bir girişimdir. Anatomik komşuluğu nedeniyle maksiller posterior dişlerin çekiminde, diş kökünün infratemporal fossaya veya maksiller sinüse deplasmanı, bukkal yumuşak doku içerisine dislokasyonu, tüber maksillanın fraktürü ve oroantral açıklık oluşması gibi komplikasyonlar görülebilir. Literatür incelendiğinde diş kökünün infratemporal fossaya dislokasyonu çok sık rapor edilmeyen bir komplikasyondur. Bu vakada hatalı kuvvet ve teknik sonucu infratemporal fossaya deplase olan diş kökünün cerrahi olarak çıkarılması ve literatür derlemesi anlatılacaktır.

Vaka: 44 yaşındaki erkek hasta maksiller birinci molar dişin çekimi esnasında diş kökünün deplasmanı sebebiyle diş merkezden kliniğimize sevk edilmiştir. Hastaya yapılan klinik muayenede ödem ve trismus görüldü. Alınan konik ışıklı bilgisayar tomografide maksiller birinci molar dişe ait kökün infratemporal fossaya deplase olduğu izlendi. Genel anestezi altında intraoral yaklaşımla infratemporal fossaya ulaşılarak ilgili diş kökü alındı. Kontrol seanslarında herhangi bir şikayet görülmedi.

Sonuç: Literatür araştırmasında bazı yazarlar deplase olan kök fragmanının çıkartılmasında cerrahi tedavinin 2-3 hafta ertelenmesini savunurken, bazıları ise enfeksiyon ve yabancı cisim reaksiyonu sebebiyle hemen yapılmasını savunmaktadır. Bu olguda enfeksiyon ve yabancı cisim reaksiyonunun önüne geçmek ve oroantral açıklığı kapatmak amacıyla hemen operasyon planlanmıştır.

Anahtar Kelimeler: Diş kökü, infratemporal fossa, komplikasyon

Surgical Removal of a Root Displaced into the Infratemporal Fossa: A Case Report and Literature Review

Ercan Karakaş, Yasin Çağlar Koşar

Eskişehir Osmangazi University Faculty of Dentistry, Department of Oral and Maxillofacial Surgery, Eskişehir, Turkey

Introduction: Tooth extraction is a surgical procedure that may result in various complications depending on the surrounding structures. Due to their anatomical proximity, the extraction of maxillary posterior teeth can lead to complications such as the displacement of the tooth root into the infratemporal fossa or maxillary sinus, dislocation into the buccal soft tissue, fracture of the maxillary tuberosity, and formation of an oroantral fistula. According to the literature, the displacement of a tooth root into the infratemporal fossa is a rarely reported complication. This case report discusses the surgical removal of a tooth root displaced into the infratemporal fossa due to improper force and technique, along with a literature review.

Case Presentation: A 44-year-old male patient was referred to our clinic from an external center due to the displacement of a tooth root during the extraction of a maxillary first molar. Clinical examination revealed edema and trismus. The root of the maxillary first molar tooth was observed to be displaced into the infratemporal fossa on cone-beam computed tomography. The displaced tooth root was surgically removed via an intraoral approach under general anesthesia. No complaints were observed during follow-up sessions.

Conclusion: In the literature, some authors advocate delaying the surgical removal of the displaced root fragment for 2-3 weeks, while others recommend immediate removal to prevent infection and foreign body reactions. In this case, immediate surgery was planned to prevent infection, avoid foreign body reactions, and close the oroantral fistula.

Keywords: Tooth root, infratemporal fossa, complication

[OP-073]

Redüksiyonsuz Disk Deplasmanında Temporomandibular Eklem Dissektomisi Sonrası Abdominal Yağ Grefti Uygulaması: Olgu Sunumu ve Literatür Derlemesi

Zeynep Selvi Kuş, Turan Öztürk, Onur Odabaşı, Güzin Neda Hasanoğlu Erbaşar, Kevser Sancak
Ankara Yıldırım Beyazıt Üniversitesi Diş Hekimliği Fakültesi, Ağız Diş ve Çene Cerrahisi Ana Bilim Dalı, Ankara

Giriş: Temporomandibular eklem diskinin doğal hareketi, kondilin şekline ve glenoid fossanın eğimine uyum sağlayarak anteromedial yönde yer değiştirmesidir. Ancak, kondil diskin posterior bandı üzerinden geçemediğinde redüksiyon gerçekleşemez ve bu durum ağız açıklığının kısıtlanması ile sonuçlanır. Diskin yeniden konumlandırılmayacak kadar hasarlı olduğu durumlarda dissektomi yapılmaktadır. Dissektomi minimal invaziv prosedürler başarısız olduğunda birincil cerrahi tedavi ve konservatif prosedürler başarısız olduğunda ikincil tedavi olarak tanımlanmaktadır.

Vaka: 56 yaşında kadın hasta alt çenenin hareketleri sırasında ağrı ve ağız kısıtlılığı sebebiyle kliniğimize başvurmuştur. Yapılan değerlendirmeler sonucunda bilateral artrosentez yapılmıştır. Ağız kısıtlılığında minimum artış ve ağrı azalma olmaması sebebiyle tekrar Manyetik Rezonans (MRI) ve Konik ışınlı bilgisayarlı tomografi (CBCT) görüntülemesi yapılmış ve bilateral dissektomiyi takiben abdominal yağ grefti uygulanmasına karar verilmiştir. Ameliyattan önce ağız açıklığı 19 mm olarak ölçülmüştür. Ameliyat konvansiyonel preaurikular insizyon ile yapılmış, disseksiyon sonrası disk ekspoze edilmiştir. Posterior-anterior bantlar ve lateral pterigoid uzaklaştırılarak disk eklem boşluğundan uzaklaştırılmıştır. Oluşan boşluğa abdomenden alınan yağ grefti yerleştirilmiştir. Ameliyat sonrası 3. Haftada ağız açma egzersizine başlatılmış ve temporal kasa botulinum toksin uygulaması yapılmıştır. Preoperatif 5. Ayda ağız açıklığı 37 mm ulaşmıştır.

Sonuç: Hastada eklem fonksiyonunda ve ağız açıklığında iyileşme, kas ve yüz ağrılarında ise azalma gözlemlenmiştir. Alloplastik malzemelerin yüksek komplikasyon oranları nedeniyle günümüzde kullanım sıklığı oldukça azalmıştır. Buna karşılık, otogreftler arasında yer alan adipoz doku greftleri, kolay şekillendirilebilme özellikleri ve uzun vadeli çalışmalarda elde edilen yüksek başarı oranları nedeniyle optimum uyarlanabilirlik sunmakta ve bu sayede hastanın yaşam kalitesini önemli ölçüde artırmaktadır.

Anahtar Kelimeler: Otolog Yağ Grefti, Kısıtlı ağız açıklığı, Temporomandibular Eklem Dissektomisi

Application of Abdominal Fat Graft Following Temporomandibular Joint Discectomy in Non-Reducible Disc Displacement: A Case Report and Literature Review

Zeynep Selvi Kuş, Turan Öztürk, Onur Odabaşı, Güzin Neda Hasanoğlu Erbaşar, Kevser Sancak
Department of Oral and Maxillofacial Surgery, Ankara Yıldırım Beyazıt University Faculty of Dentistry, Ankara Turkey

Introduction: The natural movement of the temporomandibular joint (TMJ) disc involves anteromedial displacement to adapt to the condyle and the slope of the glenoid fossa. However, if the condyle cannot pass over the posterior band of the disc, reduction fails, leading to restricted mouth opening. Discectomy is considered when the disc is too damaged for repositioning. It is a primary surgical option if minimally invasive methods fail and a secondary option when conservative treatments are ineffective.

Case: A 56-year-old female patient presented with pain and limited mouth opening during mandibular movements. After bilateral arthrocentesis yielded minimal improvement, MRI and CBCT were repeated, and bilateral discectomy with an abdominal fat graft was planned. Preoperative mouth opening was 19 mm. The surgery was performed through a conventional preauricular incision, and the damaged disc, including the posterior-anterior bands and lateral pterygoid, was excised. A fat graft was placed in the joint space. Three weeks postoperatively, mouth-opening exercises began, and botulinum toxin was injected into the temporal muscle. By the 5th postoperative month, mouth opening increased to 37 mm.

Conclusion: Significant improvements in joint function, mouth opening, and pain reduction were observed. Due to complications associated with alloplastic materials, their use has declined, whereas autologous fat grafts offer superior adaptability, ease of shaping, and long-term success, enhancing the patient's quality of life.

Keywords: Autologous Fat Graft, Restricted Mouth Opening, Temporomandibular Joint (TMJ) Discectomy

[OP-074]

Mandibula Ve Maksillada Fibröz Displazi

Ahmet Kaya, Selin Sezgin Türkmen, Tuncer Akdoğan, Nihat Dünder

Araştırma Görevlisi, Çukurova Üniversitesi Diş Hekimliği Fakültesi Ağız Diş Ve Çene Cerrahisi Anabilim Dalı, Adana, Türkiye

Giriş: Anne karnında gelişim esnasında primitif kemiğin, matür lameller kemiğe dönüşüm defektidir. Lezyonlar genelde ağrısız, düzgün konturlu, sert şişlik tarzındadır. Maksilla lezyonları mandibula lezyonlarına göre daha homojendir. Baş boyun bölgesinde en fazla çenelerde(daha çok maksillada) görülür. Fibröz displazi röntgende 'portakal kabuğu', 'parmak izi' veya 'buzlu cam' benzetmesi yapılan, düşük dansiteli radyoopakt görüntü verir. Sınırları belirsizdir ve çevre normal kemiğe karışarak sonlanır.

Vaka: Fakülte kliniğimize maksilla sağ posteriorda şişlik şikayeti ile 63 yaşındaki kadın hasta, mandibula anteriorda ağrı şikayeti ile 52 yaşındaki kadın hasta ve yine maksilla sağ posteriorda şişlik ve ağrı nedeniyle 48 yaşındaki kadın hasta başvurmuştur. Yapılan intraoral muayenelerde hastalarda şişliğe eşlik eden ağrılar mevcuttu. Ardından konik ışıklı bilgisayarlı tomografiye başvuruldu. Aksiyal ve sagittal kesitlerde sağlam kemik ile devamlı seyreden ekspansiyon görüldü. Hastalardan ikisine insizyonel biyopsi, diğer hastaya ise mandibula anteriorda dişlerin köklerine eşlik edip ağrılı olduğu için eksizyonel biyopsi yapılarak bölge kürete edildi. Yapılan histopatolojik incelemeler sonrasında fibröz displazi olduğu tespit edildi. Lokal anestezi altında insizyonel biyopsi yapılan hastalarda spesimen alındıktan sonra bölgede kontur düzeltilmesi yapıldı. Ardından bölge primer kapatıldı.

Sonuç: Hastaların yıllık takiplerinde herhangi bir sorun ile karşılaşılmadı.

Anahtar Kelimeler: Fibröz Displazi, enükleasyon, mandibula, maksilla, biyopsi

Fibrous Dysplasia in Mandible And Maxilla

Ahmet Kaya, Selin Sezgin Türkmen, Tuncer Akdoğan, Nihat Dünder

Research Asistant, Çukurova University Faculty of Dentistry, Department of Oral and Maksillofacial Surgery

Introduction: It is a defect in the transformation of primitive bone into mature lameller bone during development in the womb. The lesions are generally painless, well-contoured, and hard swelling-like. Maxilla lesions are more homogeneous than mandible lesions. It is most common in the jaws (mostly in the maxilla) in the head and neck region. Fibrous dysplasia gives a low-density radiopaque appearance on x-ray, resembling an 'orange peel', 'fingerprint' or 'frosted glass'.

Case Presentation: A 63-year-old female patient was admitted to our faculty clinic complaining of swelling in the right posterior maxilla, a 52-year-old female patient was complaining of pain in the anterior mandible, and a 48-year-old female patient was admitted to our faculty clinic complaining of swelling and pain in the right posterior maxilla. During the intraoral examinations, the patients had pain accompanied by swelling. Then cone beam computed tomography was used. Axial and sagittal sections showed intact bone and continuous expansion. An incisional biopsy was performed on two of the patients, and an excisional biopsy was performed on the other patient because it accompanied the roots of the teeth in the anterior mandible and was painful, and the area was curetted. After histopathological examinations, it was determined that it was fibrous dysplasia. In patients who underwent incisional biopsy under local anesthesia, contour correction was performed in the area. Then the area was closed primarily.

Conclusion: No problems were encountered during the follow-up of the patients.

Keywords: Fibrous dysplasia, enucleation, mandible, maxilla, biopsy

[OP-075]

Önlemeden Tedaviye: Baş ve Boyun Kanseri Radyoterapisinde Ağız Sağlığı Zorluklarının Ele Alınması

Zeynep Afra Akbıyık Az

İstanbul Üniversitesi Diş Hekimliği Fakültesi, Ağız, Diş ve Çene Cerrahisi Anabilim Dalı, İstanbul

Giriş:

Radyoterapi baş ve boyun maligniteleri için kritik bir tedavidir ancak hastaların yaklaşık %40'ında önemli oral komplikasyonlara yol açar. Bunlara mukozal atrofi, tükürük bezi fibrozu, radyasyon mukoziti ve kserostomi dahildir. Bu tür durumlar, yaygın diş çürükleri, osteonekroz, yumuşak doku nekrozu ve trismus gibi ciddi oral sağlık sorunlarına yol açabilir. Kemoterapiden farklı olarak, radyasyon hasarı ışınlanmış dokulara lokalizedir ve radyasyon türü, dozu ve tedavi alanından etkilendir. Radyasyon tedavisinin uzun vadeli etkileri, yaşam kalitesini etkileyen kalıcı oral sekellere yol açabilir. Bu sunum, radyoterapiden önce önleyici tedbirlerin önemini vurgular ve tedavi sırasında ve sonrasında olası yan etkileri ana hatlarıyla belirtir.

Vaka Raporu:

Sinonazal adenokarsinomu olan 35 yaşında bir kadına adjuvan radyoterapi ve kemoterapi planlandı. Tedaviden önce, intraoral muayene ve panoramik radyografi dahil olmak üzere kapsamlı bir diş değerlendirmesi yapıldı. Apikal lezyonu olan bir diş çekildi ve tartar temizlendi. Ağız hijyeni konusunda eğitildi ve ağız açıklığını korumak için egzersiz yapması önerildi. Tedaviden sonra hastada yaygın mukozit, beslenme zorlukları ve mantar enfeksiyonuyla daha da kötüleşen trismus gelişti. Ağız hijyeni bakımı, florür uygulaması, diyet ayarlamaları ve çürük önleme dahil olmak üzere multidisipliner bir yaklaşım benimsendi. Devam eden bakım, ağız açma egzersizleri ve iyileşmeyi ve uzun vadeli riskleri izlemek için düzenli diş takiplerini içeriyordu.

Sonuç:

Baş ve boyun radyoterapisi sırasında etkili ağız sağlığı yönetimi, komplikasyonları en aza indirmek ve hastanın yaşam kalitesini iyileştirmek için kapsamlı tedavi öncesi diş değerlendirmeleri ve proaktif bakım gerektirir.

Anahtar Kelimeler: Ağız sağlığı yönetimi, Baş ve boyun maligniteleri, Kserostomi, Radyoterapi, Radyasyon mukoziti

From Prevention to Management: Addressing Oral Health Challenges in Head and Neck Cancer Radiotherapy

Zeynep Afra Akbıyık Az

Istanbul University, Faculty of Dentistry, Department of Oral and Maxillofacial Surgery

Introduction:

Radiotherapy is a critical treatment for head and neck malignancies but often leads to significant oral complications in about 40% of patients. These include mucosal atrophy, salivary gland fibrosis, radiation mucositis, and xerostomia. Such conditions can result in severe oral health issues like extensive dental caries, osteonecrosis, soft tissue necrosis, and trismus. Unlike chemotherapy, radiation damage is localized to the irradiated tissues and is influenced by radiation type, dose, and treatment field. The long-term effects of radiation therapy can lead to persistent oral sequelae that impact quality of life. This presentation highlights the importance of preventive measures before radiotherapy and outlines potential side effects during and after treatment.

Case:

A 35-year-old female with sinonasal adenocarcinoma was scheduled for adjuvant radiotherapy and chemotherapy. Prior to treatment, she underwent a comprehensive dental evaluation, including intraoral examination and panoramic radiography. A tooth with an apical lesion was extracted, and tartar was removed. She was educated on oral hygiene and advised to perform exercises to maintain mouth opening. After treatment, the patient developed extensive mucositis, feeding difficulties, and trismus, exacerbated by a fungal infection. A multidisciplinary approach was adopted, including oral hygiene maintenance, fluoride application, dietary adjustments, and caries prevention. Ongoing care involved mouth-opening exercises and regular dental follow-ups to monitor healing and long-term risks.

Conclusion:

Effective oral health management during head and neck radiotherapy requires thorough pre-treatment dental evaluations and proactive care to minimize complications and improve patient quality of life.

Keywords: Oral health management, Head and neck malignancies, Xerostomia, Radiotherapy, Radiation mucositis

[OP-076]

Botulinum Nörotoksin Enjeksiyonu Ağrı Yönetiminde Yardımcı Bir Tedavi Olarak Kullanılabilir Mi?

Deniz Özen¹, Gözde Işık¹, Esin Alpöz²

¹Ege Üniversitesi Diş Hekimliği Fakültesi, Ağız Diş ve Çene Cerrahisi Ana Bilim Dalı, İzmir

²Ege Üniversitesi Diş Hekimliği Fakültesi, Ağız Diş ve Çene Radyolojisi Ana Bilim Dalı, İzmir

Amaç: Myalji, temporomandibular eklemi de içeren kaslar, tendonlar ve fasya çevresinde lokalize ve kalıcı ağrı ile karakterizedir. Tedavi yöntemleri arasında oklüzal splintler, non-steroid analjezikler veya fizik tedavi gibi terapötik yöntemler ve ek olarak, kas gevşetici etkiye sahip botulinum nörotoksini (BTX) enjeksiyonu da minimal invaziv bir yaklaşım olarak tercih edilebilmektedir. Bu çalışma, myalji bulguları gözlenen hastalarda intramusküler BTX enjeksiyonunun sonuçlarını analiz etmeyi amaçladı.

Yöntemler: Masseter ve temporalis kaslarında lokalize ağrı ve ağız açıklığında kısıtlık şikayeti olan hastalar çalışmaya alındı. Hastalar, BTX A veya BTX B enjeksiyonu ile tedavi edildi. Tedavi öncesi ağrı skorları, görsel analog skala (VAS) ile alındı ve tedavi sonrası 4. haftada, hastalardan VAS'ı tekrar doldurmaları istendi. Çenenin fonksiyon kısıtlanma skalası (JFLS), hasta sağlık anketi-9 (PHQ-9) ve hasta sağlık anketi-15 (PHQ-15) tedavi öncesi ve postoperatif 4. haftada toplandı. Hastanın tedavi memnuniyeti; 1 (memnuniyetsiz), 2 (nötr) veya 3 (memnun) olmak üzere ölçüklendirildi.

Bulgular: Bu ön çalışmaya toplam 10 hasta dahil edildi. Tedavi sonrası 4. haftada alından VAS değeri ortalaması, tedavi öncesi alınan VAS değerinden düşük bulundu ($p<0,05$). Tedavi sonrası, JFLS, PHQ-9 ve -15'te önemli bir azalma vardı ($p<0,05$). Hastalar tedaviden 'memnun' olduklarını belirtti ve yalnız bir hastada komplikasyon olarak asimetrik gülümseme rapor edildi.

Sonuçlar: BTX enjeksiyonunu takiben, ağrı azalma, ve çene hareketlerinde iyileşme gözlemlendi. Bu nedenle, BTX enjeksiyonu, ağız açma kısıtlılığı olan myalji hastaları için bir tedavi alternatifi olarak önerilebilir.

Anahtar Kelimeler: Myalji, ağız açma kısıtlılığı, botulinum nörotoksini, tedavi

How Does a Botulinum Neurotoxin Injection Help With Pain Management?

Deniz Özen¹, Gözde Işık¹, Esin Alpöz²

¹Department of Oral and Maxillofacial Surgery, School of Dentistry, Ege University, Izmir, Turkey

²Department of Oral and Maxillofacial Radiology, School of Dentistry, Ege University, Izmir, Turkey

Objective: Myalgia is characterized by localized and persistent pain around muscles, tendons, and fascia, even including the temporomandibular joint. The treatment modalities include therapeutic methods such as occlusal splints, non-steroidal analgesics, or physical treatment, and additionally, botulinum neurotoxin (BTX) could be preferred as an alternative method, with a muscle relaxant effect. This study is aimed to analyze the outcomes of intramuscular injection of BTX in patients with myalgia.

Methods: This preliminary study was conducted on patients who suffered localized pain in the masseter and temporalis muscles and restricted jaw movements. The patients treated with BTX A or BTX B injection. The pain was assessed with a visual analog scale (VAS) preoperatively and then 4th weeks postoperatively. Jaw functional limitation scale (JFLS), patient health questionnaire-9, and -15 (PHQ-9,15) were also collected. In addition, the patients were asked to rate their satisfaction on a scale of 1 (dissatisfied), 2 (neutral), or 3 (satisfied).

Results: A total of 10 patients enrolled in this study. At postoperative follow-up, the mean value of VAS was significantly lower than preoperative VAS ($p<0.05$). There was a significant decrease in postoperative JFLS, PHQ-9, and -15 to preoperative ($p<0.05$). Additionally, all patients reported a 'satisfaction' after treatment and the asymmetrical smile was recorded in one patient as an adverse effect.

Conclusions: Following the BTX injection, pain reduction and improvement of jaw movements were observed. Therefore, BTX injection might be suggested as a relatively effective treatment for patients with myalgia who present restricted jaw movements.

Keywords: Myalgia, restricted mouth opening, botulinum neurotoxin, treatment

[OP-077]

Dişsiz Mandibula Ve Maksillanın Tedavisine Yönelik All-on-four İmplant Cerrahisinin Uygulanması:İki Vaka Sunumu Ve Derleme

Büşra Özgenç, Zeynep Gümrükçü, Andaç Doğan, Mert Karabağ, Şamil Esad Güven
Recep Tayyip Erdoğan Üniversitesi Diş Hekimliği Fakültesi, Ağız Diş ve Çene Cerrahisi Ana Bilim Dalı, Rize

Giriş: Kemik miktarı ve kalitesindeki yetersizlik,sinüs pnömatizasyonu;greftleme teknikleri veya sinüs lifting prosedürüyle çözülemeyen hastalarda sabit protez kullanımına olanak sağlamak için "All-on-Four"implantlar uygulanabilmektedir.Tasarımın amacı, implantların posterior bölgeye yerleştirilemediği durumlarda az sayıda implant ile tam ark sabit restorasyonlar yapmaktır.

Vaka: 53 yaşında sistemik olarak sağlıklı total dişsiz erkek hasta sabit protez isteğiyle kliniğe başvurmuştur.Hastanın klinik ve radyolojik muayenelerinde premolarlar arası kemik hacminin ve yüksekliğinin yeterli olduğu ancak molar bölgede mevcut kemik yüksekliğinin implant cerrahisi açısından yetersiz olduğu görülmüştür.Hastaya sinüs lift ve greftleme teknikleri anlatılmış ancak hasta süreci kabul etmemiştir.Hastaya all-on-four implant planlaması yapıp implant cerrahisi uygulanmıştır.54 yaşındaki sistemik olarak sağlıklı kadın hasta sabit protez isteğiyle kliniğe başvurmuştur.Klinik ve radyografik muayenede hastanın maksilladaki kemik yüksekliği ve hacmi implant cerrahisi için yeterli bulunmuştur.Mandibulada sadece interforaminal bölgede yeterli kemik hacmi ve yüksekliği bulunmaktadır.Hastaya all-on-four implant planlanması yapıp implant cerrahisi uygulanmıştır.Her iki hastanın postoperatif düzenli radyolojik ve klinik kontrolleri yapılmıştır.

Sonuç: Zamanla maksilla ve mandibulada atrofi meydana gelen hastaların total protezlerle rehabilitasyonunda,hasta memnuniyeti genelde düşük olmaktadır.All-on-four implant tedavi protokolü,atrofik çenelerin kısa sürede protetik rehabilitasyonu için,standart implant yerleştirilemeyen hastalarda başarılı bir tedavi olarak uygulanmaktadır.

Anahtar Kelimeler: all-on-four implant, atrofi, sinüs lifting

Application Of All-on-Four Implant Surgery For The Treatment Of Edentulous Mandible And Maxilla: Two Case Reports And A Review

Büşra Özgenç, Zeynep Gümrükçü, Andaç Doğan, Mert Karabağ, Şamil Esad Güven
Department of Oral and Maxillofacial Surgery, Faculty of Dentistry, Recep Tayyip Erdoğan University, Rize

Objective: In patients where the insufficiency in bone quantity and quality,as well as sinus pneumatization,cannot be resolved through grafting techniques or sinus lifting procedures,'All-on-Four' implants can be applied to enable the use of fixed prostheses.The purpose of this design is to create full-arch fixed restorations with a limited number of implants in cases where implants cannot be placed in the posterior region.

Case: A 53-year-old systemically healthy,completely edentulous male patient presented to the clinic with a request for a fixed prosthesis.Clinical and radiological examinations revealed that the bone volume and height between the premolars were sufficient,but the existing bone height in the molar region was inadequate for implant surgery.The patient was informed about sinus lift and grafting techniques,but he did not accept the procedure.An All-on-Four implant plan was made,and implant surgery was performed.A 54-year-old systemically healthy female patient presented to the clinic with a request for a fixed prosthesis.Clinical and radiographic examinations showed that the bone height and volume in the maxilla were sufficient for implant surgery,and in the mandible,only the interforaminal region had sufficient bone volume and height.An All-on-Four implant plan was made,and implant surgery was performed.Regular postoperative radiological and clinical follow-ups were conducted for both patients.

Conclusion: In the rehabilitation of patients with maxillary and mandibular atrophy over time using complete dentures,patient satisfaction is generally low.The All-on-Four implant treatment protocol is successfully applied as a treatment for the rapid prosthetic rehabilitation of atrophic jaws,particularly in patients where standard implant placement is not possible.

Keywords: all-on-four implant, atrophy, sinus lifting

[OP-078]

Trigeminal Nevraljinin Kriyoterapi ve Periferik Nörektomi İle Tedavisi: Olgu Sunumları ve Literatür Derlemesi

Ömer Faruk Kocamaz, Ege Erdiner, Serpil Altundoğan

Ankara Üniversitesi Diş Hekimliği Fakültesi, Ağız, Diş ve Çene Cerrahisi Ana bilim Dalı, Ankara

Giriş: Trigeminal nevralsi 5. Kranial sinir olan trigeminal sinirin dağıldığı alanlarda lokalize olan ve sıklıkla mandibular dalını tutan batıcı, delici, şimşek çakar tarzda, birkaç saniyeden birkaç dakikaya kadar değişen sürelerde tek taraflı ağrı atakları ile karakterize bir hastalıktır. Trigeminal nevralsinin etiolojisi net olarak açıklanamadığı için tedavisinde kesinleşmiş bir protokol bulunmamaktadır. Tedavide öncelikli olarak medikal tedavi tercih edilse de zamanla ilaçlara karşı gelişen direnç ve hastalarda görülen yan etkilerden dolayı cerrahi yöntemlere başvurulmaktadır.

Vaka: Bu çalışmada trigeminal sinirin 2. Dalı olan infraorbital siniri tutan 2 nevralsi vakası sunulmuştur.

Olgu 1: 67 yaşında, kadın hasta, sağ infraorbital sinirin innerve ettiği bölgede trigeminal nevralsi görülen hasta uzun süredir medikal tedavi görmüştür. Medikal tedaviyi bırakmak isteyen hasta tarafımıza başvurmuş olup hastaya uygulanan periferik nörektomi işlemi sunulmuştur.

Olgu 2: 66 yaşında, kadın hasta, sağ infraorbital sinirin innerve ettiği bölgede trigeminal nevralsi görülen hasta medikal tedaviden sonuç alamadığını beyan etmiştir. Tarafımıza başvuran hastaya yapılan kriyoterapi uygulaması sunulmuştur.

Sonuç: Her iki hastada da semptomlar ortadan kalkmış ve hastalar günlük yaşantılarını normal bir şekilde sürdürebilir hale gelmiştir.

Anahtar Kelimeler: Kriyoterapi, periferik nörektomi, trigeminal nevralsi

Treatment of Trigeminal Neuralgia with Cryotherapy and Peripheral Neurectomy: Case Reports and Literature Review

Ömer Faruk Kocamaz, Ege Erdiner, Serpil Altundoğan

Ankara University Faculty of Dentistry, Department of Oral and Maxillofacial Surgery, Ankara

Introduction: Trigeminal neuralgia is a disease characterized by unilateral attacks of pain for periods ranging from a few seconds to a few minutes, in a stinging, piercing, lightning-fast style, localized in areas where the trigeminal nerve, the fifth cranial nerve, is distributed and often holds the mandibular branch. Since the etiology of trigeminal neuralgia cannot be explained clearly, there is no finalized protocol for its treatment. Although medical treatment is preferred primarily in the treatment, surgical methods are resorted to due to the resistance that develops against drugs over time and the side effects observed in patients.

Case: In this study, 2 cases of neuralgia involving the infraorbital nerve, the second branch of the trigeminal nerve, were presented.

Case 1: A 67-year-old female patient with trigeminal neuralgia in the innervated area of the right infraorbital nerve has been undergoing medical treatment for a long time. The patient who wants to stop medical treatment has applied to our clinic and the peripheral neurectomy procedure applied to the patient has been presented.

Case 2: A 66-year-old female patient with trigeminal neuralgia in the area innervated by the right infraorbital nerve declared that she could not get results from medical treatment. The cryotherapy application was presented to the patient who applied to our clinic.

Conclusion: The symptoms disappeared in both patients and the patients were able to carry on their daily lives normally.

Keywords: Cryotherapy, peripheral neurectomy, trigeminal neuralgia

[OP-079]

Diş hekimliği öğrencilerinde periferik intravenöz kanülasyon eğitiminde sanal gerçekliğin rolünün maket kol ile karşılaştırılması

Ömer Faruk Kocamaz, Cahit Üçok, Mehmet Emre Yurttutan, Çağıl Vural
Ankara Üniversitesi Diş Hekimliği Fakültesi, Ağız, Diş ve Çene Cerrahisi Ana bilim Dalı, Ankara

Amaç: Periferik intravenöz kateterizasyon (PIVC), genellikle hemşireler tarafından sağlık hizmeti sunumunun bir parçası olarak gerçekleştirilen karmaşık bir prosedürdür. Bu işlemi uygularken hasta güvenliğini sağlamak, komplikasyonları ve sağlık maliyetlerini azaltmak için hemşirelik personelinin yeterli bilgi ve beceriye sahip olması esastır. İntravenöz kateterizasyon da 2024 yılında güncellenen DUCEP (Diş Hekimliği Çerçeve Eğitim Programı) kataloğunda mezuniyet öncesi temel kazanımlar arasında yer alan bir uygulamadır. Türk diş hekimliği lisans eğitiminde ve pratiğinde yer almayan bu uygulamayı hayata geçirmek ve lisans öğrencilerinin IV kateterizasyona yaklaşım ve uyumlarını değerlendirmek amacı ile bu çalışma planlanmıştır.

Yöntem: Bu çalışma Ankara Üniversitesi Diş Hekimliği Fakültesi, Türkiye’de yapıldı. Çalışmaya, lisans eğitiminin son senesinde olan ve daha önce intravenöz kateterizasyon konusunda tecrübeye sahip olmayan 122 öğrenci dahil oldu. Gönüllü olarak katılan öğrenciler maket kol grubu, simülasyon grubu ve kombine grup olmak üzere rastgele üç gruba ayrıldı. Ayrıca ilgili simülasyon ve maket kolun etkinliğinin değerlendirilebilmesi için intravenöz kanülasyon işleminde tecrübeli olan hemşire ve anestezi teknikerlerinden oluşan 39 kişilik bir grup da bu çalışmaya dahil edildi.

Sonuç: Öğrencilere buldukları gruptaki eğitimi tamamlandıktan sonra anket doldurtuldu. Aldıkları eğitimlerin katkıları hakkında sorular soruldu ve farklı eğitimlerden alınan verimler istatistiksel olarak değerlendirildi. Katılımcıların çoğu eğitim sonrasında intravenöz kanülasyon işlemini kendi başına veya bir gözetmen yardımıyla yapabileceğini belirtti.

Anahtar Kelimeler: eğitim programı, intravenöz kanülasyon, sanal gerçeklik simülatörü

Comparasion of the role of virtual reality with model arm in peripheral intravenous cannulation education of dentistry students

Ömer Faruk Kocamaz, Cahit Üçok, Mehmet Emre Yurttutan, Çağıl Vural
Ankara University Faculty of Dentistry, Department of Oral and Maxillofacial Surgery, Ankara

Objective: Peripheral intravenous catheterization (PIVC) is a complex procedure typically performed by nurses as part of healthcare service. It is essential that nurse have sufficient knowledge and skills to ensure patient safety and reduce complications and healthcare costs when performing this procedure. Intravenous catheterization is also an application included among the basic pre-graduation credits in the DUCEP (Dentistry National Core Education Program) catalog, which was updated in 2024. This study was planned to implement this practice, which is not included in Turkish dentistry undergraduate education and practice, and to evaluate undergraduate students' approach and compliance with IV catheterization.

Method: This study was conducted at Ankara University Faculty of Dentistry, Turkey. The study included 122 students who were in their final year of undergraduate education and had no previous experience with intravenous catheterization. Students who participated voluntarily were randomly divided into three groups: model arm group, simulation group and combined group. In addition, a group of 39 nurses and anesthesia technicians experienced in intravenous cannulation were included in this study to evaluate the effectiveness of the relevant simulation and model arm.

Conclusion: After the students were trained in groups, a questionnaire was filled in. Questions were asked about the contributions of the training they received and the benefits obtained from different trainings were evaluated in a way that reflected them. Most participants stated that they could perform intravenous cannulation on their own or with the help of a supervisor after training.

Keywords: education program, intravenous cannulation, virtual reality simulator

[OP-080]

Konvansiyonel ve kemik destekli ortodonti apareyle planlanan SARME uygulamalarının karşılaştırılması:vaka sunumu

Turan Öztürk, Sedanur Ünal, Yeşim Kaya, Kevser Sancak
Ankara Yıldırım Beyazıt Üniversitesi Diş Hekimliği Fakültesi

Giriş: Erişkin hastalarda maksiller transversal yetersizlikler cerrahi ve ortodontik tekniklerin bir kombinasyonu kullanılarak cerrahi destekli hızlı maksiller genişletmeyle (SARME) tedavi edilir. Ancak, uygulanması gereken en iyi cerrahi teknikten, yerleştirilmesi gereken ideal ortodontik aparat tipine kadar çeşitli konularda bir fikir birliğine varılamamıştır. Bu çalışmada, aynı SARME prosedürünü takiben iki tip ortodontik apareyle elde edilen maksiller genişlemenin etkinliği ve stabilitesi değerlendirilmiştir.

Vaka: 21 ve 24 yaşlarında olan iki erkek hasta maksiller transversal yetersizlik, anterior diş çapraşıklığı ve posterior çapraz kapanış nedeniyle kliniğimize başvurdu. SARME planlanan iki hastanın birine iskeletsel ankrajlı ortodontik genişletme aparatı (UxL sistem) uygulanırken, diğerine konvansiyonel diş destekli genişletme aparatı (Hyrax, Dentaurum) uygulandı. Genel anestezi altında Le fort 1 kesisi yapıldı. Maksilla anterior orta hatta keser dişler arasında piezocerrahi ile vertikal kesi uygulandı. Ardından aparatı aktiflenerek maksiller santal dişler arası diastama oluşumu gözlemlendi. 3.0 ipek sütür ile suture edildi.

Sonuç: SARME tedavisi sonrası elde edilen iskeletsel ve dental genişleme miktarlarının sırasıyla UXL uygulanan hastada 4.8 mm ve 3.61 mm, Hyrax uygulanan hasta ise 4.94 mm ve 6.79 mm olduğu gözlemlendi. Sonuç olarak; iskeletsel ankraj sağlayan ortodontik aparatlarda konvansiyonel diş destekli aparatlara kıyasla daha az dental devrilme belirlendi. Total genişleme miktarı dikkate alındığında iskeletsel genişleme oranı iskeletsel ankraj sağlayan aparatlarda daha fazla bulundu.

Anahtar Kelimeler: Le fort 1, SARME, Maksilla transversal yetersizlik

Comparison of SARME applications planned with conventional and bone-supported orthodontic appliance: case report

Turan Öztürk, Sedanur Ünal, Yeşim Kaya, Kevser Sancak
Ankara Yıldırım Beyazıt University Faculty of Dentistry

Introduction: Maxillary transversal deficiencies in adult patients are treated with surgically assisted rapid maxillary expansion (SARME) using a combination of surgical and orthodontic techniques. However, no consensus has been reached on various issues ranging from the best surgical technique to be applied to the ideal type of orthodontic appliance that should be placed. This study evaluated the efficacy and stability of maxillary expansion achieved with two types of orthodontic appliances following the same SARME procedure.

Case Presentation: Two male patients, 21 and 24 years old, presented to our clinic with maxillary transversal insufficiency, anterior dental crowding and posterior crossbite. One of the two patients was treated with a skeletal anchored orthodontic expansion appliance (UxL system), while the other was treated with a conventional tooth-supported expansion appliance (Hyrax, Dentaurum). Le fort 1 incision was made under general anesthesia. A vertical incision was made with piezosurgery between the incisors in the anterior midline of the maxilla. Then the appliance was activated and diastama formation between the maxillary incisors was observed. Sutured with 3.0 silk suture.

Conclusion: The amounts of skeletal and dental expansion obtained after SARME treatment were 4.8 mm and 3.61 mm in the patient with UXL, 4.94 mm and 6.79 mm in the patient with Hyrax, respectively. In conclusion, orthodontic appliances that provided skeletal anchorage had less dental tipping compared to conventional tooth-supported appliances. When the total amount of expansion was taken into consideration, the rate of skeletal expansion was found to be higher in skeletally anchored appliances.

Keywords: Le Fort 1, SARME, Transversal insufficiency of the maxilla

Kondiler Hiperplazi: Olgu Raporu ve Literatür Derlemesi

Fatih Dođanođlu¹, Turan Öztürk¹, Göknur Topalođlu Yasan², Kevser Sancak¹

¹Ankara Yıldırım Beyazıt Üniversitesi Diş Hekimliği Fakültesi, Ağız,Diş ve Çene Cerrahisi Ana Bilim Dalı, Ankara

²Hacettepe Üniversitesi Diş Hekimliği Fakültesi, Ağız,Diş ve Çene Cerrahisi Ana Bilim Dalı, Ankara

Giriş: Kondiler hiperplazi (KH), mandibular kondillerden birinin veya her ikisinin ilerleyici ve patolojik aşırı büyümesidir. Bu kondiler patolojinin sonucu olarak dentofasiyal deformitelerin gelişmesine sebep olabilir. Mandibulanın boyutu ve morfolojisi olumsuz yönde etkilenebilir; maloklüzyon gelişebilir; kondil, ramus, boyun gibi tek taraflı büyüme sonucu olarak fasiyal asimetri; ağrı gibi semptomlarla kendini gösterebilir. Kondiler hiperplazi teşhisi koyabilmek için klinik, radyolojik ve kemik sintigrafisi gibi yardımcı tetkiklere ihtiyaç vardır. Bu sunumun amacı kondiler hiperplaziye sahip bir hastaya tedavisinden ve literatürdeki mevcut yaklaşımlardan bahsetmektir.

Vaka: 35 yaşında kadın hasta yüzündeki asimetri ve eklem bölgesinde ağrı şikayetiyle kliniğimize başvurdu. Hastanın ana şikâyeti fasiyal asimetri ve buna bağlı intraoral olarak ipsilateral açık kapanış ve kontralateral çapraz kapanış gözlenmiştir. Yapılan klinik muayene, konik ışınli bilgisayarlı tomografi ve kemik sintigrafisi sonucunda hastaya kondiler hiperplazi teşhisi konuldu. Hastanın büyüme paternini durdurmak için sağ eklem high kondilektomi tedavisi uygulandı. Hastaya imf vidaları yardımıyla oklüzyon yönlendirilmesi yapıldı. Postoperatif süreçte hastanın 1.hafta 1.ay ve 3. aylarda kontrolleri yapıldı. İlk 3 ay düzenli oklüzyon kontrol yapıldı. Hastanın fasiyal asimetrisi düzeldi ve oklüzal düzenlemeleri tamamlandı.

Sonuç: Kondiler hiperplazi, çene eklemde önemli morfolojik ve fonksiyonel değişikliklere yol açabilen karmaşık bir durumdur. Tanı süreci, detaylı bir anamnez, fiziksel muayene ve uygun görüntüleme tekniklerinin kombinasyonunu gerektirir. Sunulan vakada high kondilektomi uygulanarak hastanın anormal büyüme paterninin önüne geçilerek çene fonksiyonun, oklüzyonunu ve estetiğini iyileştirme hedeflendi. High kondilektomiden sonra oklüzyon kontrolü önemlidir.

Anahtar Kelimeler: Kondiler Hiperplazi, Kondilektomi, Temporomandibular Eklem

Condylar Hyperplasia: Case Report and Literature Review

Fatih Dođanođlu¹, Turan Öztürk¹, Göknur Topalođlu Yasan², Kevser Sancak¹

¹Ankara Yıldırım Beyazıt University Faculty of Dentistry, Oral and Maxillofacial Surgery, Ankara

²Hacettepe University Faculty of Dentistry, Oral and Maxillofacial Surgery, Ankara

Introduction: Condylar hyperplasia (CH) is the progressive and pathologic overgrowth of one or both mandibular condyles. The size and morphology of the mandible may be adversely affected; malocclusion may develop; facial asymmetry as a result of unilateral growth such as condyle, ramus, neck; may manifest itself with symptoms such as pain. Clinical, radiologic and auxiliary investigations such as bone scintigraphy are needed to diagnose condylar hyperplasia. The aim of this presentation is to describe the treatment of a patient with condylar hyperplasia and the current approaches in the literature.

Case Presentation:A 35-year-old female patient was admitted to the Department of Oral&Maxillofacial Surgery at Ankara Yıldırım Beyazıt University, presenting with complaints of facial asymmetry and joint area pain. Following clinical examination, cone beam computed tomography, and bone scintigraphy, the patient was diagnosed with condylar hyperplasia exhibiting an active growth pattern. Subsequently, the patient underwent high condylectomy treatment on the right joint to impede further growth. Postoperatively, the patient received follow-up care at the 1st week, 1st month, and 3rd month intervals while occlusion guidance was facilitated using IMF screws. Regular occlusion monitoring was conducted during the initial 3-month period. The patient exhibited improved facial asymmetry, and occlusal adjustments were successfully concluded.

Conclusion:Condylar hyperplasia is a complex condition that can lead to significant morphologic and functional changes in the temporomandibular joint. In the present case, high condylectomy was performed to prevent the patient's abnormal growth pattern and to improve the function and aesthetics of the jaw. Occlusion control is important after high condylectomy.

Keywords: Condylar Hyperplasia, Condylectomy, Temporomandibular Joint

[OP-082]

İnfratemporal Fossaya Yer Değiřtiren Maksiller 20 Yař Diři: Vaka Sunumu ve Literatür Derlemesi

Ođuzhan Kara, Güzin Neda Hasanođlu Erbařar
Ankara Yıldırım Beyazıt Üniversitesi Ađız Diř Ve Çene Cerrahisi Anabilim Dalı

Giriř: Maksiller üçüncü molar diřin infratemporal fossaya yer deđiřtirmesi, bu diřlerin çekimi ile iliřkili nadir ancak önemli bir komplikasyondur. Bu komplikasyon esas olarak diřler ile lateral pterigoid kas, maksilla ve sfenoid kemiđin büyük kanadı tarafından sınırlanan derin bir boşluk olan infratemporal fossa arasındaki anatomik iliřki nedeniyle ortaya çıkar. Bu vaka sunumunda çekim sırasında infratemporal fossaya yer deđiřtirmiş üst 20 yař diřinin çekimi anlatılacaktır.

Vaka: 29 yařındaki sistemik olarak sađlıklı kadın hasta diř merkez bir klinikte maksiller sol üst 20 yař diřinin çekimi sırasında diřin infratemporal fossaya yer deđiřtirmesi nedeniyle kliniđimize aynı gün bařvurdu. Hastanın ilgili bölgede ađrı, şiřlik, hematoma Őikayetleri vardı. Panoromik görüntüleme ve konik ışınlı bilgisayarlı tomografi(KIBT) incelemesi sonrası diřin lokalizasyonu belirlendi. Genel anestezi altında intraoral yaklařımla infratemporal fossaya ulařıldı.Diř bölgeden çıkarıldı ve flap suture edildi.

Sonuç: Maksiller üçüncü molar diřin infratemporal fossaya yer deđiřtirmesi nadir görülen ancak hızlı ve dikkatli yönetim gerektiren bir komplikasyondur. Yer deđiřtirmenin meydana geldiđi durumlarda, erken tanı ve uygun müdahale, morbiditeyi en aza indirmenin ve hasta için en iyi sonuçları sađlamanın anahtarıdır.

Anahtar Kelimeler: İnfratemporal Fossa, İntraoral Cerrahi, Maksiller 20 Yař Diř

Maxillary Third Molar Displaced to the Infratemporal Fossa: A Case Report and Literature Review

Ođuzhan Kara, Güzin Neda Hasanođlu Erbařar
Department of Oral and Maxillofacial Surgery, Faculty of Dentistry, Ankara Yıldırım Beyazıt University

Introduction: Displacement of the maxillary third molar into the infratemporal fossa is a rare but significant complication associated with the extraction of these teeth. This complication primarily arises due to the anatomical relationship between the teeth and the infratemporal fossa, a deep space bounded by the lateral pterygoid muscle, the maxilla, and the greater wing of the sphenoid bone. This case report describes the extraction of a maxillary third molar that was displaced into the infratemporal fossa during extraction.

Case Presentation:A 29-year-old systemically healthy female patient presented to our clinic on the same day due to the displacement of her left maxillary third molar into the infratemporal fossa during an extraction performed at an external clinic. The patient experienced pain, swelling, and hematoma in the affected area. After panoramic imaging and cone-beam computed tomography (CBCT) examination, the location of the tooth was determined. An intraoral approach under general anesthesia was used to access the infratemporal fossa. The tooth was retrieved from the region, and the flap was sutured.

Conclusion: Displacement of the maxillary third molar into the infratemporal fossa is a rare but serious complication that requires prompt and meticulous management. In cases where displacement occurs, early diagnosis and appropriate intervention are crucial for minimizing morbidity and achieving the best outcomes for the patient.

Keywords: Infratemporal Fossa, İntraoral Surgery, Maxillary Third Molar

[OP-083]

Çenelerde Görülen Bazı Ekspansif Anomali Vakaları ve Literatüre Bakış

Naz Deniz Koşer, Salih Oflioğlu, Fırat Güneş, Anıl Özyurt, Candan Efeoğlu

Dokuz Eylül Üniversitesi Diş Hekimliği Fakültesi, Ağız, Diş ve Çene Cerrahisi Anabilim Dalı, İzmir/ Türkiye

Giriş: Maksillofasiyal iskelette ekspansiyon gösteren intra-osseöz ve periferik yerleşimli kitlelerin tanı ve tedavi süreçleri varyasyon göstermektedir. Sıklıkla odontojen enfeksiyonlar veya kistlere bağlı ekspansiyonlar görülürken, bunları benign tümörler ve oldukça nadir olarak da idiyopatik hiperplazi benzeri anomaliler izlemektedir. Yüz iskeletindeki ekspansiyona bağlı asimetrisinin ele alındığı 3 olgunun tedavileri ve klinik seyirleri paylaşılmıştır. Sırasıyla; maksiller schwannoma, mandibuler kondilde lokalize travmatik kemik kisti ve hemimandibuler korpus hiperplazisi olgularına yer verilmiştir.

Vaka: Sistemik sağlıklı 6 yaşındaki erkek hasta, sol maksilla ve burun laterali boyunca yayılım gösteren, palpasyonda sert ve ağrısız şişlikle başvurmuş ve insizyonel biyopsi ile Maksiller Schwannoma tanısı konulmuştur. Genel anestezi altında intraoral yaklaşımla lezyon eksize edilmiştir. 8 aylık takip süresi boyunca nükse rastlanmadığı görülmüştür. Sol preaurikular bölgede şişlik şikayetiyle başvuran 18 yaşındaki sistemik sağlıklı kadın hastadan, genel anestezi altında intraoral yolla insizyonel biyopsi alınmış ve Travmatik Kemik Kisti tanısı konmuştur. Genel anestezi altında preaurikular yaklaşımla kondilektomi sonrası, eklem protezi kullanılmamış ancak oklüzyonun bozulmadan korunması sağlanmış ve takipleri devam etmektedir.

Mandibula sol korpus hiperplazisi ile başvuran sistemik sağlıklı 20 yaşındaki kadın hastanın yapılan tetkiklerinde kemik metabolizmasını ilgilendiren bir patolojiye rastlanmamıştır. Genel anestezi altında hiperplastik basis mandibula kısmı; İnferior alveolar sinir superior yönde transpoze edildikten sonra; eksize edilmiştir. İşlem sonrası nervus mentalisin inervasyon alanında ısı ve dokunma duyularının geri döndüğü izlenmiştir.

Sonuç: Nadir görülen patolojilerden kaynaklı ekspansif lezyon örneklerinin ele alındığı sunumumuzda, benzer literatür olguları tartışılarak cerrahi tedavi yöntemleri irdelenmiştir.

Anahtar Kelimeler: Ekspansiyon, Osteotomi, Hiperplazi

Some Expansive Anomaly Cases Seen in the Jaws and a Review of the Literature

Naz Deniz Koşer, Salih Oflioğlu, Fırat Güneş, Anıl Özyurt, Candan Efeoğlu

Department of Oral and Maxillofacial Surgery, Dokuz Eylül University Faculty of Dentistry, İzmir/ Turkey

Introduction: The diagnostic and treatment processes of intraosseous and peripherally located masses causing expansion in the maxillofacial skeleton are variable. Odontogenic infections and cysts are encountered commonly, followed by benign tumors and very rarely idiopathic hyperplasias cause expansion. This presentation discusses three cases of asymmetry caused by bone expansion: maxillary schwannoma, traumatic bone cyst involving the mandibular condyle, and hemimandibular hyperplasia.

Case Presentation: A 6-year-old male patient presented with a firm, painless swelling on left maxilla and lateral nose. A diagnosis of Maxillary Schwannoma was made through incisional biopsy, and the lesion was excised intraorally under general anesthesia. No recurrence was observed during the 8 months follow-up period. An 18-year-old female patient with left preauricular swelling underwent incisional biopsy, revealing a Traumatic Bone Cyst. Following condylectomy under general anesthesia, no joint prosthesis was used, and occlusion is stable. A 20-year-old female patient with left mandibular corpus hyperplasia underwent investigations showing no metabolic pathology. The hyperplastic mandibular section was excised under general anesthesia, after superior transposition of the inferior alveolar nerve. Postoperative recovery showed the return of thermal and tactile senses in the mental nerve's innervation area.

Conclusion: Three expansile bone lesions caused by rare pathologies are presented, similar cases in the literature are reviewed and surgical treatment modalities are discussed.

Keywords: Expansion, Osteotomy, Hyperplasia

[OP-084]

ARONJ Tedavisinde Sekestrektomi: Vaka Derlemesi

Nihat Dündar, Mehmet Emre Benlidayı, Hüseyin Can Tükel, Tuncer Akdoğan, Cennet Şule Demirezer
Çukurova Üniversitesi, Diş Hekimliği Fakültesi, Ağız Diş ve Çene Cerrahisi Anabilim Dalı, Adana

Giriş: Bifosfonatların, antirezortif ilaçların ve antianjiyogenik ilaçların etkisiyle çenelerde görülen osteonekrozlar diş hekimliği alanında ciddi sorunlara yol açmaktadır. Daha önce baş ve boyun bölgesinden radyoterapi tedavisi görmemiş, antirezortif ve antianjiyogenik ilaç tedavisi almış ya da aktif olarak tedavi olan hastaların çenelerinde 8 haftadan daha uzun süredir intraoral veya ekstraoral fistüllerle beraber görülebilen mukozada açığa çıkan iyileşmemiş kemik görüntüsü MRONJ olarak tanımlanmıştır.

Vaka: Günümüzde MRONJ'un tedavisinde erken cerrahi yaklaşım ön plana çıkmaktadır. Çoğu protokolda etkilenen kemik ortadan kaldırılır ve kemik kenarları yuvarlatılır. Defekt bukkal yağ flabiyle çok katmanlı olarak kapatılır. Fakültemize başvuran; 65 yaşında kadın hasta sağ ve sol mandibulada, 63 yaşında kadın hasta sol mandibulada, 59 yaşında kadın hasta sağ mandibulada ağrı şikayetiyle ve 75 yaşında erkek hasta mandibulada ve maksillada ağrı şikayetiyle başvurmuştur. Alınan tıbbi anamnezler ve ağız içi muayeneler sonucu MRONJ düşünülen hastalardan cbct istenmiştir. 59 yaşındaki hasta lokal anestezi altında geriye kalan hastalar genel anestezi altında operasyona alınmıştır. Nekroze sekestr halindeki kemikler sağlıklı kemiğe kadar rezeke edilip ilgili dişler ve implantlar sökülmüştür. Yara bölgeleri bukkal kaydırma flabi veya bukkal yağ doku kaydırılarak flabin ortalarına yük taşıyan süturlar atılarak flabin ucunda gerilim oluşması engellenmiştir. Sonuç olarak flap katmanlı olarak gerilimsiz kapatılmıştır.

Anahtar Kelimeler: Aronj, Sekestrektomi, Bukkal Yağ Pedi

Sequestrectomy in the Treatment of ARONJ: Case Review

Nihat Dündar, Mehmet Emre Benlidayı, Hüseyin Can Tükel, Tuncer Akdoğan, Cennet Şule Demirezer
Çukurova University Faculty of Dentistry, Department of Maxillofacial Surgery,

Introduction: Osteonecrosis of the jaws caused by bisphosphonates, antiresorptive drugs and antiangiogenic drugs causes serious problems in dentistry. MRONJ is defined as the appearance of unhealed bone exposed in the mucosa with intraoral or extraoral fistulas for more than 8 weeks in the jaws of patients who have not been treated with radiotherapy, have received antiresorptive and antiangiogenic drug treatment, or are actively treated in the head and neck region.

Case Presentation: A 65 years old female patient presented to our faculty with pain in the right and left mandible, a 63 years old female patient presented with pain in the left mandible, a 59 years old female patient presented with pain in the right mandible, and a 75 years old male patient presented with pain in the mandible and maxilla. As a result of the medical history and intraoral examinations, cbct was requested from the patients who were thought to have MRONJ. The 59 years old patient was operated under local anesthesia and the remaining patients were operated under general anesthesia. Necrotic sequestered bones were resected up to healthy bone and the related teeth and implants were removed. Flap was closed in layers without tension.

Keywords: Aronj, Sequestrectomy, Buccal Fat Pad

[OP-085]

Büyük Kistlerin Marsüpyalizasyon ve Ardından Enükleasyonla Tedavisi

Bilal Aslan, Tuncer Akdoğan, Cennet Şule Dandıl, Selin Sezgin Türkmen, Mehmet Emre Benlidayı, Hüseyin Can Tükel Çukurova Üniversitesi Diş Hekimliği ADÇC Ana Bilim Dalı

Amaç: Radiküler, dentigeröz ve keratokistler çenelerde görülen odontojenik kistlerdir. Kistlerin tedavisinde tercih edilecek yöntem; kistin boyutlarına, lokalizasyonuna ve anatomik yapılara uzaklığına bağlıdır.

Bu çalışmanın amacı marsüpyalizasyon ve sonrasında enükleasyonla tedavi edilen kistlerin klinik ve radyolojik özelliklerini analiz etmektir.

Gereç-Yöntem: Bu çalışmada; maksilla ve mandibulada lokalize geniş boyutlardaki kistlerin, anatomik yapılara zarar vermemek amacıyla marsüpyalizasyonla küçültülüp enükleasyonla tedavi edilmesine karar verildi. Hastaların takibi tam bir iyileşme sağlanana kadar devam etti.

Hastalar; kistin boyutuna, hastanın yaşına ve oral hijyenine bağlı olarak belirli aralıklarla takibe çağrıldı. Radyolojik ve klinik olarak iyileşme takip edildi. Hastaların panoramik görüntüleri marsüpyalizasyon öncesi, tedavi ortası ve tedavi sonu şeklinde incelendi.

Hastalardan biyopsi ile örnek alındı. Dren yerleştirildi. Günde 3 kez ilgili bölgenin serum fizyolojik ile dren içerisinden yıkanması söylendi. Belirli aralıklarla hastalar kontrole çağrıldı. Ara ara drenler değiştirildi. Kistler küçüldükten sonra enükleasyon yapıldı.

Vaka Derlemeleri: (Y=Yaş, K=Keratokist, R=Radiküler kist, D=Dentigeröz kist) Çenesinde kisti bulunan 9 hastanın 18Y K, 64Y R, 23Y biyopsi R sonuç K, 19Y R, 13Y biyopsi D sonuç Ameloblastoma, 24Y D, 16Y biyopsi D sonuç K, 40Y R, 65Y R tedavi başı tedavi ortası ve tedavi sonu panoramik görüntüleri incelenmiştir.

Sonuç: Hastaların radyolojik ve klinik olarak iyileştiği, panoramik görüntülerde ilgili bölgelerin kemikle dolduğu görülmüştür.

Anahtar Kelimeler: Kist, marsüpyalizasyon, enükleasyon, radiküler, keratokist

Treatment of Large Cysts with Marsupialization Followed by Enucleation

Bilal Aslan, Tuncer Akdoğan, Cennet Şule Dandıl, Selin Sezgin Türkmen, Mehmet Emre Benlidayı, Hüseyin Can Tükel Çukurova University Faculty of Dentistry, Department of Oral and Maxillofacial Surgery

Radicular, dentigerous, and keratocysts are odontogenic cysts observed in the jaws. The preferred treatment method for cysts depends on their size, location, and proximity to anatomical structures.

The aim of this study is to analyze the clinical and radiological characteristics of cysts treated with marsupialization followed by enucleation.

Materials-Methods: In this study, large cysts localized in the maxilla and mandible were treated by reducing their size through marsupialization, followed enucleation, to avoid damage to anatomical structures. The follow-up of patients continued until complete healing was achieved. Patients were called for follow-up at regular intervals depending on the size of the cyst, the patient's age, and oral hygiene. Healing was monitored both radiologically and clinically. Panoramic images of the patients were examined before marsupialization, in the middle of the treatment, and at the end of the treatment.

Samples were taken from the patients by biopsy. A drain was placed. It was said that the relevant area should be washed with physiological saline through drain 3times day. Patients were called for control at regular intervals. Drains were changed occasionally. After the cysts shrank, enucleation was performed. **Case Summaries:** (Y=Age, K=Keratocyst, R=Radicular cyst, D=Dentigerous cyst) Panoramic images at the beginning, middle, and end of the treatment were examined in 9 patients with cysts in the jaw: 18YK, 64YR, 23Y biopsy R result K, 19YR, 13Ybiopsy Dresult Ameloblastoma, 24YD, 16Ybiopsy Dresult K, 40YR, 65YR.

Conclusion: It was observed patients showed radiological and clinical improvement, and the affected areas were filled with bone in panoramic images.

Keywords: Cyst, Marsupialization, Enucleation, Radicular, Keratocyst

[OP-086]

Evre 2 İlaça Bağlı Çene Osteonekrozunun Tedavisi: Bir Vaka Raporu ve Literatür Derlemesi

Ali Mammadov, Mehmet Ali Altay, Alper Sindel, Göksel Şimşek Kaya, Öznur Özalp
Akdeniz Üniversitesi, Diş Hekimliği Fakültesi, Ağız, Diş ve Çene Cerrahisi A.D., Antalya, Türkiye

Giriş: İlaça bağlı çenelerde görülen osteonekroz(MRONJ), hastaların belirli ilaçlara maruz kaldıktan sonra maksilla ve/veya mandibulada ilerleyici kemik yıkımı yaşadığı yıpratıcı bir durumdur. MRONJ'un klinik yönetimi tartışmalı kalmaya devam etmektedir. Çalışmamızın amacı MRONJ üzerinde pentoksifilin ve tokoferolün (PENTO protokolü) etkinliği hakkında bir vaka raporu sunmak ve konu hakkında mevcut literatürü gözden geçirmektir.

Olgu: Departmanımıza başvuran evre 2 MRONJ(AAOMS evreleme sistemi) ön tanısı alan bir hastada, PENTO protokolü ile 8 haftalık perioperatif medikal tedavi ve ardından uygulanan sekestrektomi operasyonu sonrasında primer yara iyileşmesi sağlanmış, semptomlar gerilemiş ve post-operatif dönemde lezyonlarda tekrarlamaya gözlenmemiştir.

Sonuç: Mevcut literatür, diğer tedavi yöntemleriyle karşılaştırıldığında minimal yan etkisi ve düşük maliyeti dolayısıyla MRONJ'u tedavi etmek için PENTO protokolünü desteklemektedir. Bunun yanında hastalarda ağrılı semptomları hafiflettiği gösterilmiş ve takip döneminde kayda değer yeni kemik oluşumu bildirilmiştir. Literatürde yer alan gözlemsel ve vaka-serisi çalışmaları, pentoksifilin ve tokoferolün MRONJ tedavisinde potansiyel olarak yararlı olduğunu ortaya koymaktadır.

Anahtar Kelimeler: MRONJ, PENTO, EVRE 2

Treatment of Stage 2 Medication-Induced Osteonecrosis of the Jaw: A Case Report and Literature Review

Ali Mammadov, Mehmet Ali Altay, Alper Sindel, Göksel Şimşek Kaya, Öznur Özalp
Akdeniz University, Faculty of Dentistry, Department of Oral and Maxillofacial Surgery, Antalya, Turkey

Introduction: Medication-related osteonecrosis of the jaw (MRONJ) is a debilitating condition in which patients experience progressive bone destruction in the maxilla and/or mandible after exposure to certain drugs. Clinical management of MRONJ remains controversial. The aim of our study was to review the current literature and present a case report on the effectiveness of pentoxifylline and tocopherol (PENTO protocol) on MRONJ.

Case: In a patient with a preliminary diagnosis of stage 2 MRONJ (AAOMS staging system) admitted to our department, after 8 weeks perioperative treatment with PENTO protocol followed by a sequestrectomy operation, primary wound healing was achieved, symptoms were regressed, and no recurrence of the lesions was present at postoperative follow-up.

Conclusion: Current literature supports the PENTO protocol to treat MRONJ as it is well tolerated with minimal side-effects, and non-expensive when compared with other treatment modalities. It was shown to relieve painful symptoms in patients, and significant new bone formation was observed at final follow-up. Observational and case-series studies have demonstrated that pentoxifylline and tocopherol are potentially useful in the management of MRONJ.

Keywords: MRONJ, PENTO, STAGE 2

[OP-087]

Myofasiyal Ağrı Sendromunda Lidokain ve Mepivakain Enjeksiyonlarının Etkinliğinin Depresyon Skoru Üzerine Etkilerinin Karşılaştırılması

Duygu Başeğmez, Sümer Münevveroğlu
İstanbul Medipol Üniversitesi, Ağız, Diş ve Çene Cerrahisi Anabilim Dalı, İstanbul

Amaç: Bu prospektif çalışmanın amacı, myofasiyal ağrı tedavisinde klinik pratikte rutin olarak kullanılan lidokain ve mepivakain enjeksiyon solüsyonlarının, stres kaynaklı depresyon seviyesine olan etkilerinin belirlenmesi ve bu iki solüsyonun tedavi başarısının karşılaştırılmasıdır.

Materyal-Metod: Bu prospektif çalışmaya 30 hasta dahil edilmiştir. Bu hastaların preoperatif (T0) değerlendirmeleri gerçekleştirilmiş; hastalar, myofasiyal ağrının şiddetini belirten VAS skalası, depresyon seviyelerini değerlendiren Beck Depresyon Envanteri ve Fonseca Anamnestik İndeks anketini doldurmuştur ayrıca enjeksiyon materyalinin (lidokain, mepivakain) rastgele seçimi yapılmıştır. Postoperatif değerlendirme için de aynı testleri hastalar 3. haftada doldurmuştur.

Bulgular: 30 hastanın 22'si kadın 8'i erkektir. Hastaların tümünde VAS değerleri azalmış olup lidokain ve mepivakain arasında istatistiksel olarak anlamlı bir sonuç bulunamamıştır. Becks Depresyon Envanteri ve Fonseca Anamnestik İndeks'te de istatistiksel olarak anlamlı değişiklik görülmüştür.

Sonuç: Tetik nokta enjeksiyonunun istatistiksel olarak anlamlı derecede VAS, Becks Depresyon Envanteri ve Fonseca Anamnestik İndeks değerleri üzerine etkisi vardır.

Anahtar Kelimeler: tetik noktası enjeksiyonu, myofasiyal ağrı, lidokain, mepivakain

Comparison of the Effects of Lidocaine and Mepivacaine Injections on Depression Scores in Myofascial Pain Syndrome

Duygu Başeğmez, Sümer Münevveroğlu
Istanbul Medipol University Faculty of Dentistry Oral and Maxillofacial Surgery Department, Istanbul

Objective: The aim of this prospective study is to determine the effects of lidocaine and mepivacaine injection solutions, routinely used in clinical practice for the treatment of myofascial pain, on stress-related depression levels and to compare the efficacy of these two solutions in treatment.

Methods: This prospective study included 30 patients. Preoperative (T0) evaluations were performed; patients completed the Visual Analog Scale (VAS) for pain intensity, the Beck Depression Inventory for assessing depression levels, and the Fonseca Anamnestic Index questionnaire. Additionally, the injection material (lidocaine or mepivacaine) was selected randomly. For postoperative evaluation, the same tests were administered to the patients in the 3rd week.

Results: Of the 30 patients, 22 were female and 8 were male. VAS scores decreased in all patients, and no statistically significant difference was found between lidocaine and mepivacaine. Statistically significant changes were also observed in the Beck Depression Inventory and the Fonseca Anamnestic Index.

Conclusions: The effect of trigger point injection on VAS, Beck Depression Inventory and Fonseca Anamnestic Index values is statistically significant.

Keywords: trigger point injection, myofascial pain, lidocaine, mepivacaine

[OP-088]

Dentinojenik Hayal Hücreli Tümör, Derleme ve Olgu Sunumu

Nazlı Hilal Kahraman

Van YYÜ Diş Hekimliği Fakültesi, Ağız, Diş ve Çene Cerrahisi Anabilim Dalı, Van

Giriş: Dentinogenik hayal hücreli tümör (DGCT), odontojenik hayal hücreli tümör ailesinin bir parçasıdır. Nadir görülen benign bir odontojenik tümördür ve genellikle agresif proliferasyon özellikleri gösterir. Cerrahi tedavi sonrası nispeten nüks yüksektir.

Vaka: Bu vaka sunumunda 23 yaşında, sol maksiller premolar bölgede şişlik ve dişlerde mobilite şikayetiyle kliniğimize başvuran erkek hastada görülen Dentinojenik Hayal Hücreli Tümör vaka raporuyla birlikte derleme sunulacaktır.

Anahtar Kelimeler: kalsifiye odontojenik kist (COC), dentinogenik hayal hücreli tümör (DGCT), intraosseöz, marsupiyalizasyon

Dentinogenic Ghost Cell Tumor, A Case Report, Case Report with Review of Literature

Nazlı Hilal Kahraman

Van YYU Faculty of Dentistry, Department of Oral and Maxillofacial Surgery, Van

Introduction: Dentinogenic ghost cell tumor (DGCT) is part of the odontogenic ghost cell tumor family. It is a rare benign odontogenic tumor that commonly shows characteristics of solid proliferation and has a relatively high risk of recurrence after surgical treatment.

Case Presentation: This review of literature and case report will discuss a case of Dentinogenic Ghost Cell Tumor in a 23-year-old male patient who presented to our clinic with complaints of swelling in the left maxillary premolar region and mobility in the teeth.

Keywords: calcifying odontogenic cyst (COC), dentinogenic ghost cell tumor (DGCT), intraosseous, marsupialization

[OP-089]

Maksiller Hipoplazili Hastalarda Le Fort I Osteotomisinin Malar Bölge ve Orta Yüz Estetiği Üzerine Etkisinin Değerlendirilmesi

Seray Öztürk Kavuncu, Ayşegül Mine Tüzüner

Ankara Üniversitesi, Diş Hekimliği Fakültesi, Ağız, Diş ve Çene Cerrahisi Anabilim Dalı, Ankara

Amaç: Malar prominens ve projeksiyon, orta yüz estetiği için kritik öneme sahiptir ve güzellik algısında oldukça önemlidir. Maksiller sagittal hipoplazisi olan hastalarda orta yüz iskelet yapıları sıklıkla etkilenir. Bu çalışmanın amacı maksiller hipoplazili hastalarda standart Le Fort I osteotomisi sonrası malar bölge ve orta yüz yumuşak dokularındaki değişiklikleri ve bu değişikliklerin orta yüz estetiğine katkısını değerlendirmektir.

Yöntemler: İskeletsel sınıf III dentofasiyal deformitesi olan 40 erişkin hastaya (16 erkek, 24 kadın, ortalama yaş 25.8) Le Fort I osteotomisi uygulanmıştır. Doğal baş pozisyonunda ameliyat öncesi ve ameliyattan en az 6 ay sonra çekilen iki boyutlu standardize profil fotoğrafları çalışma materyalini oluşturmuştur. Her birey için ameliyat öncesi, ameliyat sonrası ve "ideal orta yüz estetik arki" belirlendi. Cerrahinin orta yüz ve malar eminens belirginliği üzerindeki etkisi yaş, cinsiyet, hareket yönü ve miktarı alt gruplarında karşılaştırmalı olarak değerlendirildi.

Bulgular: Le Fort I osteotomisi sonrası ölçülen değerler ameliyat öncesine göre, ideale anlamlı olarak yaklaştı. Ameliyat öncesi ölçümler ideal ölçümlerden %5 daha düşükken, ameliyat sonrası ölçümler yaklaşık %2 daha düşüktü. Le Fort I osteotomisi kadınlarda malar bölgenin ideal estetiğine ulaşmada daha etkili olmuştur. Superior repozisyon ile birlikte maksiller ilerletme yapılan grupta ideale daha fazla yaklaşıldı. Hastaların yaşı ve hareket miktarının ameliyat sonrası ideale olan mesafeyi öngörmede belirleyici olmadığı görüldü.

Sonuçlar: Le Fort I osteotomisi hafif ve orta dereceli deformitesi olan hastalarda malar bölge ve orta yüz estetiğinde anlamlı bir iyileşme sağlamaktadır. Bu hastalarda malar ogmentasyon gereksiniminin Le Fort I osteotomisinden sonra değerlendirilmesi ile potansiyel olarak gereksiz prosedürler önlenabilir, morbidite azaltılabilir ve ek maliyetlerden kaçınılabılır.

Anahtar Kelimeler: Le Fort I, Maksiller Hipoplazi, Malar Estetik, Orta Yüz Hipoplazisi

Evaluation of the Effect of Le Fort I Osteotomy on Malar Region and Midface Aesthetics in Patients with Maxillary Hypoplasia

Seray Öztürk Kavuncu, Ayşegül Mine Tüzüner

Ankara University, Faculty Of Dentistry, Department Of Oral And Maxillofacial Surgery, Ankara

Objective: Malar prominence and projection are critically important for midfacial aesthetics and play a significant role in the perception of beauty. Maxillary sagittal hypoplasia often affects midface skeletal structures, impacting aesthetic outcomes. This study aimed to evaluate changes in the malar region and midface soft tissues, and their contribution to midface aesthetics following standard Le Fort I osteotomy in patients with skeletal class III dentofacial deformities. **Methods:** The study included 40 patients undergoing Le Fort I osteotomy for skeletal class III deformity. Preoperative and postoperative two-dimensional standardized profile photographs were obtained in natural head position. Measurements were compared to an "ideal midface aesthetic arch" for each patient. The surgical effects on midface and malar eminence prominence were analyzed across subgroups categorized by age, gender, direction and amount of movement.

Results: Postoperative measurements were significantly closer to the ideal aesthetic values compared to preoperative measurements. Initially, preoperative values were approximately 5% below the ideal, whereas postoperative values were about 2% below. Le Fort I osteotomy was particularly effective in achieving the ideal malar aesthetics in female patients. Maxillary advancement combined with superior repositioning yielded results that more closely approached the ideal. Patient age and the amount of movement did not significantly influence the proximity to the ideal postoperatively.

Conclusions: Le Fort I osteotomy substantially enhances malar and midface aesthetics in patients with mild to moderate maxillary deformities. Evaluating the necessity for malar augmentation in patients following Le Fort I osteotomy could potentially prevent unnecessary procedures, reduce morbidity, and avoid additional costs.

Keywords: Le Fort I, Malar Aesthetics, Maxillary Hypoplasia, Midfacial Hypoplasia

[OP-090]

Mandibulanın desmoplastik fibroması: nadir bir olgu sunumu ve literatür derlemesi

Ege Erdiner, Mert Özlü, Murat Mutlu, Ömer Faruk Kocamaz, Serpil Altundoğan
Ankara Üniversitesi Diş Hekimliği Fakültesi, Ağız Diş ve Çene Cerrahisi Anabilim Dalı, Ankara

Amaç: Desmoplastik fibroma (DF), tipik olarak ilk üç dekatta ortaya çıkan, fibroblastların ve olgunlaşmış kollajenin nadir, iyi huylu, diffüz, infiltratif bir proliferasyonudur. Jaffe tarafından ilk kez 1958 yılında tanımlanmıştır. Mandibula en çok etkilenen dördüncü bölgedir ve sıklıkla mandibular (%84) posterior yerleşim görülür. Desmoplastik fibromanın klinik, radyolojik ve histolojik görünümü çeşitli diğer çene kemiği lezyonlarına benzeyebilir. Desmoplastik fibroma için en yaygın tedavi blok rezeksiyon veya geniş lokal eksizyondur ve 3 yıllık bir takip süresi önerilir.

Vaka: 12 yaşında erkek hasta kliniğimize mandibula ön bölgede ekspansif şişlik şikayetiyle başvurdu. Hastanın tıbbi geçmişi stabildi. Ekstraoral muayenede mandibulanın sağ ön sınırında hafif bir genişleme görüldü. Ağız içi şişlik sert kemik dokusuna benziyordu ve herhangi bir enflamasyon görülmedi. Panoramik radyografide mandibula alt sınırında periost reaksiyonu ve radyolüsent lezyon görüldü. İnsizyonel biyopsi alındı. Mikroskopik inceleme DF'yi gösterdi. DF'nin agresif yayılımı nedeniyle tedavi seçeneği marjinal rezeksiyon oldu. Rezeksiyon lezyonun etrafındaki 3 mm'lik sağlıklı kemik dokusunu içerecek şekilde uygulandı. Üç ve altı aylık takipler sonrasında nüks gözlenmedi ve birkaç yıl daha takip edilmesi planlandı.

Sonuç: Bu olgu sunumunun amacı, bugüne kadar çok az sayıda olgu bildirilmiş olan maksillofasiyal bölgedeki desmoid tümörlerin tanı ve tedavi yaklaşımlarını mevcut literatür arşivi ile incelemektir.

Anahtar Kelimeler: Desmoplastik Fibroma, Non-odontojenik Tümör, Tümör rezeksiyonu

Desmoplastic fibroma of the mandible: a rare case report and review of the literature

Ege Erdiner, Mert Özlü, Murat Mutlu, Ömer Faruk Kocamaz, Serpil Altundoğan
Ankara University Faculty of Dentistry, Oral and Maxillofacial Surgery Department, Ankara

Objectives: The desmoplastic fibroma (DF) is a rare, benign, diffuse, infiltrative proliferation of fibroblasts and mature collagen that typically occurs in the first three decades of life. Jaffe first outlined it in 1958. The mandible represents the fourth most affected site and mandibular (84%) posterior location is favored. The clinical, radiological and histological presentation of desmoplastic fibroma can resemble various other jaw bone lesions. The most common treatment for desmoplastic fibroma is block resection or wide local excision, a follow up period of 3 years is recommended.

Case: A 12-year-old male applied to our clinic with an expanding swelling at the anterior of his mandible. The patient had a stable medical history. Extraoral examination revealed a slight expansion of the right anterior border of the mandible. Intraoral swelling resembled a hard bony texture and there was no inflammation noted. A panoramic radiograph indicated periost reaction at the lower border of the mandible and radiolucent lesion. Incisional biopsy taken. Microscopic examination pointed DF. Treatment option was marginal resection due to aggressive behavior of DP. Resection included 3 mm of healthy bone tissue around the lesion. No recurrences was observed after 3-and 6-month follow-ups and will be followed for several years.

Conclusion: The purpose of this case report is to examine the diagnosis and treatment approaches for desmoid tumors in the maxillofacial region, a condition with very few cases reported so far, in the context of existing literature.

Keywords: Desmoplastic Fibroma, Non-odontogenic Tumor, Tumor resection

[OP-091]

Dentigeröz ve Keratokistlerin Marsupyalizasyonu Takiben Enükleasyon ve Gömülü Dişlerin Ekstraksiyonu ile Tedavisi:Vaka Serisi

Zeynep Naiboğlu¹, İlhan Kızılkaya¹, Dilek Aynur Uğur Çankal¹, İpek Atak Seçen²

¹Gazi Üniversitesi Diş Hekimliği Fakültesi, Ağız, Diş ve Çene Cerrahisi Ana Bilim Dalı, Ankara

²Gazi Üniversitesi Diş Hekimliği Fakültesi, Oral Patoloji Ana Bilim Dalı, Ankara

Giriş: Dentigeröz kist, maksilla ve mandibulada sık gözlenen odontojenik kökenli bir kist olup genellikle gömülü mandibular 3. molar diş ile ilişkilidir. Genellikle asemptomatik olup rutin muayenede fark edilir. Enfekte olduğunda ağrı semptomu oluşturabilir. Erkeklerde kadınlara oranla iki kat daha fazla görülür ve ortalama görülme yaşı 2. ve 3. dekattır.

Odontojenik keratokist, dental lamina artıklarından oluşan asemptomatik, ilerleme eğilimli bir kisttir. Nüks oranı yüksektir. Uniloküler ve multiloküler olabilen, sınırları belirgin radyolüsent lezyon olarak görüntü veren odontojenik keratokistin küçük lezyonları rutin radyografilerde fark edilirken, ilerlemiş olgular ağrı, şişlik gibi semptomlar verdiğinde tespit edilir. En çok 2. ve 3. dekatta, erkeklerde ve mandibula posterior bölgede görülür.

Kist tedavisinde tercih edilecek yöntem; kistin boyutuna, lokalizasyonuna ve anatomik yapılara uzaklığına bağlı olarak değişir.

Vaka:

Bu vaka serisinde üç dentigeröz kist ve iki keratokist vakası sunulmaktadır. Büyük boyuttaki bu kistlerin tedavisine marsupyalizasyon ile başlanıp, kist boyutlarında küçülme gerçekleştikten sonra gömülü diş çekimi ve enükleasyon yapıldı.

Marsupyalizasyon uygulaması ile büyük boyuttaki kistlerin herhangi bir komplikasyon oluşmadan tedavisi tamamlandı.

Sonuç:

Marsupyalizasyon geniş boyuttaki kistlerin tedavisinde, düşük komplikasyon oranıyla etkili bir tedavidir.

Anahtar Kelimeler: Dentigeröz kist, Keratokist, Marsupyalizasyon

Treatment of Dentigerous and Keratocysts With Marsupialization Followed by Enucleation and Extraction of Impacted Teeth:A Case Series

Zeynep Naiboğlu¹, İlhan Kızılkaya¹, Dilek Aynur Uğur Çankal¹, İpek Atak Seçen²

¹Gazi University Faculty of Dentistry, Department of Oral and Maxillofacial Surgery, Ankara

²Gazi University Faculty of Dentistry, Department of Oral Pathology, Ankara

Introduction: A dentigerous cyst is an odontogenic cyst frequently observed in the maxilla and mandible, usually associated with an impacted mandibular third molar tooth. It is generally asymptomatic and is often detected during routine examination. When infected, it can cause pain. It is observed twice as often in males compared to females, and the average age of occurrence is in the 2nd and 3rd decades of life.

An odontogenic keratocyst is an asymptomatic cyst with a tendency to progress, formed from remnants of the dental lamina. It has a high recurrence rate. Odontogenic keratocysts, which can be unilocular or multilocular and present as well-defined radiolucent lesions, are often detected during routine radiographs when small, but advanced cases are identified when symptoms such as pain and swelling appear. They are most commonly seen in the 2nd and 3rd decades, more frequently in males, and in the posterior mandibular region.

The preferred method for treating a cyst depends on its size, localization, and proximity to anatomical structures.

Case PresentationIn this case series, three dentigerous cysts and two keratocyst cases are presented. Treatment of these large cysts began with marsupialization, followed by enucleation and extraction of impacted teeth after the cysts had reduced in size. The large cysts were treated without any complications through marsupialization.

Conclusion:

Marsupialization is an effective treatment for large cysts, with a low complication rate.

Keywords: Dentigerous cyst, Keratocyst, Marsupialization

[OP-092]

Üç Boyutlu Sonlu Elemanlar Analizi Kullanılarak All-on-Four Tedavisi için Asimetrik İmplant Konfigürasyonlarının Biyomekanik Karşılaştırması

Edip Eren Kadıkıran, Ahmet Çiçek, Onur Gönül

Marmara Üniversitesi Diş Hekimliği Fakültesi, Ağız Diş ve Çene Cerrahisi Anabilim Dalı, İstanbul

Amaç: Bu çalışmanın amacı, All-on-Four konseptine göre uygulanan implantların (çapı 4.1 mm ve uzunluğu 12 mm olan Straumann BLT) tek taraflı olarak daha posteriora yerleştirilmesinin, kemik, implantlar ve diğer protez bileşenlerindeki gerilme dağılımına etkisini sonlu elemanlar analizi yöntemi kullanarak incelemektir.

Yöntemler: Model 1'de (M1) ön implantlar sağ ve sol lateral kesici diş bölgesinde simetrik olarak kemiğe dik yerleştirilmiş, arka implantların boyunları ise ikinci küçük azı dişi bölgesine simetrik olarak yerleştirilip 30 derece açıyla yerleştirilmiştir. Model 2'de (M2) sol ikinci küçük azı dişi bölgesindeki implant, tek taraflı olarak birinci büyük azı dişi bölgesine yerleştirilmiştir. Model 3'te (M3) sol lateral kesici diş bölgesindeki implant, tek taraflı olarak köpek dişi bölgesine yerleştirilmiştir. Sağ birinci büyük azı dişi bölgesine dikey ve eğik kuvvetler (100 N) uygulanmıştır. Von Mises ve maksimum (Pmax) ile minimum (Pmin) ana gerilmeler elde edilmiştir.

Bulgular: Eğik kuvvetler uygulandığında, kortikal kemik üzerindeki en yüksek gerilme yoğunluğu tüm modellerde ikinci küçük azı dişi bölgesinde gözlenmiştir. M1 en yüksek değere (8.992 MPa) sahipken, M3 (8.780 MPa) onu yakından takip etmiş, M2 ise en düşük değere (3.692 MPa) sahip olmuştur. Protez parçalar üzerindeki en yüksek gerilme yoğunluğu, yine eğik kuvvetler uygulandığında gözlenmiştir. M2 en yüksek değere (621.43 MPa) sahipken, M3 (409.16 MPa) onu takip etmiş ve en düşük değer M1'de (309.43 MPa) gözlenmiştir.

Sonuçlar: İmplantın birinci büyük azı dişi bölgesine daha geriye yerleştirilmesinin, kristal kemik etrafında yüksek stresle meydana gelen kemik rezorpsiyonunu önleyebileceği düşünülmektedir. Ancak, implantlar ve protez parçalar üzerindeki artan gerilme, başarısızlıklara yol açabilir.

Anahtar Kelimeler: All on Four Konsepti, Dental İmplantlar, Sonlu Elemanlar Analizi

Biomechanical Comparison of Asymmetric Implant Configurations for All-on-Four Treatment Using Three-Dimensional Finite Element Analysis

Edip Eren Kadıkıran, Ahmet Çiçek, Onur Gönül

Oral and Maxillofacial Surgery, Dentistry Faculty, Marmara University, İstanbul

Objective: The aim of this study is to examine the effect of unilaterally more posterior placement of implants (Straumann BLT 4.1 mm in diameter and 12 mm long) applied according to the All-on-Four concept on the stress distribution on bone, implants, and other prosthetic components, using the finite element analysis method.

Methods: Three scenarios were modeled: In Model 1 (M1), anterior implants were placed symmetrically perpendicular to the bone in the right and left lateral incisor regions, while the necks of the posterior implants placed symmetrically in the second premolar region were angled at 30 degrees. In Model 2 (M2), the implant in the left second premolar region was unilaterally placed in the first molar region. In Model 3 (M3), the implant in the left lateral incisor region was unilaterally placed in the canine region. Vertical and oblique forces were applied in the right first molar region. The von Mises and Pmax and Pmin principal stresses were obtained.

Results: The highest stress concentration on the cortical bone was observed in the second premolar region in all models. M1 had the highest value (8.992 MPa), followed by M3 (8.780 MPa), and M2 had the lowest value (3.692 MPa). The highest stress concentration on the prosthetic parts was also observed when oblique forces were applied. M2 had the highest value (621.43 MPa), followed by M3 (409.16 MPa), and the lowest was M1 (309.43 MPa).

Conclusions: It is thought that placing the implant further posterior to the first molar region may prevent bone resorption caused by high stress around the crestal bone. However, the increased stress on the implants and prosthetic parts may lead to failures.

Keywords: All on Four Concept, Dental Implants, Finite Element Analysis

[OP-093]

İntraoral Lipom: Bir Vaka Sunumu ve Literatür Taraması

Tuğba Taş, Mehmet Ali Altay, Göksel Şimşek Kaya, Alper Sindel, Öznur Özalp
Akdeniz Üniversitesi Diş Hekimliği Fakültesi, Ağız, Diş ve Çene Cerrahisi, Antalya

Giriş: Lipomlar, mezenkimal kökenli iyi huylu yumuşak doku tümörleridir. Vakaların yalnızca %1 ile %5'i ağız içinde görülmektedir. Klinik olarak asemptomatik, yavaş büyüyen ve ağrısız lezyonlar olarak ortaya çıkarlar. Bir lipomun maksimum çapı 1,2 ile 2,0 cm arasında değişir. Bu vaka raporunda 6 cm boyutuna ulaşan oral lipomun tedavisi ve benzer lezyonlarla ilgili literatür derlemesi yer alacaktır.

Vaka: 62 yaşındaki erkek hasta, sol alt çenede mevcut ağrısız şişlik şikayetiyle kliniğimize başvurdu. Yapılan klinik muayenede sol mandibula bukkal sulkusta yumuşak, üzeri sağlam mukoza ile kaplı ve sarımsı renkte kitle tespit edildi. Total eksize edilen kitle patolojik inceleme sonucu lipom tanısı aldı.

Sonuç: Lipom genellikle hasta tarafından fark edilmez ve sürekli travmaya maruz kalır. Mümkün olan tek tedavi, lezyonun kapsülü ile birlikte cerrahi eksizyonudur. Nüksü nadirdir.

Anahtar Kelimeler: lipom, tümör, yumuşak doku

Intraoral Lipoma: A Case Report and Literature Review

Tuğba Taş, Mehmet Ali Altay, Göksel Şimşek Kaya, Alper Sindel, Öznur Özalp
Department of Oral and Maxillofacial Surgery, Faculty of Dentistry, Akdeniz University, Antalya, Türkiye

Introduction: Lipomas are benign soft tissue tumours of mesenchymal origin. Only 1% to 5% of cases occur in the mouth. Clinically, lipomas present as asymptomatic, slow-growing and painless lesions. The maximum diameter of a lipoma varies between 1.2 and 2.0 cm. In this case report, the treatment of an oral lipoma measuring 6 cm and a review of the literature on similar lesions will be presented.

Case Presentation: A 62-year-old male patient was admitted to our clinic with the complaint of painless swelling in the left lower jaw. Clinical examination revealed a soft mass in the left buccal sulcus of the mandible covered with normal oral mucosa with yellowish colour. Total excised mass was diagnosed as lipoma after pathological examination.

Conclusion: Lipoma often remains unrecognised by the patient and is exposed to constant trauma. The only possible treatment is surgical excision of the lesion together with its capsule. Recurrence is rare.

Keywords: lipoma, soft tissue, tumour

[OP-094]

Geleneksel Olmayan İmplant Yerleşimi: Transkanin İmplant Olgu Raporu

Fatih Dođanođlu, Kevser Sancak

Ankara Yıldırım Beyazıt Üniversitesi Diş Hekimliği Fakültesi, Ağız, Diş ve Çene Cerrahisi Ana Bilim Dalı, Ankara

Giriş: Bu çalışma, cerrahi ekstraksiyon veya ortodontik tedavi yapılamayan ya da bu geleneksel tedavileri reddeden orta yaşlı ve yaşlı hastalar için geçerli bir alternatif tedavi olarak gömülü diş üzerine yerleşimi araştırmaktadır.

Vaka 1: 55 yaşında, maksillada eksik diş ve gömülü kanin dişi öyküsü bulunan bir kadın hasta, Ankara Yıldırım Beyazıt Üniversitesi Ağız ve Çene Cerrahisi Anabilim Dalı'na başvurmuştur. Hasta, maliyet ve zaman endişeleri nedeniyle geleneksel ekstraksiyon ve eşzamanlı olarak greftleme tedavisini reddetmiştir. Gömülü dişi ekstrekte etmeden maksillaya iki implant başarıyla yerleştirilmiştir.

Vaka 2: 42 yaşında, maksilla anteriorda eksik bir diş nedeniyle estetik kaygıları olan bir kadın hasta Ankara Yıldırım Beyazıt Üniversitesi Ağız Diş ve Çene Cerrahisi Ana Bilim Dalı'na başvurmuştur. Cerrahi ekstraksiyon konusunda yaşadığı olumsuz deneyim nedeniyle alternatif bir tedavi önerilmiştir; bu tedavi, gömülü diş üzerine implant yerleştirilmesini içermektedir. CBCT görüntüleme kılavuzluğunda gerçekleştirilen işlem sonucunda iki implant başarıyla yerleştirilmiştir.

Sonuç: Gömülü dişler üzerine implant yerleştirilmesi, geleneksel ekstraksiyon veya ortodontik tedavi alamayan hastalar için geçerli bir tedavi seçeneği sunmaktadır. Bu yaklaşım umut verici olmakla birlikte, etkinliğini ve güvenliğini rutin klinik uygulamada doğrulamak için daha geniş örneklem büyüklüğüne sahip uzun dönemli çalışmalar gerekmektedir.

Anahtar Kelimeler: Gömülü Kanin, İmplant, Ekstraksiyon

Unconventional Implant Placement: Transcanine Implant Case Report

Fatih Dođanođlu, Kevser Sancak

Ankara Yıldırım Beyazıt University Faculty of Dentistry, Oral and Maxillofacial Surgery, Ankara

Introduction: This study explores the potential of placing dental implants through impacted teeth as a viable alternative treatment for middle-aged and elderly patients who are either unable to undergo surgical extraction or orthodontic treatment, or who decline these conventional treatments.

Case Presentation 1: A 55-year-old female with a history of missing teeth in the maxilla and an impacted canine tooth was referred to the Department of Oral and Maxillofacial Surgery at Ankara Yıldırım Beyazıt University. Traditional treatment involving extraction and grafting was declined by the patient due to concerns about cost and time. Two implants were successfully placed in the maxilla without extracting the impacted tooth.

Case Presentation 2: A 42-year-old female presented with aesthetic concerns due to a missing tooth in the anterior maxilla, with an impacted tooth numbered 23. Given her previous negative experience with surgical extraction, an alternative treatment was proposed involving implant placement on the impacted tooth. CBCT imaging guided the procedure, resulting in successful placement of two implants.

Conclusion: Implant placement on impacted teeth offers a viable treatment option for patients who cannot undergo traditional extraction or orthodontic treatments. This approach, while promising, requires further validation through long-term studies with larger sample sizes and standardized protocols to confirm its effectiveness and safety in routine clinical practice.

Keywords: Dental Implant, Impacted Canine, Extraction

[OP-095]

Alveolar Kemik Artırım Teknikleri: Endikasyonlar ve Yaklaşımlar

Gizem Kiraz¹, Nesrin Buse Barın¹, Gözde Gökçe Uçkun², Abdulkadir Burak Çankaya¹

¹İstanbul Üniversitesi Diş Hekimliği Fakültesi, Ağız Diş ve Çene Cerrahisi Anabilim Dalı, İstanbul

²Sakarya Üniversitesi Diş Hekimliği Fakültesi, Ağız Diş ve Çene Cerrahisi Anabilim Dalı, Sakarya

Alveoler kemik defektleri, genellikle diş çekimi sonrası fizyolojik rezorpsiyon, enfeksiyon, kemik patolojileri veya periodontal hastalıklar gibi faktörlere bağlı olarak ortaya çıkmaktadır. Alveolar kemik artırımı, oral cerrahide kritik bir prosedür olup genellikle dental implant yerleştirilmeden önce kemik eksikliklerini onarmak için gereklidir. Hem yatay hem de dikey yönde yeterli kemik hacminin sağlanması, implant stabilitesi ve uzun vadeli başarı açısından önem taşır. Farklı tipte kemik kayıplarının tedavisi için çeşitli artırım teknikleri uygulanmakta olup, her birinin farklı teknik zorlukları bulunmaktadır. Birçok vakada, hem yatay hem de dikey kemik kaybının aynı anda ele alınması gereklidir. En uygun tekniğin seçilebilmesi için kemik kaybının yönü ve miktarı dikkatlice değerlendirilmelidir. Bu derleme, farklı artırım tekniklerini, endikasyonlarını, klinik sonuçlarını ve potansiyel komplikasyonları incelemektedir.

Anahtar Kelimeler: Alveoler kemik artırımı, Cerrahi teknikler, Dental İmplantlar, Kemik defektleri

Techniques on Alveolar Bone Augmentation: Indications and Approaches

Gizem Kiraz¹, Nesrin Buse Barın¹, Gözde Gökçe Uçkun², Abdulkadir Burak Çankaya¹

¹Istanbul University Faculty of Dentistry, Department of Oral and Maxillofacial Surgery, Istanbul

²Sakarya University Faculty of Dentistry, Department of Oral and Maxillofacial Surgery, Sakarya

Alveolar bone defects frequently occur due to factors such as physiological resorption following tooth extractions, infections, bone pathologies, or periodontal diseases. Bone augmentation is a crucial procedure in oral surgery, commonly needed to restore alveolar bone deficiencies prior to dental implant placement. Restoring adequate bone volume in both vertical and horizontal dimensions is critical for implant stability and long-term success. Different augmentation techniques are required depending on the specific bone loss, with each approach presenting distinct challenges. In many cases, both horizontal and vertical bone loss must be addressed simultaneously for optimal outcomes. It is essential to evaluate the direction and severity of bone loss in every case to choose the most appropriate technique. This review explores various bone augmentation techniques, their indications, clinical outcomes, and potential complications.

Keywords: Alveolar bone augmentation, Bone defects, Dental implants, Surgical techniques

[OP-096]

Atrofik Maksillada Augmentasyona Alternatif Zigomatik İmplantlar: İki Olgu Sunumu

Mahzun Yıldız¹, Mehmet Emre Yurttutan¹, Bora Akat²

¹Ankara Üniversitesi, Diş Hekimliği Fakültesi, Ağız Diş ve Çene Cerrahisi Ana Bilim Dalı, Ankara

²Ankara Üniversitesi, Diş Hekimliği Fakültesi, Protetik Diş Tedavisi Ana Bilim Dalı, Ankara

Giriş: Diş kaybı sonrası maksiller alveolar kemiğin rezorbsiyonuna ek olarak sinüslerin pnömatizasyonu, posterior bölgede sınırlı yatay ve dikey kemik hacmine neden olur. Tam protezlerin uzun süreli kullanımı bu rezorbsiyonu daha da şiddetlendirir.

Açık sinüs operasyonları, onlay greftleme ve interpozisyonel osteotomiler gibi kemik miktarını arttırma prosedürleri geliştirilmiş olsa da başarı oranları değişkendir. Greftleme operasyonları başarılı olsa bile, daha yüksek morbidite ve protezsiz geçen uzun tedavi süreleri dezavantajlardır. Bu olgu sunumunda, aşırı rezorbe olan maksillada greftleme operasyonları yerine zigomatik implantları tercih ettiğimiz iki vaka bildirilmektedir.

Vaka: Sistemik anamnezinde herhangi bir rahatsızlığı bulunmayan 54 ve 58 yaşındaki iki kadın hasta hareketli protezini kullanamama ve sabit protez beklentisiyle kliniğimize başvurmuştur. Yapılan radyolojik ve klinik muayenelerde hastaların yatay ve dikey kemik boyutunun geleneksel implantlar için yetersiz olduğu görülmüştür. Hastalarımıza hem greftleme işlemleri hem de zigomatik implantlar anlatılmıştır. Son karar olarak büyük greftleme operasyonları yerine üst çeneye zigomatik implantlar, alt çeneye geleneksel implantlar yapılmıştır. Daha sonrasında alt ve üst çeneye multiünit üstü hibrit protezler uygulanıp hasta memnuniyeti değerlendirilmiştir.

Sonuç: Çoğu çalışmada atrofik maksillaların zigomatik implantlar ile rehabilitasyonunun; greftsiz bir tedavi yaklaşımına izin veren, acil yüklenme prosedürlerini mümkün kılan ve hastalarda psikolojik avantajları ile öngörülebilir bir tedavi seçeneği olduğu gösterilmiştir. Zigomatik implantların sağkalım oranı yüksektir ve komplikasyon oranı düşüktür. Bu nedenle ciddi atrofik maksillayı rehabilite etmek için güvenilir bir tedavi seçeneğidir.

Anahtar Kelimeler: Atrofik Maksilla, Zigomatik İmplantlar, Acil Yükleme

Zygomatic Implants Alternative to Augmentation in Atrophic Maxilla: Two Case Reports

Mahzun Yıldız¹, Mehmet Emre Yurttutan¹, Bora Akat²

¹Ankara University, Faculty of Dentistry, Department of Oral and Maxillofacial Surgery, Ankara

²Ankara University, Faculty of Dentistry, Department of Prosthetic Dental Treatment, Ankara

Introduction: In addition to the resorption of the maxillary alveolar bone after tooth loss, the pneumatization of the sinuses causes limited horizontal and vertical bone volume in the posterior region. The long-term use of full prostheses further exacerbates this resorption. Although operations to increase bone size have been developed for such as sinus operations, grafting and interpositional osteotomies, success rates are variable. Even if grafting operations are successful, long treatment periods without prosthesis, higher morbidity are disadvantages. In this case report, two cases where we prefer zygomatic implants are reported instead of grafting operations in the maxillary with extreme resorbed.

Case Presentation: Two female patients, aged 55 and 58, who didn't have any disease applied to our clinic with complaint of inability to use removable prosthesis and with the expectation of fixed prosthesis. On radiological and clinical examination, the horizontal and vertical bone size of the patients was found to be insufficient for traditional implants. Both grafting procedures and zygomatic implants were explained to our patients. As a final decision, zygomatic implants were placed in maxilla and traditional implants were placed in the mandible. Afterwards, hybrid prosthesis with multi-unit abutment were applied to the maxilla and mandible and patient satisfaction was evaluated.

Conclusion: In most studies; it has been shown that the rehabilitation of atrophic maxillary with zygomatic implants are a predictable treatment option with psychological advantages in patients and allow an approach of treatment without grafts, make emergency loading procedures possible. The survival rate of zygomatic implants is high and the complication rate is low. It is therefore a reliable treatment option to rehabilitate serious atrophic maxillary.

Keywords: Atrophic Maxilla, Zygomatic Implants, Emergency Loading

[OP-097]

Santral Dev Hücreli Granülomanın Konservatif Ve Cerrahi Tedavisi

Mehmet Alp Eriş, Mehmet Emre Yurttutan

Ankara Üniversitesi Diş Hekimliği Fakültesi, Ağız Diş ve Çene Cerrahisi Anabilim Dalı, Ankara, Türkiye

GİRİŞ: Santral Dev Hücreli Granülom, neredeyse sadece çene kemiklerinde ve nadir görülen, benign ancak lokal agresif karakter gösterebilen bir tümördür. Genellikle çocuk ve genç erişkinlerde görülür. Çoğunlukla kadın hastalarda izlenir. Maksillaya göre mandibulada daha sık rastlanır. Santral dev hücreli granülomlar genellikle ağrısız şişliklerle karakterizedirler. Lezyonlar yavaş büyüme gösterebildiği gibi hızlı seyir de gösterebilir ve nüks edebilir. Ayırıcı tanısında Brown tümörü akılda tutulmalıdır. Bu lezyonlar; küretaj, rezeksiyon ve lezyon içine steroid enjeksiyonu ile tedavi edilebilmektedir.

Olgu: Bu çalışmada 11 ve 30 yaşındaki iki hastada büyük boyutlardaki Santral Dev Hücreli Granüloma'nın steroid enjeksiyonu sonrası cerrahi küretaj yöntemiyle tedavisi sunulmuştur.

1. vakada 11 yaşındaki çocuk hasta yanakta ve çenede ağrısız şişlik şikayetiyle kliniğimize başvurdu. Yapılan klinik ve radyolojik muayenede mandibula premolar bölgede ekspansiyon ve dişler migrasyona sebep olan radyolusent lezyon izlendi. Alınan insizyonel biyopsi sonucu santral dev hücreli granülom tanısı konuldu. İntralezyonel steroid enjeksiyonu sonrası cerrahi küretaj işlemi uygulandı.

2. vakada 30 yaşında kadın hasta yavaş büyüyen, ağrısız şişlik şikayetiyle kliniğimize başvurdu. Yapılan radyolojik muayenede mandibula posterior bölgede geniş radyolusent lezyon izlendi. Alınan insizyonel biyopsi sonucu santral dev hücreli granülom tanısı konuldu. İntralezyonel steroid enjeksiyonu sonrası cerrahi küretaj işlemi uygulandı.

Sonuç: Santral Dev Hücreli Granüloma, mandibulada ve maksillada gelişen, non-odontojenik bir lezyondur. Bu lezyonların tedavisinde, özellikle genç hastalarda, nüks eğilimini azaltmak için intralezyonel steroid enjeksiyonu ve küretaj önerilmektedir. Nüks oranının yüksek olması sebebiyle kısa süreli aralıklarla uzun dönem takibi önerilmektedir.

Anahtar Kelimeler: Küretaj, Santral Dev Hücreli Granülom, Steroid

Conservative And Surgical Treatment Of Central Giant Cell Granuloma

Mehmet Alp Eriş, Mehmet Emre Yurttutan

Ankara University Faculty of Dentistry, Department of Oral and Maxillofacial Surgery, Ankara, Türkiye

Introduction: Central giant cell granuloma (CGCG) is a rare, benign but locally aggressive tumour that occurs almost exclusively in the jaw bones. It's usually seen in children and young adults. It's mostly observed in female patients. It's more common in the mandible than the maxilla. CGCG's are usually characterised by painless swelling. The lesions may show slow growth or rapid progression and may recur. Brown tumour should be kept in mind in the differential diagnosis. These lesions can be treated with curettage, resection and steroid injection into the lesion.

Case: In this study, treatment of large CGCG in two patients aged 11 and 30 years by surgical curettage after steroid injection is presented.

In case 1, 11-year-old child patient was admitted to our clinic with the complaint of painless swelling. Clinical and radiological examination revealed a radiolucent lesion in the mandibular premolar region causing expansion and tooth migration. CGCG was diagnosed by incisional biopsy. Surgical curettage was performed after intralesional steroid injection.

In case 2, 30-year-old female patient presented to our clinic with the complaint of a slow-growing, painless swelling. Radiological examination revealed a large radiolucent lesion in the posterior region of the mandible. Incisional biopsy revealed CGCG. Surgical curettage was performed after intralesional steroid injection.

Conclusion: CGCG is a non-odontogenic lesion that develops in the mandible and maxilla. In the treatment of CGCG, especially in young patients, intralesional steroid injection and curettage are recommended to reduce tendency for recurrence. Due to the high recurrence rate, long-term follow-up is recommended at short-term intervals.

Keywords: Central Giant Cell Granuloma, Curettage, Steroid

[OP-098]

Ameloblastoma ve Keratokistlerle Seyreden Gorlin Goltz Sendromu: Bir Olgu Sunumu ve Literatür Derlemesi

Melek Alkap¹, Eda Bilazeroğlu¹, Büket Aybar¹, Fatma Nihan Aksakallı², Merva Soluk Tekkeşin², Necat Vakur Olgaç², Elif Yılmaz Güleç³, Yeşim Eren⁴, Yusuf Emes¹

¹İstanbul Üniversitesi Diş Hekimliği Fakültesi Ağız ve Diş Çene Cerrahisi Ana Bilim Dalı, İstanbul

²İstanbul Üniversitesi, Diş Hekimliği Fakültesi, Temel Bilimler Bölümü, Oral Patoloji Anabilim Dalı, İstanbul, Türkiye

³İstanbul Medeniyet Üniversitesi, Tıp Fakültesi, Tıbbi Genetik Anabilim Dalı, İstanbul, Türkiye,

⁴İstanbul Üniversitesi, Sağlık Bilimleri Enstitüsü, Diş Hekimliği Fakültesi, Ağız Diş Çene Hastalıkları ve Cerrahisi Anabilim Dalı, İstanbul, Türkiye

Amaç: Gorlin Goltz Sendromu otozomal dominant kalıtım ile aktarılan herediter bir hastalıktır. En yaygın bulgularından olan odontojenik keratokistler ve bazal hücreli karsinomların yanı sıra bu sendromla ilişkili olarak kist epitelinin malign dejenerasyonları ve ameloblastomaya dönüşümünü gösteren olgular literatürde rapor edilmiştir. Bu olgu sunumunda, Gorlin Goltz sendromuna sahip bir olgunun, ameloblastoma ve odontojenik keratokistlerle seyretmesi nedeniyle sunduğu klinik tablo ele alınmaktadır.

Materyal-Metod: 17 yaşındaki erkek hasta, sol mandibula angulus bölgesinde ağrı, şişlik sebebiyle kliniğimize başvurdu. Klinik ve radyografik muayene sonucunda hastanın 4 kadranında da gömülü dişle ilişkili uniloküler sklerotik sınırlı radyolusens lezyonlar görüldü. Hastanın 1ve 2. kadran kistleri direkt enükle edilip 3. ve 4. kadran kistleri marsupyalizasyon ile takip edilmesinin ardından enükle edildi. 1-3-4 numaralı bölgelerdeki lezyonların patoloji raporu odontojenik keratokist olarak, 2 numaralı bölge patoloji raporu ise klasik solid, foliküler akantomatöz, intraosseöz ameloblastom olarak alındı. Tıbbi genetik bölümüne konsülte edilen hastanın konsültasyon cevabı Nevoid Bazal Hücreli Karsinom (Gorlin Sendromu) olarak alındı.

Sonuç: Sendromlarla ilişkili ameloblastomalar nadir olsa da odontojenik lezyonlarla ilişkili sendromlarda, ameloblastik değişiklikleri saptamak önemlidir

TARTIŞMA: Odontojenik keratokist ile karşılaştırıldığında, Gorlin sendromunda ameloblastoma gelişimi nadirdir. Ameloblastoma ile bu sendromlar arasındaki ilişki tam olarak bilinmemekle birlikte, ameloblastoma görülen hastaların ve ailelerinin şüpheli nevoid bazal hücreli karsinom belirti ve semptomları yönünden araştırılması gerekir.

Anahtar Kelimeler: Gorlin Goltz Sendromu, Odontojen Keratokist, Ameloblastoma

Gorlin Goltz Syndrome Associated With Ameloblastoma and Keratocysts: A Case Report And Literature Review

Melek Alkap¹, Eda Bilazeroğlu¹, Büket Aybar¹, Fatma Nihan Aksakallı², Merva Soluk Tekkeşin², Necat Vakur Olgaç², Elif Yılmaz Güleç³, Yeşim Eren⁴, Yusuf Emes¹

¹Istanbul University Faculty of Dentistry Department of Oral and Maxillofacial Surgery, İstanbul

²Istanbul University, Faculty of Dentistry, Division of Basic Medical Science, Department of Oral Pathology, İstanbul, Turkey

³Istanbul Medeniyet University, Faculty of Medicine, Department of Medical Genetics, İstanbul, Turkey

⁴Istanbul University, Institute of Health Sciences, Faculty of Dentistry, Department of Oral and Maxillofacial Diseases and Surgery, İstanbul, Turkey

OBJECTİVE: Gorlin-Goltz syndrome is a rare autosomal dominant disorder. It is characterised by odontogenic keratocysts and basal cell carcinomas. Although malignant transformation of the cystic epithelium into ameloblastoma has been reported, it remains uncommon. This case report describes a patient with Gorlin-Goltz syndrome presenting with ameloblastoma and odontogenic keratocysts.

Materyal-Metod: A 17-year-old male presented with pain and swelling in the left mandible. Radiographs revealed unilocular sclerotic radiolucent lesions associated with impacted teeth in all quadrants. Cysts in quadrants 1 and 2 were enucleated directly, while those in 3 and 4 were enucleated after marsupialisation. Pathology reports showed odontogenic keratocysts in quadrants 1, 3, and 4, and intraosseous ameloblastoma in quadrant 2. The medical genetics consultation indicated Basal Cell Carcinoma.

Results: Although ameloblastomas associated with syndromes are rare, it is important to exclude ameloblastic changes in syndromes associated with odontogenic lesions. This case report draws attention to a rare form of Gorlin-Goltz syndrome with ameloblastoma.

CONCLUSION: Compared to odontogenic keratocyst, development of ameloblastoma in Gorlin syndrome is rare. Although the relationship between ameloblastoma and these syndromes is not known, patients with ameloblastoma and their families should be investigated for signs and symptoms of suspected nevoid basal cell carcinoma.

Keywords: Gorlin Goltz Syndrome, Odontogen Keratocyst, Ameloblastoma

[OP-099]

Oro-Antral Fistülün Blok Greft ile Onarımı ve Literatür Derlemesi

Mehmet Fuat Kılıç, Mahzun Yıldız, Mehmet Emre Yurtttutan
Ankara Üniversitesi, Diş Hekimliği Fakültesi, Ağız Diş ve Çene Cerrahisi Ana Bilim Dalı, Ankara, Türkiye

Giriş: Maksillada posterior bölgede maksiller sinüs ile ilişkili dişlerin çekimleri sonrası sıklıkla oro-antral fistül oluşabilmektedir. Oluşan oro-antral fistülün kapatılma protokolü fistülün boyutuna göre değişiklik gösterir. Zamanında kapatılmamış fistüller hastada yeme-içme, konuşma zorluğu ve sinüzit gibi komplikasyonlara yol açabilir. Oro-antral fistülün tedavisi için çeşitli cerrahi yöntemler tanımlanmıştır ve başarısı oral mukozal dokuların sağlıklı bir şekilde devamlılığının sağlanmasına bağlıdır.

Vaka: 63 yaşındaki erkek hasta dişsiz boşluklarının rehabilitasyonu için kliniğimize başvuruda bulundu. Hastaya yapılan klinik ve radyolojik muayene sonucunda sol maksilla posterior dişsiz bölgede, kret tepesinde yumuşak dokunun devamlılığın bozulduğu ve sinüs membranının ağız ortamına açık olduğu görüldü. Hastada mevcut olan oro-antral fistül, sinüs tamamen temizlendikten sonra bukkal flap kaydırma yöntemi ile kapatılıp iyileşmesi takip edildi. Mukozal iyileşme ve schneider membranının iyileşmesi için 2 ay beklenip iyileşme sağlandıktan sonra simfiz bölgesinden alınan blok greft, sol maksilladaki oro-antral açıklığa mini-plak ile sabitlenip rekonstrüksiyonu sağlandı. İyileşme için 4 ay beklenilip CBCT ile bölgeye implant öncesi ölçümler yapıldı ve iyileşme kontrol edildi. Rekonstrükte edilen saha implantlar ile rehabilite edildi.

Sonuç: Kliniğimize başvuran hastanın simfiz bölgesinden alınan blok greft ile rekonstrüksiyonu yapıldı ve implantlar ile dişsiz boşlukların rehabilitasyonu sağlandı.

Anahtar Kelimeler: Oro-antral fistül, blok greft, rekonstrüksiyon

Repair of Oro-Antral Fistula with Block Graft and Literature Review

Mehmet Fuat Kılıç, Mahzun Yıldız, Mehmet Emre Yurtttutan
Ankara University, Faculty of Dentistry, Department of Oral and Maxillofacial Surgery, Ankara, Turkey

Objectives: Oro-antral fistulas often occur after tooth extractions in the posterior maxilla, especially when the maxillary sinus is involved. The approach to closing an oro-antral fistula depends on its size. Untreated fistulas can result in complications such as difficulty with eating and drinking, speech difficulties and sinusitis. Several surgical techniques have been described for managing oro-antral fistulas, with success relying on maintaining healthy oral mucosa.

Case: A 63-year-old male patient presented to our clinic for rehabilitation of edentulous spaces. Clinical and radiological examinations revealed a disruption in the soft tissue at the crest of the edentulous ridge in the posterior left maxilla, exposing the sinus membrane to the oral cavity. The oro-antral fistula was treated using a buccal flap sliding technique after thoroughly cleaning the sinus. Healing was monitored for two months to ensure mucosal and Schneiderian membrane recovery. Following this, a block graft harvested from the symphysis region was fixed to the oro-antral opening in the left maxilla with a mini-plate for reconstruction. After four months of healing, pre-implant measurements were taken using CBCT, and the reconstructed area was rehabilitated with implants.

Result: The patient's edentulous spaces were successfully reconstructed using a block graft from the symphysis region, and the area was rehabilitated with dental implants.

Keywords: Oro-antral fistula, block graft, reconstruction

[OP-100]

İmmediat Yerleştirilen İmplantlarda Diş Etiindeki Şekillendirmenin Kemik Kaybı İle İlişkisinin Değerlendirilmesi: İki Vaka Raporu

Berivan Deniz¹, Mehmet Emre Yurttutan¹, Bora Akat²

¹Ankara Üniversitesi Diş Hekimliği Fakültesi, Ağız, Diş ve Çene Cerrahisi Ana Bilim Dalı, Ankara

²Ankara Üniversitesi Diş Hekimliği Fakültesi, Protetik Diş Tedavisi, Ana Bilim Dalı, Ankara

Giriş: Dental implantların etrafındaki krestal kemik stabilitesi, başarılı implant tedavisinin en önemli faktörlerindedir. Hastaya sağladığı önemli klinik avantajların yanı sıra, stabil marjinal kemiğe bağlı olumlu uzun vadeli sonuç, klinisyene psikolojik rahatlık ve memnuniyet sağlar. Bu nedenle, krestal kemik stabilitesinin kaybına yol açabilecek olası nedenlerin farkında olmak ve kemik rezorpsiyonunu önlemek için çalışmalar yapılmaktadır. Bu çalışmamızda implant cerrahisi sırasında diş eti şekillendirmeleri yapılarak krestal kemik seviyesinin korunması ve şekillenmesi amaçlanmaktadır.

Vaka: 56 yaşında erkek ve 23 yaşında kadın hasta daha önce başarısız olan kanal tedavileri sonrası bu bölgelerin rehabilitasyonu için kliniğimize başvurmuştur. Anamnez ve radyografi sonrası muayenede erkek hastanın 36 numaralı dişi ile kadın hastanın 16 numaralı dişinin tekrar restore edilememesinden çekimlerine karar verilmiştir. Hastalardan konik ışınli bilgisayarlı tomografi alınarak üç boyutlu incelemeler yapılmıştır. Hastaların dişleri çekilip immediat olarak implantlar çekim soketlerine yerleştirilip gerekli yerler greftlendikten sonra, restorasyonları ilk hastanın dijital, ikinci hastanın konvansiyonel yöntemle ölçüsü alındıktan sonra restorasyonları yapılmıştır. Hastalar 6 ay sonunda hala takip edilmektedir ve diş eti şekillenmesi ve kemik kaybı miktarları optimal düzeydedir.

Anahtar Kelimeler: diş eti, immediat, kemik kaybı

Evaluation of the Relationship Between Gingival Remodeling and Bone Loss in Immediately Placed Implants: Two Case Reports

Berivan Deniz¹, Mehmet Emre Yurttutan¹, Bora Akat²

¹Ankara University Faculty of Dentistry, Department of Oral and Maxillofacial Surgery, Ankara

²Ankara University Faculty of Dentistry, Department of Prosthodontics, Ankara

Introduction: Crestal bone stability around dental implants is one of the most important factors of successful implant treatment. In addition to the significant clinical advantages to the patient, the favorable long-term outcome due to stable marginal bone provides psychological comfort and satisfaction to the clinician. Therefore, efforts are being made to be aware of the possible causes that may lead to loss of crestal bone stability and to prevent bone resorption. In this study, we aim to preserve and shape the crestal bone level by gingival remodeling during implant surgery.

Case Presentation: A 56-year-old male and a 23-year-old female patient applied to our clinic for rehabilitation of these areas after previous failed root canal treatments. After anamnesis and radiographic examination, it was decided to extract tooth number 36 of the male patient and tooth number 16 of the female patient because they could not be restored. Cone beam computed tomography was obtained from the patients and three-dimensional examinations were performed. After the teeth of the patients were extracted, implants were placed immediately and the necessary areas were grafted, restorations were made after the first patient was measured digitally and the second patient was measured conventionally. The patients are still being followed up after 6 months and the gingival remodeling and the amount of bone loss are at optimal levels.

Keywords: bone loss, gingiva, immediately

[OP-101]

Mandibulanın İntroosseöz Lipomu: Bir Vaka Raporu ve Literatür Derlemesi

Miraç Kanat, Sefa Söğütözü, Mine Cambazoğlu

Ankara Üniversitesi, Diş Hekimliği Fakültesi, Ağız ve Çene Cerrahisi Anabilim Dalı, Türkiye

Giriş: Lipom, insan vücudunda yağ dokusunun geniş dağılımı nedeniyle en sık görülen iyi huylu tümörlerden biridir. Yumuşak doku lipomlarının %20'si baş ve boyun bölgesinde bulunur, ancak ağız boşluğunda bulunan lipomlar %1-4 gibi çok küçük bir oranı oluşturur. İntrooral lipomlar sıklıkla yanakların muköz membranları, dudak, dil, vestibül ve ağız tabanı gibi yumuşak dokularda görülür. Ancak, introosseöz lipomlar çok nadirdir ve primer kemik tümörlerinin %0,1'inden daha azını oluşturur; genellikle alt ekstremitelerin uzun kemiklerinde veya kalkaneusta görülür. Çenelerde introosseöz lipomlara dair yalnızca birkaç belgelenmiş vaka bulunmaktadır.

Vaka: 44 yaşındaki kadın hasta kliniğimize, vestibüler mukozada şişlik şikâyetiyle başvurmuştur. İntrooral muayenede sağ mandibuler molar bölgede bukkal ekspansiyon görülmüştür. Ortopantomografik X-ray'de, sklerotik kenarları olan yuvarlak ve uniloküler radyolusent bir görüntü gözlemlenmiştir. CBCT incelemesi de periostal reaksiyon gösteren subperiosteal bir lezyonu ortaya koymaktadır. Lezyon, lokal anestezi altında enükleasyon ve küretaj ile tedavi edilmiştir. Histopatoloji, introosseöz lipom olarak raporlanmıştır.

Anahtar Kelimeler: İntroosseöz lipom, lipom, mandibula

Intraosseous Lipoma of the Mandible: A Case Report and Review of the Literature

Miraç Kanat, Sefa Söğütözü, Mine Cambazoğlu

Ankara University, Faculty of Dentistry, Department of Oral and Maxillofacial Surgery, Turkey

Introduction: Lipoma is one of the most commonly seen benign tumor due to the wide distribution of adipose tissue in human body. 20% of all soft tissue lipomas are located in the head and neck region, but a very small percentage, such as 1-4%, of lipomas are located in the oral cavity. Intraoral lipomas are frequently located in soft tissues such as the mucous membrane of the cheek, lips, tongue, palate, vestibule and floor of the mouth. However, intraosseous lipomas are very rare, accounting for less than 0,1% of primary bone tumors, mostly affect the long bones of lower extremities or calcaneus. There are only a few documented cases of intraosseous lipomas of the jaws.

Case Presentation: A-44-year old female patient admitted to our clinic due to swelling in the mandibular vestibular region. Intraoral examination revealed buccal expansion in the right mandibular molar region. Orthopantomographic X-ray evaluation showed a circular and unilocular radiolucent image with sclerotic margins, as well as a fractured tooth. The CBCT examination also revealed a subperiosteal lesion with periosteal reaction. The lesion was treated by enucleation and curettage under local anesthesia. Histopathology was reported as an intraosseous lipoma.

Keywords: Intraosseous lipoma, lipoma, mandible

[OP-102]

Bilateral Sagittal Split Ramus Osteotomisinde Görülen Komplikasyonların Retrospektif Olarak Değerlendirilmesi

Tuğçe Çabas, Berkay Akpınar, Furkan Saraçoğlu, Uğur Boz, Ayşegül Mine Tüzüner
Ankara Üniversitesi, Diş Hekimliği Fakültesi, Ağız, Diş ve Çene Cerrahisi Anabilim Dalı, Ankara

Amaç: Bu çalışmanın amacı, ortognatik cerrahi uygulanan hastalarda bilateral sagittal split ramus osteotomisine bağlı olarak ortaya çıkan intraoperatif ve postoperatif komplikasyonların insidansını ve çözüm yollarını değerlendirmektir.

Yöntemler: Bu çalışma, Ankara Üniversitesi Ağız, Diş ve Çene Cerrahisi bölümünde 2021-2024 yılları arasında ortognatik cerrahi uygulanan 122 hastanın kayıtlarının retrospektif analizini içermektedir. Tüm cerrahi komplikasyonlar; cinsiyet, yaş, ameliyat süresi, osteotomi tipi ve maloklüzyon tipi gibi bağımsız değişkenler incelenerek intraoperatif ve postoperatif olmak üzere iki grupta değerlendirildi.

Bulgular: Çalışma kapsamında 75'i kadın 47'si erkek, yaş ortalaması 25,3 (16-41 arasında) olan 122 hastanın verileri değerlendirildi. Operasyon sırasında en sık görülen komplikasyon fiksasyon esnasında frez kırığıydı (15 vaka, %12,2). Bunu kötü kırık oluşumu (5 vaka, %4,0), inferior alveolar sinir hasarı (3 vaka, %2,4), fasiyal arter yaralanmasına bağlı olarak görülen şiddetli hemoraji (1 vaka, %0,9) takip etti. Operasyon sonrasında en sık karşılaşılan komplikasyon ise nörosensoryel bozukluktu (7 vaka, %5,7). Bunu fiksasyon kaybı (2 vaka, %1,6), plak enfeksiyonu (1 vaka, %0,8) ve TME disfonksiyonu (1 vaka %0,8) izledi. Hiçbir hastada hayatı tehdit eden bir komplikasyon ile karşılaşmadı.

Sonuçlar: Literatürde ortognatik cerrahi ile ilişkili çeşitli komplikasyonlar bildirilmiş olsa da, bu komplikasyonların görülme sıklığı azdır. Ortaya çıkabilecek komplikasyonların uygun şekilde yönetilebilmesi için yeterli bilgi ve deneyime sahip olmak büyük önem taşımaktadır.

Anahtar Kelimeler: Komplikasyon, Ortognatik cerrahi, Sagittal split osteotomi

A Retrospective Evaluation Of Complications Observed In Bilateral Sagittal Split Ramus Osteotomy

Tuğçe Çabas, Berkay Akpınar, Furkan Saraçoğlu, Uğur Boz, Ayşegül Mine Tüzüner
Ankara University, Faculty of Dentistry, Department of Oral and Maxillofacial Surgery, Ankara

Objective: The aim of this study was to evaluate the incidence and management of intraoperative and postoperative complications associated with bilateral sagittal split ramus osteotomy in patients undergoing orthognathic surgery.

Methods: This study included a retrospective analysis of the records of 122 patients who underwent orthognathic surgery between 2021 and 2024 in the Department of Oral, Dental and Maxillofacial Surgery, Ankara University. All surgical complications were evaluated in two groups as intraoperative and postoperative by examining independent variables such as gender, age, duration of surgery, type of osteotomy and type of malocclusion.

Results: We analysed the data of 122 patients, 75 females and 47 males, with a mean age of 25.3 years (range 16-41). The most common intraoperative complication was drill fracture during fixation (15 cases, 12.2%), followed by bad split (5 cases, 4.0%), inferior alveolar nerve injury (3 cases, 2.4%), severe haemorrhage due to facial artery injury (1 case, 0.9%). The most common postoperative complication was neurosensory deficit (7 cases, 5.7%). This was followed by loss of fixation (2 cases, 1.6%), plate infection (1 case, 0.8%) and TMJ dysfunction (1 case, 0.8%). No life-threatening complications were encountered in any patient.

Conclusions: In the literature, various complications associated with orthognathic surgery have been reported, but the incidence of these complications is low. It is of great importance to have sufficient knowledge and experience to manage the complications that may arise appropriately.

Keywords: Complication, Orthognathic surgery, Sagittal split osteotomy

[OP-103]

Çene Bölgesinde Ender Görülen Langerhans Hücreli Histiyoitoz Tanısında Karşılaşılan Zorluklar: 2 Olgu Raporu

Furkan Saraçoğlu

Ankara Üniversitesi diş hekimliği fakültesi ağız diş ve çene cerrahisi

Giriş: Langerhans hücreli histiyoitoz (LHH), Langerhans hücre proliferasyonu ile karakterize ve etiyojisi tam olarak bilinmeyen nadir bir hastalıktır. LHH'in malignensi ya da immün sistem bozukluğu olup olmadığı sorusu günümüzde hâlâ tartışma konusu olsa da, non-neoplastik bir hastalık olarak kabul edilmektedir. Klinik bulgularının ve radyografik görüntülerinin çok geniş bir varyasyona sahip olması ve spesifik olmaması ayırıcı tanı koymayı zorlaştırmaktadır.

Vaka:

Vaka 1: 50 yaşındaki erkek hastadan alınan panoramik radyografda maksilla ve mandibulada yaygın tutulum gösteren radyolüsent kemik yıkım alanları tespit edilmiştir. İlgili bölgelerde diş eti ve yumuşak dokuda mukozal tutulum görülmüştür. Yapılan insizyonel biyopsi patoloji raporu sonucu doğrultusunda tanı konulmuştur.

Vaka 2: 9 yaşındaki kadın hastadan alınan radyografda mandibula sağ posterior bölgede 47 ve 48 numaralı diş gerileri etrafında litik alan oluşturmuş, bukkal ekspansiyon görülen ağrısız lezyon tespit edilmiştir. Yapılan insizyonel biyopsi patoloji raporu sonucu doğrultusunda tanı konulmuştur.

Sonuç: LHH genellikle iskelet sistemini tutan ve nadir görülen bir hastalıktır. İlk tutulum bölgesinin genellikle baş ve boyun bölgesi olması nedeniyle diş hekimleri erken tanıda önemli rol almaktadır. Olguların yaşı ve radyografik değerlendirme ile ayırım yapılabilir. Kesin tanı için histopatolojik değerlendirme gereklidir.

Anahtar Kelimeler: Langerhans Hücreli Histiyoitoz, Eozinofilik Granuloma, Histiyoitoz X

Diagnostic Challenge of Rare Langerhans Cell Histiocytosis in the Maxillofacial Region: 2 Case Reports

Furkan Saraçoğlu

Ankara University, Faculty Of Dentistry, Oral and Maxillofacial Surgery

Introduction: Langerhans cell histiocytosis (LCH), is a rare disease of unknown etiology which is characterized with Langerhans cell proliferation. Even though, if LHH is a malignancy or an immune system disorder still remains controversial, it is still regarded as a non-neoplastic disease. Variations in clinical and radiographic findings of non-specific pattern make it difficult to establish a differential diagnosis

Case Presentation:

Case 1: A 50-year-old male patient's panoramic radiograph showed radiolucent areas of bone destruction with widespread involvement in the maxilla and mandible. Gingival and soft tissue mucosal involvement was observed in the relevant areas. The diagnosis was made according to the pathology report of the incisional biopsy.

Case 2: In the radiograph taken from a 9-year-old female patient, a painless lesion with buccal expansion was detected in the right posterior region of the mandible, forming a lytic area around teeth 47 and 48. The diagnosis was made according to the pathology report of the incisional biopsy.

Conclusion: LHH is a rare disease that usually involves the skeletal system. Oral and Maxillofacial Surgeon have an important role in early diagnosis as the disease is usually first seen in the head and neck region. It can be differentiated by the age of the patients and radiographic evaluation. Histopathologic evaluation is necessary for definitive diagnosis.

Keywords: Langerhans cell histiocytosis, eosinophilic granuloma, histiocytosis X

[OP-104]

Antibakteriyel Süturların Oral ve Maksillofasiyal Bölgede Kullanımı

Zeynep Dilan Orhan

Van Yüzüncü Yıl Üniversitesi, Diş Hekimliği Fakültesi, Ağız Diş ve Çene Cerrahisi Anabilim Dalı

Amaç: Oral cerrahide postoperatif komplikasyonları minimum seviyeye çekmek amacıyla farklı teknikler veya materyaller kullanılmaktadır. Bu derlemenin amacı, antibakteriyel süturların oral ve maksillofasiyal cerrahi uygulamalarda etkinliğini ve nasıl kullanıldığını belirlemek, avantajlarını değerlendirmektir.

Yöntemler: Çalışmada, 2013-2023 yılları arasında yayımlanmış bilimsel makaleler, klinik araştırmalar ve sistematik incelemeler taranmıştır. Antibakteriyel süturların oral cerrahideki kullanımı, bu süturların etkinliği, güvenilirliği ve hastaların iyileşme süreçlerine etkileri üzerine yapılan çalışmalar değerlendirilmiş, veriler, çeşitli veritabanlarından (PubMed, Scopus, Google Scholar) toplanmıştır.

Bulgular: Genel olarak antibakteriyel süturların, antibakteriyel olmayanlara kıyasla daha az bakteri barındırdığı ve daha az enfeksiyon riski oluşturduğu belirlenmiştir. Triklosan kaplı süturlar ve klorheksidin kaplı süturlar gözle görülen plak varlığında kaplamasız olanlara göre üstünlük sağlasa da postoperatif ağrı açısından aralarında farklılık bulunmamaktadır.

Sonuçlar: Antibakteriyel süturlar, enfeksiyon riskini azaltma ve iyileşme sürecini hızlandırmada etkili bir araç olarak kullanılabilir ve bu özellikleri sayesinde cerrahi prosedürlerin klinik başarısını artırması muhtemeldir.

Anahtar Kelimeler: antibakteriyel suture, oral cerrahi, postoperatif komplikasyon

Use of Antibacterial Sutures in the Oral and Maxillofacial Region

Zeynep Dilan Orhan

Department of Oral and Maxillofacial Surgery, Faculty of Dentistry, Van YuzuncuYil University

Objective: Different techniques or materials are used in oral surgery to minimise postoperative complications. The aim of this review is to determine the effectiveness and how antibacterial sutures are used in oral and maxillofacial surgical applications and to evaluate their advantages.

Methods: Scientific articles, clinical trials and systematic reviews published between 2013 and 2023 were reviewed. Studies on the use of antibacterial sutures in oral surgery, their efficacy, safety and effects on patients' recovery processes were evaluated, and data were collected from various databases (PubMed, Scopus, Google Scholar).

Results: In general, antibacterial sutures harboured fewer bacteria and posed less risk of infection than non-antibacterial sutures. Although triclosan-coated sutures and chlorhexidine-coated sutures were superior to uncoated sutures in the presence of visible plaque, there was no difference in postoperative pain.

Conclusions: Antibacterial sutures can be used as an effective tool to reduce the risk of infection and accelerate the healing process, and these properties are likely to improve the clinical success of surgical procedures.

Keywords: antibacterial suture, oral surgery, postoperative complication

[OP-105]

Adenomatoid Odontojenik Tümör: Olgu Sunumu ve Literatür Derlemesi

Gülce Ecem Doğançalı¹, Gözde Gökçe Uçkun², Abdulkadir Burak Çankaya¹, Mehmet Ali Erdem¹

¹İstanbul Üniversitesi, Diş Hekimliği Fakültesi, Ağız Diş ve Çene Cerrahisi Anabilim Dalı, İstanbul

²Sakarya Üniversitesi, Diş Hekimliği Fakültesi, Ağız Diş ve Çene Cerrahisi Anabilim Dalı, Sakarya

Giriş: Tüm odontojenik tümörlerin yaklaşık %2 ile %7'sini oluşturan ve çenelerde sıklıkla anterior bölgede görülen adenomatoid odontojenik tümör intraosseöz ve ekstraosseöz tip olarak ikiye ayrılır. Intraosseöz adenomatoid odontojenik tümör ise foliküler ve ektrafoliküler tip olarak alt sınıflara ayrılır.

Vaka: İstanbul Üniversitesi Diş Hekimliği Fakültesi Ağız Diş ve Çene Cerrahisi Anabilim dalı kliniğine ortodontik tedavi sırasında mandibula anterior bölgede oluşan lingual ekspansiyon şikâyeti ile başvuran hastanın radyolojik incelemesinde anterior dişlerin kökleri etrafında sınırları belirgin, içerisinde kalsifiye odaklar bulunan radyolüsent lezyon görülmüştür. Eksizyonel biyopsi sonucu bu lezyona ektrafoliküler intraosseöz adenomatoid odontojenik tümör tanısı konulmuştur.

Sonuç: Adenomatoid odontojenik tümörün etiopatogenezi hala tartışmalıdır. Etiopatogenezi mine organ epiteli, indirgenmiş mine epiteli, malassez epitel artığı ve dental lamina artığının kaynaklandığını savunanların yanı sıra dentigeröz kistin odontojenik epitelinden kaynaklandığını düşünen araştırmacılar da vardır. Bu çalışmada ortodontik tedavi sırasında ortaya çıkan vakamızdan yola çıkarak adenomatoid odontojenik tümörün etiopatogenezi, radyolojik görüntüsü, sınıflaması ve tedavi yöntemleri tartışılmıştır.

Anahtar Kelimeler: adenomatoid odontojenik tümör, biyopsi, odontojenik tümör

Adenomatoid Odontogenic Tumor: Case Report and Literature Review

Gülce Ecem Doğançalı¹, Gözde Gökçe Uçkun², Abdulkadir Burak Çankaya¹, Mehmet Ali Erdem¹

¹Istanbul University, Dentistry Faculty, Oral and Maxillofacial Surgery Department, Istanbul

²Sakarya University, Dentistry Faculty, Oral and Maxillofacial Surgery Department, Sakarya

Introduction: Adenomatoid odontogenic tumor (AOT), which constitutes approximately 2% to 7% of all odontogenic tumors and is frequently observed in the anterior regions of the jaws, can be classified into intraosseous and extraosseous types. The intraosseous AOT is further subdivided into follicular and extrafollicular types.

Case: A patient presenting with lingual expansion in the anterior mandibular region during orthodontic treatment was referred to the Oral and Maxillofacial Surgery Department of Istanbul University Faculty of Dentistry. Radiological examination revealed a radiolucent lesion with well-defined borders and calcified foci around the roots of the anterior teeth. An excisional biopsy confirmed the diagnosis of an extrafollicular intraosseous adenomatoid odontogenic tumor.

Conclusion: The etiopathogenesis of adenomatoid odontogenic tumor remains controversial. Some researchers argue that it originates from the enamel organ epithelium, reduced enamel epithelium, Malassez epithelial remnants, or dental lamina remnants. In contrast, others suggest that it arises from the odontogenic epithelium of a dentigerous cyst. This study discusses the classification, radiological appearance, and treatment methods of adenomatoid odontogenic tumor, based on the case during orthodontic treatment.

Keywords: adenomatoid odontogenic tumor, biopsy, odontogenic tumor

[OP-106]

Mandibulada Santral Dev Hücreli Granülomun Eşlik Ettiği Santral Odontojenik Fibroma: Nadir Bir Olgu Sunumu ve Literatür Değerlendirmesi

Berkay Akpınar, Tuğçe Çabas, Furkan Saraçoğlu, Uğur Boz, Ayşegül Mine Tüzüner
Ankara Üniversitesi, Diş Hekimliği Fakültesi, Ağız, Diş ve Çene Cerrahisi Anabilim Dalı, Ankara

Giriş: Santral odontojenik fibroma, kalsifikasyon içeren veya içermeyen fibröz bağ dokusu ve değişken miktarlarda inaktif odontojenik epitelden oluşan, çene kemiklerinin nadir görülen intraosseöz neoplazmidir. Odontojenik tümörlerin %5'inden azını oluşturur ve kadınlarda daha sık görülür. Klinik olarak, ağrısız, ekspansif, yavaş büyüyen santral bir lezyon olarak görülür. Santral dev hücreli granülom, fibrovasküler bir stroma içinde osteoklast benzeri çok çekirdekli dev hücreler içeren çenelerin lokal olarak yıkıcı ancak iyi huylu bir lezyonudur. Santral dev hücreli granülom, tüm benign odontojenik tümörlerin yaklaşık %10'unu oluşturur ve tipik olarak 30 yaşından genç kadınlarda görülür. Santral dev hücreli granülomun eşlik ettiği Hibrid Odontojenik Fibrom ise her iki lezyonun histolojik özelliklerini taşıyan hibrit bir lezyon olup ilk olarak 1992 yılında tanımlanmıştır. Literatürde çok nadir olarak tanımlanan bu lezyona ait 50'den az vaka bildirilmiştir.

Vaka: Kliniğimize sağ mandibula molar bölgede şişlik şikayetiyle başvuran 13 yaşındaki kadın hastada radyolojik olarak bukkal ve lingual yönde ekspansiyon, septa içeren, iyi sınırlı lezyon teşhis edilmiştir. İnsizyonel biyopsi sonucu santral odontojenik fibroma eşlik eden dev hücreli granülom tanısı alan lezyonun tedavisinde lezyonla ilişkili 45-46 numaralı dişlerin çekimi, enükleasyon ve periferik osteotomi yapılmıştır. 6 ay takip sonucunda nüks görülmemiştir.

Sonuç: Bu olgu sunumunda maksillofasial bölgede nadir görülen Hibrid Odontojenik Fibrom vakası literatür verileri ışığında teşhis ve tedavi yöntemleri tartışılarak sunulacaktır.

Anahtar Kelimeler: Enükleasyon, Santral Dev Hücreli Granüloma, Santral Odontojenik Fibroma

Central Odontogenic Fibroma With Central Giant Cell Granuloma in Mandible: A Rare Case Report and Literature Review

Berkay Akpınar, Tuğçe Çabas, Furkan Saraçoğlu, Uğur Boz, Ayşegül Mine Tüzüner
Ankara University, Faculty Of Dentistry, Department Of Oral And Maxillofacial Surgery, Ankara

Introduction: Central odontogenic fibroma is a rare intraosseous neoplasm of the jaw bones consisting of fibrous connective tissue with or without calcification and variable amounts of inactive odontogenic epithelium. It accounts for less than 5% of odontogenic tumors and is more common in women. Clinically, it presents as a painless, expansive, slowly growing central lesion. Central giant cell granuloma is a locally destructive but benign lesion of the jaws containing osteoclast-like multinucleated giant cells within a fibrovascular stroma. Central odontogenic fibroma accounts for approximately 10% of all benign odontogenic tumors and typically occurs in women younger than 30 years. Hybrid Odontogenic Fibroma associated with central giant cell granuloma is a hybrid lesion with histologic features of both lesions and was first described in 1992. Less than 50 cases of this very rare lesion have been reported in the literature.

Case: A 13-year-old female patient presented to our clinic with the complaint of swelling in the right mandibular molar region. Radiologically, a well-circumscribed, well-demarcated lesion with buccal and lingual expansion and septa was diagnosed. Incisional biopsy revealed giant cell granuloma associated with central odontogenic fibroma. In the treatment of the lesion, extraction of teeth 45-46, enucleation and peripheral osteotomy were performed. After 6 months follow-up, no recurrence was observed.

Conclusion: In this case report, a rare case of Hybrid Odontogenic Fibroma in the maxillofacial region will be presented by discussing the diagnosis and treatment methods in the light of literature data.

Keywords: Enucleation, Central giant cell granuloma, Central odontogenic fibroma

[OP-107]

İlaçla ilişkili çene osteonekrozunun (MRONJ) cerrahi tedavisinde trombositten zengin fibrinin etkinliği: Vaka serisi ve literatür derlemesi

Ramazan Serdar Esmer
İzmir Eğitim Dış Hastanesi

Giriş: İlaçla ilişkili çene kemiğinin osteonekrozu (MRONJ), kemik metabolik hastalığı ve kemik metastazlarının tedavisi için antiresorptif veya antianjiyojenik ilaçlar kullanan veya kullanmış olan hastalarda gelişen bir komplikasyondur. Klinik olarak MRONJ, antiresorptif ve/veya antianjiyojenik ajanlarla tedavi edilen, baş ve boyun radyoterapisi öyküsü olmayan hastalarda 8 haftalık bir süre boyunca yumuşak dokularda bir iltihaplanmanın ortaya çıkması ve mandibula veya maksillada nekrotik kemik dokusunun ağız ortamına açılması ile karakterize edilir. Plateletten zengin fibrin (PRF) MRONJ'un önlenmesi için alternatif olarak kullanılmıştır. Plateletten zengin fibrin konsantresi büyüme faktörlerinin uzun bir süre boyunca salınmasına izin veren, iyileşmede hızlanmaya neden olan, kontaminasyon, ödem ve postoperatif ağrı riskini azaltan fizyolojik bir materyaldir. Aynı zamanda tamamen zararsız bir yöntemdir, çünkü hastanın kendi kanından hazırlanır, parenteral hastalıkların bulaşma olasılığının yanı sıra alerjiler, reddedilme ve bağışıklık reaksiyonlarını ortadan kaldırır. Cerrahi açıdan bakıldığında, homeostaza yardımcı olur, diş eti dehisensini önler ve hem yumuşak hem de sert dokuların yeniden şekillenmesini ve iyileşmesini destekler Bu çalışmanın amacı, kemik nekrozunun önlenmesi ve tedavisinde PRF kullanımını vaka sunumları eşliğinde değerlendirmektir.

Vaka: izmir eğitim dış hastanesi çene cerrahisi servisini yönlendirilen 5 MRONJ hastası kliniğimizde cerrahi girişim ve takiben PRF uygulamasıyla tedavileri gerçekleştirilmiş. 1 hasta genel anestezi altında diğer 4 hasta lokal anestezi altında tedavileri yapılmış hepsine aynı cerrah aynı prosedürü uygulamıştır. Bu işlemler sırasıyla nekrotik kemiğin uzaklaştırılması granülasyon dokularının temizlenmesi canlı kemiğe ulaşılması, kemikte keskin ve dikensi çıkıntılarının yumuşatılması salin solüsyonuyla yıkama yapıldıktan sonra PRF'nin bölgeye uygulanmasıdır. daha sonra primer bir kapama gerçekleştirilir. PRF uygulanan hastaların hiçbirinde lüks görülmemiştir.

Anahtar Kelimeler: ilaca bağlı çenelerin osteonekrozu, trombositten zengin fibrin, bifosfanat

Efficacy of platelet-rich fibrin (PRF) in the surgical treatment of medication-related osteonecrosis of the jaw (MRONJ): Case series and literature review

Ramazan Serdar Esmer
Izmir Education Dental Hospital

Introduction: Medication-related osteonecrosis of the jaw (MRONJ) is a complication that develops in patients receiving antiresorptive or antiangiogenic drugs for the treatment of osteoporosis and malignant bone metastases. Clinically, MRONJ is characterized by the emergence of an inflammation of the soft tissues and the intraoral exposure of necrotic bone tissue in the mandible or maxilla over a period of 8 weeks in patients with no history of head and neck radiotherapy who are treated with antiresorptive and/or antiangiogenic agents. Platelet-rich fibrin (PRF) has been used as an alternative for the prevention of MRONJ. PRF is a physiological material that allows the release of growth factors over a prolonged period of time, accelerating healing and reducing the risk of contamination, edema and postoperative pain. The aim of this study was to evaluate the use of PRF in the prevention and treatment of bone necrosis with case reports.

Case Presentation: Five MRONJ patients referred to the Izmir Education Dental Hospital Oral and Maxillofacial Surgery Department were treated with surgical intervention and PRF application. One patient was treated under general anesthesia and the other four patients were treated under local anesthesia. The same surgeon performed the same procedure on all of them. These procedures are, in order, removal of necrotic bone, cleaning of granulation tissues, reaching live bone, correction of sharp and spiny protrusions in the bone, and application of PRF to the area after irrigation with saline solution, primary closure is performed. No recurrence was observed in any of the patients who underwent PRF.

Keywords: medication related osteonecrosis of the jaw, platelet-rich fibrin, biphosphonate

[OP-108]

Atrofik Çenelerde Onlay Otojen Blok Greftleme: Vaka Sunumu

Özge Apak, Tuncer Akdoğan, Emin Esen, Mehmet Erdem Parmaksız
Çukurova Üniversitesi, Diş Hekimliği Fakültesi, Ağız Diş Çene Cerrahisi Anabilim Dalı

Giriş: Diş kaybından sonra, fonksiyon kaybı nedeniyle çenelerde alveoler krette atrofi gelişir. Maksiller sinüs greftleme, yönlendirilmiş kemik rejenerasyonu, ridge splitting, interpozisyonel greftleme, onlay otojen greftleme ve distraksiyon osteogenezisi gibi yöntemler, vertikal ve horizontal alveolar kemik eksikliği olan atrofik çenelerin implant rehabilitasyonunda kullanılır. Bu yöntemlerden onlay otojen blok greftleme, greft stabilizasyonu ve osteoindüktif potansiyeli ile öne çıkan bir seçenek haline gelmiştir.

Vaka: 62 yaşında sağlıklı kadın hasta total dişsizlik şikayetiyle kliniğe başvurdu. bar tutuculu overdenture protez planlanan hastanın cbct incelemesinde maksiller alveoler krette horizontal olarak yetersizlik olduğu anlaşıldı. maksiller kemik augmentasyonu için mandibular alveoler kret redüksiyonu sırasında çıkarılan otojen blok kemik onlay greftleme için kullanıldı. 4 ay sonra mandibulaya 4, maksillaya 4 implant sorunsuz olarak yerleştirildi. 52 yaşında sağlıklı kadın hasta alt ve üst çene parsiyel dişsizlik sebebiyle kliniğe başvurdu. implant üstü sabit protez planlanan hastanın cbct incelemesinde mandibular alveoler krette horizontal olarak yetersizlik olduğu anlaşıldı. mandibular kret redüksiyonu sırasında çıkarılan otojen blok kemik aynı bölgede onlay greftleme için kullanıldı. Dört ay sonra mandibulaya 6, maksillaya 6 implant sorunsuz olarak yapıldı. 28 yaşında sağlıklı kadın hasta total dişsizlik sebebiyle kliniğe başvurdu. cbct incelemesinde maksiller ve mandibular krette yetersizlik olduğu anlaşıldı. bar tutuculu overdenture protez planlanan hastaya mandibular alveoller kret redüksiyonunda elde edilen kemik implant çevresi immediate onlay greftleme için kullanıldı. 4 ay sonra yapılan cbct incelemesinde implant çevresi greft stabilizasyonun sağlandığı görüldü.

Anahtar Kelimeler: atrofik çene, otojen blok greft, intraoral donör saha

Onlay Autogenous Block Grafting in Atrophic Jaws: Case Report

Özge Apak, Tuncer Akdoğan, Emin Esen, Mehmet Erdem Parmaksız
Cukurova University, Faculty of Dentistry, Department of Oral and Maxillofacial Surgery

Introduction: After tooth loss, alveolar crest atrophy develops in the jaws due to loss of function. Methods such as maxillary sinus grafting, guided bone regeneration, ridge splitting, interpositional grafting, onlay autogenous grafting and distraction osteogenesis are used in implant rehabilitation of atrophic jaws with vertical and horizontal alveolar bone deficiency. Among these methods, onlay autogenous block grafting has become a prominent option with its graft stabilization and osteoinductive potential.

Case Presentation: A 62-year-old healthy female patient applied to the clinic with the complaint of total edentulism. In the CBCT examination of the patient for whom a bar-retained overdenture prosthesis was planned, it was understood that there was horizontal insufficiency in the maxillary alveolar crest. The autogenous bone harvested during mandibular alveolar crest reduction for maxillary bone augmentation was used for onlay grafting. A 52-year-old healthy female patient applied to the clinic with the complaint of partial edentulism. In the CBCT examination of the patient for whom an implant-supported fixed prosthesis was planned, it was understood that there was horizontal insufficiency in the mandibular alveolar crest. The autogenous bone harvested during mandibular crest reduction was used for onlay grafting in the same region. A 28-year-old healthy female patient applied to the clinic with the complaint of total edentulism. CBCT examination showed that there was insufficiency in the maxilla and mandibular crest. In the patient who was planned to have a bar-retained overdenture prosthesis, the bone harvested during mandibular alveolar crest reduction was used for immediate onlay grafting around the implant.

Keywords: atrophic jaw, autogenous block graft, intraoral donor site

[OP-109]

Maksiller ve Mandibular Fibröz Displazi: İki Olgu Sunumu

Semih Göncü, Mehmet Emre Yurtttutan, Cahit Üçok, Bülent Kahraman
Ankara Üniversitesi, Diş Hekimliği Fakültesi, Ağız, Diş ve Çene Cerrahisi Anabilim Dalı, Ankara

Giriş: Fibröz displazi (FD) sıklıkla çocuk yaşlarda ve ergenlerde görülen; kemiğin gelişimsel, yavaş büyüyen, fibroosseöz benign bir lezyonudur. Bir ya da birden çok kemiği etkileyebilir. Klinik olarak monostotik ve poliostotik fibröz displazi olarak ikiye ayrılır. Radyografik görüntüsünde, displazik lezyon içindeki artan kemik oluşumunda birlikte 'buzlu cam' veya 'portakal kabuğu' görüntüsünü andırmaktadır. Bu olgu sunumunda klinik, radyografik ve histopatolojik incelemelerle tanısı koyulmuş iki adet fibröz displazi olgusu sunulmuştur.

Vaka: Sistemik anamnezinde herhangi bir rahatsızlığı bulunmayan 52 yaşındaki erkek hasta sol yanak bölgesinde şişlik ve yüzde asimetri şikayetleriyle kliniğimize başvurmuştur. Yapılan klinik muayene sonucu sol maksiller kanin bölgesinden tuber maksillaya uzanan, vestibül ve palatinal ekspansiyon gösteren; kemik sertliğinde ağrısız bir şişlik saptandı. 40 yaşındaki bir diğer erkek hasta sağ yanak bölgesinde şişlik ve yüzde asimetri şikayetleriyle kliniğimize başvurmuştur. Yapılan klinik muayene sonucu sağ mandibular kanin bölgesinden ramusa uzanan, vestibül ve linguale ekspansiyon gösteren; kemik sertliğinde ağrısız şişlik saptandı. Her iki hastanın panoramik radyografilerinde yapılan incelemelerde FD'nin karakteristiğiyle uyumlu 'buzlu cam' görüntüsü saptandı. Yine her iki hastada konik ışınli bilgisayarlı tomografi ile detaylı radyografik inceleme yapıldı, lokal anestezi altında insizyonel biyopsi alınarak FD ön tanısı doğrulandı ve cerrahisi planlandı. İki vakada da kontur düzeltilmesi yapılarak estetik problemler ortadan kaldırıldı.

Sonuç: Fibröz Displazi müdahale edilmeden takip edilebileceği gibi; konservatif cerrahiyle, radikal eksizyon veya rekonstrüksiyon ile tedavi edilebilir. Cerrahi tedavinin amacı; ağrıyı ortadan kaldırmak, hastaları patolojik fraktürlerden korumak ve kemik deformitelerini azaltarak estetik problemleri ortadan kaldırmaktır.

Anahtar Kelimeler: Fibröz displazi, maksilla, mandibula, monostotik

Maxillary and Mandibular Fibrous Dysplasia: Two Case Reports

Semih Göncü, Mehmet Emre Yurtttutan, Cahit Üçok, Bülent Kahraman
Ankara University, Faculty of Dentistry, Department of Oral and Maxillofacial Surgery, Ankara

Introduction: Fibrous dysplasia (FD) is a benign, slow-growing fibro-osseous bone lesion, often seen in children and adolescents. It can affect one or multiple bones and is classified into monostotic or polyostotic forms. Radiographically, it resembles as a 'ground glass' or 'orange peel' pattern due to increased bone formation. This case report presents two fibrous dysplasia cases diagnosed through clinical, radiographic, and histopathologic evaluations.

Case Presentation: A 52-year-old male patient with no systemic anamnesis presented to our clinic with complaints of swelling in the left cheek and facial asymmetry. Clinical examination revealed a painless swelling with bony hardness extending from the left maxillary canine region to the tuber maxilla, showing vestibular and palatine expansion. Another 40-year-old male patient was admitted to our clinic with complaints of swelling in the right cheek region and facial asymmetry. Clinical examination revealed a painless swelling with bony hardness extending from the right mandibular canine region to the ramus, showing vestibular and lingual expansion. Panoramic radiographs of both patients showed a 'ground glass' appearance consistent with the characteristics of FD. Detailed radiographic examination was performed with cone beam computed tomography, the prediagnosis of FD was confirmed with incisional biopsy under local anesthesia and surgery was planned. Aesthetic problems were eliminated by contour correction in both cases.

Conclusion: Fibrous dysplasia can be followed without intervention or treated with conservative surgery, radical excision or reconstruction. The aim of surgical treatment is to eliminate pain, protect patients from pathologic fractures and eliminate aesthetic problems by reducing bone deformities.

Keywords: Fibrous dysplasia, maxilla, mandible, monostotic

[OP-110]

Atrofik total dişsiz mandibulada endosseöz ve farklı tasarımı subperiosteal implantların biyomekanik özelliklerinin sonlu elemanlar stress analizi ile değerlendirilmesi: ön rapor

Elifnaz Baysal, Ediz Deniz

Yeditepe Üniversitesi, Ağız Diş ve Çene Cerrahisi, İstanbul

Amaç: Son yıllarda ciddi atrofik mandibula vakalarında, ilave cerrahi gerektirmeden sabit protetik rehabilitasyon yapılabilen tedaviler popülerlik kazanmıştır. Çalışmanın amacı, sonlu elemanlar stress analiziyle atrofik mandibula modelinde endosseöz ve farklı tasarımı subperiosteal implantların çiğneme kuvvetleri altında çevre dokularda, implantlarda ve metal altyapıda meydana gelen stress değerlerini değerlendirerek, en uygun tedaviyi belirlemektir.

Yöntemler: Dar çaplı ve kısa implantların kullanıldığı endosseöz ve farklı tasarımı subperiosteal implantların kullanıldığı 4 farklı model oluşturuldu. Grup 1, mental foramenin anteriorunda yerleştirilen dar çaplı (3.3-12 mm) ve mental foramenin posteriorunda yerleştirilen kısa (4.1-6 mm) endosseöz implantlardan oluşmaktadır. Grup 2 tek parça tasarlanan subperiosteal implant dizaynını içermektedir. Grup 3 sağda ve solda olacak şekilde iki parça tasarlanan subperiosteal implant dizaynını içermektedir. Grup 4 sağda, solda ve anteriorunda olacak şekilde tasarlanan üç parçalı subperiosteal implant dizaynını içermektedir. Tüm gruplarda 4-5-6 numaralı dişlere gelecek şekilde dikey yönde 150N, oblik yönde 30 derece açıyla 100N luk kuvvetler uygulandı. Sonlu elemanlar stress analiziyle alveolar kemik üzerindeki gerilmeler maksimum ve minimum principal stress değerleriyle, implantlar ve metal altyapı üzerine gelen kuvvetler von Mises stress değerleriyle ölçülmüştür.

Bulgular: Endosseöz implant grubunda subperiosteal implant gruplarına kıyasla implant ve alveolar kemik üzerine gelen stress değerlerinin daha fazla olduğu, subperiosteal tasarımlar arasında tek parça tasarlanan grubun diğerlerine kıyasla daha fazla stress aldığı ölçülmüştür.

Sonuçlar: Atrofik dişsiz mandibula vakalarında ilave cerrahi gerektirmeden sabit protetik restorasyon yapmak için subperiosteal implant tasarımları alveolar kemiğe ve implant gövdesine gelen streslere bakılarak oldukça öngörülebilir sonuçlara sahip bir tedavi seçeneği olabilir. Ancak daha kesin sonuçlar elde etmek adına in vivo deneysel ve klinik çalışmalar gerekmektedir.

Anahtar Kelimeler: Atrofik mandibula, endosseöz dental implant, subperiosteal implant, sonlu eleman analizi

Evaluation of biomechanical properties of endosseous and subperiosteal implants with different design in atrophic total edentulous mandible with finite element stress analysis: preliminary report

Elifnaz Baysal, Ediz Deniz

Yeditepe University, Oral and Maxillofacial Surgery, İstanbul

Objective: The objective is to evaluate the stress values generated in the surrounding tissues, implants, and metal frameworks under masticatory forces in atrophic mandible model using finite element stress analysis, in order to determine the most suitable treatment option by assessing endosseous and different designs of subperiosteal implants.

Methods: Four different groups have been established. Group 1 involved narrow-diameter implants (3.3-12 mm) anterior to mental foramen, and short implants (4.1-6 mm) in the posterior region. Group 2 received a single-piece subperiosteal implant. Group 3 received two-piece subperiosteal implant (one component applied to the right and the other to the left side). Group 4 received three-piece subperiosteal implant (one component on each side and one in the anterior region). Forces of 150N were applied vertically and 100N obliquely at 30 degree to teeth numbers 4-5-6. The stresses generated in the alveolar bone were analyzed as maximum and minimum principal stresses, while the stresses in implants and metal frameworks were measured as Von Mises stresses.

Results: In the endosseous implant group, stress values exerted on the implant and alveolar bone were measured to be higher compared to other groups. Among the subperiosteal designs, the single-piece design was observed to sustain greater stress.

Conclusions: Subperiosteal implant designs can be considered a predictable treatment for fixed prosthetic restoration in cases of atrophic mandibles without the need for additional surgery, taking into account the stresses on the alveolar bone and the implant. However, the study should be supported with in vivo experimental and clinical trials.

Keywords: Atrophic mandible, endosseous dental implant, subperiosteal implant, finite element analysis

[OP-111]

Mandibula ve maksillaya uygulanan sekestrotomi cerrahisi:vaka raporu

Ecem Önel, Cansu Koca, Aras Erdil

Uşak Üniversitesi Diş Hekimliği Fakültesi, Ağız Diş Çene Cerrahisi Ana Bilim Dalı,Uşak

Giriş:: Bu vaka raporunda, farklı endikasyonlarla bifosfonat kullanımına bağlı olarak gelişen çenelerin ilaca bağlı osteonekrozu (MRONJ) gelişimiyle birlikte sekestrotomi cerrahisi ve plateletten zengin fibrin (PRF) uygulanan dört vakanın tedavisinden ve altı aylık takiplerinden bahsedilmiştir.

Vaka: Polikliniğe prostat kanseri olduğu ve kemik metastazları görüldüğü bilinen 69 yaşındaki erkek hastanın (vaka 1) ağrı, ilgili bölgedeki dişlerde migrasyon ve dişlerde ekstrüzyon şikayetleri olduğu öğrenilmiştir. Radyolüsent, iyi sınırlı, labil kemik segmenti görülen hastaya operasyon gününe kadar pansuman ve antibiyoterapi uygulanmıştır. Sekestr oluşumu görülen hasta lokal anestezi altında opere edilmiştir.

Polikliniğe 66 yaşında böbrek kanseri, akciğer ve kemik metastazları nedeniyle bifosfonat kullanımı olduğu bilinen erkek hasta (vaka 2) dış merkezde diş çekimi sonrası ağrı şikayeti sebebiyle tarafımıza başvurmuştur. Radyolüsent, iyi sınırlı, labil kemik segment oluşana kadar hastaya pansuman ve antibiyoterapi uygulanmıştır. Sekestr oluşumu sonrası lokal anestezi altında sekestrotomi yapılmış ve operasyon sahasına PRF yerleştirilmiştir.

Polikliniğe 65 yaşında böbrek kanseri olduğu ve kemik metastazları olduğu bilinen erkek hasta ağrı ve püy akışı şikayetiyle tarafımıza başvurmuştur. Radyolüsent, iyi sınırlı, labil kemik görülene kadar hastaya pansuman ve antibiyoterapi uygulanmıştır. Sekestr oluşumu sonrası lokal anestezi altında sekestrotomi yapılmış ve operasyon sahasına PRF yerleştirilmiştir.

Polikliniğe 66 yaşında osteoporoz sebebiyle bifosfonat kullanımı olduğu bilinen kadın hastanın dış merkezde implant cerrahisi postoperatif yedinci günde yumuşak doku iyileşmemesi ve ağrı şikayetiyle tarafımıza başvurmuştur. Radyolüsent, iyi sınırlı, labil kemik segment görülen hasta operasyon gününe kadar pansuman ve antibiyoterapi uygulanmıştır. Sekestr oluşumu görülen hasta lokal anestezi altında sekestrotomisi yapılmıştır. Mevcut vakaların postoperatif takip süreçleri devam etmektedir. Uygulanan tedavi yaklaşımı mevcut literatür taramasında elde edilen sonuçlarla karşılaştırılmıştır.

Anahtar Kelimeler: metastaz, osteoporoz, sekestrotomi, sekestr

Sequestrotomy surgery applied to the mandible and maxilla:case report

Ecem Önel, Cansu Koca, Aras Erdil

Oral and Maxillofacial Surgery, Faculty of Dentistry, UŞAK University, Uşak, Turkey

Introduction:: This report aims to describe the treatment approaches and six-month follow-ups of four cases of medication-related osteonecrosis of the jaws (MRONJ) associated with bisphosphonate therapy for various conditions. The patients underwent sequestrotomy and platelet-rich fibrin (PRF) application.

Case Presentation:Case 1: A 69-year-old male with prostate cancer and bone metastases presented with pain, tooth migration, and extrusion. Radiographs revealed a radiolucent, well-circumscribed, labile bone segment. After initial management with dressing and antibiotics, sequestrotomy was performed under local anesthesia. Case 2: A 66-year-old male with a history of bisphosphonate use for renal cancer, lung, and bone metastases, presented with pain following a tooth extraction. The patient was managed similarly with dressing and antibiotics until the formation of a labile bone segment, after which sequestrotomy and PRF application were performed. Case 3: A 65-year-old male with renal cancer and bone metastases presented with pain and pus discharge. Following conservative management, sequestrotomy and PRF application were performed once a labile bone segment was identified.

Case 4: A 66-year-old female with osteoporosis and bisphosphonate therapy presented with non-healing soft tissue and pain one week post-implant surgery. Similar to the other cases, sequestrotomy and PRF application were performed after a labile bone segment was observed.

The outcomes of these cases were compared with findings from the current literature.

Keywords: metastasis, osteoporosis, sequestrotomy, sequestrum

[OP-112]

Ortognatik Cerrahi Uygulanan Hastalarda Hava Yolu Minimum Aksiyel Alanının Ve Hacminin Değerlendirilmesi: Retrospektif Çalışma

Sabahat Zeynep Yey Özkeskin¹, Nilüfer Ersan², Merve Öztürk Muhtar¹, Erol Cansız³, Mustafa Ramazanoğlu¹

¹İstanbul Üniversitesi Diş Hekimliği Fakültesi Ağız Diş ve Çene Cerrahisi Anabilim Dalı, İstanbul, Türkiye

²Yeditepe Üniversitesi Diş Hekimliği Fakültesi, Ağız, Diş ve Çene Radyolojisi, İstanbul, Türkiye

³İstanbul Üniversitesi Tıp Fakültesi Ağız Yüz ve Çene Cerrahisi Anabilim Dalı, İstanbul, Türkiye

Amaç: Bu çalışmanın amacı ortognatik cerrahi geçiren hastalarda operasyon öncesi ve 6 ay sonrası hava yolundaki doğrusal, düzlemsel ve hacimsel değişiklikleri değerlendirmektir. Ayrıca hava yolunun minimum aksiyel alanı ile hacimsel değişimi arasındaki korelasyon değerlendirilmiştir.

Yöntemler: Çalışmamızda, mandibular geriletme ile maksiller ilerletme (Grup I) ve bimaxiller ilerletme (Grup II) uygulanan toplam 60 hasta incelenmiştir. Hastaların preoperatif ve postoperatif 6. ay konik ışınli bilgisayarlı tomografi verileri karşılaştırılmıştır. DICOM verileri Dolphin programına aktarılmış ve analiz edilmiştir. Hava yolu nazofarenks, orofarenks ve hipofarenks olmak üzere 3 bölüme ayrılmıştır. Ölçümler referans kesitler üzerinde yapılmıştır. 3 bölgenin hacimleri ve toplam hava yolu hacimleri ölçülüp, minimum aksiyel alanlar belirlenmiştir.

Bulgular: Her iki grupta da nazofaringeal bölgede doğrusal, düzlemsel ve hacimsel ölçümlerde anlamlı artış görülmüştür. Orofaringeal ve hipofaringeal bölge için yapılan ölçümlerde Grup I'de anlamlı bir değişiklik olmazken, Grup II'de anlamlı artış görülmüştür. Her iki grupta da minimum aksiyel alanlarda artış görülmüş, ancak bu artış sadece Grup II için anlamlı bulunmuştur. Her iki grupta da toplam hava yolu hacimlerinde anlamlı artış görülmüştür. Minimum aksiyel alandaki yüzdellik artış ile toplam hacimdeki yüzdellik artış arasında pozitif ve iyi bir korelasyon bulunmuştur.

Sonuçlar: Çalışmamıza göre bimaxiller ilerletme cerrahisi faringeal hava yolunda anlamlı artış sağlamaktadır. Çalışmamızda, maksiller ilerletme ile mandibular geriletmenin toplam hava yolunda artışa neden olduğu bulunmuştur, ancak literatürde farklı sonuçlara sahip çalışmalar bulunmaktadır.

Anahtar Kelimeler: Ortognatik Cerrahi, Faringeal Havayolu, Minimum Aksiyel Alan

Evaluation Of Minimum Axial Airway Area And Airway Volume In Orthognathic Surgery Patients: A Retrospective Study

Sabahat Zeynep Yey Özkeskin¹, Nilüfer Ersan², Merve Öztürk Muhtar¹, Erol Cansız³, Mustafa Ramazanoğlu¹

¹Istanbul University Faculty of Dentistry Department of Oral and Maxillofacial Surgery, Istanbul, Turkey

²Yeditepe University Faculty of Dentistry, Department of Dentomaxillofacial Radiology, Istanbul, Turkey

³Istanbul University Faculty of Medicine Department of Oral and Maxillofacial Surgery, Istanbul, Turkey

Objective: The aim of this study is to evaluate the linear, planar, and volumetric changes in the airway before and 6 months after the operation in patients who underwent orthognathic surgery. A comparison between the airway's minimum axial area and its volumetric change was made.

Materials&Methods: In our study, a total of 60 patients who underwent maxillary advancement with mandibular setback (Group I) and bimaxillary advancement (Group II) were examined. The preoperative and postoperative 6th month cone beam computed tomography data of the patients were compared. The DICOM data transferred to the Dolphin program and analyzed. The airway was divided into 3 sections as nasopharynx, oropharynx and hypopharynx. Measurements were made on the reference section. Volumes of 3 regions and total airway volumes were measured, minimum axial areas were determined.

Results: There was a significant increase in linear, planar and volumetric measurements in the nasopharyngeal region in both groups. While there was no significant change in Group I in measurements made for the oropharyngeal and hypopharyngeal region, a significant increase was observed in Group II. There was an increase in minimum axial areas in both groups, but it was only significant for Group II. There was a significant increase in total airway volumes in both groups. A positive and good correlation was found between the percent increase in the minimum axial area and the total volume.

Conclusion: Bimaxillary advancement surgery causes a significant increase in the pharyngeal airway. In our study, it was found that mandibular setback with maxillary advancement caused an increase in total airway, but there are studies in literature with different results.

Keywords: Orthognathic Surgery, Pharyngeal Airway, Minimum Axial Area

[OP-113]

Denosumabla İlişkili Çene Osteonekrozu ve Literatür Derlemesi

Mustafa Sancak, Dilara Nur Şengün

Ankara Üniversitesi, Diş Hekimliği Fakültesi, Ağız Diş ve Çene Cerrahisi Anabilim Dalı, Ankara

Giriş: Osteoporoz ve kemik metastazlarının tedavisinde yaygın olarak kullanılan denosumab, bifosfonatlar gibi nadir ama ciddi bir yan etki olan çene osteonekrozuna (ONJ) sebep olabilmektedir. Denosumab, osteoklast aktivitesini inhibe eden bir monoklonal antikor ilaçtır. Yarılanma ömrünün kısıllığı ve kemiğe bağlanmaması nedeniyle daha avantajlı görülse de çenelerde osteonekroz görülme ihtimali, bifosfonatlarla benzer oranlardadır. Osteonekroz gelişiminde diş çekimi, kötü ağız hijyeni, dental enfeksiyonlar ve protez kullanımı gibi faktörler önemli rol oynamaktadır.

Vaka: 67 yaşında kadın hasta submental bölgede hafif şişlik, ekstraoral fistül ve püy akışı şikayetiyle kliniğimize başvurdu. Hastanın alınan sistemik anamnezinde 13 sene önce meme kanseri teşhisi konulduğu, sağ göğüse mastektomi uygulandığı, 8 kür kemoterapi ve 21 gün radyoterapi aldığı öğrenildi. Hasta kliniğimize geldiğinde 2 ay önceden denosumab tedavisinin kesildiğini, ancak halen fulvestrant kullandığını bildirdi. Yapılan klinik ve radyolojik muayenede mandibuler kesici dişler bölgesinde eksoze nekrotik kemik, submental bölgede ekstraoral fistül ve panoramik röntgende tam oluşmamış sekestr hattı varlığı izlendi. Hasta 6 ay düzenli kontrollerle takip edildikten sonra sekestr hattı oluştu ve genel anestezi altında sekestrektomi uygulanarak yara bölgesi primer olarak kapatıldı.

Sonuç: Denosumab kullanımı ile ilişkili çene osteonekrozu, nadir olmakla birlikte hastaların yaşam kalitesini belirgin derecede etkilemektedir. Bu nedenle hastaların tedavi öncesinde, tedavi sırasında ve sonrasında yapılacak dental muayeneye risk faktörlerinin değerlendirilmesi ve önleyici tedbirlerin alınması kritik öneme sahiptir.

Anahtar Kelimeler: Denosumab, osteonekroz, mandibula

Denosumab-Related Osteonecrosis of the Jaw and Literature Review

Mustafa Sancak, Dilara Nur Şengün

Ankara University, Faculty of Dentistry, Department of Oral and Maxillofacial Surgery, Ankara

Introduction: Denosumab, widely used in the treatment of osteoporosis and bone metastases, can cause osteonecrosis of the jaw (ONJ), a rare but serious side effect similar to bisphosphonates. Denosumab is a monoclonal antibody drug that inhibits osteoclast activity. Although considered advantageous due to its shorter half-life and lack of binding to bone, the risk of developing jaw osteonecrosis remains comparable to bisphosphonates. Factors such as tooth extraction, poor oral hygiene, dental infections, and the use of prostheses play a significant role in the development of osteonecrosis.

Case Presentation: A 67-year-old female patient presented to our clinic with mild swelling in the submental region, extraoral fistula, and pus discharge. Her systemic history revealed a diagnosis of breast cancer 13 years ago, followed by a mastectomy of the right breast, 8 cycles of chemotherapy, and 21 days of radiotherapy. The patient reported that denosumab treatment had been discontinued 2 months prior but that she was still using fulvestrant. Clinical and radiological examination revealed exposed necrotic bone in the mandibular incisor region, an extraoral fistula in the submental area, and an incomplete sequestrum line on panoramic radiographs. After 6 months of regular follow-up, a sequestrum line developed, and sequestrum removal was performed under general anesthesia with primary closure of the wound.

Conclusion: Medication-related osteonecrosis of the jaw associated with denosumab, although rare, can significantly affect patients' quality of life. Therefore, it is critical to evaluate risk factors and implement preventive measures through dental examinations before, during, and after treatment.

Keywords: Denosumab, osteonecrosis, mandible

Farklı Entübasyon Tüplerinin Nasal Morfoloji Üzerine Etkisinin Değerlendirilmesi

Merve Öztürk Muhtar¹, Pelin Çorman Dinçer², Sabahat Zeynep Yey Özkeskin¹, Erol Cansız³

¹İstanbul Üniversitesi, Diş Hekimliği Fakültesi, Ağız, Diş ve Çene Cerrahisi Anabilim Dalı, İstanbul, Türkiye

²Üsküdar Üniversitesi, Tıp Fakültesi, Anesteziyoloji ve Reanimasyon Anabilim Dalı, İstanbul, Türkiye

³İstanbul Üniversitesi, Tıp Fakültesi, Ağız, Yüz ve Çene Cerrahisi Anabilim Dalı, İstanbul, Türkiye

Amaç: Bu çalışmada, üç boyutlu görüntüleme sistemi kullanılarak bimaxiller ortognatik cerrahi geçiren hastalarda farklı entübasyon tüp tasarımlarının nazal morfolojik değişiklikler üzerindeki etkilerinin karşılaştırılması amaçlanmıştır.

Yöntemler: Bimaxiller ortognatik cerrahi uygulanan 22 hastanın preoperatif ve postoperatif 6. Ay üç boyutlu yüz tarama (3DFS) görüntüleri retrospektif olarak incelendi. Hastalar entübasyon tüpünün tipine göre iki gruba ayrıldı (Grup I: Kafalı Güçlendirilmiş Endotrakeal Tüpler; Grup II: Portex Kafalı Maksillofasiyal Nazal Yönlü Endotrakeal Tüp). Her iki grup için referans anatomik noktalar belirlendikten sonra nazal yumuşak dokunun doğrusal, açıl ve alan ölçümleri hesaplandı.

Bulgular: Burun ucu projeksiyonu, burun uzunluğu, nazofrontal açı, burun ucu açısı her iki grupta da preoperatif ve postoperatif dönemde istatistiksel olarak farklı değildi. Grup I'de sağ burun deliği ekseninde anlamlı bir fark bulunurken, grup II'de burun deliği ekseninde ölçümlerinde herhangi bir fark görülmedi. Nazal-Alar (N-A) açıları grup içi analizi, preoperatif ve postoperatif ölçümler arasında anlamlı bir değişiklik olduğunu ortaya koydu. Ameliyat sonrası sağ N-A açıları Grup I'de Grup II'den anlamlı olarak farklı bulundu (sırasıyla, $53,00 \pm 4,77$; $48,72 \pm 4,70$, $p=0,047$). Gruplar arasında ameliyat sonrası sağ-sol burun deliği genişliği farkı istatistiksel olarak anlamlı bulundu ($p=0,004$). Grup II'de iki burun deliği arasındaki fark Grup I'e göre daha az bulundu (ortanca değerler sırasıyla; 60, 154).

Sonuçlar: Bulgularımız, entübasyon tüp tasarımının nazal morfolojik değişiklikler üzerinde etkisi olduğunu göstermektedir. Bimaxiller ortognatik cerrahi operasyonlarında nazal-yönlü endotrakeal tüp kullanımının simetrik burun delikleri elde etmek için daha etkili olduğu sonucuna varılmıştır.

Anahtar Kelimeler: entübasyon tüpü, nazal morfoloji, ortognatik cerrahi, üç boyutlu yumuşak doku analizi

Evaluating The Impact Of Different Intubation Tubes On Nasal Morphology

Merve Öztürk Muhtar¹, Pelin Çorman Dinçer², Sabahat Zeynep Yey Özkeskin¹, Erol Cansız³

¹Istanbul University, Faculty of Dentistry, Department of Oral and Maxillofacial Surgery, Istanbul, Turkey

²Uskudar University, Faculty of Medicine, Department of Anesthesiology and Reanimation, Istanbul, Turkey

³Istanbul University, Faculty of Medicine, Department of Oral and Maxillofacial Surgery, Istanbul, Turkey

Objective: This study aims to compare the effects of different intubation tube designs on nasal morphological changes in patients undergoing bimaxillary orthognathic surgery using a three-dimensional imaging system.

Methods: Preoperative and 6-months postoperative three-dimensional facial scanning images from 22 patients who underwent bimaxillary orthognathic surgery were examined retrospectively. The patients were divided into two groups according to the type of the intubation tube (Group I: Cuffed Reinforced Endotracheal Tubes; Group II: Portex Cuffed Maxillofacial Nasal Directional Endotracheal Tube). The linear, angular and area measurements of nasal soft tissue were calculated after determining the reference anatomical landmarks for both groups.

Results: Nasal tip projection, nasal length, nasofrontal angle, nasal tip angle were not statistically different in both groups in pre and post-operative periods. While a significant difference was found in the right nostril axis in Group I, no difference was observed in the nostril axis measurements in Group II. Intragroup analysis of Nasal-Alar (N-A) angles revealed a significant change between pre and postop measurements. Postoperative right N-A angles were found significantly different in Group I than Group II ($53,00 \pm 4,77$; $48,72 \pm 4,70$ respectively, $p=0,047$). Postoperative right-left nostril width difference between the groups was statistically significant ($p=0,004$). Group II had less difference between the two nostrils than the Group I (median values 60, 154; respectively).

Conclusions: Our findings suggest that intubation tube design has impacts on the nasal morphological changes. It was concluded that the use of the nasal-directional endotracheal tubes in bimaxillary orthognathic surgery is more effective for achieving symmetrical nostrils.

Keywords: intubation tube, nasal morphology, orthognathic surgery, three-dimensional soft tissue analysis

[OP-115]

CHAT GPT (4o)'nin panoromik radyografiler üzerinden çenelerdeki kistleri teşhis etmedeki yeterliliğinin değerlendirilmesi: Ön Çalışma

Hümevra Yazar

Aksaray Üniversitesi Diş Hekimliği Fakültesi

Amaç: Yapay zeka; her geçen gün eklenen ve geliştirilen yeni özellikleriyle diş hekimliğinde de sıklıkla kullanılan bir araç haline gelmiştir. Özellikle radyografilerin değerlendirilmesi, anormal görüntülerin ayırt edilmesi, teşhis ve tedavi planlamalarında yardımcı araç olarak sıklıkla kullanılmaktadır.

Yöntemler: Ön çalışma olarak plananan bu araştırmada ChatGPT uygulamasının son sürümü olan "4o" yapay zeka aracı olarak kullanılmıştır. Programa patolojik olarak sonuçları doğrulanmış 4'er adet odontojenik keratokist, dentigeröz kist ve radiküler kistlerin olduğu toplam 12 panoromik radyografi yüklenmiştir. Öncelikle programa ilgili kistlerin teorik olarak radyografik görüntüleri tanıtılmış, en sık yerleşim gösterdikleri alanlar, en sık görüldükleri yaş ve cinsiyetlerle ilgili bilgiler verilmiştir. Sonrasında programa radyografiler yüklenmiş ve programın tahmin yapması istenmiştir. Bu tahmin sonrasında programa hastanın yaş ve cinsiyet bilgileri de verilerek tekrar tahmin yapması istenmiştir.

Bulgular: Toplam 12 panoromik radyografinin yüklendiği çalışmada program 6 tanesinde ilk seferde doğru tahminde bulunmuş; 4 tanesinde de yaş ve cinsiyet bilgisi verildiğinde ilk tanısını değiştirmiş ve doğru tanıya ulaşabilmiştir. 2 tanesinde ise verilen kist tanıları haricinde bahsedilmeyen çenelerde görülen başka patolojik tanıları önermiş ve ısrar etmiştir.

Sonuçlar: Her alanda olduğu gibi diş hekimliği alanında da yapay zeka uygulamaları gelecek vadetmektedir ve üzerinde daha fazla çalışılması gereken bir alandır.

Anahtar Kelimeler: ayırıcı tanı, odontojenik kistler, yapay zeka

Evaluation of the Competence of ChatGPT (4.0) in Diagnosing Jaw Cysts from Panoramic Radiographs: A Preliminary Study

Hümevra Yazar

Aksaray University, Faculty of Dentistry

Objective: Artificial intelligence (AI) has become a frequently used tool in dentistry as well, with new features being added and developed every day. It is especially often used in the evaluation of radiographs as an assisting tool in diagnosis and treatment planning.

Methods: In this preliminary study, the latest version of ChatGPT, "4.0," was used as the AI tool. A total of 12 panoramic radiographs were uploaded to the program, including 4 cases each of odontogenic keratocyst, dentigerous cyst, and radicular cyst, all of which had been pathologically confirmed. Initially, the theoretical radiographic appearances of the respective cysts were introduced to the program, along with information about the most common areas of occurrence, typical age, and gender distributions. Subsequently, radiographs were uploaded to the program, and it was asked to make predictions. Following this, the patient's age and gender information were provided to the program, and it was asked to make predictions again.

Results: In the study, where a total of 12 panoramic radiographs were uploaded, the program made the correct prediction on the first attempt in 6 cases; in 4 cases, it changed its initial diagnosis to the correct one after being given the patient's age and gender information. In the remaining 2 cases, the program suggested other pathological diagnoses in the jaw that were not among the mentioned cyst types and persisted with those suggestions.

Conclusions: AI applications in dentistry also hold great promise for the future and represent an area that requires further research and development.

Keywords: artificial intelligence, differential diagnosis, odontogenic cysts

[OP-116]

Maksillanın Saat Yönü ve Saat Yönünün Tersine Rotasyonunun Malar Bölge Görünümüne Etkisi: Ön Çalışma

Sude Ceyda Yaman, Muazzez Süzen, Kıvanç Berke Ak, İbrahim Sina Uçkan
İstanbul Medipol Üniversitesi, Ağız, Diş ve Çene Cerrahisi Anabilim Dalı, İstanbul

Amaç: Çalışmanın amacı, 5 mm'den fazla maksiller ilerletme yapılan hastalarda saat yönü ve saat yönünün tersi rotasyonunun ideal güzellik eğrisi referans alınarak malar bölge görünümüne etkisini değerlendirmektir.

Yöntemler: 2020-2024 yılları arasında İstanbul Medipol Üniversitesi Ağız Diş ve Çene Cerrahisi bölümünde, 5 mm ve üzerinde maksiller ilerletme yapılan Class III dentofasiyal deformiteye sahip 24 hasta dahil edilmiştir. Hastalar preoperatif ve postoperatif maksiller düzlem açılarına göre saat yönü(CW, Grup 1,n=12) ve saat yönünün tersi(CCW,Grup 2, n=12) rotasyon olarak iki gruba ayrıldı. Pre-operatif ve post-operatif 6.ayda alınan profil fotoğraflarında malar prominansının en dış bükey noktası belirlendi ve ideal güzellik arkı çizildi. Image-J programında malar prominansın en dış bükey noktası ve fulkrum noktası arası mesafe farkı standart birim cinsinden ölçüldü. Pre-operatif ve post-operatif ölçümler arasındaki fark istatistiksel olarak analiz edildi

Bulgular: Grup1(CW) ortalama maksiller ilerletme miktarı 6.8 ± 1.5 mm ve Grup 2(CCW) ortalama maksiller ilerletme miktarı 6.5 ± 1 mm'dir. Grup 1'de ortalama maksiller açı değişimi $+3.22$ derece (± 1.8) ve Grup 2'de -2.6 (± 1.7) derecedir. Yapılan analizde iki grupta preop- ve postoperatif malar bölge değişimleri istatistiksel olarak anlamlı bulundu($p_1=0.002$ $p_2=0.012$). Maksiller ilerletme ve ideal malar bölge eğrisine yakınlık değişimi arasında korelasyon bulunmadı($r_1=0.33$, $p_1=0.3$, $r_2=0.24$, $p_2=0.45$). Gruplar arası yapılan istatistiksel analizde maksiller rotasyon yönünün ideal malar bölge eğrisine yaklaşma oranı açısından anlamlı fark bulunamadı($p>0.05$)

Sonuçlar: 5 mm ve üzeri ilerletme yapılan vakalarda saat yönü ve saat yönünün tersine hareketin ideal güzellik arkına yaklaştığı ve rotasyon yönünün malar bölge estetiğinde etkisi olmadığı gözlenmiştir. Maksiller hipoplazisi olan vakalarda yumuşak doku parametreleride göz önünde bulundurularak saat yönünün tersine hareketten de olumlu malar projeksiyon sağlamada faydalanılabilir.

Anahtar Kelimeler: Le Fort I, malar projeksiyon, saat yönünde rotasyon, saat yönünün tersine rotasyon, beauty arch

Effect of Clockwise and Counterclockwise Rotation of the Maxilla on Malar Region Appearance: A Preliminary Study

Sude Ceyda Yaman, Muazzez Süzen, Kıvanç Berke Ak, İbrahim Sina Uçkan
İstanbul Medipol University, Oral & Maxillofacial Surgery Department, İstanbul

Objective: The study aims to evaluate the effects of clockwise and counterclockwise rotation on the appearance of the malar region in patients who underwent maxillary advancement of more than 5 mm, using the ideal beauty arc.

Methods: Patients were divided into two groups based on the maxillary plane angle rotation: clockwise rotation (CW,Group 1,n=12) and counterclockwise rotation (CCW, Group 2, n=12) Most convex point of the malar prominence was determined in the profile photographs taken at preoperative and postoperative 6th months, and the ideal beauty arc was drawn. Distance difference between the most convex point of the malar prominence and the fulcrum point was measured in standard units in the Image-J program. Difference between the pre-and postoperative measurements was statistically analyzed.

Results: The average maxillary advancement was 6.8 ± 1.5 mm in Group1(CW) and 6.5 ± 1 mm in Group2(CCW). Average maxillary angle change was $+3.22$ degrees(± 1.8) in Group1 and -2.6 degrees(± 1.7) in Group2. Pre-and postoperative changes in malar region were found statistically significant in both groups($p_1=0.002$, $p_2=0.012$). No correlation was found between maxillary advancement and changes in proximity to Beauty arch($r_1=0.33$, $p_1=0.3$, $r_2=0.24$, $p_2=0.45$). There were no significant difference in terms of the effect of maxillary rotation direction on the proximity to the ideal malar region arc($p>0.05$).

Conclusions: In cases with maxillary advancement(5mm \geq) both clockwise and counterclockwise-rotation approached the ideal beauty arc, and the direction of rotation had no effect on the aesthetics of the malar region. In cases of maxillary hypoplasia, counterclockwise movement can also be considered beneficial in achieving favorable malar projection, considering soft tissue parameters.

Keywords: Le Fort I, malar projection, clockwise rotation, counter clockwise rotation, ideal beauty arch

[OP-117]

Defektif Maksillanın Custom Subperiosteal İmplantla Rekonstrüksiyonu ve Literatür Derlemesi

Ömer Can Manav, Bülent Kahraman, Muhsin Ardıç, Mehmet Fuat Kılıç, Fahrettin Nelik, Cahit Üçok
Ankara Üniversitesi Diş Hekimliği Fakültesi, Ağız Diş ve Çene Cerrahisi, Ankara

Uzun süreli diş eksikliğine ve geçirilmiş olan cerrahi operasyonlara bağlı olarak hastalarda görülen maksilla atrofisinin tedavisinde endoosseoz implantların kullanılması imkansız hale gelebilmektedir. Bu hastaların tedavisinde zigomatik implantları, otojen blok greftlemeler ve subperiosteal implantlar sık kullanılan yöntemler olarak öne çıkmaktadır. Son zamanlarda teknolojinin ve dijital ölçü yöntemlerinin gelişmesiyle subperiosteal implantlar kişiye özel olarak üretilebilmektedir. Kişiye özel üretilen subperiosteal implantlar kemiğe mükemmel yakın uyum sağlaması, augmentasyona gerek duyulmaması ve sinüs komplikasyonlarının az görülmesi ve işlemin hemen ardından hastanın protezlerini kullanmaya başlayabilmesi gibi avantajlara sahiptir.

30 yaşında erkek hasta kliniğimize 14 yıl önce geçirmiş olduğu desmoid tümör operasyonu sonrası oluşan sol arka maksilladaki dişsizlik şikayeti ile başvurmuştur. Alınan anamnezde hastanın herhangi bir sistemik rahatsızlığı olmadığı öğrenilmiştir. Yapılan klinik ve radyolojik muayenede maksilla sol premolar ve molar bölgede ileri derecede atrofik kemik yapısı gözlenmiştir. Preoperatif olarak konik ışınli bilgisayarlı tomografi alınarak kişiye özel subperiosteal implant tasarımı yapıldı. Genel anestezi altında yapılan insizyonlar sonrasında subperiosteal implant zigomatikomaksiller, nazomaksiller ve palatinal bölgeye vidalar yardımıyla sabitlenip, bukkal bölge bichat yağ dokusu ve prp koyularak primer olarak kapatıldı.

Anahtar Kelimeler: atrofi, rekonstrüksiyon, subperiosteal

Reconstruction of Defective Maxilla with Custom Subperiosteal Implant and Literature Review

Ömer Can Manav, Bülent Kahraman, Muhsin Ardıç, Mehmet Fuat Kılıç, Fahrettin Nelik, Cahit Üçok
Ankara University Faculty of Dentistry, Oral and Maxillofacial Surgery, Ankara

Due to long-term tooth loss and previous surgical operations, maxillary atrophy can render the use of endosseous implants impossible in patients. In such cases, zygomatic implants, autogenous block grafts, and subperiosteal implants are commonly used treatment methods. Recently, with advancements in technology and digital measurement techniques, subperiosteal implants can be custom-manufactured for individuals. Custom-designed subperiosteal implants offer several advantages, including near-perfect fit to the bone, no need for augmentation, reduced incidence of sinus complications, and the ability for patients to use their prostheses immediately after the procedure.

A 30-year-old male patient presented to our clinic with complaints of toothlessness in the left posterior maxilla, which had developed following a desmoid tumor surgery 14 years ago. The patient's medical history revealed no systemic disorders. Clinical and radiological examination showed severely atrophic bone structure in the left premolar and molar regions of the maxilla. Preoperatively, a cone-beam computed tomography was performed to design a custom subperiosteal implant. Under general anesthesia, incisions were made, and the subperiosteal implant was secured to the zygomaticomaxillary, nasomaxillary, and palatal regions using screws. The buccal area was then covered with Bichat fat pad and PRP, and the wound was primarily closed.

Keywords: atrophy, reconstruction, subperiosteal

[OP-118]

Sinüs augmentasyonu yapılan bölgelere yerleştirilen implantların stabiliteilerinin retrospektif değerlendirmesi: 1 aşamalı teknik ve 2 aşamalı teknik karşılaştırması

Esin Demir

İzmir Eğitim Diş Hastanesi, Ağız Diş ve Çene Cerrahisi, İzmir

Amaç: Bu çalışmanın amacı posterior maksillaya 1 aşamalı sinüs taban augmentasyonu (Grup 1), 2 aşamalı sinüs taban augmentasyonu (Grup 2) ile veya sinüs taban augmentasyonu uygulanmaksızın (Grup 3) yerleştirilen implantların primer ve sekonder stabiliteilerini karşılaştırmaktır. Ayrıca subantral kemik yüksekliğinin stabilite değerlerine etkisi alt gruplara ayrılarak değerlendirildi.

Yöntemler: Posterior maksillaya yerleştirilmiş olan 157 implant retrospektif olarak değerlendirildi. Yerleşme seyansındaki yerleşme torku (IT) cerrahın primer stabilite hissi ve yerleşme seyansında, 4. ayda ve 6 aydaki implant stabilite katsayısı (ISQ) ölçümleri toplandı. Subantral kemiğin IT ve ISQ değerlerine etkisini değerlendirmek için Grup 1 ve Grup 2 subantral kemik yüksekliğine göre alt gruplara ayrıldı.

Bulgular: Grup 1,2 ve 3 te benzer stabilite değerleri elde edildi. Alt gruplar değerlendirildiğinde Grup 1 de 6 mm den daha az subantral kemiği bulunan hastalarda daha düşük IT ve ISQ değerleri elde edildi. (sırasıyla, $p=.049$ ve $p=.034$)Grup 2 de 2,5 mm den daha az subantral kemiği bulunan hastalarda daha yüksek IT değerleri elde edildi. ($p=.043$) İki greftleme tekniği arasında 1. yıldaki greft yüksekliği kaybı değerlendirildiğinde anlamlı bir fark görülmedi.

Sonuçlar: Subantral kemik yüksekliği tek aşamalı sinüs taban greftleme ile birlikte uygulanan implantların primer stabilitesinde etkili bir faktördür. Ancak, iki aşamalı teknik uygulanan grupta, daha az subantral kemiği bulunan vakalarda daha iyi primer stabilite elde edilmiştir. Greftin üzerine remodele olan kemik posterior maksilladaki yerli kemikten daha iyi stabilite sağlayabilmektedir.

Anahtar Kelimeler: primer stabilite, rezonans frekans analizi, sinüs taban yükseltme

Retrospective evaluation of stability of implants inserted in sinus augmented sites: 1 step versus 2 step procedure

Esin Demir

Oral and Maxillofacial Surgery, İzmir Education Dental Hospital, İzmir

Objective: The aim of this study is to compare the primary and secondary stability of implants inserted in posterior maxilla with 1 stage sinus floor augmentation (Group 1), 2 stage sinus floor augmentation (Group 2) or without sinus floor augmentation (Group 3). Furthermore, the stability values were evaluated regarding subantral bone height in subgroups.

Methods: 157 implants inserted in posterior maxilla were evaluated retrospectively. Insertion torque (IT) at time of implant insertion, surgeon's tactile sense of primary stability and Implant Stability Quotient (ISQ) measurements at time of insertion, at 4th months and 6th months were collected. To evaluate the effect of subantral bone on IT and ISQ values, Group 1 and group 2 were subgrouped regarding subantral bone height.

Results: Similar stability values could be obtained in group 1, 2 and 3. When subgroups were evaluated, patients with less than 6 mm subantral bone resulted with significantly lower IT values and ISQ values at time of insertion in group 1. ($p=.049$ and $p=.034$ respectively). The patients with less than 2.5 mm subantral bone resulted with significantly higher IT values in group 2. ($p=.043$). There were no significant difference between two augmentation techniques regarding graft height loss at first year.

Conclusions: Subantral bone height is a significant factor on primary stability in one staged sinus floor augmentation procedure. In contrast, cases with lower subantral bone resulted with better primary stability in two staged sinus floor augmentation. Bone remodelled on graft could give better stability than native bone on posterior maxilla.

Keywords: primary stability, resonance frequency analysis, sinus lift

[OP-119]

Protetik çıkış açısının periimplant kemik kaybı, periimplant sağlık ve hasta konforuna etkisi: Retrospektif çalışma

Esin Demir¹, Ebru Ekmekçi Ertan², Akın Coşkun³

¹İzmir Eğitim Diş Hastanesi, Ağız Diş ve Çene Cerrahisi, İzmir

²İzmir Eğitim Diş Hastanesi, Protetik Diş Tedavisi, İzmir

³Dokuz Eylül Üniversitesi, Protetik Diş Tedavisi, İzmir

Amaç: Protez konturu periimplant sağlığı etkileyen faktörlerden bir tanesidir. Bu çalışmanın amacı çıkış açıları ile periimplant marjinal kemik kaybı arasındaki korelasyonu değerlendirmektir. Çalışmanın ikinci amacı çıkış açıları ile hasta tatmin düzeyi arasındaki ilişkiyi değerlendirmektir.

Yöntemler: En az 18 aylık takibi olan mandibula premolar ve molar bölgeye yerleştirilen tek kron restorasyonlar retrospektif olarak değerlendirildi. Mesiyal, distal, bukkal çıkış açıları ve ortalama kemik kaybı volumetrik tomografi aracılığı ile ölçüldü. Tedavi sonuçlarını değerlendirmek için çiğneme performansı, gıda retansiyonu, periodontal sağlık ve oral hijyen ile ilgili sorular içeren anket kullanıldı.

Bulgular: Bu çalışmada toplam 59 hasta ve 76 implant değerlendirildi. Molar implant bölgesindeki bukkal, mesiyal ve distal çıkış açıları, premolar implant bölgesindeki çıkış açılarından anlamlı olarak yüksek bulundu. (sırasıyla, $p=.001$, $p=.03$, $p=.04$). Mandibular molar ve premolar implantlarda çıkış açıları ile ortalama kemik kaybı arasında korelasyon görülmedi. ($p >.05$) Çıkış açıları ile periodontal sağlık, çiğneme performansı ve oral hijyen açısından hasta tatmin düzeyleri arasında anlamlı bir korelasyon görülmedi. Ancak artmış bukkal çıkış açısı hastalarda gıda retansiyonu açısından daha düşük tatmin düzeyi ile sonuçlandı. ($p=.02$)

Sonuçlar: Mandibular molar bölgede premolar bölge ile kıyaslandığında, alveol kemikte bukkal rezorbsiyon daha çoktur ve bu nedenle implantlar daha lingule yerleştirilmektedir. Çıkış açısı, ortalama kemik kaybı için etkili bir faktör olmamasına rağmen, artmış çıkış açıları gıda retansiyonuna sebep olabilir.

Anahtar Kelimeler: dental implant, çıkış açısı, marjinal kemik kaybı

Influence of prosthetic emergence angle on periimplant bone loss, periimplant health and patient comfort: A Retrospective Study

Esin Demir¹, Ebru Ekmekçi Ertan², Akın Coşkun³

¹Oral and Maxillofacial Surgery, İzmir Education Dental Hospital, İzmir

²Prothodontics, İzmir Education Dental Hospital, İzmir

³Prothodontics, Dokuz Eylül University, İzmir

Objective: The prosthetic contour is one of the factors that affect the periimplant health. The aim of this study is to evaluate the correlation between emergence angles and periimplant marginal bone loss. The secondary aim is to evaluate the patient satisfaction levels related with emergence angles.

Methods: Single crown implants in premolar and molar regions of mandible with at least 18 months follow-up were investigated in this retrospective study. Mesial, distal, buccal emergence angles and mean bone loss (MBL) were measured via cone beam computed tomographies. A questionnaire consisting of specific issues about masticatory performance, food impaction, periodontal health and oral hygiene were used to evaluate treatment outcomes.

Results: A total of 59 patients with 76 posterior implants were evaluated in that study. The emergence angles of molar implant sites were significantly higher than that of premolar implants regarding buccal, mesial and distal measurements. ($p=.001$, $p=.03$, $p=.04$, respectively). The emergence angles at mandibular molar implants and premolar implants showed no correlation with MBL. ($p >.05$) There were no significant correlation between emergence angles and patient satisfaction levels regarding periodontal health, masticatory performance and oral hygiene. However, increased buccal emergence angle resulted with lower satisfaction level regarding food impaction in patients with molar implants. ($p=.02$)

Conclusions: The emergence angles at mandibular molar implants have been increased due to buccal resorption of alveolar bone and more lingually located implants comparing with premolar implants. Although, emergence angle is not an affective factor on mean bone loss, increased emergence angles could result with food impaction.

Keywords: dental implant, emergence angle, marginal bone loss

[OP-120]

Maksiller Transvers Maloklüzyonlarda Çok Parçalı Le Fort-1 Osteotomisi:İki Vaka Sunumu

Berivan Deniz¹, Mehmet Emre Yurttutan¹, Merve Berika Kadioğlu², Meyra Durmaz², Nazlı Türkel²

¹Ankara Üniversitesi Diş Hekimliği Fakültesi, Ağız, Diş ve Çene Cerrahisi Ana Bilim Dalı, Ankara

²Ankara Üniversitesi, Diş Hekimliği Fakültesi, Ortodonti Anabilim Dalı

Giriş: Maksiller transvers yetersizliklerde cerrahi destekli maksiller palatal genişletme (SARPE) sıklıkla uygulanan bir prosedürdür. Horizontal ve vertikal yetersizliğin de olduğu vakalarda SARPE'yi takiben Le Fort 1 (LF1) osteotomisi yapılmaktadır. Ancak iki cerrahi yapmak yerine çok parçalı LF1 osteotomisi yapmak iyi bir alternatif olabilir. Ayrıca, diastema, transvers maloklüzyonlar veya açık kapanışların tek aşamalı cerrahi düzeltilmesi çok parçalı LF1 ile mümkündür. Bu vaka sunumlarımızda önce SARPE ve ardından bimaxiller osteotomi yerine tek aşamalı olacak şekilde çok parçalı le fort 1 osteotomisi ve eş zamanlı bilateral sagittal split osteotomisi (BSSO) uygulanmıştır.

Vaka: 23 yaşında erkek ve 20 yaşında kadın hasta maksillomandibular uyumsuzluk şikayeti ile kliniğimize başvurdu. Hastalardan panoramik, lateral sefalometrik ve anteroposterior radyograflar alınıp kapanış kaydı oluşturulmuştur. Yapılan ölçümler sonrası erkek hastada nonoklüzyon, transvers yetersizlik ve vertikal uyumsuzluk bulunmaktadır. Kadın hastada çift taraflı posterior çapraz kapanış bulunmaktadır. Muayeneden sonra hastalara çok parçalı LF1 osteotomisi ile BSSO planlanmıştır. İlk olarak BSSO yapıp daha sonra maksillada çok parçalı LF1 osteotomisine geçilmiştir. Maksilla erkek hastada kanin ve lateral dişler arası, kadın hastada ise kanin ve birinci premolar dişler arası çift taraflı osteotomiler ile üç parçaya ayrılmıştır. Maksilla ve mandibula yeni pozisyonuna fikse edilerek maloklüzyonları düzeltilmiştir ve takileri devam etmektedir.

Anahtar Kelimeler: çok parçalı, le fort1, transvers

Multi-Piece Le Fort-1 Osteotomy for Maxillary Transverse Malocclusions:Two Case Reports

Berivan Deniz¹, Mehmet Emre Yurttutan¹, Merve Berika Kadioğlu², Meyra Durmaz², Nazlı Türkel²

¹Ankara University Faculty of Dentistry, Department of Oral and Maxillofacial Surgery, Ankara

²Ankara University, Faculty of Dentistry, Department of Orthodontics, Ankara, Turkey

Introduction: Surgically assisted maxillary palatal expansion (SARPE) is a common procedure for maxillary transverse insufficiency. In cases with horizontal and vertical insufficiency, Le Fort 1 (LF1) osteotomy is performed following SARPE. However, instead of performing two surgeries, a multi-piece LF1 osteotomy may be a good alternative. In addition, one-stage surgical correction of diastema, transverse malocclusions or open bites is possible with multi-piece LF1. In these case reports, instead of SARPE followed by bimaxillary osteotomy, we performed a single-stage multi-piece le fort 1 osteotomy and simultaneous bilateral sagittal split osteotomy (BSSO).

Case Presentation:A 23-year-old male and a 20-year-old female patient were admitted to our clinic with the complaint of maxillomandibular malalignment. Panoramic, lateral cephalometric and anteroposterior radiographs were taken and a bite record was created. After the measurements, the male patient had nonocclusion, transverse insufficiency and vertical discrepancy. The female patient had bilateral posterior crossbite. After the examination, the patients were planned to undergo BSSO with multi-piece LF1 osteotomy. First, BSSO was performed and then multi-piece LF1 osteotomy was performed in the maxilla. The maxilla was divided into three parts with bilateral osteotomies between the canine and lateral teeth in the male patient and between the canine and first premolar teeth in the female patient. The maxilla and mandible were fixed in their new positions and their malocclusions were corrected and their follow-up continues.

Keywords: le fort1, multi-piece, transverse

[OP-121]

Mandibula Posterior Bölgedeki Çene Kistlerinin Dekompresyon Tedavisi Sonrası Küçülmesinin Konik Işınlı Bilgisayarlı Tomografi ile Değerlendirilmesi

Burak Saydam, Ceyda Özçakır Tomruk

Yeditepe Üniversitesi Diş Hekimliği Fakültesi Ağız, Diş ve Çene Cerrahisi Anabilim Dalı, İstanbul

1. AMAÇ

Bu çalışmanın amacı, kist hastalarında dekompresyon tedavisi sonrası hacim azalmasını değerlendirmek ve Konik Işınlı Bilgisayarlı Tomografi (KIBT) kullanarak hacim azalması ve kemik iyileşmesi ve oluşumu ile çeşitli parametreler arasındaki korelasyonu değerlendirmektir.

2. YÖNTEM

Dahil etme ve hariç tutma kriterlerine ve G* Power güç analizine dayanarak 12 hasta çalışma için uygun görülmüştür. Kistik lezyonun hacmini ölçmek için Mimics 20.0 (Materialize Medikal, Leuven, Belçika) yazılımı kullanıldı. Lezyonun kesiti Bilgisayarlı tomografi (BT) görüntülerinin kesitleri üzerinde sınırlandırıldı ve hacimsel ölçümden önce 3 boyutlu yapıları yeniden yapılandırmak için sınırlandırılmış görüntüler dolduruldu. Daha sonra program otomatik olarak kist hacimlerini hesapladı.

3. BULGULAR

12 hasta (8 keratokist ve 4 dentigeröz kist) arasında, tüm hastaların tedavi sonrası kist hacimlerinde azalma olduğu tespit edildi ($p<0,05$). Hastalar cinsiyet, yaş, lezyonun başlangıç hacmi, süresi, tutulan diş varlığı, kortikal kemik genişlemesi, kortikal kemik perforasyonu, sigara kullanımı, dren lokalizasyonu, dren tipi, çekim ve patolojik tanıya göre sınıflandırıldı. Tüm bu parametreler göz önüne alındığında, bu parametreler ile kistik lezyonların hacim azalması arasında bir korelasyon veya istatistiksel olarak anlamlı bir fark olmadığı bulunmuştur ($p>0,05$).

4. SONUÇ

Sonuç olarak, KIBT, dekompresyon tedavisi sonrası kistik lezyondaki küçülmenin tespit edilmesi ve değerlendirilmesinde ve enükleasyon için doğru zamanın belirlenmesinde önemli bir rol oynamaktadır. Ayrıca çalışmada elde edilen sonuçlar, dekompresyon tedavisinin kistin davranışlarında değişikliğe neden olmadı ve tedavi sırasında ve sonrasında ortaya çıkabilecek komplikasyonları azaltmada etkili olduğunu ortaya koymuştur.

Anahtar Kelimeler: Dekompresyon, KIBT, Kist, Odontogenik Kist

Assessment of Jaw Cyst Reduction in the Posterior Mandible after Decompression Treatment with Cone Beam Computed Tomography: 3D Volumetric Evaluation

Burak Saydam, Ceyda Özçakır Tomruk

Oral and Maxillofacial Surgery, Yeditepe University, Istanbul, Turkey

1. AIM

The aim of this study was to evaluate volume reduction after decompression therapy in cyst patients and assess the correlation between several parameters with volume reduction and bone healing and formation using Cone-Beam Computed Tomography (CBCT).

2. MATERIALS AND METHODS

Based on inclusion, exclusion criteria and G* power analysis, 12 patients were considered eligible for the study. The software Mimics 20.0 (Materialize Medical, Leuven, Belgium) was used to measure the volume of the cystic lesion. The cross-section of the lesion was demarcated on slices of CT images and the demarcated images filled up to reconstruct the 3-dimensional structures before volumetric measurement. Then the program automatically calculated the cyst volumes.

3. RESULTS

Among 12 patients (8 keratocysts, 4 dentigerous cysts), it was determined that all patients had a decrease in cyst volumes after treatment ($p<0,05$). Patients were classified according to gender, age, initial volume of the lesion, duration, presence of involved teeth, cortical bone expansion, cortical bone perforation, smoking, drain localization, drain type, extraction, pathological diagnosis. It was found that there was no correlation or statistically significant difference between these parameters and volume reduction of cystic lesions ($p>0,05$).

4. CONCLUSION

In conclusion, CBCT plays an important role in detecting and evaluating cystic lesion shrinkage after decompression therapy and to determine the right time for enucleation. In addition, the results obtained in the study revealed that decompression treatment was effective in causing changes in behaviors of the cyst and reducing the complications that may arise during and after the treatment.

Keywords: CBCT, Cyst, Decompression, Odontogenic Cyst

VENÜS^{CON}

Medisolaris Sağlık Hizmetleri, sektörde uzun yıllardır deneyimli, teknik bilgiye sahip uzman kadrosu ile 2020 senesinde İzmir’de kurularak ,yerli implant markamız Venüscon İmplant’ı üretmeye başlamıştır.

Üstün teknolojik alt yapı imkanlarımız ile kaliteli üretim anlayışı benimseyerek yerli üretime katkı sağlayarak hekimlerimize pratik çözümler sunmaktayız.

Medisolaris olarak misyonumuz , rekabetçi, yenilikçi fikirlerle sizlerin isteklerini geniş ürün yelpazemiz ile hızlı, yenilikçi şekilde şeffaf yönetim anlayışı ile müşteri odaklı hizmetlerimize devam etmekteyiz.



Medisolaris Health Services was established in Izmir in 2020, leveraging the extensive experience and technical expertise of our staff. We proudly produce our local implant brand, Venüscon Implant.

With our advanced technological infrastructure, we are committed to quality production, supporting local manufacturing, and providing practical solutions for our physicians.

At Medisolaris, our mission is to meet your needs with competitive and innovative ideas. We offer a wide range of products and continue to deliver customer-oriented services with a transparent management approach, ensuring efficiency and innovation.

TURKISH ASSOCIATION OF ORAL AND MAXILLOFACIAL SURGERY



TAOMS'24

31st INTERNATIONAL SCIENTIFIC CONGRESS

09-13th OCTOBER 2024

XANADU ISLAND BODRUM

SCIENTIFICALLY SUPPORTED BY



POSTER PRESENTATIONS

[PP-001]

Gömülü 3.Molar Diş İle İlişkili Odontojenik Keratokistin Dekompresyonla Tedavisi

Ceren Dayanan, İlhan Şengül, Batur Orak

Giriş: Keratokistik odontojenik tümör (KCOT), yüksek nüks oranına sahip, odontojenik kökenli benign intraosseöz bir neoplazmdir. Büyük KCOT'ların tedavisi için düşük nüks oranları ve güvenli bir teknik oluşu nedeniyle dekompresyon yaygın olarak tercih edilmektedir. Dekompresyon, kistik boşluk ile oral ortam arasında bir ilişki oluşturan ve kist içindeki basıncı azaltarak lezyonun boyut ve hacminin küçülmesini sağlayan bir tekniktir. Bu yöntem, komşu vital yapıların korunmasına olanak tanır. Bu çalışmanın amacı, odontojenik keratokistlerin tedavisinde dekompresyonu başlangıç tedavisi olarak sunmaktır.

Vaka: 26 yaşında kadın hasta, sağ alt çenede ağrı ve şişlik şikayetiyle kliniğimize başvurdu. Klinik ve radyolojik incelemelerde, sağ mandibuladaki üçüncü azı dişi ile ilişkili, ekspansif, iyi sınırlı, uniloküler radyolüsent bir lezyon saptandı. Lezyondan alınan biyopsi, odontojenik keratokist tanısını doğruladı. Ardından, etkilenen diş çekildi ve bölgeye bir dekompresyon tüpü yerleştirildi. İrrigasyon teknikleri hakkında hasta ve ailesine bilgiler verildi. Periyodik radyografik takipler, kistik lezyonda bir küçülme olduğunu gösterdi ve bölge cerrahi olarak yeniden değerlendirildi, kist tamamen temizlendi. Lezyon, cerrahiden sonraki 4 yıl süresince tekrar etmedi.

Anahtar Kelimeler: Dekompresyon, Keratokistik odontojenik tümör (KCOT), Nüks

Decompression of the Odontogenic Keratocyst Associated with Impacted 3. Molar

Ceren Dayanan, İlhan Şengül, Batur Orak

Introduction: Keratocystic odontogenic tumor (KCOT) is a benign intraosseous neoplasm of odontogenic origin with a high recurrence rate. Decompression has been widely preferred for large KCOTs due to safety and lower recurrence rates. Decompression is a popular technique, which creates a communication between the cystic cavity and the oral environment through a device in order to relieve the internal pressure within the cyst, and therefore, the size and volume of the lesion, allowing the preservation of adjacent vital structures. The aim of this study is to present decompression as the initial therapy in the treatment of odontogenic keratocysts.

Case Presentation: A 26-year-old female patient presented to our clinic with complaints of pain and swelling in the right lower jaw. Clinical and radiological examinations revealed an expansive, well-circumscribed, unilocular radiolucent lesion associated with the third molar of the right mandible. A biopsy of the lesion confirmed the diagnosis of an odontogenic keratocyst. Subsequently, the affected tooth was extracted, and a decompression apparatus was placed in the area. Instructions on the irrigation techniques were provided to both the patient and her family. Intermittent radiographic follow-ups indicated a reduction in the cystic lesion, and the area was surgically re-evaluated, leading to the complete removal of the cyst. The lesion did not recur during a follow-up period of 4 years after surgery.

Keywords: Decompression, Keratocystic odontogenic tumor (KCOT), Recurrence

[PP-002]

Mandibulada Santral Dev Hücreli Granülomun Konservatif Tedavisi: Olgu Sunumu

Mahide Büşra Başkan, Betül Çalık, Mustafa Ayhan, Merva Soluk Tekkeşin, Meltem Koray

Giriş: Santral dev hücreli granülom (SDHG), lokal, benign, bazen agresif seyirli osteolitik bir kemik lezyonudur. Genellikle 30 yaş altındaki kadınlarda ve mandibulada daha sık görülür. Klinik olarak yavaş büyüyen ağrısız bir kitle şeklinde kendini gösterir. Radyolojik incelemelerde radyolüseni ile karakterize edilir ve histopatolojik olarak mononükleer hücreler içeren fibrovasküler bir stroma içinde osteoklastik dev hücreler izlenir. Tedavi seçenekleri arasında basit küretaj, rezeksiyon, radyoterapi ve intralezyonel kortikosteroid enjeksiyonu gibi farmakolojik yaklaşımlar bulunmaktadır.

Vaka: 32 yaşında kadın hasta, sol mandibular premolar bölgesinde iki yıldır olan şişlik şikayetiyle kliniğimize başvurdu. Premolar dişlere yapılan vitalite testinde pozitif cevap alındı. Konik ışınli bilgisayarlı tomografi (KIBT) incelemesinde, bukkal kortekste ekspansiyona neden olan multiloküler radyolüsent lezyon saptandı. Lokal anestezi altında yapılan insizyonel biyopsi sonucu SDHG olarak raporlandı. Labarotuvuar sonuçları ve klinik incelemeler ile Cherubism ve Brown tümör ekarte edildi. Jacoway protokolüne göre, haftada bir kez olmak üzere altı hafta boyunca %2 lidokain ve triamsinolon karışımı 1:1 oranında intralezyonel olarak uygulandı. Tedavi sonrası KIBT' de kallus formasyonu gözlemlendi. Hastanın devam eden şişlik şikayeti üzerine kontur düzenlemesi yapıldı. İki yıllık takipte nüks gözlenmedi.

Sonuç: SDHG tedavisinde intralezyonel kortikosteroid enjeksiyonları, konservatif bir yaklaşım olarak etkili ve güvenli bir seçenektir. Bu vakada, intralezyonel kortikosteroid enjeksiyonu SDHG tedavisinde başarılı bir sonuç vermiştir ve uzun süreli takipte nüks görülmemiştir.

Anahtar Kelimeler: İntralezyonel enjeksiyon, kortikosteroid, santral dev hücreli granülom

Conservative Treatment of Central Giant Cell Granuloma of the Mandible: A Case Report

Mahide Büşra Başkan, Betül Çalık, Mustafa Ayhan, Merva Soluk Tekkeşin, Meltem Koray

Introduction: Central giant cell granuloma (CGCG) is a localized, benign but sometimes aggressive osteolytic jaw lesion. It is more common in women under 30 years of age and in the mandible. Clinically, it presents as a slowly growing, painless mass. Radiological examinations are characterized by radiolucency and histopathological examination shows a proliferation of osteoclasts in a mononuclear and fibrous vascular stroma. Treatment options include curettage, resection, radiotherapy, and pharmacological approaches such as intralesional corticosteroid injection.

Case Presentation: A 32-year-old female patient applied to our clinic with a complaint of swelling in the left mandibular premolar region for two years. A positive response was obtained in the vitality test performed on the premolar teeth. A multilocular radiolucent lesion causing expansion in the buccal cortex was detected in the cone beam computed tomography (CBCT) examination. The result of the incisional biopsy performed under local anesthesia was reported as SDHG. Cherubism and Brown tumor were eliminated with laboratory and clinical examinations. According to the Jacoway protocol, a mixture of 2% lidocaine and triamcinolone was applied intralesional at a ratio of 1:1 once a week for six weeks. Callus formation was observed on CBCT after the treatment. Contour adjustment was performed due to the patient's ongoing swelling complaint. No recurrence was observed in the two-year follow-up.

Conclusion: Intralesional corticosteroid injections are an effective and safe option as a conservative approach in the treatment of CGCG. In this case, intralesional corticosteroid injection was successful in the treatment of CGCG, and no recurrence was observed in long-term follow-up.

Keywords: Intralesional injection, central giant cell granuloma, corticosteroid

[PP-003]

İki Kez Nüks Eden Keratokistik Odontojenik Tümörün Dekompresyonla Tedavisi

Ceren Dayanan, Batur Orak, İlhan Şengül, Uğur Dağ

Giriş: Odontojenik keratokist (OKC), odontojenik kistik lezyonlar arasında en agresif olanlardan biridir. Bu kistler, belirgin histopatolojik özellikleri, yüksek nüks oranı ve agresif doğası nedeniyle literatürde en çok tartışılan lezyonlar arasında yer almıştır. OKC'nin tedavi modalitelerine bağlı olarak nüks oranlarındaki farklılık üzerine birçok çalışma bulunmaktadır. OKC'nin sadece cerrahi enükleasyonunun nüks oranı oldukça yüksektir. Ancak, dekompresyon sonrası enükleasyon uygulaması ile düşük nüks oranlarına dair çeşitli raporlar mevcuttur. Bu bağlamda, potansiyel nüks riskini azaltmak amacıyla bu vakada dekompresyon sonrası enükleasyon tedavisi tercih edildi.

Vaka: 44 yaşında erkek hasta, sol alt çenesinde şişlik şikayeti ile kliniğimize başvurdu. Radyolojik incelemelerde, sol mandibulada ikinci molar diş ile ilişkili, düzgün sınırlı, uniloküler radyolüsent bir lezyon tespit edildi. Hastanın, son birkaç yıl içinde sol alt bölgeden iki kez kist operasyonu geçirdiği öğrenildi. Lezyonun biyopsisi, OKC tanısını doğruladı. Daha sonra lezyonla ilişkili diş çekildi ve bölgeye bir dekompresyon tüpü yerleştirildi. Düzenli aralıklarla yapılan radyografik değerlendirmelerde, kistik lezyonun hacminde ve boyutunda azalma gözlemlendi ve 6 ay sonra bölge cerrahi olarak yeniden değerlendirildi; bu işlem sonucunda kist cerrahi olarak tamamen uzaklaştırıldı. Ameliyat sonrası iki yıllık takip süresince lezyon nüks etmedi.

Anahtar Kelimeler: Dekompresyon, Nüks, Odontojenik keratokist (OKC)

Decompression Treatment Following Two Recurrences Of Keratocystic Odontogenic Tumor

Ceren Dayanan, Batur Orak, İlhan Şengül, Uğur Dağ

Introduction: Odontogenic keratocyst (OKC) is one of the most aggressive cysts among odontogenic cystic lesions. These cysts have been among the most extensively debated lesions in the literature, attributed to their distinct histopathological characteristics, high recurrence rate, and aggressive nature. There are several studies on the differences in recurrence according to the treatment modalities of OKC. The recurrence rate of simple enucleation of OKC is very high. However, there are several reports of a low recurrence rate after decompression following enucleation of OKC. In this context, we also preferred decompression following enucleation therapy to mitigate the risk of potential recurrence in this case.

Case Presentation: A 44-year-old male patient presented to our clinic with a complaint of swelling in the left lower jaw. Radiological examinations revealed a well-circumscribed, unilocular radiolucent lesion associated with the second molar of the left mandible. According to the patient's history, he has undergone two cyst removal procedures in the lower left region over the past few years. A biopsy of the lesion confirmed the diagnosis of an OKC. Subsequently, the affected tooth was extracted, and a decompression tube was placed in the area. Intermittent radiographic assessments revealed a reduction in the cystic lesion, and after 6 months, the area was surgically re-evaluated, resulting in the complete removal of the cyst. The lesion did not recur during a follow-up period of two years after surgery.

Keywords: Decompression, Odontogenic keratocyst (OKC), Recurrence

[PP-004]

Mandibulada Görülen Büyük Travmatik Kemik Kisti

Ceren Dayanan, İlhan Şengül, Batur Orak, Uğur Dağ

Giriş: Çenelerin nadir lezyonlarından biri olan travmatik kemik kisti, epitel içermemesi nedeniyle 'pseudokist' sınıfına girer. Genellikle asemptomatik olan bu lezyon, sıkça rutin radyolojik muayeneler sırasında tesadüfen teşhis edilir. Bu lezyonun radyografik görünümü, odontojenik keratokistlerle (OKC) veya ameloblastomlarla yakından benzerlik gösterebilir, bu da doğru teşhisi özellikle zorlaştırır. Bu olgu sunumu, genç hastalarda özellikle mandibulanın ramus bölgesindeki asemptomatik büyük litik lezyonların değerlendirilmesinde travmatik kemik kistlerini ayırıcı tanı olarak dikkate almayı ve böylece geniş kapsamlı radikal cerrahilerden kaçınılmasını sağlamayı amaçlamaktadır.

Vaka: 22 yaşındaki erkek hasta, sağ mandibular ramustaki radyolüsent lezyon nedeniyle kliniğimize sevk edilmiştir. Hasta, mandibulayı etkileyen travma öyküsü olmaksızın asemptomatiktir. Panoramik radyografide, 48 numaralı dişin kökleriyle ilişkili ve mandibulanın ramusuna uzanan, iyi sklerotik sınırları olan büyük, multiloküler radyolüsent bir lezyon görülmüştür. Biyopsi sırasında, sıvı ya da katı herhangi bir doku içermeyen boş bir kavite tespit edilmiş ve histopatolojik inceleme için örnek alınamamıştır. Kanamayı indüklemek amacıyla duvarlar kürete edilmiştir. Cerrahi sırasında epitel astarı olmayan boş bir kavite, TBC tanısını doğrulamıştır. Ameliyat sonrası 2 yıl takip sonucunda elde edilen panoramik radyografide kemik oluşumu gözlemlenmiştir.

Anahtar Kelimeler: Mandibula, Nadir, Travmatik kemik kisti

Large Traumatic Bone Cyst of the Mandible

Ceren Dayanan, İlhan Şengül, Batur Orak, Uğur Dağ

Introduction: The traumatic bone cyst, an uncommon lesion of the jaws, belongs to the category of 'pseudocyst' owing to its lack of a lining epithelial membrane. It is an asymptomatic lesion, which is often diagnosed accidentally during routine radiological examination. The radiographic appearance of this lesion can closely mimic that of odontogenic keratocysts (OKCs) or ameloblastomas, making accurate diagnosis particularly challenging. This article aims to encourage clinicians to consider traumatic bone cysts (TBCs) as a differential diagnosis when assessing asymptomatic large lytic lesions in the ramus of the mandible, especially in younger patients, to prevent the need for extensive radical surgery.

Case Presentation: A 22-year-old male patient was referred to our department due to a radiolucent lesion in the right mandibular ramus. The patient was asymptomatic without a history of trauma involving the mandible. The panoramic radiograph revealed a large, multilocular radiolucent lesion with well-defined sclerotic margins, associated with the root apices of tooth 48 and extending into the ramus of the mandible. The surgical exploration has demonstrated the empty cavity and no sample could be collected for histopathological examination. The walls were curetted to induce bleeding. A vacant cavity lacking epithelial coverage defined the diagnosis of TBC. The postoperative panoramic radiograph obtained 2 years after the procedure showed bony formation.

Keywords: Mandible, Traumatic bone cyst, Uncommon

[PP-005]

Damak Yarığı Rehabilitasyonunda Kısa İmplant Destekli Obturatör: Bir Olgu Sunumu

Eda Etik, Merve Öztürk Muhtar, Gülsu Demir, Başak Keskin Yalçın

Giriş: Dudak ve damak yarığı, embriyolojik dönemde medial nazal ve maksiller proseslerin füzyonunda meydana gelen defektler sonucu dudak ve damak bütünlüğünün bozulmasıyla karakterize doğumsal anomalilerdir. Yarık hastalarında diş anomalileri yaygın olarak gözlemlenir ve genellikle protetik tedavisini gerektirir. Bununla birlikte, bu hastalarda oronazal fistüllerin varlığı nedeniyle dental rekonstrüksiyon zorlayıcı olabilir. Son zamanlarda yapılan çalışmalar, dental implantların, palatal defektlerin yönetiminde güvenilir ve uygulanabilir bir tedavi seçeneği sunduğu göstermiştir. Bu olgu sunumu, kısa dental implantlar kullanılarak bir damak yarığı hastasının yönetimini detaylandırmaktadır.

Vaka: Damak yarığı öyküsü bulunan, ancak sistemik herhangi bir hastalığı olmayan 50 yaşındaki erkek hasta, öncelikle çiğneme, konuşma, yutma gibi fonksiyonel ve estetik şikayetlerle İstanbul Üniversitesi Ağız, Diş ve Çene Cerrahisi Anabilim Dalı'na başvurmuştur. Yapılan kapsamlı intraoral ve radyolojik muayene sonrasında, tedavi planı olarak defektin her iki tarafına üçer adet olmak üzere altı kısa implant yerleştirilmesine karar verilmiştir. Prostodontik rehabilitasyon için ise, nazomaksiller yarığın etkili bir şekilde rehabilitasyonu amacıyla implant destekli sabit protezlerle desteklenen hareketli bir obturatör protez yapılmıştır.

Anahtar Kelimeler: Estetik, fonksiyon, implant, obturatör, yarık damak

Short Implant-Supported Obturator for Palatal Cleft Rehabilitation: A Case Study

Eda Etik, Merve Öztürk Muhtar, Gülsu Demir, Başak Keskin Yalçın

Introduction: Cleft lip and palate are congenital anomalies characterized by defects in the fusion of the medial nasal and maxillary processes during the embryologic period that cause disruption of the integrity of the lip and palate. Dental anomalies are commonly observed in cleft patients and often necessitate prosthodontic rehabilitation. However, dental reconstruction for these patients is challenging due to the presence of oronasal fistulas. Recent studies have shown that dental implants offer a reliable and viable treatment option for managing palatal defects. This case report details the management of a palatal cleft patient using short dental implants.

Case Presentation: A 50-year-old male patient with a history of cleft palate and no systemic disease was referred to the Department of Oral and Maxillofacial Surgery at Istanbul University. The patient primarily presented with aesthetic and functional concerns related to mastication, speech, and swallowing. Following a comprehensive intraoral and radiological examination, the treatment plan included the placement of six short implants, with three implants positioned on each side of the defect. For prosthodontic rehabilitation, a removable obturator prosthesis was fabricated and supported by implant-retained fixed prostheses to effectively manage the nasomaxillary cleft.

Keywords: Cleft palate, function, esthetics, implant, obturator

[PP-006]

Bukkal Yağ Padi ve Bukkal İlerletme Flebi Kullanılarak Oroantral Fistülün Çift Katmanlı Kapatılması

İlhan Şengül, Ceren Dayanan, Batur Orak, Uğur Dağ

Giriş: Oroantral ilişki; diş çekimi, enfeksiyon, radyoterapi, travma veya maksiller kist veya tümörlerin uzaklaştırılması sonucunda meydana gelebilir. Oroantral fistül (OAF) şiddetli ağrıya, burundan sıvı sızmasına, ağızdan buruna hava kaçışına, burun kanamasına, rezonanstaki değişiklikler nedeniyle ses değişikliğine ve kronik vakalarda pürülan akıntıya neden olabilir. Bukkal yağ pedinin, OAF'in kapanmasında alternatif olarak kullanılması mümkündür. Ancak, büyük defektlerin kapatılmasında sadece bukkal yağ pedinin kullanılması, greft nekrozu veya yeni fistül oluşumu gibi komplikasyonlar riskini taşımaktadır. Bu vakada, Bukkal yağ dokusunun üzeri bukkal ilerletme flebi ile kapatılmıştır.

Vaka: Medikal geçmişi belirgin bir hastalık öyküsü taşımayan 39 yaşındaki erkek hasta, diş çekiminden 1 ay sonra kliniğimize sol yüz bölgesinde ağrı, burun akıntısı, burundan yiyecek kaçı ve konuşma güçlüğü şikayetleriyle başvurdu. Klinik ve radyografik değerlendirmeler sonucunda, sol üst molar diş bölgesinde 1x1 cm boyutlarında bir defekt tespit edildi. Operasyondan 10 gün önce oral antibiyotikler, antihistaminikler ve sistemik dekonjestanlar reçete edildi. Fistül ağzını, açığa çıkarmak amacıyla trapezoidal bir mukoperiosteal flep kaldırıldı ve sinüs boşluğu kürite edildi. Bukkal yağ dokusu, palatal alana suture edildi ve alan bir bukkal ilerletme flebi ile kapatıldı. Hasta iki ay süreyle takip edildi; bu süre zarfında enfeksiyon veya fistül nüksü belirtileri gözlemlenmedi.

Anahtar Kelimeler: Bukkal yağ padi, Çift katmanlı, Oroantral fistül

Double-Layered Closure Of Oroantral Fistula Using Buccal Fat Pad And Buccal Advancement Flap

İlhan Şengül, Ceren Dayanan, Batur Orak, Uğur Dağ

Introduction: Oroantral communication (OAC) can occur as a complication following dental extractions, as well as due to infections, consequences of radiation therapy, trauma, or the removal of maxillary cysts or tumors. Oroantral fistula (OAF) can cause severe pain, fluid leakage from the nose, air escaping from the mouth into the nose, nasal bleeding, altered voice due to changes in resonance, and purulent discharge in chronic cases. The buccal fat pad (BFP), can be used as a substitute for closing OAF. Using a buccal fat pad alone for closing large defects, as there is a risk of complications such as graft necrosis or the formation of new fistulas. In the present case, BFP was covered with a buccal advancement flap.

Case Presentation: A 39-year-old male patient with no history of illness presented to our clinic 1 month after tooth extraction, complaining of pain on the left side of his face, nasal discharge, food coming out of his nose, and speech difficulties. As a result of the clinical and radiographic evaluation, a 1x1 cm defect was observed in the area of the upper left molar tooth. Oral antibiotics, antihistamines, and systemic decongestants were prescribed 10 days before the operation. A trapezoidal mucoperiosteal flap was elevated to expose the fistula opening and the sinus cavity was curetted. BFP was sutured into the palatal area, and the site was covered with a buccal advancement flap. The patient was followed up for two months, during which no signs of infection, or fistula recurrence were observed.

Keywords: Buccal fat pad (BFP), Double-Layered, Oroantral fistula (OAF)

[PP-007]

Tedavi edilmemiş orbital-zigomatikomaksiller kırık sonrası travma sonrası epidermoid inklüzyon kisti: vaka raporu

David Kiwango Deoglas, Paulo Joseph Laizer, Shaban Daudi Shaban

Giriş: Epidermoid kistler, basit skuamöz epitel ile döşeli kistik boşluklarla karakterize, iyi huylu lezyonlardır. Primer (konjenital) veya sekonder kistler olabilirler. Primer lezyonlar, nöral oluşun veya diğer epitelyal füzyon hatlarının kapanması sırasında epitelyal elemanların yer değiştirmesini içeren koristomalardır. İkincil epidermoid kistler travma sonrası yüzey epitelinin dermise implantasyonundan kaynaklanır.

Vaka: 32 yaşında erkek hasta, 1 yıldır sağ gözünün altında şişlik şikayeti ile ağız diş ve çene cerrahisi bölümüne başvurdu. Yavaş yavaş büyüyen ağrısız şişlikler, motorlu trafik kazası sonrası yüzündeki yaralanmalardan bir yıl sonra ortaya çıktı.

Muayenesinde sağ gözün alt yan bölgesinde 3x2'lik fluktuasyonlu, hassas olmayan şişlik ve sağ nazal labial oluşun lateralinde 4x3 cm'lik şişlik vardı. Görme keskinliği ve göz hareketleri sağlamdı, diplopi yoktu. Bilgisayarlı tomografi taraması, lateral yörünge kenarındaki bir kırıktan, alt yörünge kenarının altındaki başka bir kistik lezyona uzanan, kürenin yan tarafından kistik lezyonu ortaya çıkardı.

Orbital kist için infraorbital insizyon ve zigomatikomaksiller kist için intraoral sulkus insizyonu yoluyla cerrahi enükleasyon yapıldı. Orbital kistin, alt konumdaki kistle dar bir bağlantı ile lateral yörünge duvarında periost'a sıkı bir şekilde yapıştığı bulundu. Kırıkların üzerine plak yerleştirilmedi, yumuşak doku onarımı yapıldı. Örnek, epidermoid inklüzyon kistini doğrulayan histoloji için gönderildi. Bir yıllık takip sonrasında tekrarlama olmadı.

Anahtar Kelimeler: epidermoid inklüzyon kisti, travma sonrası, orbital-zigomatikomaksiller kırık, travma sonrası epidermoid inklüzyon kisti

Posttraumatic epidermoid inclusion cyst following an untreated orbital-zygomaticomaxillary fracture: A case report

David Kiwango Deoglas, Paulo Joseph Laizer, Shaban Daudi Shaban

Background: Epidermoid cysts are benign lesions, characterized by cystic spaces lined by simple squamous epithelium. They can be primary or secondary cysts with the former involving displacement of epithelial elements during closure of the neural groove or other epithelial fusion lines. Secondary epidermoid cysts result from posttraumatic implantation of surface epithelium into the dermis.

Case Description: A 32-year-old male patient presented at the oral and maxillofacial surgery department with complaint of swellings below the right eye for 1 year. The slow growing painless swellings developed a year after he sustained facial injuries after motor traffic accident. On examination he had two swellings: 3x2 fluctuant, non-tender swelling at the lower lateral area of the right eye and a 4x3 cm swelling lateral to the right nasal labial groove. Visual acuity and eye movement were intact, no diplopia. CT scan revealed cystic lesion on the lateral side of the globe through a fracture at the lateral orbital rim extending to another cystic lesion below the inferior orbital rim. Surgical enucleation was done via infraorbital incision for the orbital cyst and intraoral sulcular incision for the zygomaticomaxillary cyst. The orbital cyst was found to be firmly adhering to the periosteum at the lateral orbital wall with a narrow connection into the inferior positioned cyst. No plates were placed on the fractures, soft tissue repair was done. The specimen was sent for histology confirming an epidermoid inclusion cyst. No recurrency after one year follow up.

Conclusion: Early trauma treatment is crucial to prevent complications

Keywords: epidermoid inclusion cyst, posttraumatic, orbital-zygomaticomaxillary fracture, posttraumatic epidermoid inclusion cyst

[PP-008]

Nadir Görülen Intraoral Beyaz Süngerimsi Nevus: Bir Vaka Raporu

Emre Balaban, Mert Karabağ, Şamil Esad Güven, Eren Kütük, Ömer Günhan

Giriş: Beyaz Süngerimsi nevus(BSN), 200.000'de 1 görülen mukozanın kalıtsal diskeratotik hiperplazik bir hastalığıdır. Çoğunlukla oral mukozayı nadiren burun, özofagus, rektal ve vajinal mukozayı etkiler. Hastalık, genellikle ağız mukozasında beyaz, kalınlaşmış, kıvrımlı ve süngerimsi lezyonlarla karakterizedir. Bu çalışmada, ailesel tutulum öyküsü olmayan 34 yaşında sağlıklı bir erkek hastada beyaz süngerimsi nevus olgusu sunulmuştur.

Vaka sunum: Hastamızı, Ekim 2023 tarihinde Recep Tayyip Erdoğan Üniversitesi Diş Hekimliği Fakültesi Ağız, Diş ve Çene Cerrahisi Anabilim Dalı'na diş ağrısı sebebiyle başvurdu. Ağız içi muayenesinde kötü ağız hijyeninin yanında asemptomatik, mukozayı bilateral olarak etkileyen kazınmayan, kadifemsi, elevasyon ve eritemi bulunmayan, diffüz, kalınlaşmış beyaz plaklar tespit edildi. Hastadan aynı gün bukkal mukozadan insizyonel biyopsi alındı ve patolojik incelemeye gönderildi. Histopatolojik değerlendirmede, bazal ve spinoz tabakada vakuolizasyon ve fokal sitoplazmik eozinofilik kondensasyon tespit edildi. Klinik ve histopatolojik değerlendirmeler sonucu BSN tanısı konuldu. Hastamıza mikostatin 100.000I.U./ml tedavisi uygulandı fakat lezyonlarda değişim tespit edilmedi. Hastamıza %0.25 tetrasiklinli gargara tedavisine başlandı.

Sonuç: BSN için literatürde belirli bir tedavisi bulunmamaktadır. Tedavide; vitaminler, antihistaminikler, nistatin, klorheksidin gargaranın yanında çeşitli antibiyotikler denenmiştir. Ancak lezyonların genetik yapısı dikkate alınmadıkça herhangi tedavi protokolünün tamamen etkili olması muhtemel gözükmemektedir. Kullandığımız tedavinin lezyonlar üstünde herhangi bir etkisinin olmadığı tespit edildi. Nadir görülen bu hastalık için daha fazla çalışmaya ihtiyaç duyulmaktadır.

Anahtar Kelimeler: Beyaz Süngerimsi Nevus, Beyaz Lezyon, Diskeratoz

Rare Intraoral White Spongeous Nevus: A Case Report

Emre Balaban, Mert Karabağ, Şamil Esad Güven, Eren Kütük, Ömer Günhan

Objective: White Sponge Nevus (WSN) is a hereditary dyskeratotic hyperplastic disorder of mucosa with incidence of 1 in 200,000. It primarily affects oral mucosa; less commonly nasal, esophageal and vaginal mucosae. WSN is typically characterized by white, thickened, folded, and spongy lesions in the oral mucosa. In this study, we present a case of WSN in a 34-year-old healthy male with no family history of the condition.

Case Presentation: The patient presented in October 2023 to the Department of Oral and Maxillofacial Surgery at Recep Tayyip Erdoğan University Faculty of Dentistry due to tooth pain. Oral examination revealed poor oral hygiene, along with asymptomatic, bilaterally affected mucosa exhibiting non-scrapable, velvety, diffuse, thickened white plaques. Incisional biopsy of buccal mucosa was performed same day and sent for pathological examination. Histopathological evaluation showed vacuolization in basal and spinous layers and focal cytoplasmic eosinophilic condensation. Based on clinical and histopathological findings, diagnosis of WSN was established. Initially, our patient was treated with 100,000 IU/ml of Mycostatin, but no changes in lesions were observed. Subsequently, treatment with 0.25% tetracycline mouthwash was initiated.

Conclusion: There is no definitive treatment for WSN in the literature. Various therapeutic approaches, including vitamins, antihistamines, nystatin, chlorhexidine mouthwash and several antibiotics have been explored. However, without considering the genetic nature of the lesions, it is unlikely that any treatment protocol will be entirely effective. In this case, the treatment applied showed no effect on the lesions. Further studies are needed to establish more effective treatment protocol for this rare condition.

Keywords: White Spongeous Nevus, White Lesion, Dyskeratosis

[PP-009]

Mandibular Kronik Osteomyelitin Tedavisinde CGF Uygulanması: Bir Olgu Sunumu

Emre Balaban, Kübra Emir, Emin Valiyev, Eren Kütük

Giriş: Osteomyelit (OM) kronik odontojenik enfeksiyon, travma, diş çekimi v.b sonrası mikroorganizmaların çene kemiklerine inokülasyonu ile gelişen kemik ve kemik iliğinin iltihabi durumudur. Kronik ve tekrarlayan osteomyelitlerde hiperbarik oksijen tedavisi, antimikrobiyal tedavi ve gerekirse cerrahi müdahale ile tam bir iyileşme sağlanır. Bu vaka sunumunda sağ mandibulada gözlenen sekonder kronik osteomyelitin tedavisi olarak antibiyoterapi, sekestrotomi ve sekestrotomi bölgesine CGF uygulanması ve radyografik takibi sunulmaktadır.

Vaka: 66 yaşındaki sistemik olarak tip 2 diyabet, hipertansiyon ve aritmi öyküsü bulunan klinik muayenede radyoterapi ve bifosfonat kullanımı öyküsü bulunmayan kadın hasta diş çekimi sonrası 4 yıldır geçmeyen sağ alt çenesindeki enfeksiyon nüksü ve açık yara şikâyeti ile kliniğimize geldi. Hastanın klinik, radyografik ve histopatolojik değerlendirmesi sonucu sekestrotomi işlemi yapıldı. Sekestrotomi bölgesine mikrovasküler endotelin daha iyi çalışması ve doku iyileşme sürecini genel olarak optimize etmesi sebebiyle PRP uygulaması yapıldı. 5 hafta boyunca penisilin grubu antibiyotikle antibiyoterapi başlandı.

Sonuç: Osteomyelitte erken tanı oldukça önemlidir. OM teşhisinin geciktirilmesi tedavi planlamasını zorlaştırır ve tedaviyi uzatır. Özellikle uzun dönem seyreden inatçı OM'lerde antimikrobiyal tedavinin yanı sıra, sekestrotomi ve dekortikasyonu içeren cerrahi tedavi yöntemleriyle OM'in başarılı bir şekilde tedavisi yapılabilmektedir.

Anahtar Kelimeler: osteomyelit, sekestrotomi, antibiyoterapi, CGF

Application of CGF in the Treatment of Chronic Mandibular Osteomyelitis: A Case Report

Emre Balaban, Kübra Emir, Emin Valiyev, Eren Kütük

Introduction: Osteomyelitis (OM) is an inflammatory condition of the bone and bone marrow that develops following the inoculation of microorganisms into the jawbone due to chronic odontogenic infections, trauma, tooth extraction, etc. Complete healing in chronic and recurrent osteomyelitis cases is achieved through hyperbaric oxygen therapy, antimicrobial treatment, and, if necessary, surgical intervention. This case report presents the treatment of secondary chronic osteomyelitis observed in the right mandible, including antibiotic therapy, sequestrectomy, CGF application to the sequestrectomy site, and radiographic follow-up.

Case Presentation: A 66-year-old woman with a history of systemic type 2 diabetes, hypertension, and arrhythmia, but without a history of radiotherapy or bisphosphonate use, presented with an infection recurrence and open wound in the right lower jaw that had persisted for 4 years following a tooth extraction. Clinical, radiographic, and histopathological evaluations led to the decision for sequestrectomy. PRP was applied to the sequestrectomy area to improve microvascular endothelin function and generally optimize the tissue healing process. Antibiotic therapy with a penicillin group antibiotic was initiated for 5 weeks.

Conclusion: Early diagnosis of osteomyelitis is crucial. Delay in OM diagnosis complicates treatment planning and prolongs treatment duration. In particularly persistent long-term OM cases, successful treatment can be achieved through antimicrobial therapy combined with surgical methods such as sequestrectomy and decortication.

Keywords: osteomyelitis, sequestrectomy, antibiotic therapy, CGF

[PP-010]

Marsupiyalizasyon Tedavisi Sonrası Nüks Gösteren Parakeratinize Odontojenik Keratokistin Enükleasyon Tedavisi: Bir Olgu Sunumu

Emre Balaban, Mert Karabağ, Kübra Emir, Büşra Özgenç

Giriş: Odontojenik keratokistler dental lamina artıklarından kaynaklanan iyi huylu gelişimsel kistik lezyonlardır, lokal agresif özellikleri ve yüksek nüks etme oranları ile karakterize odontojenik kistlerdir. OKK vakalarının yaklaşık olarak %60' ını 10-40 yaş arası hasta grubu oluşturmaktadır. Tedavi yöntemleri arasında; enükleasyon, marsupyalizasyon, küretaj, kimyasal ajan (Carnoy Solüsyonu veya 5-Fluorourasil (5-FU)) uygulamaları, kriyoterapi, periferik osteotomi ve radikal cerrahi işlemler sayılabilmektedir. Bu vaka sunumunda sağ mandibula posteriordaki parakeratotik tip odontojenik keratokistin tedavi yöntemi olarak enükleasyonu ve radyolojik takibi sunulmaktadır.

Vaka: 39 yaşındaki sistemik olarak sağlıklı erkek hasta asemptomatik olarak rutin kontrol için 2023 yılında kliniğimize başvurdu. Hastanın öyküsünde 2019 yılında başka bir klinikte 3 ay marsupyalizasyon tedavisi gördüğü ve takibini yaptırdığı öğrenilmişti. Hastanın radyografik muayenesinde 47 nolu diştten yükselen ramus boyunca uzanan radyolüsent lezyon gözlemlendi. Hastanın klinik ve radyolojik muayenesi sonucunda kistin nüksü belirlendi. Genel anestezi altında kist enükleasyonu yapıldı. Histopatolojik incelemesinde lezyonun parakeratotik tip odontojenik keratokist olduğu saptandı.

Sonuç: Parakeratotik odontojenik kistin tedavi yöntemi için fikir birliği olmasa da marsupyalizasyon tedavisi sonrası enükleasyon tedavisinde büyük defektler engellendiğine ve odontojenik keratokistin enükleasyon ve radikal küretajla nüks göstermeksizin tedavi edildiğine dair literatürde çalışmalar mevcuttur.

Anahtar Kelimeler: odontojenik keratokist, nüks, marsupyalizasyon, enükleasyon

Enucleation Treatment of a Recurring Parakeratinized Odontogenic Keratocyst After Marsupialization: A Case Report

Emre Balaban, Mert Karabağ, Kübra Emir, Büşra Özgenç

Introduction: Odontogenic keratocysts are benign developmental cystic lesions originating from remnants of the dental lamina, characterized by their local aggressive behavior and high recurrence rates. Approximately 60% of OKC cases occur in patients aged 10-40 years. Treatment options include enucleation, marsupialization, curettage, chemical agents (Carnoy's solution or 5-fluorouracil (5-FU)), cryotherapy, peripheral osteotomy, and radical surgical procedures. This case report presents the treatment of a parakeratotik type odontogenic keratocyst in the posterior right mandible using enucleation and its radiological follow-up.

Case Presentation: A 39-year-old systemically healthy male patient presented asymptotically for a routine check-up in 2023. It was noted that the patient had previously undergone marsupialization treatment for 3 months in another clinic in 2019 and had been followed up. Radiographic examination revealed a radiolucent lesion extending from the 47th tooth along the ramus. Clinical and radiological evaluations confirmed the recurrence of the cyst. Under general anesthesia, the cyst was enucleated. Histopathological examination identified the lesion as a parakeratinized type odontogenic keratocyst.

Conclusion: Although there is no consensus on the treatment method for parakeratinized odontogenic keratocysts, literature suggests that enucleation following marsupialization helps avoid large defects and effectively treats odontogenic keratocysts without recurrence when combined with radical curettage.

Keywords: odontogenic keratocyst, recurrence, marsupialization, enucleation

[PP-011]

Posterior Mandibulada d-PTFE Membran ile Yönlendirilmiş Kemik Rejenerasyonu: Bir Olgu Sunumu

Müjde Gürsu, Ertuğrul Çekmez

Giriş: Vertikal kemik rejenerasyonu, özellikle belirgin kemik kaybı olan vakalarda dental implantolojinin zorlu bir yönüdür. Yoğun politetrafloroetilen (d-PTFE) membranlar, bakteriyel penetrasyonu önleme ve yeni kemik oluşumu için alan koruma yetenekleriyle, bu alanda etkili bir çözüm olarak öne çıkmaktadır. Bu olgu sunumunda, d-PTFE membran kullanılarak posterior mandibulada uygulanan vertikal kemik ogmentasyonu ve 2 yıllık takibi sunulmaktadır.

Vaka: 52 yaşında erkek hasta diş kaybına bağlı fonksiyonel problemler nedeniyle Ağız, Diş ve Çene Cerrahisi kliniğine başvurmuştur. Klinik ve radyografik incelemede sol mandibula posterior bölgede vertikal ve horizontal kemik kaybı gözlenmiştir. Hastaya d-PTFE membran (Cytoplast® Barrier Membranes) ve zenogreft (Geistlich Bio-Oss®) kullanılarak vertikal kemik ogmentasyonu uygulanmıştır. İyileşme periyodu süresince membran ekspozisyonu ve enfeksiyon gözlenmemiştir. Post-operatif 6. Ayda önemli miktarda kemik rejenerasyonu gözlemlenmiş ve 2 adet dental implant (4.3 x 10 mm Implantswiss, Switzerland) uygulanmıştır. Post-operatif klinik muayene ve radyografik incelemeler, implantların başarılı bir şekilde osseointegre olduğunu göstermiştir.

Sonuç: Bu olgu sunumu, d-PTFE membranların vertikal kemik rejenerasyonunda kullanımının etkili olduğu saptanmıştır. d-PTFE membranların yönlendirilmiş kemik rejenerasyonu prosedürlerinde tam potansiyelini değerlendirmek için daha fazla vakada uygulanması ve uzun vadeli takipler gerekmektedir.

Anahtar Kelimeler: Ogmentasyon, PTFE membran, Rejenerasyon

Guided Bone Regeneration of the Posterior Mandible Using d-PTFE Membrane: A Case Report

Müjde Gürsu, Ertuğrul Çekmez

Introduction: Vertical bone regeneration is a challenging aspect of dental implantology, particularly in cases with significant bone loss. The use of dense polytetrafluoroethylene (d-PTFE) membranes has emerged as a viable solution due to their ability to prevent bacterial penetration while maintaining space for new bone growth. This case report presents vertical bone augmentation performed in the posterior mandible using a d-PTFE membrane, along with 2-year follow-up.

Case Presentation: A 52-year-old male patient referred to the Oral and Maxillofacial Surgery clinic with functional problems related to tooth loss. Clinical and radiographic examination revealed vertical and horizontal bone loss in the left posterior mandibular region. The patient underwent vertical bone augmentation using a d-PTFE membrane (Cytoplast® Barrier Membranes) and xenograft (Geistlich Bio-Oss®). During the healing period, there were no membrane exposure or infection detected. At the 6-month follow-up, significant bone regeneration was noted in the region, and subsequently, two dental implants (4.3 x 10 mm Implantswiss, Switzerland) were successfully placed. Post-operative examinations and radiographic evaluations revealed that implants were successfully osseointegrated.

Conclusion: This case report suggests that d-PTFE membranes may be effective in vertical bone regeneration. Further research and long-term follow-ups are needed to fully assess the potential of d-PTFE membranes in guided bone regeneration procedures.

Keywords: Augmentation, PTFE membrane, Regeneration

[PP-012]

Erişkin Hastada Geç Dönemde Tanı Alan Langerhans Hücreli Histiyoitozis: Olgu Raporu

İrem Yaman, Elif Aslan, Hüseyin Koca

Giriş:

Langerhans hücreli histiyoitozis (LHH), sıklıkla bir veya daha fazla odakta osteolitik kemik lezyonuyla karakterize, patogenezi tam bilinmeyen nadir bir histiyoitik hastalıktır. Panoramik radyografide genellikle alveolar veya kortikal kemiği içeren kötü sınırlı uniloküler veya multiloküler radyolüsent alanlar görülür. Alveolar kemik etkilendiğinde, dişlerin yer değiştirmesi ve yüzen dişler de dahil olmak üzere ek semptomlar ortaya çıkabilir. Kemik lezyonlarına şişlik, eritematöz alanlar veya ülseratif lezyonlar eşlik edebilir. Bu vaka çalışmasının amacı, geç dönemde LHH tanısı konan yetişkin bir hastanın klinik, radyografik ve histopatolojik bulgularını sunmaktır.

Vaka:

32 yaşındaki kadın hastada, yaklaşık 4 yıl önce dış merkezde 48 numaralı dişin çekilip lateralindeki sınırları belirsiz radyolüsent alanın küretajını takiben bir yıl içerisinde 46, 47 ve 37 numaralı dişlere de çekim ve küretaj uygulanmıştır. Dördüncü yılda dişlerde mobilite şikayeti ile alınan panoramik röntgende 43, 44 ve 35 numaralı dişlerin etrafındaki alveolar kemikte yaygın destrüksiyon ve ilgili dişlerde yüzen diş görünümü meydana geldiği saptanmıştır. 44 numaralı diş bölgesinden alınan insizyonel biyopsi sonucu langerhans hücreli histiyoitozis tanısı koyulmuş ve hasta hematoloji bölümüne yönlendirilmiştir.

Sonuç:

LHH, ağırlıklı olarak çocukları etkileyen nadir bir neoplazmdir. Klinik görünümü etkilenen bölgeye bağlı olarak oldukça heterojendir. Periodontitis, periapikal kistler, tümörler ve malign durumlar gibi yaygın lezyonlara yakından benzeyebildikleri için oral belirtilerin teşhisi zor olabilir. Oral lezyonlar LHH'nin ilk belirtisi olabilir ve bu da diş hekimlerini hastalığın teşhisinde çok önemli bir role sokar.

Anahtar Kelimeler: erişkin hasta, hematoloji, langerhans hücreli histiyoitozis

Underdiagnosed Langerhans Cell Histiocytosis in an Adult Patient: Case Report

İrem Yaman, Elif Aslan, Hüseyin Koca

Introduction:

Langerhans cell histiocytosis (LCH) is a rare histiocytic disease of unknown pathogenesis characterised by osteolytic bone lesions. Panoramic radiography usually reveals ill-defined unilocular or multilocular radiolucent areas involving alveolar or cortical bone. When the alveolar bone is affected, additional symptoms may manifest, including tooth displacement and floating teeth. The objective of this case study is to present the clinical, radiographic and histopathological findings of an adult patient with underdiagnosed LCH.

Case Presentation:

A 32-year-old female patient underwent dental extraction of tooth #48 and curettage of the radiolucent area with unclear borders on the lateral side at a dental hospital about four years ago. Within one year following the mentioned procedure, extraction of teeth #46, 47 and 37 were performed as well. Panoramic radiography taken due to the patient's complaint of tooth mobility in the fourth year revealed extensive destruction of the alveolar bone around teeth 43, 44 and 35, as well as the appearance of floating teeth. An incisional biopsy was taken from tooth 44, which disclosed a diagnosis of LCH. The patient was subsequently referred to the haematology department.

Conclusion:

LCH is a rare neoplasm that predominantly affects children. Its clinical presentation is highly heterogeneous, depending on the affected site. The diagnosis of oral manifestations can be challenging, as they may closely resemble common lesions such as periodontitis, periapical cysts, tumours, and malignant conditions. Oral lesions can be the initial presentation of LCH, placing dentists in a pivotal role in the diagnosis of the disease.

Keywords: adult patient, haematology, langerhans cell histiocytosis

[PP-013]

Nazolabial Kistin Enükleasyonu Olgu Sunumu

Bahadır Sancar, Berivan Kozan, İrfan Üstündağ, Erkan Mecu

Giriş: Nazolabial kistler oldukça nadir görülen, nonodontojenik yumuşak doku lezyonları olup tüm çene kistlerinin %0.7'sini oluştururlar. Bu kistler sıklıkla üst dudakta ve nazal vestibüde genellikle tek taraflı olarak yerleşirler. Nazolabial kistler, her yaşta görülebilmelerine karşın 4-5. dekadlarda ve yüzün sol tarafında daha sık görülür. Nazolabial kistler, enfekte olmadıkça genellikle ağrısız şişlik, nadiren de burun tıkanıklığı şikayetine neden olurlar. Tipik olarak kanin fossada, üst dudakta, gingivolabial sulkusta, nazal ala ve nazal vestibüde dolgunluğa neden olurlar. Kistler büyüyerek nazolabial olukta silinmeye ve nazal alada kabarıklığa yol açabilirler.

Vaka: Herhangi bir sistemik rahatsızlığı bulunmayan, kırk üç yaşındaki kadın hasta, burun sol tarafında ve üst dudakta 7 yıldır var olan ve büyüyen şişlik şikayetiyle kliniğimize başvurmuştur. Klinik muayenesinde, solda nazolabial sulkusta silinme, nazal alada ve sol nazal vestibül tabanında kabarıklık, sol maksilla anteriorunda ve sol nazal ala posteriorunda ağrısız, fluktuan şişlik saptandı. Kist lokal anestezi altında, sol sublabial insizyon ile tamamen çıkarıldı. Histopatolojik incelemede, nazolabial kist tanısı bildirildi. Hastanın düzenli takibinde nükse rastlanılmadı.

Sonuç: Sonuç olarak nazolabial kistlerin tanısı, klinik- radyolojik ve histopatolojik incelemeler eşliğinde konur. Tedavisi kistin cerrahi işlemle sublabial insizyon yoluyla tamamen çıkarılmasıdır.

Anahtar Kelimeler: , Odontojenik olmayan kistler, Nazolabial kist, sublabial insizyon

Case Report: Enucleation of a Nasolabial Cyst

Bahadır Sancar, Berivan Kozan, İrfan Üstündağ, Erkan Mecu

Introduction: Nasolabial cysts are very rare, nonodontogenic soft tissue lesions, and constitute 0.7% of all jaw cysts. These cysts are usually located unilaterally in the upper lip and nasal vestibule. Although nasolabial cysts can be seen at any age, they are more common in the 4th-5th decades and on the left side of the face. Unless infected, nasolabial cysts usually cause painless swelling and rarely nasal obstruction. They typically cause fullness in the canine fossa, upper lip, gingivolabial sulcus, nasal ala and nasal vestibule. The cysts can grow and cause effacement of the nasolabial groove and swelling of the nasal ala.

Case Presentation: A 43-year-old female patient with no systemic disease applied to our clinic with complaints of swelling on the left side of the nose and upper lip that has been present and growing for 7 years. In the clinical examination, effacement of the left nasolabial sulcus, swelling of the nasal ala and the left nasal vestibule floor, painless, fluctuant swelling in the anterior left maxilla and posterior left nasal ala were detected. The cyst was completely removed under local anesthesia through a left sublabial incision. In the histopathological examination, the diagnosis of nasolabial cyst was reported. No recurrence was observed in the regular follow-up of the patient.

Conclusion: As a result, the diagnosis of nasolabial cysts is made with the help of clinical-radiological and histopathological examinations. The treatment is complete surgical removal of the cyst through a sublabial incision.

Keywords: Non-odontogenic cysts, Nasolabial cyst, sublabial incision

[PP-014]

Alveolar Yarığın Anterior İliak Kemik Grefti ile Onarımı: Vaka Sunumu

Ayşe Bayraktar, Emre Ulubay, Emil Mahammadli, Cem Üngör

Giriş: Dudak-damak yarıkları en sık görülen kraniofasiyal anomalilerdendir. Alveoler yarıkların onarımı, dudak damak yarığı bulunan hastaların tedavisinin önemli bir bölümünü oluşturmaktadır. Otojen kemik grefti olarak kullanılan birçok donör alan vardır. En sık kullanılan ve altın standart olarak kabul edilen donör alan ise iliak kresttir.

Vaka: 18 yaşında sistemik hastalığı olmayan erkek hasta, alveol yarığın şikayetiyle kliniğimize başvurdu. Klinik ve radyografik muayene sonrasında CBCT görüntüleme yöntemi ile yarığın hatları tespit edildi. Hasta genel anestezi altında, yarığın hatlarından alveolar krest kadar mukoperiosteal flep kaldırıldı. Oral ve nazal mukozalar diseksiyonla birbirinden ayrıldı. Anterior iliak krestten osteotomilerle kortikokansellöz blok kemik grefti alındı ve yarığın bölgesine uyumlandırılarak yerleştirildi. Titanyum plak ve vidalarla fikse edildikten ve etrafındaki boşluk alanlar allogreft materyali ve iliak bölgeden alınan otojen greft ile doldurulduktan sonra üzeri kolajen membran ile örtüldü. Gingival mukoperiosteal flep greft üzerini ve tüm yarığı örtecek şekilde kaydırıldı ve primer olarak sütüre edildi. Hastanın postoperatif 14. gün kontrolünde mukoza bütünlüğü tamamlanmıştır.

Sonuç: Alveolar yarığın tedavisinin hedefleri hem fonksiyonel hem de estetik olarak iyi sonuçlar elde etmektir. Anterior iliak krestten alınan kortikokansellöz kemik greftiyle yapılan yarığın onarımı postoperatif klinik takip sonucu başarılı bulunmuştur. Yarığın ve donör bölgede herhangi bir komplikasyonla karşılaşılması.

Anahtar Kelimeler: iliak otojen greft, alveol yarığı, kemik ogmentasyon

Repair of Alveolar Cleft with Anterior Iliac Bone Graft: Case Report

Ayşe Bayraktar, Emre Ulubay, Emil Mahammadli, Cem Üngör

Introduction: Cleft lip and palate are among the most common craniofacial anomalies. Repair of alveolar clefts constitutes an important part of the treatment of patients with cleft lip and palate. There are many donor sites used as autogenous bone graft. The most commonly used donor site and considered as the gold standard is the iliac crest.

Case Presentation:An 18-year-old male patient with no systemic disease was admitted to our clinic with the complaint of alveolar cleft. After clinical and radiographic examination, cleft lines were detected by CBCT imaging. Under general anaesthesia, a mucoperiosteal flap was lifted from the cleft lines to the alveolar crest. Oral and nasal mucosa were separated by dissection. A corticocancellous block bone graft was harvested from the anterior iliac crest by osteotomies and placed in the cleft area with adaptation. After fixation with titanium plates and screws and filling the surrounding cavities with allograft material and autogenous graft from the iliac crest, it was covered with collagen membrane. The gingival mucoperiosteal flap was shifted to cover the graft and the entire cleft and sutured primarily. Mucosal integrity was completed on the 14th postoperative day.

Conclusion: The goals of alveolar cleft treatment are to achieve good results both functionally and aesthetically. Cleft repair with corticocancellous bone graft from the anterior iliac crest was found to be successful after postoperative clinical follow-up. No complications were encountered in the cleft and donor site.

Keywords: iliac autogenous graft, alveolar cleft, bone augmentation

[PP-015]

Dev Hücreli Reperatif Granüloma Nüksü Sonrası Kenacort A Uygulaması sonrası Cerrahi Küretajı: Olgu Sunumu

Helin Merve Özalp, Efecan Sivrikaya

Giriş:

Dev hücreli reperatif granüloma (DHRG) baş boyun bölgesinde değişik lokalizasyonlarda görülebilmekle birlikte çoğunlukla maksilla ve mandibulayı tutan benign karakterli nadir görülen tümörlerdir ve tutulum bölgesinde kitle oluşturarak ve kemik yapıda deformite yaparak belirti verirler. Tedavide ilk akla gelen lezyonun total küretajıdır, ancak rekürrens olasılığı vardır. Steroid tedavisinde kitle rezölasyonu sağlanabilmekte ve cerrahi sonrası oluşan defektin azalması sağlanabilmektedir.

Vaka:

Kliniğimize sol ramus bölgesinde şişlik ve parestezi şikayetiyle başvuran 36 yaşındaki hastanın üç yıl önceki biyopsi raporunda dev hücreli reperatif granüloma olduğu öğrenilmiştir. Klinik ve radyografik incelemeler sonrası sınırları net olmayan radyopak görüntü veren DHRG rekürrens yaptığı anlaşılmıştır. Hastaya lezyon içine beş doz kenacort A uygulaması yapılmıştır. Sınırlarının belirgin olarak küçülmesi tespit edildikten sonra lezyon kürete edilmiştir. Parestezi için işlem sonrası lazer uygulaması yapılmıştır. Hastaya postoperatif bakım anlatılmıştır.

Sonuç:

DHRG'lar genç yaş hastalarda baş boyun bölgesinde özellikle mandibula ve maksillayı tutan, benign karakterli ancak agresif seyirde gösterebilen nadir görülen lezyonlardır. Etyolojisi bilinmeyen bu lezyonlarda değişik medikal tedavilere alınan pozitif cevaplar bu lezyonları daha da gizemli hale getirmektedir. Vakamızda herhangi bir komplikasyon yaşanmamış olmakla beraber parestezi hissi geçmiştir. Hastanın takibi devam etmektedir.

Anahtar Kelimeler: kenacort A, küretaj, dev hücreli reperatif granüloma

Surgical Curettage After Kenacort A Application After Giant Cell Reporative Granuloma Recurrence: Case Report

Helin Merve Özalp, Efecan Sivrikaya

Introduction:

Giant cell reparative granuloma (GCRG) can be seen in various localizations in the head and neck region, but they are rare benign tumors that mostly involve the maxilla and mandible and show symptoms by forming a mass in the affected area and causing deformity in the bone structure. The first thing that comes to mind for treatment is total curettage of the lesion, but there is a possibility of recurrence. Mass resolution can be achieved with steroid treatment and the defect formed after surgery can be reduced.

Case:

A 36-year-old patient who applied to our clinic with swelling and paresthesia in the left ramus region was found to have giant cell reparative granuloma in his biopsy report three years ago. After clinical and radiographic examinations, it was understood that GCRG recurred with radiopaque images with unclear borders. Five doses of kenacort A were applied to the patient's lesion. After detecting a significant reduction in the borders, the lesion was curetted. Laser application was performed after the procedure for paresthesia. Postoperative care was explained to the patient.

Conclusion:

DHRGs are rare lesions that affect the head and neck region, especially the mandible and maxilla, in young patients, and are benign but can have an aggressive course. The positive responses to various medical treatments in these lesions of unknown etiology make these lesions even more mysterious. No complications were experienced in our case, and the feeling of paresthesia has passed. The patient is being followed up.

Keywords: kenacort A, curettage, granuloma

[PP-016]

Maxiller Sinüsten Piezo Cerrahi Yardımı ile Yabancı Cisim Çıkarma: Vaka Raporu

Soner Sağaltıcı, Hüseyin Melih Can Kaş, Deniz Ateş, Sabri Cemil İşler, Sirmahan Çakarer

Giriş: Maksiller sinüste bulunan yabancı cisimler arasında diş kökleri, frezler, diş ölçü materyalleri, kök kanal dolgu materyalleri, dental implantlar ve iğneler bulunur. Bu çalışmanın amacı, maksiller sinüste endodontik kökenli yabancı cismin çıkarılmasını sunmaktır.

Vaka: 30 yaşında kadın hasta kliniğimize nevralsi benzeri ağrı sebebiyle başvurmuştur. Yapılan radyografik inceleme sonrası sol maksiller sinüste radyopak yabancı cisim teşhis edilmiş olup, bu yabancı cismin çıkarılmasına karar verilmiştir.

Lokal anestezi altında flap kaldırılıp bukkal kortekste kesi yapılacak bölgeler belirlenmiştir. Açılacak pencere üzerine 2 vidalı mikro plak yerleştirilip piezo cerrahi ile lateral pencere açılmıştır. Sinüs membranına ulaşılarak sinüs expoze edilmiştir. Yabancı cisme ulaşılmış ve hemostat ile uzaklaştırılmıştır. Daha sonra sinüs membranı kemikte açılan bir noktaya rezorbe olabilen sutür ile dikilmiştir. Çıkarılan blok kemik üzerinde 2 vidalı ile 4 vidalı L mikro plak yerleştirilerek aynı bölgeye rijit olarak fikse edilmiştir.

Sonuç: Maksiller sinüste endodontik kökenli yabancı cisim, piezo cerrahi kullanılarak başarıyla çıkarıldı. Operasyon sırasında sinüs membranına zarar vermeden yabancı cisim güvenle alındı ve sinüs membranı uygun şekilde dikildi. Çıkarılan blok kemik, rijit şekilde fikse edildi. Bu yöntem, maksiller sinüsteki yabancı cisimlerin etkili, güvenli ve konservatif bir şekilde çıkarılmasında başarılı bir yaklaşımdır.

Anahtar Kelimeler: Maksiller sinüs, mikro plak, piezo cerrahi, yabancı cisim

Removal of Foreign Bodies from the Maxillary Sinus with the Assistance of Piezo Surgery: A Case Report

Soner Sağaltıcı, Hüseyin Melih Can Kaş, Deniz Ateş, Sabri Cemil İşler, Sirmahan Çakarer

Introduction: Foreign bodies found in the maxillary sinus include tooth roots, drills, dental impression materials, root canal filling materials, dental implants and needles. The purpose of this study is to present the removal of foreign bodies of endodontic origin from the maxillary sinus.

Case: A 30-year-old female patient presented to our clinic with neuralgia-like pain. Radiographic examination revealed a radiopaque foreign body in the left maxillary sinus and it was decided to remove it.

A flap was raised under local anaesthesia and the incision sites in the buccal cortex were determined. Two screw microplates were placed over the planned window and a lateral window was created using piezo surgery. The sinus membrane was accessed and the sinus exposed. The foreign body was accessed and removed with a hemostat. The sinus membrane was then sutured to a point in the bone with a resorbable suture. The removed bone block was rigidly fixed with a combination of a 2 screw and a 4 screw L-plate.

Conclusion: An endodontic foreign body in the maxillary sinus was successfully removed using piezo surgery. The foreign body was safely extracted without damaging the sinus membrane, which was then properly sutured. The removed bone block was rigidly fixed in place. This method is an effective, safe and conservative approach to removing foreign bodies from the maxillary sinus.

Keywords: Foreign body, maxillary sinus, micro plate, piezo surgery

[PP-017]

Mandibula Posterior Horizontal Yetersizlikte Kemik Augmentasyonu: Olgu Sunumu

Bahadır Sancar, İrfan Üstündağ, Kübra Yakut, Hilal Özbek

Giriş: Dişsiz çenelerde implant yapabilmek için kemiğin horizontal kalınlığı yeterli olmalıdır. İmplant yerleştirmek için kemik augmentasyonu ile alveolar kemikte yeterli konturlar oluşturulabilir. Horizontal olarak implantın çapından 2 mm daha fazla kemik bulunması gerekmektedir. Yeterli kemik genişliğinin bulunmadığı durumlarda horizontal kemik augmentasyonu tekniklerine başvurulabilir.

Vaka: 21 yaşında sistemik olarak sağlıklı erkek hasta alt çenedeki dişsizlik şikayetiyle kliniğimize başvurdu. Konuşma ve çiğneme konusunda zorluk yaşadığını belirtti. Yapılan klinik ve radyografik muayenede implant tedavisi için yetersiz kemik hacmi olduğu görüldü. Hastaya yapılacak cerrahi işlem ve riskleri anlatıldı. Hasta ameliyat için hazırlandı. İntraoral olarak ramustan otojen blok greft alındı ve alıcı bölgeye mikro vidalar ile sabitlendi. Hasta 4 ay sonra geldiğinde kemiğin maturasyonunun yeterli olduğu görüldü ve implantlar yerleştirildi.

Sonuç: Başarılı implant tedavisi için mevcut kemiğin yeterli boyut ve kalitede olması gerekir. Alveol kemiğin augmentasyonu, implant cerrahisi öncesinde öngörülebilir kemik hacminin sağlanmasına izin verir. Horizontal kemik augmentasyonu alveol kemik hacmini artırmak için kullanılan bir yöntemdir.

Anahtar Kelimeler: Horizontal kemik yersizliği, Kemik augmentasyonu, Otojen greft

Posterior Mandibular Horizontal Insufficiency and Bone Augmentation: Case Presentation

Bahadır Sancar, İrfan Üstündağ, Kübra Yakut, Hilal Özbek

Introduction: For implant placement in edentulous jaws, the horizontal thickness of the bone must be sufficient. Bone augmentation can create adequate contours in the alveolar bone for implant placement. There should be at least 2 mm more bone horizontally than the diameter of the implant. In cases where sufficient bone width is not present, horizontal bone augmentation techniques may be used.

Case Presentation: A 21-year-old healthy male patient came to our clinic with complaints of tooth loss in the lower jaw. He reported difficulties with speaking and chewing. Clinical and radiographic examination revealed insufficient bone volume for implant treatment. The patient was informed about the surgical procedure and its risks. He was prepared for surgery. An autogenous block graft was taken from the ramus intraorally and secured with micro screws in the recipient site. When the patient returned after 4 months, the bone maturation was deemed sufficient, and implants were placed.

Conclusion: For successful implant treatment, the existing bone must be of adequate size and quality. Augmentation of the alveolar bone allows for the provision of predictable bone volume before implant surgery. Horizontal bone augmentation is a method used to increase the alveolar bone volume.

Keywords: Horizontal kemik yersizliği, Kemik augmentasyonu, Otojen greft

[PP-018]

Serbest Fibula Flebi Rekonstrüksiyonlu Mandibulanın İmplant ile Rehabilitasyonu

Hüseyin Melih Can Kaş, Soner Sağaltıcı, Deniz Ateş, Sabri Cemil İşler, Sirmahan Çakarer

Giriş: Serbest fibula flebi baş ve boyun onkolojik defektlerinde rekonstrüksiyon için rutin olarak kullanılmaktadır. Rekonstrüksiyon sonrası dental rehabilitasyon için yapılacak protezlere destek olarak dental implantların kullanılmasını gerektirir. Bu çalışmanın amacı, mandibuladaki serbest fibula flebine implant uygulamasını sunmaktır.

Vaka: Sistemik rahatsızlığı olmayan 25 yaşındaki erkek hasta, agresif epitelioid osteoblastom nedeniyle mandibula rezeksiyonu sonrası serbest fibula flebi ile rekonstrükte edilmiştir ve dental rehabilitasyon amacıyla bize yönlendirilmiştir. Lokal anestezi altında yapılan krestal insiyon sonrası subkutanöz yağ dokusu temizlenmiş, periost ekspoze edilerek dental rehabilitasyon için 6 adet implant yerleştirilmiştir.

Sonuç: Mandibula rezeksiyonu sonrası serbest fibula flebi uygulanan hastaya dental implant başarıyla yerleştirildi. Serbest fibula flebine yerleştirilen implantlar, dental rehabilitasyon için güvenilir bir yöntem olup, rekonstrükte edilen hastaların yaşam kalitesini artırmaktadır

Anahtar Kelimeler: Serbest Fibula Flebi, İmplant, Mandibula rekonstrüksiyonu

Implant Dental Rehabilitation of Fibula Free Flap Reconstructed Mandible

Hüseyin Melih Can Kaş, Soner Sağaltıcı, Deniz Ateş, Sabri Cemil İşler, Sirmahan Çakarer

Introduction: The free fibula flap is routinely used for reconstruction of oncologic defects of the head and neck. Dental rehabilitation after reconstruction requires the use of dental implants as a support for fixed or removable prostheses. The aim of this study is to present the application of implants to the free fibula flap in the mandible.

Case Presentation: A 25-year-old male patient with no systemic disease was reconstructed with a fibula free flap after mandibular resection for aggressive epithelioid osteoblastoma and referred to us for dental rehabilitation. After crestal incision under local anesthesia, subcutaneous adipose tissue was removed, periosteum was exposed and 6 implants were placed for dental rehabilitation.

Conclusion: Dental implants were successfully placed in a patient who was treated with a free fibula flap after mandibular resection. Implants placed in the free fibula flap is a safe method for dental rehabilitation and improves the quality of life of reconstructed patients.

Keywords: Fibula Free Flap, Dental Implant, mandible reconstruction

[PP-019]

Türk Toplumunda Mandibular Üçüncü Molar Dişlerin Prevalansı: Winter ve Pell&Gregory Sınıflaması

Melike Baygin, Sedef Ayşe Taşyapan, Çise Aleyna Çeki, Umut Ata Ova, Hülya Çakır Karabaş, Hülya Koçak Berberoğlu, Banu Gürkan Köseoğlu

Amaç: Çalışmanın amacı Türk Toplumunda mandibular üçüncü molar dişlerin Winter ve Pell&Gregory sınıflamalarına göre dağılımlarını belirlemektir.

Yöntemler: 2016-2022 yılları arasında İstanbul Üniversitesi Diş Hekimliği Fakültesi Ağız, Diş, Çene Radyolojisi Anabilim Dalına başvuran hastaların panoramik radyografileri incelenmiştir. Hastaların yaş ve cinsiyeti kaydedilmiş ardından alt çene gömülü üçüncü molar dişleri Winter ve Pell&Gregory sınıflamasına göre sınıflandırılmıştır.

Bulgular: Çalışmada 1574 adet diş incelenmiştir. Cinsiyet incelemesinde hastaların %67,16'sı kadın, %32,84'ü erkek bulunmuştur. Kadınların yaş ortalaması 31,91, erkeklerin yaş ortalaması 27,61, genel yaş ortalaması 29,03 bulunmuştur. Winter sınıflamasına göre en çok mezioangular (600 adet %38,11), daha sonra horizontal (476 adet %30,24), vertikal (398 adett %25,28) ve distoangular (100 adet %6,35) bulunmuştur. Pell&Gregory sınıflamasına göre ise sırasıyla Class IIB (469 adet %29,79), Class IIC (276 adet %17,53), Class IB (229 adet %14,54), Class IA (193 adet %12,26) Class IC (177 adet %11,24) Class IIA (154 adet %9,78), Class IIIC (66 adet %4,19) ve Class IIIB (10 adet %0,63) gözlenmiştir. Class IIIA gözlenmemiştir.

Sonuçlar: Gömülü alt üçüncü azı dişleri kadınlarda daha sık görülmüştür. En sık mezioangular ve Class IIB gözlenmiştir.

Anahtar Kelimeler: Winter sınıflaması, Pell&Gregory sınıflaması, mandibular üçüncü molar

Prevalance of Mandibular Third Molars in Turkish Population: Winter and Pell&Gregory Classification

Melike Baygin, Sedef Ayşe Taşyapan, Çise Aleyna Çeki, Umut Ata Ova, Hülya Çakır Karabaş, Hülya Koçak Berberoğlu, Banu Gürkan Köseoğlu

Objective: The aim of the study is to determine the distribution of mandibular third molars in Turkish population according to Winter and Pell&Gregory classifications.

Methods: Patients who applied to Istanbul University Faculty of Dentistry Oral and Maxillofacial Radiology between 2016 and 2022 were selected. Panoramic radiographs of all patients were acquired using a digital panoramic X-ray unit (Kodak 8000, Rochester, NY) set to 73 kVp, 5 mA, with an exposure time of 13.2 seconds. Patient gender and ages were recorded. Mandibular impacted third molars were classified according to Winter and Pell&Gregory classification.

Results: 1574 teeth were examined in the study. In gender analysis, 67.16% of the patients were found to be female and 32.84% were male. The overall average age was found to be 29.03. According to Winter's classification, the most common angulations were mesioangular (600, 38.11%), followed by horizontal (476, 30.24%), vertical (398, 25.28%) and distoangular (100, 6.35%). According to Pell&Gregory classification, the most common angulations were Class IIB (469 29.79%), followed by Class IIC (276 17.53%), Class IB (229 14.54%), Class IA (193 12.26%). Class IC (177 11.24%) Class IIA (154 9.78%), Class IIIC (66 4.19%) and Class IIIB (10 0.63%). Class IIIA angulation was not observed.

Conclusions: Impacted mandibular third molars were more common in women. The most frequent classification of teeth was position IIB, and the mesioangulated position.

Keywords: Winter classification, Pell&Gregory classification, mandibular third molar

[PP-020]

Periferel Dev Hücreli Granülom: Vaka Sunumu

Sezai Çiftçi, Kübra Yakut, Şevval İlkyaz

Giriş: Periferel dev hücreli granüloma (PDHG) lokal iritatan faktörler sebebiyle gingiva ve alveoler kret üzerinde ortaya çıkan reaktif ekzofitik bir lezyondur. Genellikle mandibulada anterior bölgede lokalizedir ve sıklıkla 4.-6. dekatlarda görülür. İlişkili olduğu dişlerde mobiliteye neden olabilir. Klinik görünümü karaciğer dokusuna benzeyen genellikle 2 cm'den küçük lezyonlardır. Tedavisi cerrahi eksizyondur.

Vaka: 11 yaşında sistemik rahatsızlığı bulunmayan erkek hasta kliniğimize maksilla anterior bölgede bulunan ekspansiyon için başvurdu.Yapılan insizyonel biyopsi sonucu periferel dev hücreli granülom ile uyumluydu. Daha sonra sağ maksiller kanin sol maksiler lateral diş bölgesi arasında bulunan kitle genel anestezi altında eksize edildi.11 numaralı diş daha büyük bir defekt alanı oluşmaması için yerinde bırakıldı ve takip edilmektedir.ilgili bölge primer olarak suture edildi.Yapılan eksizyonel biyopsi sonucu periferel dev hücreli granülom ile uyumluydu.

Sonuç: Agresif yapısı ve yüksek rekürrens oranı olan PDHG'un doğru teşhis ve etkili tedavisi ile çevre kemiğe ve dişlere zarar vermesinin engellenmesi klinisyenler için önemlidir. PDHG büyük boyutlara ulaştığında yönetimi zor hale gelebilir.

Anahtar Kelimeler: Maksilla, Patoloji, Periferel dev hücreli granüloma (PDHG)

Peripheral Giant Cell Granuloma: Case Report

Sezai Çiftçi, Kübra Yakut, Şevval İlkyaz

Introduction: Peripheral giant cell granuloma (PDCG) is a reactive exophytic lesion that occurs on the gingiva and alveolar ridge due to local irritating factors. It is usually localized in the anterior region of the mandible and is often located in the 4th-6th grades. It is seen in decades. It may cause mobility in the teeth it is associated with. These are lesions that are generally smaller than 2 cm and have a clinical appearance similar to liver tissue. The treatment is surgical excision.

Case: An 11-year-old male patient without any systemic disease applied to our clinic for expansion in the anterior region of the maxilla. The incisional biopsy result was compatible with peripheral giant cell granuloma. Then, the mass located between the right maxillary canine and the left maxillary lateral tooth area was excised under general anesthesia. Tooth number 11 was left in place to prevent a larger defect area and is being monitored. The relevant area was primarily sutured. As a result of the excisional biopsy, peripheral giant cell granuloma It was compatible with.

Conclusion: It is important for clinicians to prevent PDHG, which has an aggressive nature and high recurrence rate, from damaging the surrounding bone and teeth through accurate diagnosis and effective treatment. When PDHG reaches large sizes, it can become difficult to manage.

Keywords: Maxilla, Pathology, Peripheral giant cell granuloma (PDHG)

[PP-021]

Maksiller Sinüste Geniş Hacimli Rezidüel Kist: (Olgu Sunumu)

Ceren Dayanan

Giriş: Rezidüel kistler, inflamatuvar odontojenik kökenli kistlerdir ve genellikle radiküler kistlerin yetersiz tedavi edilmesi sonucu görülürler. Çoğunlukla asemptomatiktirler ve rutin radyografide tesadüfen tespit edilirler. Enükleasyon ya da kist içindeki intralüminal basıncı azaltmak için marsupializasyon veya dekompresyon yoluyla cerrahi olarak tedavi edilirler. Enükleasyon, kistin tam cerrahi eksizyonuna yardımcı olur ancak bazı vakalarda kistik lezyonun boyutu, konumu, komşu anatomik yapılara yakınlığı ve hastanın yaşı enükleasyon için kontrendikasyon oluşturur. Bu çalışmada, maksiller sinüsün geniş hacimli rezidüel kisti olgusunun, dekompresyon ve sekonder enükleasyonla tedavisi nadir olması nedeni ile sunuldu

Vaka: 51 yaşında erkek hasta, sağ maksiller bölgede bir yıl önce başlayan ve zamanla büyüyen ağrısız şişlik nedeni ile kliniğimize başvurdu. Alınan anamnezde sistemik hastalığı bulunmayan hastanın, ilgili bölgeden uzun yıllar önce yapılan diş çekimi dışında cerrahi müdahale geçirmediği ve travma almadığı öğrenildi. Radyolojik inceleme için öncelikle ortopantomografi alındı ve sağ maksiller sinüsü dolduran düzgün sınırlara sahip, sınırları birinci premolar ile ikinci molar diş arasında uzanan geniş hacimli uniloküler radyolüsent lezyon izlendi. Histopatolojik inceleme sonucu rezidüel kistle uyumlu bening kistik oluşum tanısı doğrulandı. Dekompresyon için hazırlanan tüp, dokuya suture edilerek kist kavitesi ağza açık hale getirildi. 5 aylık takip sonucu kist boyutunda belirgin bir küçülme gözlemlendi ve enükleasyona karar verildi. 6 ay sonraki takipte herhangi bir nüks gözlenmedi ve ortopantomografide kistik lezyon bölgesinde yeni kemik oluşumu görüldü. 12 ay sonraki ortopantomografide ise sinüsün sınırları ve periferik yeni kemik oluşumu daha net görülmeye başlandı.

Anahtar Kelimeler: Dekompresyon, Maksiller sinüs, Rezidüel kist

A Large Residual Cyst Involving The Maxillary Sinus:(Case Report)

Ceren Dayanan

Introduction: Residual cysts are infrequent inflammatory cysts of the jaws and usually occur due to incomplete removal of radicular cysts. They are mostly asymptomatic and are detected incidentally on routine radiography. It is treated surgically by enucleation, marsupialization, or decompression to reduce intraluminal pressure within the cyst. Enucleation aids in complete surgical excision of the cyst however, in some cases, the size of the cystic lesion, its location, proximity to adjacent anatomical structures, and the age of the patient constitute a contraindication for enucleation. In this study, a case of a large-volume residual cyst of the maxillary sinus treated with decompression and secondary enucleation was presented due to its rarity.

Case Presentation:A 51-year-old male patient presented to our clinic with a painless swelling that began a year ago in the right maxillary region and has gradually increased in size. The patient's medical history revealed no systemic disease, and aside from a tooth extraction performed many years ago in the affected area, there had been no prior surgical interventions or trauma. Radiographic examination initially included an orthopantomogram, which revealed a well-defined, expansive, unilocular radiolucent lesion occupying the right maxillary sinus. The histopathological examination confirmed a diagnosis consistent with a benign cystic lesion compatible with a residual cyst. A decompression tube was sutured into place to make the cyst cavity open to the oral cavity. After 5 months of follow-up, enucleation was decided. After 12-month follow-up, the sinus and peripheral new bone formation boundaries were more clearly visible on the panoramic radiograph.

Keywords: Decompression, Maxillary sinüs, Residual cyst

[PP-022]

Vestibuloplasti: Vaka Serisi

Kübra Yakut, Salih İlkyaz, Sezai Çiftçi

Giriş: Vestibüloplastisi alt veya üst çenede vestibüler sulkusu derinleştirme operasyonudur. Yapışık diş etinin yüksekliğini arttırmak ve alveol kemiği rezorpsiyonu ile birlikte kret üzerine gelen kas yapışıklıklarını düzeltmek için uygulanır.

Vaka 1: 59 yaşında sistemik olarak sağlıklı kadın hasta kliniğimize başvurdu. Hastada yapılan klinik ve radyolojik muayene sonucu vestibüler sulkus sığlığı ve ağız tabanının yüksek olduğu tespit edildi. Hastaya vestibüloplastisi ve genial tüberkül redüksiyonu işlemi uygulandı.

Vaka 2: 65 yaşında hipertansiyon ve osteoporoz öyküsü bulunan kadın hasta kliniğimize başvurdu. Hastada yapılan klinik ve radyolojik muayene sonucu vestibüler sulkus sığlığı ve ağız tabanının yüksek olduğu tespit edildi. Hastaya bukkal vestibüloplastisi ve lingual sulkus derinleştirme işlemi uygulandı.

Vaka 3: 54 yaşında hipertansiyon öyküsü bulunan kadın hasta kliniğimize başvurdu. Hastada yapılan klinik ve radyolojik muayene sonucu vestibüler sulkus sığlığı tespit edildi. Hastaya vestibüloplastisi işlemi uygulandı. düzeltmek için uygulanır.

Sonuç: Vestibüloplastisi; implant ve protez çevresi yumuşak doku durumunun iyileştirildiği basit ve minimal invaziv bir yöntemdir. Bu tekniğin, hastanın rutin faaliyetlerini sınırlandırmadığı, implantların ve protezlerin çevresindeki yumuşak doku komplikasyonlarını önlediği görüldü.

Anahtar Kelimeler: Alveol kemiği rezorpsiyonu, Sulkus, Vestibüloplastisi

Vestibuloplasty: Case Series

Kübra Yakut, Salih İlkyaz, Sezai Çiftçi

Introduction: Vestibuloplasty is an operation to deepen the vestibular sulcus in the lower or upper jaw. Increasing the height of the attached gingiva and muscle adhesions on the ridge along with alveolar bone resorption is applied to correct it.

Case 1: A 59-year-old systemically healthy female patient was admitted to our clinic. As a result of the clinical and radiological examination, it was determined that the vestibular sulcus was shallow and the floor of the mouth was high. The patient underwent vestibuloplasty and genial tubercle reduction.

Case 2: A 65-year-old female patient with a history of hypertension and osteoporosis applied to our clinic. As a result of the clinical and radiological examination, it was determined that the vestibular sulcus was shallow and the floor of the mouth was high. The patient underwent buccal vestibuloplasty and lingual sulcus deepening.

Case 3: A 54-year-old female patient with a history of hypertension applied to our clinic. As a result of the clinical and radiological examination, shallow vestibular sulcus was detected. The patient underwent vestibuloplasty to correct it.

Conclusion: Vestibuloplasty; It is a simple and minimally invasive method that improves the soft tissue condition around the implant and prosthesis. It was observed that this technique did not limit the patient's routine activities and prevented soft tissue complications around implants and prostheses.

Keywords: Alveolar bone resorption, Sulcus, Vestibuloplasty

[PP-023]

Odontojenik Keratokist: Vaka Sunumu

Kübra Yakut, Hilal Özbek, Sezai Çiftçi

Giriş: Keratokistler agresif büyüeyebilen odontojenik kistlerdir, uydu kistlerinin varlığı yüksek nüks oranından sorumludur, sıklıkla mandibula posteriorda ortalama 40 yaşlarında görülür, genellikle asemptomatiktir fakat büyüdükçe ağrı, trismus, ödem, nörosensoryal bozukluklar yapabilir. Keratokistler mesiodistal yönde büyümeye meyillidir, radyografik görüntüsü düzgün kenarlı, iyi sınırlı, uniloküler olabildiği gibi skallop sınırlı, multiloküler de olabilir. Keratokistin birden fazla kadranda olması durumunda Gorlin Goltz sendromu araştırılmalıdır, bu kistin tedavisi kistin boyutuna ve lokalizasyonuna göre değişir. Bu tedaviler cornoy solüsyonu ile irrigasyon, etil alkol enjeksiyonu, marsupyalizasyon, enükleasyon, rezeksiyondur.

Vaka: 34 yaşında sistemik olarak sağlıklı erkek hastada rutin radyolojik muayene sırasında mandibula posteriorda asemptomatik radyolusens lezyonlar tespit edildi. Lokal anestezi altında mukoperiosteal flep kaldırıldıktan sonra bir miktar kemik doku kaldırıldı. Yapılan insizyonel biyopsi sonucu keratokist ile uyumluydu. Marsupyalizasyon tedavisi için kist odaklarına iki adet tüp takıldı. Kist kavitesi yeterli oranda küçüldükten sonra kalan dokuların eksizyonu gerçekleştirildi ve sert dokuda küretaj işlemi yapıldı. Eksizyonel biyopsi sonucu keratokist ile uyumluydu. Flep primer olarak kapatıldı.

Sonuç: Keratokistler hacim olarak marsupyalizasyon tedavisi ile yeterince küçültüldükten sonra kalan kistik dokuların enükleasyonu ve sert dokuların küretajı gerçekleştirilerek tedavi edilmektedir.

Anahtar Kelimeler: Gorlin Goltz Sendromu, Keratokist, Mandibula

Odontogenic Keratocyst: Case Report

Kübra Yakut, Hilal Özbek, Sezai Çiftçi

Introduction: Keratocysts are odontogenic cysts that can grow aggressively, the presence of satellite cysts is responsible for the high recurrence rate, it is often seen posteriorly to the mandible at an average age of 40 years, it is usually asymptomatic, but as it grows, it can cause pain, trismus, edema, neurosensory disorders. Keratocysts tend to grow in the mesiodistal direction, their radiographic appearance can be smooth-edged, well-defined, unilocular, or scallop-bound, multilocular. Gorlin Goltz syndrome should be investigated if the keratocyst is in more than one quadrant, the treatment of this cyst varies according to the size and localization of the cyst. These treatments are irrigation with cornoy solution, ethyl alcohol injection, marsupyalization, enucleation, resection.

Case: Mandible during routine radiological examination in a 34- year-old systemically healthy male patient Later asymptomatic Radiolucency lesions were detected. After the mukoperiosteal flap was removed under local anesthesia, some bone tissue was removed. The incisional biopsy result was consistent with keratocyst. Two tubes were inserted into the cyst foci for the treatment of marsupalization. After the cyst cavity was sufficiently reduced, excision of the remaining tissues was performed and curettage was performed on the hard tissue. Excisional biopsy result Keratokist with It was compatible. The flap was closed primarily

Conclusion: Keratocysts are treated by enucleation of the remaining cystic tissues and curettage of hard tissues after they are sufficiently reduced in volume with marsupyalization treatment.

Keywords: Gorlin Goltz syndrome, Keratocyst, Mandible

[PP-024]

Bifosfanat Kullanımı ve Dental İmplant: Olgu Sunumu

Kübra Yakut, Emel Yardımcı, Sezai Çiftçi

Giriş: Bifosfonatlar özellikle kemik metabolizmasını ilgilendiren hastalıkların tedavisinde sıklıkla tercih edilen ilaçlardır. Bu ilaçların IV ve oral formu bulunmaktadır. Bu vakada osteoporoz nedeniyle 4 yıl oral bifosfonat kullanım öyküsü olan hastaya uygulanan dental implant tedavisi sunulmuştur.

Vaka: 62 yaşında sistemik olarak osteoporoz öyküsü olan kadın hasta kliniğimize sol posterior mandibulada dişsizlik şikayetiyle başvurdu. Alınan anamnezde hastanın 4 yıldır haftada bir fosavance 70 mg oral bifosfonat kullandığı ve son dozu 6 ay önce aldığı öğrenildi. Hastanın klinik muayenesinde intraoral patolojik bir durum gözlenmedi. Hastaya yapılacak tedavi sonucu çenede nekroz gelişme riski anlatıldı, onam alındı ve 2 adet dental implant yapılmasına karar verildi. Hastaya işlem öncesi ve sonrasında antibiyotik kullanıldı. Alveoler kret boyunca mukoperiosteal flep kaldırıldı. İmplant yuvaları açıldı. Drilleme işleminin ardından çene kemiğine implantlar yerleştirildi. Herhangi bir komplikasyonla karşılaşılmadı.

Sonuç: Oral bifosfanat kullanan hastalara, MRONJ gelişme riski ve tedavinin başarısız olma ihtimali anlatılmalıdır. Doktoruna konsülte edilerek gerekirse ilaca ara verilmelidir. Bifosfonat kullanımı olan hastalarda implant tedavisi için uzun dönem klinik çalışmalara ihtiyaç duyulmaktadır.

Anahtar Kelimeler: Bifosfonat, Dental implant, Osteonekroz

Biphosphonate and Dental Implants: Case Report

Kübra Yakut, Emel Yardımcı, Sezai Çiftçi

Introduction: Bisphosphonates are frequently preferred drugs, especially in the treatment of diseases related to bone metabolism. These medications are available in IV and oral forms. In this case, a dental implant treatment applied to a patient with a 4-year history of oral bisphosphonate use due to osteoporosis is presented.

Case: A 62-year-old female patient with a history of systemic osteoporosis applied to our clinic with a complaint of edentulism in the left posterior mandible. In the anamnesis taken, it was learned that the patient had been using fosavance oral bisphosphonate once a week for 4 years and had taken the last dose 6 months ago. No intraoral pathological condition was observed in the clinical examination of the patient. The patient was informed about the risk of necrosis in the jaw as a result of the treatment to be performed, a consent form was obtained and it was decided to apply 2 implants. The patient was given antibiotics before and after the procedure. A mucoperiosteal flap was removed along the alveolar crest. The implant sockets were opened. After the drilling process, implants were placed in the jaw bone. No complications were encountered.

Conclusion: Patients taking oral bisphosphonates should be counseled about the risk of developing MRONJ and the possibility of treatment failure. If necessary, the drug should be stopped after consulting with the doctor. Long-term clinical studies are needed for implant treatment in patients using bisphosphonates.

Keywords: Bisphosphonate, Dental implant, Osteonecrosis

[PP-025]

Alveoler Kemik Defektlerinde Bone Ring Tekniđi: Vaka Raporu

Kübra Yakut, İsmail Sarıköse, Sezai Çiftçi

Giriş: Günümüz implant tedavilerinde hasta ve klinisyen beklentisi hızlı ve konforlu bir şekilde en estetik sonuca ulaşmaktır. Bone ring tekniđi tek cerrahi işlemde hem vertikal hem de horizontal ogmentasyon gerçekleştirilip implant yerleştirilebilmesi sayesinde zamandan ciddi şekilde tasarruf sağlamaktadır. Teknik, trefan frez ile alınan bone ring otojen greftin içerisine implant yerleştirildikten sonra alıcı bölgeye entegre edilmesi şeklindedir.

Vaka: 37 yaşında sistemik olarak sağlıklı kadın hasta sol maksilla posterior bölgede ağrı ve diş eksikliği şikayetiyle kliniğimize başvurdu. Yapılan klinik muayenede 26 numaralı dişte perküsyonda ağrı tespit edildi. 26 numaralı dişin çekiminden sonra ilgili bölgeye 2 implant uygulandı. İşlemden 2 ay sonra 26 numaralı bölgedeki implantın başarısız olduğu tespit edildi. Başarısız olan implantın sökülmesi ve yerine bone ring teknik ile implant yerleştirilmesi planlandı. Lokal anestezi altında simfiz bölgesinden trefan frez ile greft alınarak içerisine implant sabitlendi ve sol maksilla posterior bölgeye yerleştirildi. Bölge primer olarak suture edildi.

Sonuç: Yetersiz kemik seviyesi sebebiyle greftleme gerektiren implant vakalarında bone ring tekniđi ile aynı seansta implant yerleştirilmesi sayesinde gereken toplam işlem süresi kısalmaktadır. Sinüs lifting de dahil olmak üzere hemen hemen tüm vakalarda kullanılabilir.

Anahtar Kelimeler: Bone ring tekniđi, Dental İmplant, Ogmentasyon

Bone Ring Technique In Alveolar Ridge Defects: Case Report

Kübra Yakut, İsmail Sarıköse, Sezai Çiftçi

Introduction: In today's implant treatments, the patient's expectation is to achieve the most aesthetic result quickly and comfortably. The bone ring technique saves a lot of time thanks to the fact that both vertical and horizontal augmentation can be provided and implant placement can be achieved in a single surgical procedure. The technique is to place the implant into the bone ring autogenous graft taken with a trephine drill and then integrate it into the recipient area.

Case: A 37-year-old systemically healthy female patient was admitted to our clinic with complaints of pain in the left maxilla posterior region and missing teeth. In the clinical examination, it was determined that there was pain in percussion in tooth number 26. After the extraction of tooth number 26, 2 implants were applied to the relevant area. 2 months after the procedure, it was determined that the implant in area 26 had failed. It was planned to remove the failed implant and replace it with the bone ring technique. With local anesthesia, bone graft was taken from the symphysis region using a traphine drill, and an implant was placed into it, then it was inserted into the posterior region of the left maxilla. The region was primarily sutured.

Conclusion: In implant cases that require grafting due to insufficient bone level, the total procedure time required is shortened by placing the implant in the same session with the bone ring technique. It can be used in almost all cases, including sinus lifting.

Keywords: Bone ring technique, Dental implant, Augmentation

[PP-026]

Mandibulada ve Maksillada Bulunan Radiküler Kistlerin Tedavisi: Vaka Serisi

Kübra Yakut, Hadi Nasrollahi, Sezai Çiftçi

Giriş: Radiküler kistler, enfekte ve nekrotik pulpal dişlerin apekslerinde oluşan inflamatuvar kaynaklı odontojenik çene kistleridir. Tüm çene kistleri arasında en yaygın olarak görülen kist tipidir ve çene kemiğini etkileyen kistlerin %52-68'ini oluşturmaktadır.

Vaka 1: 50 yaşında kadın hastanın, panoramik röntgen ve CBCT incelemesinde sağ maksilla anteriorda sınırları belirgin, yaklaşık 11cmx4cmx3.5cm boyutlarında radyolüsent lezyon tespit edildi. Maksilla anterior vestibulden pencere açılarak kistik yapı enükle edildi. Kistle ilişkide olan kanal tedavili dişlere apikal rezeksiyon işlemi uygulandı. Biyopsi sonucunda patolojinin radiküler kist olduğu öğrenildi. İlgili bölge irrigasyon işleminden sonra primer sütüre edildi. Post-op dönemde herhangi bir komplikasyonla karşılaşılmadı.

Vaka 2: 65 yaşında erkek hasta sabit protez isteği ile kiliniğimize başvurdu. Radyografik görüntülemeye sağ anterior mandibular bölgede diş ile ilişkili büyük kistik lezyon saptandı. Kistin tamamı çıkarıldıktan sonra lezyon, tanı için patolojiye gönderildi. Sonuç radiküler kist ile uyumluydu. Lezyonla ilişkili dişler aynı seansta çekildi. Flep primere gelecek şekilde sütüre edildi.

Sonuç: Radiküler kist ağrısız bir şekilde büyük boyutlara ulaşabilir, kistin erken tedavisi büyük deformitelerin oluşmasını önler.

Anahtar Kelimeler: Endodontik Tedavi, Enükleasyon, Radiküler Kist

Treatment of Radicular Cysts in the Mandible and Maxilla: Case Series

Kübra Yakut, Hadi Nasrollahi, Sezai Çiftçi

Introduction: Radicular cysts are odontogenic jaw cysts of inflammatory origin that occur at the apices of teeth with infected and necrotic pulps. It is the most common type of cyst among all jaw cysts and constitutes 52-68% of cysts affecting the jaw bone.

Case 1: Panoramic X-ray and CBCT examination of a 50-year-old female patient revealed a radiolucent lesion with well-defined borders in the anterior right maxilla, approximately 11 cm x 4 cm x 3.5 cm in size. The cystic structure was enucleated by opening a window from the anterior maxilla vestibule. Apical resection was performed on the root canal-treated teeth in contact with the cyst. As a result of the biopsy, it was learned that the pathology was a radicular cyst. The relevant area was primarily sutured after irrigation. No complications were encountered in the postoperative period.

Case 2: A 65-year-old male patient applied to our clinic with a fixed prosthesis request. Radiographic imaging revealed a large cystic lesion associated with a tooth in the right anterior mandibular region. After the entire cyst was removed, the lesion was sent to pathology for diagnosis. The result was consistent with a radicular cyst. The teeth associated with the lesion were extracted in the same session. The flap was sutured to the primary.

Conclusion: Radicular cysts can reach large sizes without pain, and early treatment of the cyst prevents the formation of major deformities.

Keywords: Endodontic Treatment, Enucleation, Radicular Cyst

[PP-027]

Rezidüel Kistin Tedavisi: Vaka Sunumu

Kübra Yakut, Kübra Bağcı, Sezai Çiftçi

Giriş: Rezidüel kist, radiküler kistlerin yetersiz çıkarılmasından kaynaklanan, radyolüsent, iyi sınırlı, oval veya yuvarlak, çeşitli boyutta olabilen inflamatuvar bir kisttir. Genellikle asemptomatik olduğundan rutin radyografik muayenede farkedilirler ancak uzun süre ağızda kalarak büyüyen rezidüel kistler, kemikte ekspansiyona ve yer değişikliğine neden olabilmektedirler. Tedavisi, kistin tamamının eksize edilmesidir. Nüks nadirdir.

Vaka: 68 yaşında sistemik olarak sağlıklı erkek hastada, rutin radyografik muayene sırasında sağ maksilla anteriorda sınırları düzgün, oval, radyolüsent lezyon tespit edildi. Mukoperiosteal flep kaldırılarak kist dokusunun tamamı eksize edildi ve bölge primer olarak kapatıldı. Çıkarılan lezyon patolojiye gönderildi. Patoloji sonucu rezidüel kist ile uyumluydu.

Sonuç: Rezidüel kistlerin tedavisi enükleasyon, marsupiyalizasyon, marsupiyalizasyon sonrası enükleasyon veya enükleasyon ile birlikte küretajdır. Tedavi seçeneği lezyonun büyüklüğüne, lokalizasyonuna, kistin kemik bütünlüğünü ne derece etkilediğine ve çevre vital dokulara yakınlığına göre değişebilmektedir.

Anahtar Kelimeler: Enükleasyon, Radyolüsent, Rezidüel Kist

Treatment of Residual Cyst: Case Report

Kübra Yakut, Kübra Bağcı, Sezai Çiftçi

Introduction: A residual cyst is a radiolucent, well-circumscribed, oval or round, radiolucent, inflammatory cyst of various sizes resulting from inadequate removal of radicular cysts. Since they are usually asymptomatic, they are usually recognized on routine radiographic examination. However, residual cysts that remain in the mouth for a long time may cause bone expansion and displacement. Treatment is complete excision of the cyst. Recurrence is rare.

Case: In a 68-year-old systemically healthy male patient, an oval, radiolucent lesion with smooth borders was detected in the anterior right maxilla during routine radiographic examination. The entire cyst tissue was excised by lifting the mucoperiosteal flap and the area was closed primarily. The excised lesion was sent to pathology. The pathology result was consistent with residual cyst.

Conclusion: Treatment of residual cysts includes enucleation, marsupialization, enucleation after marsupialization or curettage with enucleation. The treatment option may vary depending on the size and localization of the lesion, the extent to which the cyst affects bone integrity and its proximity to surrounding vital tissues.

Keywords: Enucleation, Radiolucent, Residual Cyst

[PP-028]

Dentigeröz Kistin Tedavisi: Vaka Raporu

Kübra Yakut, Kübra Bağcı, Sezai Çiftçi

Giriş: Dentigeröz kist, gömülü bir dişin servikal bölgesine yapışık olarak gelişen, gelişimsel bir kisttir. Bütün odontojenik kistlerin yarısını oluşturmaktadır ve en sık görülen 2. kist olduğu bildirilmektedir. Çoğunlukla mandibular 3. molar ve maksiller kaninlerde görülmektedir. Bu kistler genel olarak rutin radyografik muayenede tespit edilirler. Radyografide sürmemiş dişin kök- kuron bileşkesinde başlayan, iyi sınırlı, uniloküler, radyolüsent görüntü verirler.

Vaka: 12 yaşında sistemik olarak sağlıklı erkek hasta, sağ maksilla anteriorda gömülü kalmış daimi dişlerle ilişkili olan kistin tedavisi için pedodonti kliniğinden tarafımıza yönlendirildi. İlgili lezyon genel anestezi altında ilişkili olduğu gömülü dişlerle birlikte eksize edildi ve patolojiye gönderildi. Patoloji sonucu dentigeröz kist ile uyumluydu.

Sonuç: Dentigeröz kistin genel tedavisi enükleasyonu ile birlikte ilgili dişlerin çekimidir. Geniş kistlerde başlangıç olarak marsupiyalizasyon ile kist hacminin küçültülmesini takiben kistin enükleasyonu ve diş çekimi yapılır.

Anahtar Kelimeler: Dentigeröz Kist, Enükleasyon, Gömülü Dişler

Treatment of Dentigerous Cyst: Case Report

Kübra Yakut, Kübra Bağcı, Sezai Çiftçi

Introduction: Dentigerous cyst is a developmental cyst that develops adherent to the cervical region of an impacted tooth. It constitutes half of all odontogenic cysts and is reported to be the 2nd most common cyst. It is mostly seen in mandibular 3rd molars and maxillary canines. These cysts are usually detected on routine radiographic examination. On radiographs, they give a well-circumscribed, unilocular, radiolucent, well-circumscribed, unilocular, radiolucent appearance beginning at the root-crown junction of the unerupted tooth.

Case: A 12-year-old systemically healthy male patient was referred to us from the pedodontic clinic for the treatment of a cyst associated with impacted permanent teeth in the anterior right maxilla. The lesion was excised under general anesthesia together with the associated impacted teeth and sent to pathology. The pathology result was consistent with dentigerous cyst.

Conclusion: The general treatment of dentigerous cyst is enucleation and extraction of the involved teeth. In large cysts, the cyst volume is initially reduced by marsupialization, followed by enucleation of the cyst and tooth extraction.

Keywords: Dentigerous Cyst, Enucleation, Impacted Teeth

[PP-029]

Maksillada Burun Mukozası İle İlişkili Radiküler Kist: Vaka Serisi

Kübra Yakut, Recep Akmeşe, Sezai Çiftçi

Giriş: Burun mukozası ile ilişkili kistlerin enükleasyonundan sonra burun mukozasında perforasyon ve yetersiz kemik iyileşmesi gibi riskler bulunmaktadır. Çene kistinin enükleasyonundan sonra oluşan açıklıkları kapatmak için bichat bukkal yağ dokusundan faydalanılabilir.

Vaka 1: 51 yaşında erkek hasta rutin radyografik muayeneler sonrasında tespit edilen kistin tedavisi için kliniğimize başvurdu. Hastanın ilgili bölgesine lokal anestezi uygulandıktan sonra mukoperiosteal flep kaldırıldı. Kist dokusu enükle edildikten sonra burun mukozasında perforasyon oluşmadı. Daha sonra flep gerilimsiz bir şekilde kapatıldı.

Vaka 2: 51 yaşında erkek hasta rutin radyografik muayeneler sonrasında tespit edilen kistin tedavisi için kliniğimize başvurdu. Lokal anestezi altında kistin eksizyonu gerçekleştirildi. İşlem sonrasında burun mukozasında açıklık olduğu tespit edildi. Açıklık küçük olduğu için bölgeye cerrahi yerleştirilerek flep primer kapatıldı. Takip sürecinde bölgede pü akışı gözlemlendi. Hastaya antibiyotik reçete edildi. Daha sonra mukoperiosteal flep kaldırılarak lezyon temizlendi. Bölge serum fizyolojik ile irrigate edildi. bichat bukkal yağ dokusu ile kapatıldı. Yapılan rutin kontrollerde herhangi bir sorunla karşılaşılmadı.

Sonuç: Maksillada oluşan burun mukozası ile ilişkili radiküler kistlerin cerrahi enükleasyonu sonucu oronazal açıklıkların oluşabileceği bilinmektedir. Bu açıklıkların kapatılmasında bichat bukkal yağ dokusu son derece faydalı bir tedavi alternatifidir.

Anahtar Kelimeler: Bichat Bukkal Yağ Yastığı, Enükleasyon, Radiküler Kist

Radicular Cyst Associated with Nasal Mucosa in the Maxilla: Case Series

Kübra Yakut, Recep Akmeşe, Sezai Çiftçi

Introduction: After enucleation of cysts associated with the nasal mucosa, there are risks such as perforation of the nasal mucosa and inadequate bone healing. Bichat buccal adipose tissue can be utilized to close the openings after enucleation of the jaw cyst.

Case 1: A 51-year-old male patient was admitted to our clinic for treatment of a cyst detected after routine radiographic examinations. After local anesthesia was applied to the affected area, the mucoperiosteal flap was lifted. No perforation of the nasal mucosa occurred after the cyst tissue was enucleated. The flap was then closed without tension.

Case 2: A 51-year-old male patient was admitted to our clinic for treatment of a cyst detected after routine radiographic examinations. Excision of the cyst was performed under local anesthesia. After the procedure, it was determined that there was an opening in the nasal mucosa. Since the opening was small, the flap was closed primarily by placing surgical in the area. During the follow-up process, pus flow was observed in the area. Antibiotics were prescribed to the patient. Then the mucoperiosteal flap was removed and the lesion was cleaned. The area was irrigated with saline. bichat was closed with buccal adipose tissue. No problems were encountered in routine controls.

Conclusion: It is known that oronasal openings may occur as a result of surgical enucleation of radicular cysts associated with the nasal mucosa in the maxilla. Bichat buccal adipose tissue offers a very useful treatment alternative for the closure of these openings.

Keywords: Bichat Buccal Fat Pad, Enucleation, Radicular Cyst

[PP-030]

Mandibulada görülen Glandular Odontojenik Kist: Olgu sunumu

Alperen Kırkpınar, İnci Rana Karaca

Giriş: Glandüler odontojenik kist, nadir görülen ve lokal olarak agresif olan gelişimsel odontojenik kist türüdür. En yaygın olarak orta yaşlı yetişkinlerde görülür ve en yüksek prevalansı beşinci ve altıncı dekatlarda gösterir. Lezyonlar çoğunlukla mandibulada yerleşim gösterir ve genelde asemptomatiktir ancak en yaygın başvuru şikayeti ekspansiyondur. Lezyonların radyografik görüntüsünün değişken olduğu ve patognomonik olmadığı belirtilmiştir. Kök rezorpsiyonu lezyonların %13.9- 30'unda, diş yer değiştirmesi ise %24.4-50'sinde bildirilmiştir.

Vaka Sunumu55 yaşındaki kadın hasta, mandibulanın sağ posterior bölgesinde şişlik şikayetiyle kliniğimize başvurdu. Yapılan klinik ve radyolojik değerlendirme sonucunda mandibulanın sağ posteriorunda 46 numaralı dişte kök rezorpsiyonuna sebep olan ve 43 numaralı dişin migrasyonuna yol açan radyolusent, uniloküler görünümlü geniş bir lezyon tespit edildi. Tedavi planlamasında, kist ile ilişkili ve kökleri rezorbe olan 46 numaralı dişin ve mandibula inferioruna migre olmuş 43 numaralı dişin çekimine, kistin enükleasyon ve küretajına karar verildi. Lezyon, histopatolojik olarak incelendiğinde glandüler odontojenik kist ile uyumlu çıktı. Hastanın postoperatif 6.ay radyografik görüntülerinde lezyon bölgesinde kemik dolumu gözlenmiş olup hastanın şikayetleri ortadan kalktı.

Sonuç: Bu vakada, glandüler odontojenik kist teşhisi konmuş ve etkili bir tedavi yöntemi uygulanmıştır. Kist ve ilişkili dişlerin eksizyonu başarıyla gerçekleştirilmiştir. Bu vaka, glandüler odontojenik kistlerin yönetiminde doğru tanı ve tedavi stratejilerinin önemini vurgulamaktadır.

Anahtar Kelimeler: Enükleasyon, Kök rezorpsiyonu, Odontojenik kist

Glandular Odontogenic Cyst of the mandible: A case report

Alperen Kırkpınar, İnci Rana Karaca

Introduction: The glandular odontogenic cyst is a rare and locally aggressive type of developmental odontogenic cyst. It most commonly occurs in middle-aged adults, with the highest prevalence in the fifth and sixth decades of life. Lesions typically occur in the mandible and are often asymptomatic; however, the most common presenting complaint is expansion. The radiographic appearance of the lesions is variable and not pathognomonic. Root resorption has been reported in 13.9% to 30% of lesions, while tooth displacement has been observed in 24.4% to 50% of cases.

Case Presentation:A 55-year-old female patient presented to our clinic with a complaint of swelling in the right posterior region of the mandible. Clinical and radiological evaluations revealed a radiolucent, unilocular lesion in the right posterior mandible, causing root resorption of tooth number 46 and migration of tooth number 43.The treatment plan included the extraction of the cyst-associated tooth number 46, which had undergone root resorption, and the extraction of tooth number 43, which had migrated into the inferior mandible, as well as enucleation and curettage of the cyst. Histopathological examination confirmed the lesion as a glandular odontogenic cyst. Postoperative radiographic images at six months showed bone filling in the lesion area, and the patient's symptoms resolved.**Conclusion:** In this case, a diagnosis of glandular odontogenic cyst was made, and an effective treatment approach was implemented. The excision of the cyst and the associated teeth was successfully carried out. This case highlights the importance of accurate diagnosis and treatment strategies in the management of glandular odontogenic cysts.

Keywords: Enucleation, Odontogenic Cyst, Root Resorption

[PP-031]

DENTİGERÖZ KİSTİN NÜKSÜNÜN TEDAVİSİ: Olgu Sunumu

Merve Nur Turkan, Emre Ulubay, Emil Mahammadlı, Yavuz Tolga Korkmaz

Giriş:

Dentigeröz kistler, sürmemiş veya gömülü daimi dişlerin kronları ile ilişkili olup radyografik görüntülemelerde uniloküler, iyi sınırlı radyolüsent alanlar olarak görünen, radiküler kistlerden sonra çenelerin en sık odontojenik kistleridir. Dentigeröz kistlerin büyüklüğüne, konumuna ve ilişkili olduğu dişin sürdürülme durumuna göre tedavisi enükleasyon veya marsüpiyalizasyon olarak değişiklik göstermektedir.

Olgu:

Sağlıklı 19 yaşındaki kadın hasta rutin radyografik incelemeler sonucu büyük boyutlarda gömülü sol mandibular üçüncü molar dişin kronunu çevreleyen ve gömülü dişi distale deplase eden uniloküler lezyon tespit edildi. Hastanın klinik muayenesinde herhangi bir bulguya rastlanmadı. Dentigeröz kist olduğu düşünülen lezyondan biyopsi alınarak marsüpiyalizasyonla tedavisine başlanarak ilgili bölgeye tüp yerleştirildi. Biyopsi sonucuyla lezyonun dentigeröz kist olduğu teyit edildi ve marsüpiyalizasyona obturatörle devam edildi. Hastanın 6. Ay kontrolünde kist boyutlarının küçüldüğü ve dişin meziale yer değiştirdiği gözlemlendiğinden gömülü dişin ekstraksiyonu ve kistin enükleasyonu yapıldı. Tedavi sonrası 2.yıl takipte kistin nüks ettiği fark edilerek tekrardan biyopsi alındı ve tekrar marsüpiyalizasyon uygulandı. Daha sonra enükleasyon yapılarak hastanın tedavisi tamamlandı. Hastanın 6 aylık takibinde nüks gözlenmemiş ancak yakın takibi devam etmektedir.

Sonuç:

Dentigeröz kistler genellikle semptom göstermeden büyük boyutlara ulaşabilirler. Bu nedenle, klinik muayene sırasında radyografilere dikkat edilmelidir. Yeterli tedavi, iyi hasta uyumu ve düzenli takip edilen dentigeröz kistlerin nüks etme ihtimali çok düşüktür. Sunulan bu vakada yetersiz hasta uyumu ve eksik takip nedeniyle nüks eden dentigeröz kistin iyi hasta uyumu ve düzenli takibi sonucunda iyi tedavi edilebileceği gösterilmiştir.

Anahtar Kelimeler: dentigeröz kist, marsüpiyalizasyon, nüks, kist

TREATMENT OF RECURRENCE OF DENTIGEROUS CYST: Case Report

Merve Nur Turkan, Emre Ulubay, Emil Mahammadlı, Yavuz Tolga Korkmaz

Introduction:

Dentigerous cysts, associated with the crowns of unerupted or impacted permanent teeth, are the most common odontogenic cysts in the jaws after radicular cysts. They appear as unilocular, well-circumscribed radiolucent areas on radiographs. Treatment varies with the cyst's size, location, and the tooth's status, either enucleation or marsupialisation.

Case Presentation:

A healthy 19-year-old woman had a large unilocular lesion surrounding the crown of an impacted left mandibular third molar, displacing the tooth distally, found during routine radiographic exams.. A biopsy was taken from the lesion, which was thought to be a dentigerous cyst, and treatment was started with marsupialisation and a tube was placed in the relevant area.. The biopsy result confirmed that the lesion was a dentigerous cyst and marsupialisation was continued with obturator. After 6 months, with reduced cyst size and mesial tooth movement, the impacted tooth was extracted and the cyst enucleated. At the 2-year follow-up, recurrence was noted, and a repeat biopsy and marsupialization were done. Subsequently, enucleation completed the treatment. No recurrence was seen at the 6-month follow-up, but monitoring continues.

Conclusion:

Dentigerous cysts can reach large sizes without symptoms. Attention should be paid to radiographs during clinical examination. Dentigerous cysts with adequate treatment, good patient compliance and regular follow-up are very unlikely to recur. In this case, it was shown that a dentigerous cyst that recurred due to poor patient compliance and poor follow-up can be treated well with good patient compliance and regular follow-up.

Keywords: dentigerous cyst, marsupialisation, recurrence, cyst

[PP-032]

Daimî dişin sürmesini engelleyen Kompleks Odontoma: Olgu sunumu

Alperen Kırkpınar, İnci Rana Karaca

Giriş: Odontoma, Dünya Sağlık Örgütü (WHO) tarafından 2017 yılında benign miks epitel ve mezenkimal odontojenik tümör olarak sınıflandırılan en yaygın odontojenik tümör olarak kabul edilmektedir. Çoğu odontoma asemptomatiktir ve genelde röntgen görüntülemesi sırasında tesadüfen tespit edilir. Ancak, bazı durumlarda daimî dişlerin sürmesini etkileyen durumlara yol açabilmektedir. Bu olgu sunumunda, odontoma çıkarıldıktan sonra kendiliğinden süren bir vaka incelendi.

Vaka: 16 yaşında kadın hasta, 37 numaralı bölgede eksik diş şikâyeti ile ağız, diş ve çene cerrahisi kliniğimize başvurdu. Yapılan klinik muayene ve radyografik değerlendirme sonucunda 37 numaralı dişin, üzerinde yer alan radyopak lezyon nedeniyle gömülü kaldığı tespit edildi. Gömülü dişin üzerinde yer alan lezyonun eksizyonu gerçekleştirildi ve 37 numaralı gömülü diş, kendiliğinden erüpsiyonu için takibe alındı. Postoperatif 1.yıl sonunda dişin oral kavite içerisine sürdüğü gözlemlendi.

Sonuç: Sürmesi odontoma tarafından engellenmiş gömülü bir diş için oluşturulacak tedavi stratejisi, dişin durumuna bağlı olarak belirlenir. Genel olarak, odontomaların neden olduğu sürme bozukluğuna sahip gömülü dişlerde, kök gelişimi tamamlanmışsa, güçlü bir kemik adezyonu varsa, diş eksenini belirgin bir şekilde eğilmişse veya diş ters gömülü ise çekimi endikedir. Ancak, kriterler net değildir ve diş çekimi genellikle tercih edilmektedir. Bazı durumlarda dişin kök gelişimini tamamlamasına ve dişin derin gömülü pozisyonunda olmasına rağmen diş kendiliğinden sürebilmektedir.

Anahtar Kelimeler: Daimi diş, diş sürmesi, odontoma

Complex Odontoma obstructing the eruption of a permanent tooth: A case report

Alperen Kırkpınar, İnci Rana Karaca

Introduction: Odontoma is the most common odontogenic tumor classified as a benign mixed epithelial and mesenchymal odontogenic tumor by the World Health Organization (WHO) in 2017. Most odontomas are asymptomatic, and they are often discovered by accident on radiographic imaging. However, in some cases, they can result in conditions that impact the eruption of permanent teeth. In this case report, a case of spontaneous eruption following the removal of an odontoma was examined.

Case Presentation: A 16-year-old female presented to the oral and maxillofacial surgery department with a missing tooth in the area of tooth number 37.. Clinical examination and radiographic evaluation determined that tooth number 37 was impacted due to a radiopaque lesion observed over it. The lesion overlying the impacted tooth was excised, and tooth number 37 was placed under observation for spontaneous eruption. At the end of the first postoperative year, the tooth had erupted into the oral cavity.

Conclusion: The treatment strategy for an impacted tooth whose eruption is obstructed by an odontoma is determined based on the condition of the tooth. In general, impacted teeth with eruption disturbances caused by odontomas are indicated for extraction if the roots are complete, there is strong bone adhesion, the tooth axis is significantly inclined, or the tooth is reversed. However, the criteria are not well-defined, and extraction is often preferred. Despite complete root development and deep impaction, spontaneous eruption can still occur.

Keywords: Odontoma, permanent tooth, tooth eruption

[PP-033]

Mandibula Posterior Kemik Defektinin Khoury Tekniđi Kullanılarak Rekonstrüksiyonu: İki Olgu Sunumu

Erkan Mecu, Yunus Çetiner, Sezai Çiftçi

Giriş: Horizontal ve vertikal kemik eksikliğinde kemik ögmentasyon teknikleri kullanılır. Otojen greftler rejeneratif kapasitesilerinden dolayı altın standarttır. Kortikal greftlerin rejeneratif kapasitesini artırmak için Khoury tekniđi önerilmektedir. Bu teknikte sadece otojen kemik kullanılmaktadır.

Olgu 1: 56 yaşında kadın hasta diş eksikliği sebebiyle kliniđimize başvurdu. Mandibula posteriorda kemikte yetersizlik görüldü. Khoury tekniđi ile rekonstrüksiyona karar verildi.. Ramustan blok greft alındı. Alınan blok greft iki eşit kortikal parçaya bölündükten sonra ilgili bölgeye fikse edildi. Aradaki boşluk otojen partikül greflerle desteklendi. Bölge primer kapatıldı. Dört ay sonra ilgili bölgeye implantlar yapıldı.

Olgu 2: 54 yaşında kadın hasta diş eksikliğiyle kliniđimize başvurdu. Mandibula posteriorda kemik yetersizliği tespit edildi. Khoury tekniđi ile ögmentasyona karar verildi. Ramustan blok greft alındı. Alınan blok greft iki eşit kortikal parçaya bölündükten sonra ilgili bölgeye fikse edildi. Kalan boşluk partiküler spongios greftle dolduruldu. Bölge primer kapatıldı ve dört ay sonra ilgili bölgeye implantlar yapıldı.

Sonuç: Başarılı bir implant tedavisi için mevcut kemiğin yeterli boyut ve kalitede olması gerekir. Alveol kemiğin ögmentasyonu, implant cerrahisi öncesinde öngörülebilir kemik hacminin sağlanmasına izin verir. Khoury tekniđi alveol kemik defektlerinde 3 boyutlu rekonstrüksiyonlar için alternatif bir tekniktir.

Anahtar Kelimeler: Kemik ögmentasyonu, Khoury tekniđi, Otojen greft

Reconstruction of a Posterior Mandibular Bone Defect Using the Khoury Technique: Two Case Reports

Erkan Mecu, Yunus Çetiner, Sezai Çiftçi

Introduction: Bone augmentation techniques are used in horizontal and vertical bone deficiency. Autogenous grafts are the gold standard because of their regenerative capacity. The Khoury technique is recommended to increase the regenerative capacity of cortical grafts. In this technique, only autogenous bone is used.

Case 1: A 56-year-old female patient was admitted to our clinic with missing teeth. Bony insufficiency was seen in the posterior mandible. Reconstruction with Khoury technique was decided. A block graft was taken from the ramus. The block graft was divided into two equal cortical pieces and fixed to the relevant area. The space in between was supported with autogenous particle grafts. The area was closed primary. Four months later, implants were placed in the relevant area.

Case 2: A 54-year-old female patient presented to our clinic with missing teeth. Bone deficiency was detected in the posterior mandible. Segmentation with Khoury technique was decided. A block graft was taken from the ramus. The block graft was divided into two equal cortical pieces and fixed to the relevant area. The remaining space was filled with particulate spongios graft. The area was closed with primary closure and implants were placed four months later.

Conclusion: For successful implant treatment, the available bone must be of adequate size and quality. Segmentation of the alveolar bone allows for a predictable bone volume prior to implant surgery. The Khoury technique is an alternative technique for 3D reconstructions of alveolar bone defects.

Keywords: Autogenous graft, Bone augmentation, Khoury technique

[PP-034]

Parasimfizis Kırığı:Olgu Sunumu

Berivan Kozan, Erkan Mecu, Sezai Çiftçi, İrfan Üstündağ

Giriş: Parasimfiz kırıklarının tedavisi,bölgenin anatomisi, nedeniyle maksillofasiyal cerrahlar için her zaman zorluk teşkil etmektedir. Parasimfiz kırığı tedavisinin amacı anatomiye ve oklüzyonu düzeltmektir. Simfiz ve parasimfiz kırıkları hem kapalı redüksiyonla hem de açık redüksiyonla tedavi edilebilir. Açık redüksiyon uygulanacaksa intraoral insizyonla simfiz ve parasimfiz bölgesine ulaşılabilir.

Vaka: 16 yaşındaki erkek hasta kliniğimize travma öyküsü ile başvurmuştur. Yapılan klinik ve radyografik incelemelerde parasimfizis bölgesinde kırık tespit edilmiştir. Hasta opere edilmek için genel anestezi altına alındı. Kırık bölgesi mental sinire dikkat edilerek mukoperiostal flep ile açığa çıkarıldı. Hastanın maksilomandibular oklüzyonu IMF vidaları ile ve lastikler ile sağlandıktan sonra mandibula bölgesindeki kırık hattı 2 adet mini plak kullanılarak fiks edildi. Elastik lastikler açılarak oklüzyon kontrol edildi. Süperior bölgede kırık fragmanlarının stabilitesini sağlamak için 31 ve 41 numaralı dişler bölgesinde IVY LOOP uygulandı. Bölgenin serum fizyolojik ile irrigasyonu sağlandı. Flep primer olarak kapatıldı.

Sonuç: Simfizis ve parasimfizis kırıklarında torsiyon kuvvetlerini elimine etmek için iki nokta fiksasyonu kullanılır. İki plak kullanılacak ise bir plak superiora yakın bir şekilde monokortikal vidalarla uygulanırken diğer plak mandibula basise yakın diğer plaktan 4-5 mm uzakta bikortikal vidalarla uygulanır.

Anahtar Kelimeler: IVY LOOP, Parasimfizis kırığı, Travma

Parasymphysis Fracture: Case Report

Berivan Kozan, Erkan Mecu, Sezai Çiftçi, İrfan Üstündağ

Introduction: The treatment of parasymphysis fractures has always been a challenge for maxillofacial surgeons due to the anatomy of the region. The aim of parasymphysis fracture treatment is to correct the anatomy and occlusion. Symphysis and parasymphysis fractures can be treated with both closed reduction and open reduction. If open reduction is to be applied, the symphysis and parasymphysis regions can be reached with an intraoral incision.

Case Presentation:A 16-year-old male patient applied to our clinic with a history of trauma. Clinical and radiographic examinations revealed a fracture in the parasymphysis region. The patient was placed under general anesthesia for surgery. The fracture region was exposed with a mucoperiosteal flap, paying attention to the mental nerve. After the patient's maxillomandibular occlusion was provided with IMF screws and elastics, the fracture line in the mandible region was fixed using 2 mini plates. The elastic elastics were opened and the occlusion was checked. In order to ensure the stability of the fracture fragments in the superior region, IVY LOOP was applied in the region of teeth 31 and 41. The area was irrigated with physiological serum. The flap was closed primarily

Conclusion

Two-point fixation is used to eliminate torsional forces in symphysis and parasymphysis fractures. If two plates are to be used, one plate is applied with monocortical screws close to the superior, while the other plate is applied with bicortical screws 4-5 mm away from the other plate close to the mandible base.

Keywords: IVY LOOP, Parasymphysis fracture, Trauma

[PP-035]

Benign Fibro-Osseöz Lezyon: Bir Olgu Sunumu

Özgür Dağal, Mehmet Altay Sevimay, Sibel Elif Gültekin

Giriş:

Fibröz displazi (FD), etiolojisi tam olarak bilinmeyen kemiğin iyi huylu fibro-osseöz lezyonudur. Histolojik olarak düzensiz kemik trabekülleriyle karakterize kemiğin nadir görülen yavaş büyüyen bir bozukluğudur. Genellikle çocukluk ve erken ergenlik döneminde başlayıp yaşamın ilk veya ikinci dekadında ortaya çıkabilmektedir. Radyografide tipik olarak 'buzlu cam' şeklinde görüntü vermektedir.

Vaka:

Gazi Üniversitesi Diş Hekimliği Fakültesi, Ağız, Diş ve Çene Cerrahisi kliniğine herhangi bir sistemik hastalığı olmayan, 27 yaşında kadın hasta yüzünde asimetri şikâyeti ile başvurmuştur. Ekstraoral muayenede yüzünün sağ tarafında belirgin asimetrisi olduğu, intraoral muayenede sağ üst kanin dişten başlayarak tüber bölgesine kadar uzanan bukkal ve palatinal bölgeleride içeren kemik büyümesi görülmüştür. Alınan panoramik radyografide FD'nin karakteristik bulgusu olan buzlu cam görüntüsü tespit edilmiştir. Detaylı anamnez, ilgili bölgedeki şişliğin yaklaşık 10 yıldır var olduğu ancak yavaş büyüme gösterdiği için hastanın dikkate almadığı ancak son 1 yıl içerisinde büyüme hızının arttığı ve bariz asimetri meydana gelmiş olduğu öğrenilmiştir. Hastanın cerrahi tedavisinde, lokal anestezi ile yapılmış ve takiben 12-18 nolu dişleri içerisine alacak şekilde mukoperiosteal sulkuler insizyon yapılarak lezyon eksize edilmiştir. Çıkarılan kemik blokları 'Fibröz Displazi' ön tanısı ile fakültemizin Oral Patoloji Ana Bilim Dalı'na gönderilmiş ve sonuç yapılan histopatolojik inceleme ile doğrulanmıştır.

Sonuç:

Teşhis genellikle klinik ve radyografik yöntemlerle konulabilir. Ancak kesin tanı için patolojik inceleme gerekir. Hasta postoperatif 1. Yıl kontrolünü tamamlamıştır ve rutin kontrolleri devam etmektedir.

Anahtar Kelimeler: 1-Fibröz Displazi, 2-Oral Lezyon, 3-Eksizyon

Benign Fibro-Osseous Lesion: A Case Report

Özgür Dağal, Mehmet Altay Sevimay, Sibel Elif Gültekin

Introduction:

Fibrous Dysplasia (FD) is a benign fibro-osseous bone lesion of uncertain etiology. Histologically, it is characterized by irregular bone trabeculae and is a rare, slowly progressive bone disorder. It typically originates in childhood or early adolescence and may manifest in the first or second decade of life. Radiographically, it often appears with a "ground-glass" appearance.

Case Presentation:

A 27-year-old female patient with no systemic diseases presented to the Department of Oral and Maxillofacial Surgery at Gazi University Faculty of Dentistry with complaints of facial asymmetry. Extraoral examination revealed pronounced asymmetry on the right side of the face. Intraoral examination showed bone growth extending from the right upper canine to the tuberosity, involving both buccal and palatal regions. Panoramic radiography displayed the characteristic "ground-glass" appearance of FD. The patient's history indicated that the swelling in the affected area had been present for about 10 years but had been disregarded due to its slow growth. However, in the past year, there was an increase in growth rate, leading to significant asymmetry.

Surgical treatment involved a mucoperiosteal sulcular incision, including teeth numbers 12-18, performed under local anesthesia, followed by excision of the lesion. The excised bone blocks were sent to the Department of Oral Pathology at the faculty with a preliminary diagnosis of Fibrous Dysplasia, which was confirmed by histopathological analysis.

Results:

Diagnosis is generally achieved through clinical and radiographic methods, with pathological examination necessary for a definitive diagnosis. The patient has completed her 1-year postoperative follow-up and continues with routine evaluations.

Keywords: 1-Fibrous Dysplasia, 2-Oral Lesion, 3-Excision

[PP-036]

Anterior maksilladaki kemik defektinin Khoury tekniđi kullanılarak rekonstrüksiyonu: Vaka sunumu

Hilal Özbek, Yunus Çetiner, Sezai Çiftçi

Giriş: Otojen greftler, hala kemik augmentasyonu için altın standart olarak kabul edilmektedir. Kortikal greftlerin rejeneratif kapasitesini artırmak için khoury kemik augmentasyon tekniđi kullanılabilir. Bu tedavide sadece otojen kemik kullanılmaktadır.

Vaka: 49 yaşında sistemik olarak sağlıklı erkek hasta maksilla anteriorda bulunan dişsizlik şikayetiyle kliniđimize başvurdu. Konuşma ve çiğneme ve estetik açıdan zorluk yaşadığını belirtti. Yapılan klinik ve radyografik muayenede yetersiz horizontal kemik kalınlığı olduđu tespit edildi. Horizontal ve vertikal kemik augmentasyonuna karar verildi. Lokal anestezi altında ramustan otojen blok greft alındı. Blok greft iki eşit parçaya bölündü. İnce bloklar alıcı bölgeye mini vidalarla fikse edildi. Aradaki boşluklar partiküler otojen greftlerle desteklendi ve bölge primer olarak kapatıldı. Hasta 4 ay sonra kliniđe geldiğinde kemik hacminin yeterli olduđu görüldü ve implantlar yerleştirildi.

Sonuç: Başarılı implant tedavisi için mevcut kemiğin yeterli boyut ve kalitede olması gerekir. Alveol kemiğin augmentasyonu, implant cerrahisi öncesinde öngörülebilir kemik hacminin sağlanmasına izin verir. Khoury tekniđi alveol kemik hacmini artırmak için kullanılan bir yöntemdir

Anahtar Kelimeler: Dişsiz maksilla, Horizontal kemik augmentasyonu, Horizontal kemik yersizliđi

Reconstruction of an Anterior Maxillary Bone Defect Using the Khoury Technique: A Case Report

Hilal Özbek, Yunus Çetiner, Sezai Çiftçi

Introduction: Autogenous grafts are still considered the gold standard for bone augmentation. The khoury bone augmentation technique can be used to increase the regenerative capacity of cortical grafts. Only autogenous bone is used in this treatment.

Case: A 49-year-old systemically healthy male patient was admitted to our clinic with the complaint of edentulousness in the anterior maxilla. He stated that he had difficulty in speech, chewing and aesthetics. Clinical and radiographic examination revealed insufficient horizontal bone thickness. Horizontal and vertical bone augmentation was decided. An autogenous block graft was harvested from the ramus under local anesthesia. The block graft was divided into two equal parts. The thin blocks were fixed to the recipient site with mini screws. The gaps in between were supported with particulate autogenous grafts and the area was closed primarily. When the patient came to the clinic 4 months later, the bone volume was found to be sufficient and the implants were placed.

Conclusion: For successful implant treatment, the available bone must be of adequate size and quality. Augmentation of the alveolar bone allows a predictable bone volume to be achieved prior to implant surgery. Khoury technique is a method used to increase alveolar bone volume.

Keywords: Edentulous maxilla, Horizontal bone augmentation, Horizontal bone deficiency

[PP-037]

Maksillada Gömülü Kanin Diş Kaynaklı Dentigeröz Kistin Marsupializasyonu: Vaka Sunumu

Emil Mahammadli, Yavuz Tolga Korkmaz, Emre Ulubay, Fatih Girgin, Ramil Akhundov

Giriş: Dentigeröz kistler, oral ve maksillofasiyal bölgede en sık görülen kistlerden biridir. Genellikle gömülü alt üçüncü molar ve üst kanin dişleriyle ilişkilidir. Sıklıkla, rutin kontrollerde radyografik görüntüleme sırasında keşfedilir. Tedavi yöntemleri, ulaştıkları boyuta göre farklılık gösterir, ancak marsupializasyon, anatomik yapılara zarar verme tehlikesi olmadığından ve minimal invaziv bir cerrahi olduğu için sıklıkla tercih edilir.

Vaka: 11 yaşındaki erkek hasta sağ üst çene bölgesinde meydana gelen ekstraoral şişlik ve ağrı ile kliniğimize başvurdu. Hastadan alınan panoramik radyografide orbita tabanına kadar itilmiş gömülü 13 numaralı diş ile ilişkili olan bir lezyon saptandı.

Sağ premolar bölgede, lokal anestezi altında, tam kalınlıklı bir flep kaldırılarak kemikte bir pencere açıldı. Lezyon içeriği boşaltıldıktan sonra, lezyonun epitelinden insizyonel biyopsi alındı. Açılan pencereye iyodoformlu tampon suture edildi. Tamponlar 3 gün aralıklarla değiştirildi. Postoperatif 3. haftada yara bölgesinin kapanmaması için obturatörle devam edildi. Lezyon epitelinden alınan örneğin histopatolojik incelemesi sonucu dentigeröz kist tanısı konuldu. Uzun dönem takipte alınan panoramik radyografilerde de kist boyutlarında belirgin bir küçülme ve periferik yeni kemik oluşumu izlendi.

Sonuç:

İnvaziv tedavilerin post-operatif fonksiyon kaybı, diş ve çevresindeki vital dokuların hasarı gibi dezavantajları göz önüne alındığında, bu tür vakalarda marsupializasyon ile tedavinin daha yararlı olduğu görülmektedir.

Anahtar Kelimeler: Dentigeröz kist, Marsupializasyon, Oral patoloji

Marsupialisation of a Dentigerous Cyst Originating from an Impacted Canine Tooth in the Maxilla: Case Report

Emil Mahammadli, Yavuz Tolga Korkmaz, Emre Ulubay, Fatih Girgin, Ramil Akhundov

Introduction: Dentigerous cysts are one of the most common cysts in the oral and maxillofacial region. They are usually associated with impacted lower third molar and upper canine teeth. They are often discovered during radiographic imaging during routine controls. Treatment methods vary according to the size they reach, but marsupialisation is often preferred because it is a minimally invasive surgery and there is no danger of damaging anatomical structures.

Case Presentation:

An 11-year-old male patient presented to our clinic with extraoral swelling and pain in the right maxillary region. A panoramic radiograph revealed a lesion associated with impacted tooth number 13 pushed to the base of the orbit. Under local anaesthesia, a full-thickness flap was lifted in the right premolar region and a window was opened in the bone. After the contents of the lesion were evacuated, an incisional biopsy was taken from the epithelium of the lesion. Iodoformed tampon was sutured to the opened window. The tampons were changed at 3-day intervals. In the 3rd postoperative week, obturator was continued to prevent closure of the wound area. Histopathological examination of a sample taken from the lesion epithelium revealed a diagnosis of dentigerous cyst. Long-term follow-up panoramic radiographs showed a significant reduction in the size of the cyst and peripheral new bone formation.

Conclusion:

Considering the disadvantages of invasive treatments such as post-operative loss of function, damage to the tooth and surrounding vital tissues, it seems that treatment with marsupialisation is more beneficial in such cases.

Keywords: Dentigerous cyst, Marsupialisation, Oral pathology

[PP-038]

DDY Hastalarında Dental İmplant: Olgu sunumu

Bahadır Sancar, Berivan Kozan, İrfan Üstündağ, Recep Akmeşe

Giriş: Dental implantlar, alveolar yarık ve konjenital diş eksikliği olan hastaların protetik rehabilitasyonu için uygulanabilir ve tatmin edici fonksiyonel ve estetik sonuçlar sağlar. Ancak, implant sağkalımı için yeterli kemik hacmi ve kalitesine ihtiyaç duyarlar.

Vaka: On yedi yaşında erkek hasta 22 numaralı diş bölgesinde alveolar yarığa bağlı diş eksikliği şikayeti ile kliniğimize başvurmuştur. Hastaya, klinik ve radyografik muayeneden sonra blok kemik grefti ve ardından dental implant cerrahisi planlandı. Midkrestal insizyon yapılarak, tam kalınlıkta bir flep kaldırıldı ve donör saha açığa çıkarıldı. Uygun büyüklükteki kemik, piezo yardımıyla işaretlendi. Kemik segmenti osteotomlar ile hareket ettirildi. Alınan blok greftin keskin kenarları düzeltildi ve blok kemiği alıcı bölgeye sabitlemek için bir osteosentez vidası kullanıldı. Boşluk otojen kemik grefti ile dolduruldu. Daha sonra kolajen bariyer membran yerleştirildi. 4 aylık iyileşme döneminin sonunda implant tedavisine başlandı ve dental implant yerleştirilmesi için standart cerrahi protokol takip edildi. 6 ay boyunca yerleştirilen implantın iyileşmesi ve osseointegrasyonu beklendi. İmplant, zirkonyum ile özelleştirilmiş bir abutment kullanılarak restore edildi.

Sonuç: İmplantlarla dental rehabilitasyon, yarık hastalarında dişsiz boşluğu kapatmak için güvenli bir prosedürdür, ancak implant yerleştirmeden önce greftleme ve yumuşak doku cerrahisi gerektirir.

Anahtar Kelimeler: Blok kemik, Dental implant, Dudak damak yarığı

Dental Implants in DDY Patients: A Case Report

Bahadır Sancar, Berivan Kozan, İrfan Üstündağ, Recep Akmeşe

Introduction: Dental implants are applicable for the prosthetic rehabilitation of patients with alveolar cleft and congenital tooth deficiency and provide satisfactory functional and esthetic results. However, they require adequate bone volume and quality for implant survival.

Case Presentation: A seventeen-year-old male patient applied to our clinic with a complaint of tooth loss due to an alveolar cleft in the area of tooth number 22. After clinical and radiographic examination, the patient was planned to undergo block bone graft and then dental implant surgery. A midcrestal incision was made, a full-thickness flap was removed and the donor site was exposed. The appropriately sized bone was marked with piezo. The bone segment was moved with osteotomes. The sharp edges of the block graft were smoothed and an osteosynthesis screw was used to fix the block bone to the recipient site. The gap was filled with autogenous bone graft. Then, a collagen barrier membrane was placed. At the end of the 4-month healing period, implant treatment was started and the standard surgical protocol for dental implant placement was followed. The implant was expected to heal and osseointegrate for 6 months. The implant was restored using a customized abutment with zirconium.

Conclusion: Dental rehabilitation with implants is a safe procedure to close the edentulous space in cleft patients, but requires grafting and soft tissue surgery before implant placement.

Keywords: Block bone, Dental implant, Cleft lip and palate

Radiküler Kistlerin Tedavisi: Olgu Sunumu

Bahadır Sancar, İrfan Üstündağ, Berivan Kozan

Giriş: Radiküler kistler devital bir dişle ilişkili olan ve en sık görülen inflamatuvar kisttir. Tüm odontojenik kistlerin %55'ini oluştururlar. En sık maksilla anterior ve mandibula posteriorda görülür. Genellikle asemptomatiktir ve rutin radyografik muayenede tespit edilirler. Radyografide ilgili dişin apeksini içine alan, radyolüsent, iyi sınırlı görüntü ile karakterizedirler. Tedavisi kistin enükleasyonu ve ilgili dişin tedavisi veya çekimidir.

Vaka: 27 yaşında erkek hasta sol maksilla posteriorda ağrı ve şişlik şikayetiyle kliniğimize başvurdu. Yapılan radyografik muayene sonucu 25,27 ve 28 nolu dişlerin kökleriyle ilişkili, radyolüsent, geniş sınırlı, maksiller sinüsü içine alan lezyon tespit edildi. Hasta genel anestezi altında opere edildi ve kistin tamamı eksize edilip ilgili dişler çekildi. Kist alındıktan sonra meatus inferior ile maksiller sinüs arasında şant oluşturuldu. Çıkarılan lezyon patolojiye gönderildi. Patoloji sonucu radiküler kist ile uyumluuydu.

Sonuç: Radiküler kistlerin tedavisinde enükleasyon, marsupiyalizasyon, marsupiyalizasyon sonrası enükleasyon veya enükleasyon ile birlikte küretajdır. Tedavi seçeneği lezyonun büyüklüğüne, lokalizasyonuna, kistin kemik bütünlüğünü ne derece etkilediğine ve çevre vital dokulara yakınlığına göre değişebilmektedir. Etken diş kanal tedavisi sonrası apikal rezeksiyon yapılarak veya çekilerek tedavi edilmelidir.

Anahtar Kelimeler: Enükleasyon, Radyolüsent, Radiküler Kist

Treatment of Radicular Cysts: A Case Report

Bahadır Sancar, İrfan Üstündağ, Berivan Kozan

Introduction: Radicular cysts are the most common inflammatory cysts associated with a devitalized tooth. They constitute 55% of all odontogenic cysts. They are most commonly seen in the anterior maxilla and posterior mandible. They are usually asymptomatic and are detected during routine radiographic examination. They are characterized by a radiolucent, well-defined image involving the apex of the involved tooth on radiographs. Treatment is enucleation of the cyst and treatment or extraction of the involved tooth.

Case Presentation:A 27-year-old male patient applied to our clinic with complaints of pain and swelling in the left maxilla posterior. As a result of the radiographic examination, a radiolucent, widely-defined lesion involving the maxillary sinus, associated with the roots of teeth 25, 27 and 28 was detected. The patient was operated on under general anesthesia and the entire cyst was excised and the relevant teeth were extracted. After the cyst was removed, a shunt was created between the meatus inferior and the maxillary sinus. The removed lesion was sent to pathology. The pathology result was consistent with radicular cyst.

Conclusion: The treatment of radicular cysts is enucleation, marsupialization, enucleation after marsupialization or curettage with enucleation. The treatment option may vary depending on the size of the lesion, its localization, the degree to which the cyst affects the bone integrity and its proximity to the surrounding vital tissues. The causative tooth should be treated by apical resection or extraction after root canal treatment.

Keywords: Enucleation, Radiolucent, Radicular Cyst

[PP-040]

İnferior Alveolar Sinir Laterizasyonu: Olgu Sunumu

Bahadır Sancar, Salih İlkyaz, Berivan Kozan, İrfan Üstündağ

Giriş: Dental implantlar diş eksikliğini gidermek için kullanılabilir. Posterior mandibulada uzun süreli diş eksiliği sonucu inferior alveolar sinir kret tepesine yaklaşmakta ve implant için yeterli vertikal mesafe bulunmamaktadır. Bu durumlarda yeterli kemik elmek için kemik greftlemesi dışında sinir transpozisyonu veya lateralizasyonu yapılmaktadır. Sinirin yeniden pozisyonlandırılması bölgeye implantın yerleştirilmesine olanak sağlar.

Vaka: 57 yaşında diyabeti bulunan kadın hasta kısmi dişsizlik sebebiyle kliniğimize başvurdu. Yapılan klinik ve radyolojik muayene sonucu hastada sol mandibula posteriorda implant yerleştirilmesi için vertikal kemik boyutunun yetersiz olduğu gözlemlendi. Lokal anestezi altında mukoperiosteal flep kaldırıldı ve mental foramen ile norovasküler demet açığa çıkarıldı. Kemiğin dış kortikal kısmını ve bir miktar kansellöz kemiği içeren lateral bir pencere oluşturuldu ve mental foramen pencereye dahil edildi. İnfierior alveolar sinirin insiziv dalı kesildi. Ve inferior alveolar sinir laterale alındı.Ardından implantlar yerleştirildi. İmplant çevresi greftlendi. Hastanın kanından elde edilen PRF membran haline getirilerek greft alanına uygulandı. Flep primer olarak kapatıldı..

Sonuç: Vertikal yetersizliği bulunan kretlerde implant yerleştirilmesi komplike bir işlemdir.. Atrofik posterior mandibula için laterizasyon ile eşzamanlı implant yerleşimi mümkün olmaktadır.

Anahtar Kelimeler: Atrofik posterior mandibula, Dental implant, Sinir laterizasyonu

Inferior Alveolar Nerve Lateralization: A Case Report

Bahadır Sancar, Salih İlkyaz, Berivan Kozan, İrfan Üstündağ

Introduction:

Dental implants can be used to replace missing teeth. As a result of long-term tooth loss in the posterior mandible, the inferior alveolar nerve approaches the crest and there is not enough vertical distance for the implant. In these cases, in addition to bone grafting, nerve transposition or lateralization is performed to obtain sufficient bone. Repositioning the nerve allows implant placement in the region.

Case Presentation:A 57-year-old diabetic female patient applied to our clinic due to partial edentulism. Clinical and radiological examination revealed that the patient had insufficient vertical bone size for implant placement in the posterior left mandible. Under local anesthesia, the mucoperiosteal flap was removed and the mental foramen and neurovascular bundle were exposed. A lateral window was created containing the outer cortical part of the bone and some cancellous bone, and the mental foramen was included in the window. The incisive branch of the inferior alveolar nerve was cut. And the inferior alveolar nerve was taken laterally. Then, implants were placed. The area around the implant was grafted. PRF obtained from the patient's blood was turned into a membrane and applied to the graft area. The flap was closed primarily.

Conclusion: Implant placement in crests with vertical insufficiency is a complicated procedure. Simultaneous implant placement is possible with lateralization for atrophic posterior mandible.

Keywords: Atrophic posterior mandible, Dental implant, Nerve lateralization

[PP-041]

Dev hücreli reparatif granülomanın intralezyonel steroid enjeksiyonu ile tedavisi

İlhan Şengül, Batur Orak, Ceren Dayanan, Palin Çiftçioğlu

Giriş: Dev Hücreli Reparatif Granülom (GCRG), baş ve boyun bölgesinde nadir görülen bir lezyondur ve en sık etkilenen bölgeler mandibula ve maksilladır. GCRG iyi huylu bir lezyon olmasına rağmen, çok agresif olabilir ve genellikle geleneksel cerrahi yöntemlerle tedavi edilir. İyi huylu yapısı nedeniyle, radikal cerrahi yaklaşımlara göre daha az agresif tedavi seçenekleri tercih edilir. GCRG hastaları için, radikal tedavilere alternatif olarak intralezyonel steroid enjeksiyonu mevcuttur. Bu vakada, GCRG daha agresif tedavi yöntemlerine alternatif olarak intralezyonel steroid tedavisiyle tedavi edildi.

Vaka: 42 yaşında kadın hasta sağ alt çenesinde ağrı ve şişlik şikayetiyle kliniğimize başvurdu. Radyolojik incelemede 47 numaralı dişin apeksi ve mandibular kanalla ilişkili radyolüsent lezyon saptandı. Lezyonun biyopsi sonucu DHRG tanısını doğruladı. 3,5 ml triamsinolon ve 1/200.000 epinefrinli 3,5 ml %0,5 Markain karışımı (toplam 7 ml) hazırlandı. Lezyonun farklı bölgelerine yeterli miktarda steroid enjekte edildi. Bu işlem 6 hafta boyunca haftada bir tekrarlandı.

Anahtar Kelimeler: Dev hücreli reparatif granülom (GCRG), steroid, intralezyonel enjeksiyon

Treatment of giant cell reparative granuloma with intralesional steroid injection

İlhan Şengül, Batur Orak, Ceren Dayanan, Palin Çiftçioğlu

Introduction: Giant Cell Reparative Granuloma (GCRG) is a rare lesion in the head and neck region, with the mandible and maxilla being the most commonly affected sites. Although GCRG is a benign lesion, it can be very aggressive and is typically treated with traditional surgical methods. Due to its benign nature, less aggressive treatment options are preferred over radical surgical approaches. For GCRG patients, intralesional steroid injection is available as an alternative to radical treatments. In this case, GCRG was treated with intralesional steroid therapy as an alternative to more aggressive treatment methods.

Case Presentation: A 42-year-old female patient presented to our clinic with complaints of pain and swelling in the lower right jaw. Radiological examination revealed a radiolucent lesion associated with the apex of tooth 47 and the mandibular canal. The biopsy confirmed the diagnosis of Giant Cell Reparative Granuloma (GCRG). A mixture of 3.5 ml triamcinolone and 3.5 ml of 0.5% Marcaine with 1/200,000 epinephrine (total 7 ml) was prepared. The steroid was injected in sufficient amounts into different areas of the lesion. This procedure was repeated weekly for 6 weeks.

Keywords: Giant cell reparative granuloma(GCRG), steroid, intralesional injection

[PP-042]

Cerrahi Siliyer Kist: Vaka Raporu

Gülşah Yaren Doğan, Merve Öztürk Muhtar

Giriş: Cerrahi siliyer kist 2022 yılında yapılan son güncellemede kist sınıflamasına dahil edilmiştir. Sinüsü içeren cerrahi operasyonlar veya ilgili bölgede gerçekleşen travma sonrası görülen bir kisttir. Lokal yıkım göstermekte ve sıklıkla maksillada olmakla birlikte literatürde nadiren mandibulada görüldüğü vakalar da bulunmaktadır.

Vaka: 40 yaşında erkek hasta kliniğimize sol maksilla bölgesinde şişlik ve ağrı şikayetiyle başvurdu. Anamnezinde 2 yıl önce başka bir hastanenin kulak burun boğaz bölümünde Cadwell-Luc operasyonu geçirdiği öğrenildi.Yapılan radyografik muayenede bukkal bölümde perforasyona sebep olan sinüs ve palatinaya ilerlemiş sınırları düzenli radyolusent gözlemlendi. İnsizyonel biyopsi sonrasında yapılan histopatolojik incelemede tanı cerrahi siliyer kist olarak iletildi. 6 aylık marsupializasyon tedavisi sonrasında lokal anestezi altında intraoral yaklaşımla enükleasyon ve küretaj yapıldı.

Sonuç: Cerrahi siliyer kistlerin tanıda gecikmelerini önlemek için önceden maksiller cerrahiler, travma veya ortognatik cerrahi geçirmiş semptomatik hastalarda bu olasılığın farkındalığının artırılması ve ayırıcı tanıda düşünülmesi gereklidir.

Anahtar Kelimeler: enükleasyon, cerrahi siliyer kist, maksilla

Surgical Ciliated Cyst: A Case Report

Gülşah Yaren Doğan, Merve Öztürk Muhtar

Objectives: The surgical ciliated cyst was included in the cyst classification in the latest update of 2022. It is a cyst seen following surgical procedures involving the sinus or trauma occurring in the related region. It exhibits local destruction and is frequently observed in the maxilla, although rare cases in the mandible are also reported in the literature.

Case: A 40-year-old male patient presented to our clinic with swelling and pain in the left maxilla. His medical history revealed that he had undergone a Caldwell-Luc procedure at another hospital's otolaryngology department 2 years ago. Radiographic examination showed a well-defined radiolucent lesion with perforation in the buccal area, extending into the sinus and palatine region. An incisional biopsy followed by histopathological examination confirmed the diagnosis of a surgical ciliated cyst. After 6 months of marsupialization treatment, enucleation and curettage were performed under local anesthesia with an intraoral approach

Conclusion: To prevent delays in the diagnosis of surgical ciliated cysts, it is important to increase awareness of this possibility and consider it in the differential diagnosis for symptomatic patients who have previously undergone maxillary surgeries, trauma, or orthognathic surgery.

Keywords: enucleation, surgical ciliated cyst, maxilla

[PP-043]

İmmadiate Dental İmplant ve PEEK Abutment Kullanımının Klinik Uygulamaları Poster Çalışması

Hüseyin Tutku Bekar, Oğuzhan Kara, Onur Odabaşı, Güzin Neda Hasanoğlu Erbaşar, Kevser Sancak

Giriş: İmmadiate dental implantasyon, diş çekiminden hemen sonra implant yerleştirilmesi anlamına gelir ve geleneksel implant prosedürlerine kıyasla tedavi süresini önemli ölçüde kısaltır. Diş çekimi sonrası immadiate uygulanan implant cerrahisinde, alveolar kemiğin iyileşmesini desteklemek açısından greft kullanımı söz konusu olabilmektedir. Yapılan çalışmalara göre bukkal kemik plakası ile implant yüzeyi arasında 2 mm'den ince kemik varlığında greftleme önerilir. Bu posterde diş çekimini takiben greftli veya greftsiz uygulanan immadiate implantasyon sonrası dişeti şekillendirilmesi yapılan 3 vaka sunulmuştur.

Vaka: Ankara Yıldırım Beyazıt Üniversitesi Diş Hekimliği Fakültesi Ağız, Diş ve Çene Cerrahisi kliniğine başvuran 3 hastaya uygulanan immadiate implantasyon sırasında 1 hastaya, 0,25cc allogreft (Orbone) uygulanıp diğer 2 hastanın çekim soketine sadece dental implant yerleştirildi. Bütün hastalara kompozit dolgu ile şekillendirilmiş peek abutment uygulanarak yumuşak doku şekillendirilmesi yapıldı. 4 ay sonrasında hastalardan Cone Beam Computed Tomography (CBCT) alınarak kontrolleri yapıldı ve implant üstü protezlerine başlandı.

Sonuç: Hastaların hepsinde osteointegrasyon problemi olmadan iyileşme gözlemlendi. Yapılan CBCT incelemesinde bukkal kemikte rezorpsiyon gözlenmedi. İmmadiate implant uygulamaları ve kompozit dolgular ile şekillendirilerek kullanılan PEEK (Polyether Ether Ketone) abutmentların çıkış profilinin, klasik iyileşme başlıklarına göre estetik sonuçları iyileştirdiğini ve implant stabilitesini uzun vadede koruduğunu göstermektedir.

Anahtar Kelimeler: İmmadiate İmplant, Peek Abutment, Dental İmplant

Clinical Applications of Immadiate Dental Implant and PEEK Abutment Poster Study

Hüseyin Tutku Bekar, Oğuzhan Kara, Onur Odabaşı, Güzin Neda Hasanoğlu Erbaşar, Kevser Sancak

Introduction: Immadiate dental implantation refers to implant placement immediately after tooth extraction and significantly shortens the treatment time compared to conventional implant procedures. In implant surgery performed immediately after tooth extraction, grafts may be used to support the healing of the alveolar bone. According to studies, grafting is recommended in the presence of bone thinner than 2 mm between the buccal bone plate and the implant surface. In this poster, 3 cases of gingival remodelling after immediate implantation with or without grafting following tooth extraction are presented.

Case Presentation: During the immediate implantation of 3 patients who applied to Ankara Yıldırım Beyazıt University Faculty of Dentistry, Department of Oral, Dental and Maxillofacial Surgery, 0.25cc allograft (Orbone) was applied to 1 patient and only dental implant was placed in the extraction socket of the other 2 patients. All patients underwent soft tissue contouring by applying peek abutment shaped with composite filling. After 4 months, Cone Beam Computed Tomography (CBCT) was evaluated and implant prostheses were started.

Results: Healing was observed in all patients without osteointegration problems. No buccal bone resorption was observed on CBCT examination. It has been shown that the exit profile of PEEK (Polyether Ether Ketone) abutments used in immediate implant applications and shaped with composite fillings improves aesthetic results and maintains implant stability in the long term compared to conventional healing caps.

Keywords: Immadiate Implant, Peek Abutment, Dental Implant

[PP-044]

Tooth Shell Tekniđi Vaka Sunumu

Hüseyin Tutku Bekar, Görkem Doğru, Kevser Sancak, Güzin Neda Hasanođlu Erbařar, Onur Odabaşı

Giriř: Tooth shell tekniđi, rejeneratif diř hekimliđinde çekilmiř diřlerden elde edilen otojen dentini alveolar augmentasyon için greft materyali olarak kullanan bir tekniktir. Bu teknikte dentin defekt bölgesinin boyutlarına ve konturlarına uyacak şekilde şekillendirilir. Hazırlanan dentin tabaka doğrudan alıcı bölgeye yerleřtirilir ve alveolar kemik ile dentin tabaka arasında oluřturulan bölgeye partiküllü kemik greftleri yerleřtirilerek alveolar kemikte vertikal ve horizontal augmentasyon hedeflenir. Bu olgu sunumunda sađ mandibular bölgesine tooth Shell tekniđi ile alveolar augmentasyon uygulamasını paylařmaktır.

Vaka: 57 yařındaki erkek hasta, sađ mandibular molar bölgedeki diřsizlik Őikayetiyle bařvurdu. Klinik ve radyolojik muayene sonucunda ilgili alanda Őiddetli horizontal kemik kaybı varlıđı tespit edildi ve hastada çekim endikasyonu bulunan diřlerin varlıđı da göz önünde bulundurularak kemik miktarının artırılması amacıyla tooth shell tekniđinin uygulanmasına karar verildi.

Sonuç: Tooth shell tekniđi, hastanın kendi diř dokusu kullanıldıđı için alveolar kret augmentasyonunda hem maliyet hem de biyolojik uyum ađısından iyi bir alternatiftir. Bu konuda yapılan çalıřmalar dentin tabakanın çevredeki kemikle iyi bir şekilde bütünleřtiđini veya dentin tabaka ile alveolar kemik arasına yerleřtirilen greft materyallerinin stabilizasyonunu sađlayan bir çatı oluřturarak yeni kemik oluřumuna izin verdiđini göstermektedir.

Anahtar Kelimeler: tooth shell tekniđi, alveolar kret augmentasyonu, dental implant

Tooth Shell Technique Case Presentation

Hüseyin Tutku Bekar, Görkem Doğru, Kevser Sancak, Güzin Neda Hasanođlu Erbařar, Onur Odabaşı

Introduction: Tooth shell technique is a technique in regenerative dentistry that uses autogenous dentin from extracted teeth as a graft material for alveolar augmentation. In this technique, dentin is moulded to fit the dimensions and contours of the defect area. The prepared dentin layer is placed directly on the recipient site and particulate bone grafts are placed in the area created between the alveolar bone and the dentin layer, aiming vertical and horizontal augmentation of the alveolar bone. The aim of this case report is to present the alveolar augmentation of the right mandibular region with the tooth shell technique.

Case Presentation: A 57-year-old male patient presented with the complaint of edentulism in the right mandibular molar region. As a result of clinical and radiological examination, the presence of severe horizontal bone loss in the relevant area was detected and it was decided to apply the tooth shell technique to increase the amount of bone, taking into account the presence of teeth with extraction indications.

Conclusion: Tooth shell technique is a good alternative for alveolar crest augmentation in terms of both cost and biological compatibility since the patient's own tooth tissue is used. Studies on this subject show that the dentin layer integrates well with the surrounding bone or allows new bone formation by forming a roof that stabilises the graft materials placed between the dentin layer and the alveolar bone.

Keywords: tooth shell technique, alveolar crest augmentation, dental implant

[PP-045]

Odontojenik Keratokistin Enükleasyon Sonrası Carnoy Solüsyonu Kullanılarak Tedavisi: Vaka Sunumu

Nazlı Gizem Ak, Emre Ulubay, Yavuz Tolga Korkmaz

Giriş: Odontojenik keratokist, çenelerde görülen dental laminadan kaynaklan epitelyal gelişimsel bir kisttir. Lokal agresiftir ve yüksek nüks oranına sahiptir. Bu vakada odontojenik keratokistin Carnoy solüsyonu ile tedavisi anlatılmıştır.

Vaka: 26 yaşında erkek hasta sol mandibula posterior bölgedeki ağrı ve şişlik nedeniyle başvurmuştur. Panoramik radyografi ve CBCT görüntülerinde lezyonun 35 no'lu dişin distalinden sol sigmoid çentiğe kadar uzandığı görülmüştür. Hastaya başka bir merkezde marsupyalizasyon tedavisine başlandığı ancak hastanın obturatörü kullanamadığı öğrenilmiştir. Kistin enükleasyonu için lezyon sınırlarını içine alan tam kalınlıklı mukoperiostal flep kaldırılmıştır. Kist epiteliyle beraber eksize edildikten sonra kist kavitesine Carnoy solüsyonu uygulanmıştır. Flep primer kapatılmıştır. Hastanın post-op 5. ay kontrolünde nüks bulgusu görülmemiştir. Hastanın takibi devam etmektedir.

Sonuç: Odontojenik keratokistin cerrahi olarak tedavisinde enükleasyon sonrası Carnoy solüsyonu kullanımının başarılı olabileceği görülmüştür.

Anahtar Kelimeler: carnoy solüsyonu, enükleasyon, odontojenik keratokist

Treatment of Odontogenic Keratocyst with Carnoy Solution After Enucleation: Case Report

Nazlı Gizem Ak, Emre Ulubay, Yavuz Tolga Korkmaz

Introduction: Odontogenic keratocyst is an epithelial developmental cyst originating from the dental lamina seen in the jaws. It is locally aggressive and has a high recurrence rate. In this case, treatment of odontogenic keratocyst with Carnoy solution is described.

Case Presentation: A 26-year-old male patient applied due to pain and swelling in the posterior region of the left mandible. Panoramic radiography and CBCT images showed that the lesion extended from the distal of tooth #35 to the left sigmoid notch. It was learned that the patient had started marsupialization treatment in another center, but the patient could not use the obturator. A full-thickness mucoperiosteal flap covering the lesion borders was raised for enucleation of the cyst. After the cyst was excised with its epithelium, Carnoy solution was applied to the cyst cavity. The flap was closed primarily. No signs of recurrence were observed in the patient's 5th month postoperative control. The patient's follow-up continues.

Conclusion: It was observed that the use of Carnoy solution after enucleation in the surgical treatment of odontogenic keratocysts could be successful.

Keywords: carnoy's solution, enucleation, odontogenic keratocyst

[PP-046]

Khoury Tekniđi İle Alveolar Kret Ogmentasyonu: Vaka Sunumu

Hüseyin Tutku Bekar, Furkan Uz, Kevser Sancak

Giriş: Khoury tekniđi ile alveolar kret ogmentasyonu horizontal ve vertikal kemik yetersizliđi olan vakalarda kullanılabilen bir ogmentasyon yöntemidir.

Bu olgu sunumunun amacı, horizontal yetersizlik olan hastaya Khoury tekniđi kullanılarak yapılan ogmentasyon uygulamasının yeterli kemik hacmi elde etmedeki etkinliđini deđerlendirmek ve başarısını ortaya koymaktır.

Vaka: 25 Yaşındaki erkek hasta 43 nolu diş eksikliđiyle kliniđe başvurmuştur. Tomografik incelemeler sonucunda implantasyon için horizontal yönde yeterli kemik bulunmadıđı tespit edilmiştir. Hastaya Khoury tekniđi ile alveolar kret ogmentasyonu planlanmıştır. Bölgenin ogmentasyonu için hastanın simfisiz bölgesinden blok greft alınmıştır. Blok greft 1 mm inceliđe getirilip 43 nolu diş bölgesinin bukkaline 2 adet 1.2 mm çapında vida ile sabitlenmiştir. Hastanın simfisiz bölgesinden disposable kemik kazıyıcı ile otojen kemik toplanmıştır. Toplanan kemik partikülleri alveolar kemik ile blok greft arasına ve çevresine yerleştirilmiştir. Flep primer ve gerilimsiz şekilde 5/0 poliprolen sütün ile sütün edilmiştir. Operasyonun 4. Ay takibinde vida çıkarılmış ve implant uygulanmıştır. 3 aylık osseointegrasyon süresi sonunda protetik aşamaya geçilmiştir.

Sonuç: Khoury tekniđinde öncelikle ramus bölgesinden alınması tercih edilsede bazı vakalarda simfisiz bölgesinden alınması ile de bu yöntem uygulanabilmektedir.

Bu vakada post-operatif takip sürecinde kemik iyileşmesinin başarılı bir şekilde gerçekleştiđi gözlemlenmiştir. Khoury tekniđi, yeterli kemik genişliđi olmayan vakalarda etkili bir tedavi seçeneđi olarak kullanılmaktadır.

Anahtar Kelimeler: khoury tekniđi, alveolar kret ogmentasyonu, dental implant

Alveolar Crest Augmentation with Khoury Technique: Case Report

Hüseyin Tutku Bekar, Furkan Uz, Kevser Sancak

Introduction: Alveolar ridge augmentation using the Khoury technique is an effective method both horizontal and vertical bone deficiencies. This case report aims to evaluate the effectiveness and success of augmentation using the Khoury technique in achieving sufficient bone volume in a patient with horizontal deficiency.

Case Presentation: A 25-year-old male patient presented to clinic with a missing tooth in the 43 region. Tomographic evaluations revealed insufficient horizontal bone for implantation. Alveolar ridge augmentation using the Khoury technique was planned. A block graft was harvested from the symphysis region, trimmed to 1 mm in thickness, and secured with two 1.2 mm screws to the buccal side of the tooth 43 region. Autogenous bone was collected from the symphysis area using a disposable bone scraper, and the collected bone particles were placed between and around the block graft and the alveolar bone. The flap was sutured primarily and without tension using 5/0 polypropylene sutures. At the 4-month follow-up, the screws were removed, and the implant was placed. The prosthetic phase began after a 3-month osseointegration period.

Conclusion: Khoury technique, although harvesting from the ramus region is preferred, this method can also be applied in some cases by harvesting from the symphysis region.

In this case, successful bone healing was observed during the postoperative follow-up period. The Khoury technique is used as an effective treatment option in cases where there is insufficient bone width.

Keywords: khoury technique, alveolar crest augmentation, dental implant

[PP-047]

Mandibula Posteriorunda Zoledronik Asit Kullanımı Sonucu Oluşan BRONJ'un Tedavisi: Olgu Sunumu

Emre Ulubay, Emil Mahammadli, Fatih Girgin, Cem Üngör

Giriş: Bifosfonatla ilişkili çene osteonekrozu (BRONJ), dünya çapında birçok hastanın hayatını etkileyen ciddi bir sağlık durumudur. BRONJ için başlıca risk faktörleri diş çekimi, cerrahi prosedürler ve yüksek dozda bifosfonat uygulanmasıdır. Mevcut tedavi yaklaşımları hastalığın evresine özgüdür ve daha etkili tedavi stratejilerine olan ihtiyaç devam etmektedir. Biz de vakamızda ilgili bölgenin cerrahi eksizyonunu planladık.

Vaka: 47 yaşındaki kadın hasta sağ mandibula posterior bölgede ekspoz kemik varlığı ve püy akışı nedeniyle kliniğimize başvurdu. Alınan anamnezinde hastanın meme kanseri ve cerebral met tanısı konulduğu öğrenildi. Hasta etken maddesi zoledronik asit olan iv ilaç (ZOMETA) tedavisi görüyordu. Panaromik röntgen değerlendirilmesinde sağ mandibula posterior bölgede sekestr olduğu görüldü. Klinik ve radyolojik değerlendirme ile evre 3 MRONJ tanısı konulan hasta lokal anestezi altında opere edildi. 43-48 numaralı dişler arasındaki mevcut sekestr hattı eksize edilip bölgedeki 44 numaralı diş çekildi. İlgili bölge primer kapatıldı. Hastaya postoperatif bakım anlatıldı ve operasyon sırasında herhangi bir komplikasyon gelişmedi.

Sonuç: Bifosfanat kullanan hastalarda tıbbi geçmiş iyi analiz edilmelidir. Tedavi süresi ve uygulama yolu da dikkate alınmalıdır. Daha sonra mümkünse, AAOMS önerisine dayanarak tedavide ilaç tatili yapılmalıdır. Sekestr oluşunca cerrahi tedavi ile temizlenmeli ve düzenli aralıklarla hasta takip edilmelidir.

Anahtar Kelimeler: BRONJ, BİFOSFONAT, CERRAHİ TEDAVİ

Treatment of BRONJ in the Mandible Posterior as a Result of Zoledronic Acid Use: Case Report

Emre Ulubay, Emil Mahammadli, Fatih Girgin, Cem Üngör

Introduction: Bisphosphonate-related osteonecrosis of the jaw (BRONJ) is a serious health condition that affects the lives of many patients worldwide. The main risk factors for BRONJ are tooth extraction, surgical procedures and high doses of bisphosphonates. Current treatment approaches are specific to the stage of the disease and the need for more effective treatment strategies remains. In our case, we planned surgical excision of the affected area.

CaseReport:A 47-year-old woman was admitted to our clinic due to the presence of exposed bone and pus flow in the posterior region of the right mandible. In the anamnesis, it was learnt that the patient was diagnosed with breast cancer and cerebral met. The patient was receiving IV drug (ZOMETA) treatment with zoledronic acid as the active ingredient. Panoramic radiological evaluation revealed sequestration in the posterior region of the right mandible. The patient was diagnosed as stage 3 MRONJ by clinical and radiological evaluation and operated under local anaesthesia. The existing sequestral line between teeth 43-48 was excised and tooth 44 was extracted. The related area was closed with primary closure. Postoperative care was explained to the patient and no complications developed during the operation.

Conclusion: Medical history should be well analysed in patients using bisphosphonates. The duration of treatment and route of administration should also be taken into account. Then, if possible, drug holidays should be made in the treatment based on AAOMS recommendation. When sequestration occurs, it should be removed by surgical treatment and the patient should be followed up at regular intervals.

Keywords: BRONJ, BISPHOSPHONATE, SURGICAL TREATMENT

[PP-048]

Hastaya Özel Üretilmiş Titanyum Mesh İle Kemik Augmentasyonu: Olgu Sunumu

Emre Ulubay, Emil Mahammadli, Efe Can Sivrikaya

Giriş:

Alveolar kret augmentasyonu için en yeni tekniklerden biri, bilgisayar destekli tasarım/bilgisayar destekli üretim (CAD/CAM) ve doğrudan metal lazer sinterleme (DMLS) teknolojileri aracılığıyla özel olarak geliştirilen titanyum mesh kullanımınıdır. Literatürde kişiye özel üretilmiş titanyum meshlerin klinik ve radyografik etkinliğini doğrularak, titanyum mesh kullanımının atrofik bölgelerin rehabilitasyonu için öngörülebilen bir yöntem olduğunu göstermiştir.

Olgu:

65 yaşındaki kadın hasta mandibula sağ posterior bölgede diş eksikliği ve sabit bir protez rehabilitasyonu isteğiyle kliniğimize başvurdu. Klinik ve radyolojik muayene sonucu implant üstü sabit protez planlandı fakat ilgili bölgede implant tedavisi için yeterli kemik bulunmamaktaydı. Hastadan alınan tomografi görüntüleri kullanılarak özel bir firma aracılığıyla kişiye özel titanyum mesh(CTM) üretildi. Hastanın ramus bölgesinden kemik kazıyıcılar ile elde edilen otojen greft ve allogreft karıştırılarak titanyum mesh içerisine yerleştirilip augmentasyon planlanan bölgeye mikro vidalar ile fikse edildi. Bölge primer kapatıldı. Tedavi süreci boyunca herhangi bir komplikasyon gelişmedi.

Sonuç:

Literatürde atrofik kretlerde uygulanan birçok yöntem gösterilmiştir. Ancak CTM ile tedavilerin rezorbsiyon olmadığı için hem vertikal hem de horizontal olarak geniş bir alanda greftleme yapma imkanı sunması, donör saha gereksinimi olmaması, post operatif sürecin hasta açısından daha konforlu geçmesi gibi avantajlarından dolayı kullanım alanı artmıştır.

Anahtar Kelimeler: Titanyum Mesh, Augmentasyon, Dental İmplant

Bone Augmentation with Patient-Specific Titanium Mesh: Case Report

Emre Ulubay, Emil Mahammadli, Efe Can Sivrikaya

Bone Augmentation with Patient-Specific Titanium Mesh:Case Report

Introduction: One of the newest techniques for alveolar crest augmentation is the use of customised titanium mesh developed through computer-aided design/computer-aided manufacturing (CAD/CAM) and direct metal laser sintering (DMLS) technologies. By confirming the clinical and radiographic efficacy of customised titanium meshes in the literature, it has shown that the use of titanium mesh is a predictable method for the rehabilitation of atrophic areas.

Case: A 65-year-old woman was admitted to our clinic with tooth loss in the right posterior region of the mandible and a request for rehabilitation of a fixed prosthesis. As a result of clinical and radiological examination, a fixed prosthesis on implant was planned, but there was not enough bone in the relevant area for implant treatment. A customised titanium mesh (CTM) was produced by a private company using the tomography images obtained from the patient. The autogenous graft and allograft obtained from the ramus region of the patient with bone scrapers were mixed and placed in the titanium mesh and fixed with micro screws in the area where augmentation was planned. The area was closed with primary closure. No complication developed during the treatment period.

Conclusion: Many methods applied in atrophic crests have been shown in the literature. However, the use of CTM has increased due to its advantages such as the possibility of grafting in a large area both vertically and horizontally since there is no resorption, no donor site requirement, and a more comfortable postoperative period for the patient.

Keywords: Titanium Mesh, Augmentation, Dental Implant

[PP-049]

Maksiller İlerletme ile İskeletsel Sınıf III Hastasının Ortognatik Cerrahi Tedavisi: Olgu Sunumu- Literatür Derlemesi

Hilal Alan, İrfan Üstündağ, Yunus Çetiner, Emel Akyüz

Giriş: İskeletsel sınıf III malokluzyonu mandibulanın fazla büyümesi ve/veya maksillanın daha az büyümesi ile ilişkilidir. Erken dönemde ortodontik apareler ile tedavi edilen bu vakalar erişkin döneme kadar tedavi edilmediğinde ortognatik cerrahi kaçınılmazdır. Bu vakada iskeletsel sınıf III malokluzyonuna sahip erişkin hastanın ortognatik cerrahisi sunulmuştur.

Vaka: 28 yaşında sistemik olarak sağlıklı kadın hasta kliniğimize alt çenesinin büyük olmasına bağlı estetik şikayeti ile başvurdu. Yapılan klinik muayenede; hastanın iç bükey profile sahip olduğu, okluzyonun sınıf III kanin ve molar ilişkide olduğu ve mandibular prognatizm görüldü. Hastaya ortodonti kliniğinde sabit ortodontik tedavi ile ameliyata hazır hala getirildi. Le Fort 1 osteotomisi ile maksilla mobilize hale getirildi. 2 mm gömme, 6.5 mm ilerletme yapılarak mini plaklar ile fikse edildi. İnférieur alveolar sinirin devamlılığı bozulmadan mandibulaya sagittal split ramus osteotomisi yapıldı. 1.5 mm ilerletme yapılarak miniplaklar ile fikse edildi. Herhangi bir komplikasyonla karşılaşmadı.

Sonuç: Fonksiyon ve oklüzyonun düzeltilmesi ve temporomandibular eklem mekaniği ortognatik cerrahi uygulamalarında başarı için temel kavramlardır. Cerrah ile ortodontistin uyumlu olması ve hastanın da bu ekip çalışmasına dahil olması ameliyat sonrası beklentileri daha makul kılmaktadır.

Anahtar Kelimeler: İskeletsel Sınıf III malokluzyon, Maxiller İnférieur Repozisyon, ortognatik cerrahi

Maxillary Advancement in the Surgical Treatment of Skeletal Class III Patients: Case Report and Literature Review

Hilal Alan, İrfan Üstündağ, Yunus Çetiner, Emel Akyüz

Introduction: Skeletal Class III malocclusion is associated with excessive growth of the mandible and/or insufficient growth of the maxilla. In cases treated with orthodontic appliances at an early stage, if not addressed by adulthood, orthognathic surgery becomes inevitable. This paper presents the orthognathic surgery of an adult patient with skeletal Class III malocclusion.

Case Presentation: A 28-year-old systemically healthy female patient presented to our clinic with aesthetic complaints due to the enlargement of her lower jaw. Clinical examination revealed an inward-profiled patient with Class III canine and molar relationships and mandibular prognathism. The patient underwent fixed orthodontic treatment in the orthodontic clinic and was prepared for surgery. Le Fort I osteotomy was performed to mobilize the maxilla, with 2 mm impaction and 6.5 mm advancement fixed with mini plates. A sagittal split ramus osteotomy was performed on the mandible, preserving the continuity of the inferior alveolar nerve, with 1.5 mm advancement fixed with mini plates. No complications were encountered.

Conclusion: Improving function and occlusion, as well as the mechanics of the temporomandibular joint, are fundamental concepts for success in orthognathic surgical applications. Coordination between the surgeon and orthodontist, along with the patient's active involvement in the team effort, can make postoperative expectations more realistic.

Keywords: Skeletal Class III malocclusion, Maxillary Inferior Repositioning, orthognathic surgery

[PP-050]

Maksiller İlerletme VVe Sarkıtma İle İskeletsel Sınıf III Hastasının Ortognatik Cerrahi Tedavisi: Olgu Sunumu-Literatür Derlemesi

Hilal Alan, İrfan Üstündağ, Yunus Çetiner, Emel Akyüz

Giriş: İskeletsel sınıf III malokluzyonu mandibular prognatizm ve/veya maksillar retrognatizm ile ilişkilidir. Sınıf III malokluzyon kişiye ve kişinin bulunduğu büyüme dönemine göre değişebilmektedir. Bu vakada iskeletsel sınıf III malokluzyonuna sahip erişkin hastanın ortognatik cerrahisi sunulmuştur.

Vaka: Fakültemize çenesinde fonksiyon bozukluğu ve estetik şikayetlerle başvuran 23 yaşında sistemik olarak sağlıklı hasta muayenesinde iskeletsel deformite tespit edildi. Ortodontik tedavisinin tamamlanmasının ardından hastanın genel anestezi altında opere edilmesine karar verildi. İlk olarak Le Fort 1 osteotomisi ile maksilla mobilize hale getirildi. 2mm ilerletme, 1.5 mm sarkıtma yapılarak mini plaklar ile fikse edildi. İinferior alveolar sinirin devamlılığı bozulmadan mandibulaya sagittal split ramus osteotomisi yapıldı. 4 mm setback yapılarak miniplaklar ile fikse edildi. Herhangi bir komplikasyonla karşılaşmadı.

Sonuç: Literatürde maksiller inferior repozisyon en çok relaps görülen ve sonucu en az ön görülebilen ortognatik hareketler arasındadır. 5 mm ve üstünde sarkıtmalarda araya greft konması önerilir. Ortognatik cerrahi ile birlikte hastaların fonksiyon ve oklüzyonun düzeltilmesi ile fonksiyon, fonasyon ve obstrüktif uyku apnesi gibi birçok sorunun düzeltilmesi amaçlanır.

Anahtar Kelimeler: İskeletsel Sınıf III, Malokluzyon, Ortognatik Cerrahi

Maxillary Advancement and Setback in the Orthognathic Surgical Treatment of a Skeletal Class III Patient: Case Report and Literature Review

Hilal Alan, İrfan Üstündağ, Yunus Çetiner, Emel Akyüz

Introduction: Skeletal Class III malocclusion is associated with mandibular prognathism and/or maxillary retrognathism. Class III malocclusion can vary depending on the individual and their growth stage. This paper presents the orthognathic surgery of an adult patient with skeletal Class III malocclusion.

Case Presentation: A 23-year-old systemically healthy patient presented to our faculty with functional and aesthetic complaints. Examination revealed skeletal deformity. Following the completion of orthodontic treatment, the patient was scheduled for surgery under general anesthesia. Initially, Le Fort I osteotomy was performed to mobilize the maxilla. The maxilla was advanced by 2 mm and setback by 1.5 mm, and fixed with mini plates. A sagittal split ramus osteotomy was performed on the mandible, preserving the continuity of the inferior alveolar nerve, with a 4 mm setback, and fixed with mini plates. No complications were encountered.

Conclusion: In the literature, maxillary inferior repositioning is among the orthognathic movements with the highest relapse rates and the least predictable outcomes. For setbacks of 5 mm or more, the placement of a graft is recommended. The aim of orthognathic surgery is to correct function and occlusion, as well as to address issues such as function, phonation, and obstructive sleep apnea.

Keywords: Skeletal Class III, Malocclusion, Orthognathic Surgery

[PP-051]

Mandibulanın Transvers Yetersizliğinde Orta Hat Distraksiyonu

İrfan Üstündağ, Berivan Kozan, Hadi Nasrollahi, Sezai Çiftçi

Giriş: Alt çenenin simfiz osteotomisi, dar apikal kaideye sahip alt çenenin transversal yöndeki yetersizliği ile birlikte ön dişlerde çapraşıklığın mevcut olduğu olgularda uygulanabilecek bir yaklaşımdır. Bu teknik büyümesi tamamlanmış hastalarda 5'mm den büyük transvers yetersizliklerin düzeltilmesinde etkilidir ve daha stabil sonuçlar elde edilir. Ancak kolay ve etkili bir yöntem olmakla birlikte yara açılması ve sinir hasarı gibi komplikasyonlar görülebilmektedir.

Vaka: 15 yaşındaki erkek hasta kliniğimize mandibular transvers yetersizlikle başvurdu. Klinik ve radyolojik değerlendirme sonrası hastaya minimal invaziv yaklaşımla mandibular simfiz osteotomi uygulamasına karar verildi. Hasta genel anestezi altında operasyonu planlandı. Mandibular anterior bölgede flep kaldırdıktan sonra periost diseke edildi. İnsizal dişlerin ortasından basamaklı vertikal kesi hattı oluşturuldu. Mental kas rezorbe olan süturla mukoza rezorbe olmayan süturla dikildi. Çene ucu şişliği azaltmak için hastaya 3 gün boyunca bandaj uygulaması yapıldı. Post-op dönemde ortodontik apareyle mandibula uygun pozisyona gelene kadar genişletme yapıldı.

Sonuç: Mandibular transvers yetersizliklerde alt çene distraksiyonunu takiben transvers genişlik arttırılarak diş çekimi yapılmadan darlık çözülebilir. Bu işlem ile dental genişletme apareylerine göre daha kalıcı sonuçlar verir. Mandibular orta hat distraksiyonu güvenilir bir yöntem gibi görünmektedir.

Anahtar Kelimeler: Distraksiyon Osteogenezi, Mandibular Distraksiyon, Mandibular Transvers Eksiklik

Midline Distraction in Transverse Insufficiency of The Mandibula

İrfan Üstündağ, Berivan Kozan, Hadi Nasrollahi, Sezai Çiftçi

Introduction: The procedure for mandibular symphysis osteotomy is used to address transverse deficiencies and crowding in the lower front teeth, particularly in cases with a narrow apical base. It is effective for correcting transverse deficiencies greater than 5 mm in patients who have completed growth, leading to more stable results. However, despite being a straightforward and efficient method, complications such as wound dehiscence and nerve damage can occur.

Case Presentation: A 15-year-old male patient presented with a mandibular transverse deficiency. After evaluation, a minimally invasive mandibular symphysis osteotomy was performed under general anesthesia. A stepwise vertical cut was made through the midline of the incisal teeth, and the periosteum was dissected. The mentalis muscle was sutured with resorbable sutures and the mucosa with non-resorbable ones. To reduce chin swelling, a bandage was applied for three days. Post-operative expansion of the mandible to the correct position was achieved using an orthodontic appliance.

Conclusion: Mandibular transverse deficiencies can be corrected without tooth extraction by increasing the transverse width following mandibular distraction. This method offers more permanent results compared to dental expansion appliances. Mandibular midline distraction appears to be a reliable approach.

Keywords: Distraction Osteogenesis, Mandibular Distraction, Mandibular Transverse Insufficiency

[PP-052]

Maksilla Posteriorunda Görülen Radiküler Kistin Tedavisi: Olgu Sunumu

İrfan Üstündağ, Berivan Kozan, Kübra Bağcı, Sezai Çiftçi

Giriş: Radiküler kistler devital bir dişle ilişkili olan ve en sık görülen inflamatuvar kisttir. Tüm odontojenik kistlerin %55'ini oluşturular. En sık maksilla anterior ve mandibula posteriorunda görülür. Genellikle asemptomatiktir ve rutin radyografik muayenede tespit edilirler. Radyografide ilgili dişin apeksini içine alan, radyolüsent, iyi sınırlı görüntü ile karakterizedirler. Tedavisi kistin enükleasyonu ve ilgili dişin tedavisi veya çekimidir.

Vaka: 32 yaşında kadın hasta sağ maksilla posteriorunda ağrı şikayetiyle kliniğimize başvurdu. Yapılan radyografik muayene sonucu maksillar sağ posterior bölgede radyolüsent, iyi sınırlı, maksiller sinüsün içine uzanan lezyon tespit edildi. Hasta genel anestezi altında opere edildi ve kistin tamamı eksize edilip gömülü diş çekildi. Ağız boşluğuna açılan sinüs, bichat yağ dokusu çevrilerek kapatıldı. Çıkarılan lezyon patolojiye gönderildi. Patoloji sonucu radiküler kist ile uyumluuydu. Hastanın kontrolleri devam etmektedir.

Sonuç: Radiküler kistlerin tedavisinde enükleasyon, marsupiyalizasyon, marsupiyalizasyon sonrası enükleasyon veya enükleasyon ile birlikte küretajdır. Tedavi seçeneği lezyonun büyüklüğüne, lokalizasyonuna, kistin kemik bütünlüğünü ne derece etkilediğine ve çevre vital dokulara yakınlığına göre değişebilmektedir.

Anahtar Kelimeler: Bichat Yağ Dokusu, Enüklüasyon, Odontojenik Kist

Treatment of a Radicular Cyst in the Posterior Maxilla: A Case Report

İrfan Üstündağ, Berivan Kozan, Kübra Bağcı, Sezai Çiftçi

Introduction: Radicular cysts are the most common inflammatory cysts associated with devital teeth, accounting for 55% of all odontogenic cysts. They frequently occur in the anterior maxilla and posterior mandible. Typically asymptomatic, they are often discovered during routine radiographic exams. Radiographically, they present as well-defined, radiolucent lesions encompassing the apex of the affected tooth. Treatment involves cyst enucleation and either treatment or extraction of the associated tooth.

Case Presentation: A 32-year-old female patient presented to our clinic with complaints of pain in the posterior right maxilla. The radiographic examination revealed a radiolucent, well-defined lesion in the posterior region of the right maxilla, extending into the maxillary sinus. The patient was operated on under general anesthesia; the cyst was completely excised, and the impacted tooth was extracted. The sinus opening was closed by surrounding it with Bichat's fat pad. The removed lesion was sent for pathological examination, which was consistent with a radicular cyst. The patient's follow-ups are ongoing.

Conclusion: The treatment options for radicular cysts include enucleation, marsupialization, enucleation following marsupialization, or enucleation combined with curettage. The choice of treatment depends on the size and location of the lesion, the extent to which the cyst affects the bone integrity, and its proximity to vital surrounding tissues.

Keywords: Bichat's Fat Pad, Enucleation, Odontogenic Cyst

[PP-053]

Radikuler kist marsupyalizasyonunu takiben enukleasyonu

Ahmet Yay, Emil Mahammadlı, Emre Ulubay, Fatih Girgin, Yavuz Tolga Korkmaz

Giriş: Radiküler kistler çenelerde en fazla görülen kistlerdir. Etiyopatolojisi inflamasyondur. Daima devital dişlerle ilişkilidir. Pulpa inflamasyonu ile tetiklenen periapikal granülomun içindeki malasses epitel artıklarından köken alır. Röntgende iyi ve sklerotik sınırlı radyolusensi alanla karakterizedir.

Vaka: Diş çürüğü şikayeti ile kliniğimize başvuran 19 yaşındaki kadın hastadan alınan OPG sonucu tesadüfen mandibula anterior bölgede radyopak iyi sınırlı büyük bir radyolusent lezyon saptandı. Hasta asemptomatik olup 44,43,41,32,33,34 nolu dişler vital, 31,42 nolu dişler devital olduğu belirlendi. Extraoral ve intraoral şişliğe rastlanmadı. Kistin boyutları sebebiyle marsupyalizasyonu takiben enukleasyonu planlandı. Mandibula anterior bölgede kemikte pencere açıldı. Lezyon içeriği boşaltıldıktan sonra epitelinden insizyonel biyopsi alındı. Açılan pencereye tüp dikildi. Postoperatif 3. Haftada yara bölgesinin kapanmaması için obturatör ile devam edildi. Lezyon epitelinden alınan örnek histopatolojik inceleme sonucu radikuler kist olarak rapor edildi. 6. Aydaki takip radyografisinde kist sınırlarında belirgin bir küçülme ve periferik kemik oluşumu gözlemlendi. Kistin epiteliyle beraber enukleasyonu sağlandı ve 31-42 nolu dişlere apikal rezeksiyon yapıldı. Postoperatif 4. Ayda alınan kontrol filminde kist kavitesinin neredeyse tamamının kemikleştiği; 34,33,32,41,43,44 nolu dişlerin vitalitelerinin korunduğu gözlemlendi. (Hasta takibi devam etmektedir)

Anahtar Kelimeler: radikuler, kist, marsupyalizasyon, enukleasyon

Radicular cyst marsupialization followed by enucleation

Ahmet Yay, Emil Mahammadlı, Emre Ulubay, Fatih Girgin, Yavuz Tolga Korkmaz

Introduction: Radiküler kistler çenelerde en fazla görülen kistlerdir. Etiyopatolojisi inflamasyondur. Daima devital dişlerle ilişkilidir. Pulpa inflamasyonu ile tetiklenen periapikal granülomun içindeki malasses epitel artıklarından köken alır. Röntgende iyi ve sklerotik sınırlı radyolusensi alanla karakterizedir.

Case Presentation:An OPG obtained from a 19-year-old female patient who presented to our clinic with a complaint of dental caries incidentally revealed a radiopaque well-circumscribed large radiolucent lesion in the anterior region of the mandible. The patient was asymptomatic and teeth 44,43,41,32,33,34 were vital and teeth 31,42 were devitalized. Extraoral and intraoral swelling was not observed. Due to the size of the cyst, marsupialization followed by enucleation was planned. A window was opened in the bone in the anterior region of the mandible. After the lesion content was drained, an incisional biopsy was taken from the epithelium. The tube was sutured to the opened window. In the 3rd postoperative week, obturator was continued to prevent closure of the wound area. Histopathologic examination of the sample taken from the lesion epithelium was reported as radicular cyst. At the 6th month follow-up radiography, a significant shrinkage of the cyst borders and peripheral bone formation were observed. The cyst was enucleated together with its epithelium and apical resection was performed on teeth 31-42. In the control film taken at the 4th postoperative month, it was observed that almost all of the cyst cavity ossified and the vitality of teeth 34,33,32,41,43,44 was preserved. (Patient follow-up is ongoing)

Keywords: radicular, cyst, marsupialization, enucleation

[PP-054]

Pleomorfik adenom: Vaka Sunumu

Rümeysa Yaman Özcan, Aleynanur Cici, Onur Odabaşı, Kevser Sancak

Amaç: Pleomorfik adenom, en yaygın tükürük bezi neoplazmidir ve genellikle parotis bezinde (%85) bulunur, sıklıkla yüzeysel lobda yer alır ve mandibular ramus üzerinde hareketli, ağrısız, sert bir şişlik olarak ortaya çıkar. Sınırsız büyüme potansiyeline rağmen tümör genellikle 2 cm çapının altında kalır. Cerrahi seçenekler arasında total veya parsiyel parotidektomi ve intrakapsüler eksizyon bulunur, ancak nüks ihtimali vardır. Bu çalışma, lokal ameliyathane şartları altında parotis bezindeki pleomorfik adenomun eksizyonunu ve olumlu tedavi sonuçlarını paylaşmaktadır.

Vaka: 75 yaşındaki erkek hasta, son 5 yıldır sağ yanak bölgesinde geceleri artan şişlik sebebiyle kliniğimize başvurmuştur. Klinik muayenesinde hareketli, ağrısız, parotis bölgesinden anteriora uzanan şişlik gözlenmiştir. Sağ tarafta parotid papilin 5 mm üzerinden 1 cm insizyon yapıldı ve künt diseksiyonla lezyona ulaşıldı. Solid lezyon intrakapsüler olarak eksize edildi ve patolojik incelemeye gönderildi. Operasyon sırasında a. transversa faciei ve n. facialis korundu. Hastaya operasyon sonrası 1 mg/kg metilprednisolon enjekte edildi. Hastanın post-operatif 3.gün,1. hafta, 1, 3 ve 6.ay kontrolleri yapıldı.

Sonuç: Tükürük bezlerinde ağrısız olarak ortaya çıkan lezyonun teşhis edilmesi ve eksize edilmesi, operasyon sırasında fasiyal sinir ve önemli anatomik yapıların korunması önemlidir. Pleomorfik adenom nüks edebileceği için hastanın düzenli takibinin yapılması önerilmektedir.

Anahtar Kelimeler: pleomorfik adenom, parotis, eksizyon

Pleomorphic Adenoma: A Case Report

Rümeysa Yaman Özcan, Aleynanur Cici, Onur Odabaşı, Kevser Sancak

Objective: Pleomorphic adenoma is the most common salivary gland neoplasm, typically found in the parotid gland (85%), often in the superficial lobe, presenting as a mobile, painless, firm swelling over the mandibular ramus. Despite its growth potential, the tumor usually remains under 2 cm in diameter. Surgical options include total or partial parotidectomy and intracapsular excision, with recurrence possible. This study describes the excision of a pleomorphic adenoma in the parotid gland under local conditions and shares the positive treatment outcomes.

Case: A 75-year-old man presented with a five-year history of swelling on the right cheek that increased at night. Clinical examination revealed a mobile, painless swelling extending from the parotid region. A 1 cm incision was made 5 mm above the right parotid papilla and the lesion was excised intracapsularly by blunt dissection. The solid lesion was excised intracapsularly and sent for pathological examination. The transverse facial artery and facial nerve were preserved during surgery. The patient was given 1 mg/kg methylprednisolone postoperatively. Follow-up was performed on the third day and at 1 week, 1, 3 and 6 months.

Conclusion: Early diagnosis and excision of painless lesions in the salivary glands are crucial, as is the preservation of the facial nerve and other significant anatomical structures during surgery. Given the potential for recurrence of pleomorphic adenoma, regular patient follow-up is recommended.

Keywords: pleomorphic adenoma, parotid, excision

[PP-055]

Pediatric Mandibular Parasymphysis Fracture Conservative Approach

Muhammed Mustafa Saęer, Cansu Göl Koca, Aras Erdil

Giriş: Günümüzde, çocukluk çaęı yaralanmaları arasında maksillofasial travmalar karşılaşılan yaygın klinik sorunlardan biridir. Pediatric mandibula kırıklarının tedavi ilkeleri, yetişkinlerdekine aksine, genellikle konservatif bir yaklaşım gerektirir. Kapalı redüksiyon çoęu pediatric yüz kırığı için tercih edilen tedavi yöntemidir. Bu vaka raporunun amacı; bir pediatric parasymphysis fracture'nün akrilik cap splintin sirkummandibular ligasyonu ile tedavisini bildirmektir.

Vaka: Kliniğimize dört yaşındaki çocuk hasta, düşmeye baęlı sol mandibular parasymphysis fracture şikayetiyle başvurmuştur. Radyografik incelemede; mandibula basisten canine dişinin mesialine uzanan fracture hattı tespit edilmiştir. Fracture'nün konservatif tedavisi için preoperatif olarak üretilecek bir akrilik cap splintin perkütanöz yaklaşımla mandibula üzerine ligatür telleri ile fiksasyonu planlanmıştır. Ameliyat esnasında üretilen splint ağız içinde uyumlanarak son konumu verilmiştir. Cilt üzerinde sağ, sol mandibular ve orta hat hizasında üç milimetre uzunluęunda cilt kesileri yapılmıştır. Reverdin ięnesi ile girilerek lingual taraftan ağız tabanı perfore edilerek oral kaviteye ulaşılmıştır. Reverdin ięnesi üzerine, önceden bükülmüş ligatür teli bükülerek splint üzerine sabitlenmiştir. Uygun okluziyonun saęlandığı gözlenmiştir. Dört haftalık stabilizasyon ve iyileşme sonrası sedasyon altında splint çıkarılmıştır.

Anahtar Kelimeler: Mandibula, Fracture, Sirkummandibular ligasyon, Pediatric, Travma

A Conservative Approach to Pediatric Mandibular Parasymphysis Fracture

Muhammed Mustafa Saęer, Cansu Göl Koca, Aras Erdil

Introduction: Maxillofacial traumas are among the common clinical issues encountered in childhood injuries In pediatric age. The treatment principles for pediatric mandibular fractures typically require a conservative approach, unlike in adults. Closed reduction is the preferred treatment for most pediatric facial fractures. The purpose of this case report is to present the treatment of a pediatric parasymphysis fracture using an acrylic cap splint with circumferential mandibular ligation.

Case Presentation: A four-year-old child was admitted to our clinic with a complaint of left mandibular parasymphysis fracture. Radiographic examination revealed a fracture line extending from the mandibular base to the mesial of the canine tooth. For conservative treatment of the fracture, it was planned to fix an acrylic cap splint, to be preoperatively fabricated, onto the mandible with ligature wires through a percutaneous approach. During surgery, the splint was adjusted in the mouth and positioned in its final location. Three millimeter incisions were made on the skin over the right, left mandibular, and midline areas. The oral cavity was accessed by perforating the floor of the mouth from the lingual side using a Reverdin needle. A pre-bent ligature wire was threaded onto the Reverdin needle and fixed onto the splint. Appropriate occlusion has been observed. After four weeks of stabilization and healing, the splint was removed under sedation.

Keywords: Mandible, Fracture, Circumferential mandibular ligation, Pediatric, Trauma

Kret Split Tekniđi ile İmmediat İmplant Uygulaması: Vaka Sunumu

Rümeysa Yaman Özcan, Furkan Uz, Kevser Sancak, Onur Odabaşı

Amaç: Horizontal yönde kemik genişliğini artırmak amacıyla blok greft uygulaması, yönlendirilmiş kemik rejenerasyonu (YKR), kret split gibi ogmentasyon teknikleri kullanılabilir. Kret split tekniđi, kemik genişliđi en az 3mm olan hastalarda uygulanabilen bir ogmentasyon tekniđidir. Bu vakanın amacı, horizontal yönde kemik yetersizliđi olan bir hastada kret split tekniđi ile immediat implant uygulamasının olumlu klinik sonuçlarını göstermektir. Bu yaklaşım, kemik genişliğini artırarak yeterli implant stabilitesini ve estetiđi sağlamayı hedeflemektedir.

Vaka: 30 yaşında kadın hasta, maksilla anterior bölgede diş eksikliđi şikayetiyle kliniđimize başvurmuştur. Tomografi değerlendirmesi sonucunda horizontal yönde mevcut kemik genişliğinin implantasyon için yeterli olmadığı tespit edilmiştir. Yeterli genişliđi elde edebilmek amacıyla kret split tekniđi ile ogmentasyon planlanmıştır. 12-22 nolu dişler arasındaki bölgeye piezocerrahi cihazı ile horizontal osteotomi yapılmıştır. Osteotom yardımıyla kret bukkal ve palatinal yönde esnetilmiştir. Yeterli genişlik elde edildikten sonra, drilleme protokolü uygulanmış ve ardından iki tane implant yerleştirilmiştir. Bukkal ve palatinal kemik arasına ve implantların çevresine partiküllü ksenogreft uygulanmıştır. Hastadan elde edilen Platelet-Rich-Fibrin (PRF), membran şekline getirilerek greftlenen alanın üzerine yerleştirilmiştir. Flap 5-0 poliprolen sütün kullanılarak gerilimsiz ve primer olarak kapatılmıştır. Post-operatif 6. ayda protetik aşamaya geçilmiştir.

Sonuç: Bu vaka, kret split tekniđinin horizontal yönde kemik yetersizliđi olan bölgelerde etkili bir tedavi seçeneđi olduğunu göstermektedir. Bu tekniđin donör saha morbiditesi olmaması, immediat implantasyona izin vermesi, greft ihtiyacını azaltması gibi avantajları vardır. PRF ve xenogreft kullanımının, kemik iyileşmesine ve osseointegrasyona olumlu katkısı bulunmaktadır.

Anahtar Kelimeler: ogmentasyon, kret split, implant

Simultaneous Implant Placement with the Ridge Split Technique: A Case Report

Rümeysa Yaman Özcan, Furkan Uz, Kevser Sancak, Onur Odabaşı

Objective: Techniques such as block grafts, guided bone regeneration (GBR), and ridge split could be used to increase horizontal bone width. The ridge split technique is an augmentation technique that can be applied to patients with a bone width of at least 3mm. This case aims to demonstrate the positive clinical outcomes of immediate implant placement with the ridge split technique in a patient with horizontal bone deficiency. This approach aims to enhance bone width, ensuring adequate implant stability and aesthetics.

Case Presentation: A 30-year-old female patient presented to our department with missing teeth in the anterior maxilla. Tomography evaluation revealed insufficient bone width for implantation. To achieve adequate width, augmentation using the ridge split technique was planned. A horizontal osteotomy was performed with a piezosurgery between teeth 12 and 22. The ridge was expanded buccally and palatally using an osteotome. After achieving sufficient width, the drilling protocol was followed, and two implants were placed. Particulate xenograft was applied between the buccal and palatal bones and around the implants. Platelet-Rich Fibrin (PRF) was shaped into a membrane and placed over the grafted area. The flap was closed primarily without tension using 5-0 polypropylene sutures. The prosthetic phase began after six month.

Conclusion: This case illustrates that the ridge split technique is an effective treatment option in areas with horizontal bone deficiency. The advantages include the absence of donor site morbidity, the possibility of immediate implantation, and reduced graft requirements. PRF and xenograft use positively contributes to bone healing and osseointegration.

Keywords: augmentation, ridge split, implant

[PP-057]

Mandibulada Gömülü Yirmi Yaş Dişi ile Birlikte Görülen Odontojenik Keratokist: Bir Olgu Sunumu

Mehmet Altay Sevimay, Müjde Gürsu, Yeliz Kılınc

Giriş: Odontojenik keratokistler, dental lamina kaynaklı gelişimsel kist olup, hızlı büyümesi ve yüksek nüks oranları ile bilinmektedirler. Odontojenik keratokistler, her yaşta ortaya çıkabilse de en sık olarak ikinci ve üçüncü dekatlarda teşhis edilmektedirler. Bu olgu sunumu, bir hastada keratokistin tanısı, tedavisi ve takibini ele alarak yönetim stratejilerini vurgulamaktadır.

Vaka: 33 yaşında erkek hasta, sol mandibular bölgede ağrılı ve enfekte bir şişlik şikayeti ile başvurdu. Radyografik incelemede; gömülü yirmi yaş dişi ve 37 numaralı dişin kökleriyle ilişkili iyi sınırlı, multiloküler bir radyolüsent lezyon görüldü ve bu bulgular odontojenik keratokisti düşündürdü. Klinik muayenede, ilgili bölgede ağrı ve püy oluşumu görüldü. Lezyonla ilişkili olan 37 numaralı dişin ise mobil olduğu tespit edildi. Kesin tanı için yapılan insizyonel biyopsi sonucunda odontojenik keratokist tanısını doğrulandı. Kistin cerrahi olarak enükleasyonu yapıldı ve kistik lezyonla ilişkili olan gömülü yirmi yaş dişi ile 37 numaralı diş eksize edildi. Nüks riskini azaltmak için kistik kaviteye komşu kemik duvarlarının küretajı gerçekleştirildi. Histopatolojik inceleme ile odontojenik keratokist tanısı doğrulandı. Hastanın cerrahi sonrası bir yıllık takibinde nüks görülmedi. Bu olgu; erken tanı, kistin enükleasyonu ve uzun süreli takip gerekliliğinin önemini vurgulamaktadır.

Sonuç: Odontojenik keratokist vakalarında, nüksü önlemek ve olumlu bir prognoz sağlamak için erken ve agresif tedavi önerilmektedir. Odontojenik keratokistler için standart tedavi protokollerinin belirlenmesi amacıyla daha fazla araştırmaya ihtiyaç vardır.

Anahtar Kelimeler: Enükleasyon, Gömülü Yirmi Yaş Dişi, Odontojenik Keratokist

Odontogenic Keratocyst Associated with an Impacted Wisdom Tooth in the Mandible: A Case Report

Mehmet Altay Sevimay, Müjde Gürsu, Yeliz Kılınc

Introduction: Odontogenic keratocysts are developmental cysts originating from dental lamina, known for their rapid growth and high recurrence rates. Although they can occur at any age, odontogenic keratocysts are most commonly diagnosed in the second and third decades of life. This case report highlights the diagnosis, treatment, and follow-up of a keratocyst in a patient, emphasizing management strategies.

Case Presentation: A 33-year-old male patient presented with a painful and infected swelling in the left mandibular region. Radiographic examination revealed a well-defined, multilocular radiolucent lesion associated with an impacted third molar and the roots of the second left molar, suggestive of an odontogenic keratocyst. Clinical examination showed pain and pus formation in the affected area, and the second left molar was found to be mobile. An incisional biopsy confirmed the diagnosis of an odontogenic keratocyst. The cyst was surgically enucleated, along with the removal of the associated impacted third molar and the second left molar. To reduce the risk of recurrence, curettage of the bone walls adjacent to the cystic cavity was performed. Histopathological examination confirmed the diagnosis of an odontogenic keratocyst. The patient was followed up for one year post-surgery, with no recurrence observed. This case emphasizes the importance of early diagnosis, cyst enucleation, and long-term follow-up.

Conclusion: In cases of odontogenic keratocysts, early and aggressive treatment is recommended to prevent recurrence and ensure a favorable prognosis. Further research is needed to establish standardized treatment protocols for odontogenic keratocysts.

Keywords: Enucleation, Impacted Wisdom Tooth, Odontogenic Keratocyst

[PP-058]

Gömülü üst kanin diş çekimi sonrası oluşan defektin mandibular simfiz greft ile onarımı: Vaka sunumu

Emil Mahammadli, Onur Yılmaz, Emre Ulubay, Ayşe Bayraktar

Giriş:

Oral ve maksillofasial bölgedeki osseöz defektlerin rekonstrüksiyonu için çeşitli materyaller kullanılmaktadır. Allojenik kemik ve alloplastik materyaller kullanılmasına rağmen, osteoindüktif ve osteokondüktif özellikleri nedeniyle otojen kemik, altın standart olarak kabul edilir. İntraoral donör bölgelerin daha az morbiditeye sahip olması ve kutanöz bir yara izine yol açmaması, bu prosedürün hasta tarafından daha kolay kabul edilebilir olmasını sağlamaktadır.

Vaka:

37 yaşında herhangi bir sistemik hastalığı olmayan kadın hasta sol üst çene bölgesindeki dişsiz alanın tedavisi için kliniğimize başvurdu. Klinik ve radyolojik değerlendirmeler sonucu hastanın 23 numaralı dişinin gömülü, 24 ve 25 numaralı dişlerinin ise eksik olduğu görüldü.

Dişsiz alanın tedavisi için gömülü 23 numaralı dişin çekimi sonrası oluşan defekt mandibular simfiz grefti ile onarıldı. 6 aylık bekleme süresinin ardından ameliyat bölgesi tekrar açıldı ve kemiğin hedeflenen genişlik ve yükseklikte olduğu görüldü. 23 ve 25 numaralı diş bölgelerine dental implant yapıldı. Yara bölgesi primer kapatılarak hastaya postoperatif öneriler anlatıldı.

Sonuç:

Mandibular simfiz, lokal anestezi altında düşük morbidite ile kullanılabilen güvenilir bir intraoral greft bölgesidir. Bu vakada da olduğu gibi rekonstrüksiyon için gereken kemik miktarı ameliyat öncesinde belirlenebilirse, beklenen minimum greft materyali temelinde mandibular simfiz güvenilir bir şekilde seçilebilir.

Anahtar Kelimeler: Mandibular simfiz greft, gömülü kanin diş, dental implant

Repair of defect after extraction of impacted upper canine tooth with mandibular symphysis graft: Case report

Emil Mahammadli, Onur Yılmaz, Emre Ulubay, Ayşe Bayraktar

Introduction: Various materials are used for the reconstruction of osseous defects in the oral and maxillofacial region. Although allogenic bone and alloplastic materials have been used, autogenous bone is considered the gold standard due to its osteoinductive and osteoconductive properties. Intraoral donor sites have less morbidity and do not lead to a cutaneous scar, making this procedure more easily acceptable to the patient.

Case Presentation:

A 37-year-old female patient with no systemic disease presented to our clinic for the treatment of the edentulous area in the left maxillary region. Clinical and radiological evaluations revealed that the patient had impacted tooth number 23 and missing teeth number 24 and 25.

For the treatment of the edentulous area, the defect formed after extraction of the impacted tooth number 23 was repaired with mandibular symphysis graft. After a 6-month waiting period, the surgical site was reopened and the bone was found to be at the targeted width and height. Teeth 23 and 25 were implanted with dental implants. The wound site was closed with primary closure and postoperative recommendations were explained to the patient.

Conclusion:

The mandibular symphysis is a reliable intraoral graft site that can be used under local anaesthesia with low morbidity. If the amount of bone required for reconstruction can be determined preoperatively, as in this case, the mandibular symphysis can be reliably selected based on the minimum expected graft material.

Keywords: Mandibular symphysis graft, impacted canine tooth, dental implant

Oroantral Fistülün Farklı Cerrahi Tekniklerle Yönetimi: Bir Olgu Sunumu

Sabahat Zeynep Yey Özkeskin, Yusuf Bekir Kara, Sabir Majidov, Merve Öztürk Muhtar

Giriş: Oroantral fistül, oral kavite ve maksiller sinüs arasındaki patolojik ilişki olarak tanımlanmaktadır. Hastalar genellikle koku ve tat alma duyularında azalma, ağrı, postnazal eksüda, enfeksiyon ve ağız kokusu gibi semptomlar nedeniyle tedavi arayışına girerler. Oroantral fistüllerin yönetimi için çeşitli tedavi yöntemleri mevcuttur; ancak cerrahi müdahale kemik defektinin boyutuna ve lokalizasyonuna, fistülün süresine, bukkal vestibül derinliğine ve sinüzit varlığına göre belirlenmelidir. Bu olgu sunumunun amacı, geniş kemik defekti olan bir oroantral fistülün tedavi protokolünü tanımlamaktır.

Vaka: 45 yaşında erkek hasta sağ maksiller sinüzit ve pürülan akıntı şikayetleri ile kliniğimize başvurdu. Hastanın tıbbi öyküsünde bir buçuk yıl önce başka bir merkezde açık sinüs lift ameliyatı geçirdiği öğrenildi. İşlemi takiben hastada enfeksiyon gelişmesi nedeniyle greftlerin çıkarılmasını ve bukkal ilerletme flap tekniğini içeren bir operasyon gerçekleştirilmiştir. Kliniğimizde yapılan kapsamlı fiziksel ve radyolojik değerlendirmeden sonra, subepitelyal palatal rotasyonel flap ile bukkal yağ pedi alınımının birlikte uygulanacağı bir tedavi planlandı ve lokal anestezi altında başarı ile gerçekleştirildi.

Sonuç: Oroantral fistülün yönetimi için çeşitli teknikler tanımlanmıştır. Subepitelyal palatal rotasyonel flap tekniği yeterli vaskularizasyon, önemli miktarda doku kalınlığı ve postoperatif iyileşme kolaylığı nedeniyle özellikle büyük defektler için etkilidir. Bununla birlikte, bazı zorlu vakalar farklı tedavi yöntemlerinin kombinasyonunu gerektirebilir.

Anahtar Kelimeler: bukkal yağ pedi, oroantral fistül, subepitelyal palatal rotasyonel flap

Management of Oroantral Fistula With Different Surgical Techniques: A Case Report

Sabahat Zeynep Yey Özkeskin, Yusuf Bekir Kara, Sabir Majidov, Merve Öztürk Muhtar

Introduction: Oroantral fistula is defined as a pathological communication between the oral cavity and the maxillary sinus. Patients often seek treatment due to symptoms such as a reduced sense of smell and taste, pain, postnasal exudate, infection, and halitosis. Various treatment modalities are available for managing oroantral fistulas; however, surgical intervention should be determined based on an assessment of the size and location of the bony defect, the duration of the fistula, the depth of the buccal vestibule, and the presence of sinusitis. This case report aims to describe the treatment protocol for an oroantral fistula with a large bony defect.

Case Presentation: A 45-year-old male patient was referred to our clinic with complaints of right maxillary sinusitis and purulent discharge. His medical history revealed that he had undergone an open sinus lift surgery at another center one and a half years ago. Following the procedure, the patient developed an infection, leading to a subsequent operation that involved the removal of grafts and the use of the buccal advancement flap technique. After comprehensive physical and radiological evaluations in our clinic, a treatment plan combining subepithelial palatal rotational flap with buccal fat pad harvesting was planned and successfully performed under local anesthesia.

Conclusion: Various techniques have been described for the management of oroantral fistula closure. The subepithelial palatal rotational flap technique is particularly effective for large defects due to its sufficient vascularization, substantial tissue thickness, and ease of postoperative healing. However, some challenging cases may require a combination of different treatment modalities.

Keywords: buccal fat pad, oroantral fistula, subepithelial palatal rotational flap

[PP-060]

Inferior Alveolar Sinir Lateralizasyonu ile Dental Implant Yerleştirilmesi

Umut Acar

Giriş: İnförior Alveolar Sinir Lateralizasyonu ile İmplant Yerleştirilmesi

Vaka: Dikey olarak yetersiz posterior mandibulanın rehabilitasyonu, dental implantolojideki en zorlu durumlardan biridir. Posterior mandibulada dikey yetersizliğin tedavisi için literatürde farklı seçenekler tartışılmıştır, bunlar arasında kısa implantlar, vertikal kortikal onley, yönlendirilmiş kemik rejenerasyonu ve segmental sandviç osteotomisi bulunmaktadır.

Bu prosedürlerle ilgili olarak, donör bölgesinde morbidite, kemik grefti rezorpsiyonu, implant yerleştirilmesi için başka bir ameliyat gerekliliği ve peri-implant marjinal kemik rezorpsiyonu gibi çeşitli dezavantajlar belirtilmiştir. Posterior mandibulada yetersiz dikey yüksekliğin tedavisi için İnförior Alveolar Sinir Lateralizasyonu uzun süredir önerilen bir yöntemdir. Bu prosedürün avantajı, daha önce bahsedilen tekniklere kıyasla tedavi süresini kısaltmanın yanı sıra, bazal kemikten primer stabilite ile birlikte implantların anında yerleştirilmesine olanak tanınmasıdır. Ancak, bu tekniğin en büyük dezavantajı, sinirin duyuşal fonksiyonunun deęişmesi ve mandibular gövdenin zayıflamasıdır. Bu vaka da nörosensöriyal sinir hasarını minimuma düşürmek için IAN lateralizasyonu sırasında da posterior mandibula da piezo cerrahisi uygulanıp kemik kesileri yapıldı. Sinir hasarını önlemek için IAN koruyucu bir kılıf yardımıyla osteotomi hattının lateralinde korunduktan sonra kemik frezlerler yardımıyla dirillendi. İmplantlar yerleştirildikten sonra sinir hasarı olmaması ve mandibulanın zayıflamaması için çıkartılan kemik penceresi, mikrovida yardımıyla fikse edildi. İmplantlar osteointegre olduktan sonra protetik aşamaya geçilmeden implant uygulanan bölgeye serbest diş eti grefti uygulaması yapıldı.

Anahtar Kelimeler: lateralizasyon, implant, mandibular sinir

Inferior Alveolar Nerve Lateralization for Dental Implant Placement

Umut Acar

Introduction: Inferior Alveolar Nerve Lateralization for Dental Implant Placement

Case Presentation: The rehabilitation of the vertically deficient posterior mandible is one of the most challenging situations in dental implantology. Various options for treating this issue, including short implants, vertical cortical onlay, guided bone regeneration, and segmental sandwich osteotomy, have been discussed in the literature. These procedures have drawbacks such as donor site morbidity, bone graft resorption, the need for additional surgery for implant placement, and peri-implant bone resorption.

Inferior Alveolar Nerve (IAN) Lateralization has been suggested for treating inadequate vertical height in the posterior mandible. It allows immediate implant placement with primary stability from the basal bone, reducing treatment time compared to other techniques. However, it may alter nerve function and weaken the mandibular body.

In this case, piezo surgery was used during IAN lateralization to minimize nerve damage, with bone cuts made accordingly. The IAN was protected laterally using a sheath during drilling. After implant placement, the removed bone window was fixed with micro screws to prevent nerve damage and mandibular weakening. Once osseointegration was complete, a free gingival graft was applied before the prosthetic phase.

Keywords: lateralization, implant, mandibular nerve

[PP-061]

Unikistik Ameloblastoma: Olgu Sunumu

Recep Ünal, Sevinç İnan

Giriş: Unikistik ameloblastoma(UA), ameloblastomanın daha az karşılaşılan bir varyantıdır. Unikistik ameloblastoma, odontojenik bir kistin klinik ve radyolojik özelliklerini gösteren, ancak histolojik incelemede kist boşluğunun bir kısmını kaplayan tipik bir ameloblastomatöz epitel özellikleri gösteren kistik lezyonları ifade eder. Genç popülasyonda ortaya çıkma eğilimindedir. Bu olguda ameloblastoma görülen 20 yaş erkek hastaya uygulanan konservatif tedavi anlatılmaktadır.

Vaka: 20 yaşında erkek hasta, sol alt çene bölgesinde giderek artan şişlik şikayeti ile ağız dış ve çene cerrahisi bölümüne başvurdu. Ağız içi muayenede 36 numaralı dişin köklerinin kaldığı ve ilgili bölgede hafif şişlik olduğu görüldü. Tomografi incelendiğinde mandibulada 33 ve 37 numaralı dişler arasında uzanan, mandibula basise kadar genişlemiş, sklerotik kenarlara sahip iyi sınırlı uniloküler radyolüsent lezyon tespit edildi. Alınan aspirasyon biyopsisi sonucu kistik lezyon ile uyumlu bulundu. Hastanın öyküsüne ve klinik bulgularına dayanarak odontojenik kist tanısı konuldu. Genel anestezi altında lezyonun enükleasyonu ve küretajı yapıldı. Histopatolojik olarak mural tipi unikistik ameloblastoma tanısı konuldu.

Sonuç: Unikistik ameloblastoma tanısı klinik, radyolojik, histopatolojik ve BT özelliklerine dayanılarak konuldu. Unikistik ameloblastomaların daha az agresif bir entite olduğuna ve konservatif olarak tedavi edilmesi gerektiğine inanılmaktadır. Unikistik ameloblastomalar için uzun süreli takip zorunludur, çünkü lezyon çıkarıldıktan yıllar sonra nüks meydana gelebilir.

Anahtar Kelimeler: Unikistik Ameloblastoma, mandibula, enükleasyon

Unicystic Ameloblastoma: A Case Report

Recep Ünal, Sevinç İnan

Introduction: The unicystic ameloblastoma(UA) is a less encountered variant of the ameloblastoma. Unicystic ameloblastoma refers to those cystic lesions that show clinical and radiological characteristics of an odontogenic cyst but on histological examination show a typical ameloblastomatous epithelium lining part of the cyst cavity. It tends to occur in younger population. In the present case conservative treatment in a 20 year-old male patient with ameloblastoma is described.

Case Presentation:A 20-year-old male patient was referred to the department of oral and maxillofacial surgery with a complaint of growing swelling in the area of the left mandible. Intraoral examination revealed residual roots of 36, and also slight expansion was observed in the relevant area. CBCT showed a well-defined unilocular radiolucency with sclerotic margins in the body of the mandible approaching the lower border extending from the mesial aspect of 33 to 37. As a result of the aspiration biopsy, the findings were in consistence with a cystic lesion. Based on the patient's history, clinical findings, the diagnosis was given as odontogenic cyst. Under general anesthesia, enucleation and curettage of the lesion was performed. Mural-type unicystic ameloblastoma was diagnosed histopathologically.

Conclusion: The diagnosis of unicystic ameloblastoma was based on clinical, radiological, histopathologic, and CT features. Unicystic ameloblastomas are believed to be less aggressive entities and should be treated conservatively. Long-term follow-up is mandatory for unicystic ameloblastomas since recurrence may take place years after removal.

Keywords: Unicystic Ameloblastoma, mandible, enucleation

İdiopatik Gingival Fibromatozis: Olgu Sunumu

Recep Ünal, Yeliz Kılınc

Giriş: Gingival fibromatozis (GF), submukozal kollajen bağ dokusunun boyutundaki artışın neden olduğu dişetin ilerleyici büyümesi ile karakterize bir durumdur. GF'ler kalıtsal veya idiyopatik olabilir. İdiyopatik gingival fibromatozis (IGF), dişeti dokusunun nadir görülen, benign, asemptomatik, hemorajik veya eksüdatif olmayan proliferatif fibröz lezyonudur.

Vaka: 30 yaşında kadın hasta, sağ alt çenenin lingual bölgesinde ağrısız şişlik şikayeti ile ağız, diş ve çene cerrahisi bölümüne başvurdu. Özgeçmişinde herhangi bir sistemik hastalık ve gebelik olmadığı, ayrıca herhangi bir ilaç kullanmadığı belirlendi. Hastanın 2021 yılından bu yana şişliğin yavaş yavaş büyüdüğü öğrenildi. Ağız içi muayenede mandibula lingual bölgede orta hattan sağ ramus posterioruna kadar uzanan, dişlerin okluzal seviyesine kadar büyümüş; sıkı kıvamlı, pembe renkli, kanamayan pediküllü yumuşak doku olduğu görüldü. Lezyon lokal anestezi altında eksizyonel biyopsi ile çıkarıldı ve histopatolojik incelemeye gönderildi. Histopatolojik incelemede lezyona fibromatozis tanısı konuldu. On aylık takipte nüks görülmedi.

Sonuç: İdiopatik gingival fibromatozisli hastalarda ailede gingival hiperplazi öyküsü yoktur ve tanımlanabilir bir nedensel faktör (gebelik, ilaçlar, sistemik durumlar vb.) yoktur. Dişeti büyümesinin bilinen tüm nedenlerini dikkatli bir şekilde ekarte ettikten sonra, IGF tanısı konulabilir. GF'li hastalarda nüks tahmin edilemez, ancak yetişkinlerden ziyade en sık çocuklarda ve gençlerde görülür.

Anahtar Kelimeler: Eksizyon, fibromatozis, idiyopatik, mandibula

İdiopathic Gingival Fibromatosis: Case Report

Recep Ünal, Yeliz Kılınc

Introduction: Gingival fibromatosis (GF) is a condition characterized by progressive enlargement of the gingiva caused by an increase in the size of submucosal collagenous connective tissue. GFs can be either hereditary or idiopathic. Idiopathic gingival fibromatosis (IGF) is a rare, benign, asymptomatic, nonhemorrhagic and nonexudative proliferative fibrous lesion of the gingival tissue.

Case Presentation: A 30-year-old female patient was referred to the department of oral and maxillofacial surgery with a painless swelling in the lingual region of the right mandible. It was determined that there was no systemic disease and pregnancy present in her medical history, also she did not use any medication. The patient stated that the swelling had been growing slowly since 2021. Intraoral examination revealed a tight, pink colored, non-bleeding pedicled soft tissue in the mandibular lingual region, extending from the midline to the posterior of the ramus, at the occlusal level of the teeth. The lesion was removed by excisional biopsy under local anesthesia and sent for histopathological examination. On histopathological examination the lesion was diagnosed as fibromatosis. No recurrence was observed at ten months follow-up.

Conclusion: Patients with idiopathic gingival fibromatosis lack a family history of gingival hyperplasia and have no identifiable causative factors (pregnancy, medications, systemic conditions, etc). After carefully ruling out all known causes of the gingival enlargement, a diagnosis of IGF may be rendered. Recurrence in patients with GF is unpredictable but is most often seen in children and teenagers, rather than adults.

Keywords: Excision, fibromatosis, idiopathic, mandible

Oroantral ve Oronazal Fistülün Bukkal Yağ Dokusu Kullanılarak Cerrahi Tedavisi: Vaka Sunumu

Rümeysa Yaman Özcan, Gizem Önen, Kevser Sancak

Giriş: Oroantral ve oronazal fistül; oral kavite ve sinüs kavitesi ile oral ve nazal kavite arasında kemik bütünlüğünün çeşitli sebeplerle bozulması sonucu ilgili kavitelerin bir kanal yoluyla birleşmesidir. Tedavi edilmediğinde oroantral ve oronazal fistül yaşam kalitesini olumsuz etkileyebilir ve diğer komorbiditelerin gelişmesine yol açabilir. Bu vaka sunumu oroantral ve oronazal fistülü bulunan hastanın defektinin bukkal yağ dokusu ile kapatılmasını gösteren bir vaka sunumudur.

Vaka: Diş çekimi ve başarısız implant cerrahisinin ardından oluşan enfeksiyon sonrası, yediklerinin burnundan gelmesi şikayetiyle kliniğe başvuran 52 yaşındaki kadın hastanın yapılan klinik ve radyografik muayenesinde, anterior maksiller bölgede 12 numaralı diş bölgesine uzanan ve sinüs ile nazal kavite tabanı ile ilişkili olan fistül tespit edilmiştir. Lokal anestezi altında flep kaldırılmasını takiben, granülasyon dokusu ve fistül yolu temizlenmiştir. Primer kapatma sağlamak için flep esnetilmiştir. 2. molar diş hizasında bukkal sulkusta 1,5 cm genişliğinde insizyon yapılmıştır. Buccinator kas lifleri açığa çıkartılmış ve bukkal yağ dokusuna ulaşılmıştır. Oral defekti örtecek miktarda bukkal yağ dokusu çıkartılmasını takiben, defekt bölgesinin primer kapanması amacıyla suture edilmiştir. Ardından bukkal flep primer kapatılarak çift katmanlı fistül onarımı sağlanmıştır. Hastanın post-op 3. gün, 1. ve 2. hafta, 1. ve 3. ay takipleri yapılmış olup, herhangi bir açıklık ve komplikasyona rastlanmamıştır.

Sonuç: Bukkal yağ dokusu grefti ile oroantral ve oronazal fistül onarımı lokal anestezi altında yapılabilen, düşük morbidite ve düşük başarısızlık insidansı sunan basit ve hızlı bir prosedürdür.

Anahtar Kelimeler: bukkal yağ dokusu, oroantral fistül, oronazal fistül

Surgical Treatment of Oroantral and Oronasal Fistula Using Buccal Fat Pad: A Case Report

Rümeysa Yaman Özcan, Gizem Önen, Kevser Sancak

Introduction: Oroantral and oronasal fistulas occur when the bony integrity between the oral cavity sinus or nasal cavity is disrupted, creating channel between these cavities. Untreated, these fistulas can negatively impact quality of life and lead to other complications. This case report demonstrates the use of buccal fat pad to close oroantral and oronasal fistulas.

Case: 52 year old female patient presented to clinic with complaint of food coming out of her nose following tooth extraction and failed implant surgery, complicated by an infection. Clinical and radiographic examinations revealed fistula associated with the floor of the sinus and nasal cavity extending to the region of tooth 12 in anterior maxillary area. Under local anesthesia, after raising flap, the granulation tissue fistula tract were cleaned. The flap was stretched to achieve primary closure. 1.5 cm incision was made in the buccal sulcus at the level of the second molar tooth. Buccinator muscle fibers were exposed, the buccal fat pad was accessed. Adequate amount of buccal fat was harvested to cover the oral defect, which was then sutured for primary closure of the defect. Subsequently, buccal flap was closed primarily, achieving a double-layered fistula repair. Follow ups were conducted on the 3rd postoperative day, at 1, 2 weeks, and at 1, 3 months, with no evidence of dehiscence or complications.

Conclusion: Repair of oroantral and oronasal fistulas using buccal fat pad grafts is simple, fast procedure that can be performed under local anesthesia with low morbidity and low incidence of failure.

Keywords: buccal fat pad, oroantral fistula, oronasal fistula

[PP-064]

65 Yaş Üstü Erkek Hastada Periferel Ossifiye Fibrom

Selin Sezgin Türkmen, Tuncer Akdoğan

Giriş: Diş etindeki lokalize büyümeler genellikle neoplastik değil, reaktif özellikler gösterir. Bu reaktif diş eti büyümeleri arasında periferel dev hücreli granülom, piyojenik granülom, fibröz hiperplazi (fibröz epulis) ve periferel ossifiye fibroma (POF) bulunur. POF, pedüncüle veya geniş tabanlı olarak gelişebilen, lobüler veya karnabahar benzeri görünümde bir diş eti büyümesidir. Rengi, pembe ile kırmızı arasında değişebilir ve ülserasyon veya eritem durumuna göre farklılık gösterebilir. Genellikle anterior bölgede yer alır ve 1-2 cm çapında, iyi sınırlı kitleler oluşturur. Kadınlarda yaklaşık 2-4 kat daha fazla görülür ve genellikle 25- 35 yaşlar arasında rastlanır. Çoğu vakada interdental papilla bölgesinden köken aldığı gözlemlenmiştir. POF'lar, komşu dişlerin mobilitesine ve migrasyonuna neden olabilir ve radyografik olarak, radyolusent alanlar içinde radyopak odaklar olarak görünür.

Vaka Sunumu: Fakülte kliniğimize 66 yaşında erkek bir hasta, üst çenesindeki yıllardır var olan ve büyüyen şişlik nedeniyle başvurmuştur. Hastanın klinik anamnezinde esansiyel hipertansiyon öyküsü mevcuttur. İntraoral muayenede, kötü oral hijyenle birlikte, maksilla anterior bölgede saplı, fibrotik kıvamda yaklaşık 3 cm çapında tümöral bir yapı gözlemlenmiştir. Konik Işınlı Bilgisayarlı Tomografi incelemesinde, radyolusent yapılar arasında radyopak odaklar ve tümöral doku tabanında diş kökleri tespit edilmiştir. Lokal anestezi altında yapılan cerrahi müdahalede, tümöral doku tabanında eksize edilmiştir. Diş kökleri de çekildikten sonra, kemik dokuya kadar yumuşak dokular temizlenmiş ve bölge kanama kontrolü sonrası primer kapama gerçekleştirilmiştir. Çıkarılan tümöral doku patolojik incelemede periferel ossifiye fibrom olarak tanımlanmıştır.

Anahtar Kelimeler: Maksilla, Fibrom, Kemik Odakları, Kötü Oral Hijyen

Peripheral Ossifying Fibroma in a Male Patient Over 65 Years of Age

Selin Sezgin Türkmen, Tuncer Akdoğan

Introduction: Localized gingival growths are typically reactive rather than neoplastic, including conditions like peripheral giant cell granuloma, pyogenic granuloma, fibrous hyperplasia, and peripheral ossifying fibroma (POF). POF commonly presents as a lobular or cauliflower-like growth that may be pedunculated or broad-based, with color ranging from pink to red depending on ulceration or erythema. These growths often appear in the anterior gingiva, forming well-circumscribed masses of 1-2 cm. POF is 2-4 times more common in women, typically occurring between the ages of 25 and 35, and usually originates from the interdental papillae. POFs may cause tooth mobility and migration, appearing radiographically as radiopaque foci within radiolucent areas.

Case: A 66-year-old male patient presented with a long-standing swelling in the anterior maxilla. His medical history included essential hypertension, and he had poor oral hygiene. Intraoral examination revealed a fibrotic mass of about 3 cm in diameter with a stalk. Cone Beam Computed Tomography showed radiopaque foci near the tooth roots at the base of the lesion. Surgical excision was performed under local anesthesia, including removal of the involved tooth roots and soft tissue down to the bone. After achieving hemostasis, primary closure was completed. Pathological analysis confirmed the diagnosis of peripheral ossifying fibroma.

Keywords: Maxilla, Fibroma, Bone Foci, Poor Oral Hygiene

[PP-065]

Estetik Bölgede İmmediat İmplantasyon ve Yönlendirilmiş Kemik Rejenerasyonu: Bir Vaka Raporu

Merve Öztürk Muhtar, Arzu Akyüz, Yusuf Bekir Kaya, Gülşah Yaren Doğan, Sabahat Zeynep Yey Özkeskin

Giriş: Estetik bölge olarak bilinen maksiller anterior bölgede yer alan tek diş eksiklikleri, klinik açıdan birçok zorluk barındırır ve bu vakaların planlama aşaması son derece kritik bir rol oynar. Bu vaka raporunda, immediate implantasyon sırasında sert ve yumuşak dokuların yönetimi ve protetik yaklaşıma ilişkin kapsamlı bir protokol sunulmaktadır.

Vaka: 24 yaşında kadın hasta sağ santral kesici dişindeki ileri seviyeli mobilite nedeniyle kliniğimize başvurdu. Hasta anamnezinde 2 yıl önce dişe yönelik bir travma öyküsü öğrenildi. Kapsamlı radyolojik ve klinik değerlendirmelerin ardından, bukkal korteksteki önemli kemik kaybı nedeniyle dişin çekilmesi ve eş zamanlı yönlendirilmiş kemik rejenerasyonu ile immediat implant yerleştirilmesi planlandı. Lokal anestezi altında diş atraumatik olarak çekildi. Daha sonra implant osteotomisi yapıldı ve tatmin edici primer stabiliteye sahip bir implant yerleştirildi. Açıkta kalan implant yüzeyleri, allogreft materyali ile kombine edilmiş otolog venöz kandan hazırlanan 'sticky bone' kullanılarak greftlendi. Greftlenen alan üzerindeki kollajen membranın stabilizasyonunu sağlamak için iki pin yerleştirildi ve rezorbe olabilen sütürler kullanılarak periost dikişi atıldı. İnsizyon bölgesi cerrahi prensiplere uygun olarak titizlikle kapatıldı. İyileşme aşamasında geçici bir protez kullanıldı ve iyileşme sürecinin tamamlanmasının ardından daimî protez tedavisine başlandı.

Sonuç: Titiz planlama ve hassas vaka seçimi, optimum estetik sonuçlara ulaşmada temel faktörlerdir. Özellikle anterior estetik bölgede, genel tedavi sürecinin kısaltılması hastaların sosyal kaygılarını önemli ölçüde hafifletir.

Anahtar Kelimeler: estetik bölge, immediat implantasyon, yönlendirilmiş kemik rejenerasyonu

Immediate Implantation and Guided Bone Regeneration in the Esthetic Zone: A Case Report

Merve Öztürk Muhtar, Arzu Akyüz, Yusuf Bekir Kaya, Gülşah Yaren Doğan, Sabahat Zeynep Yey Özkeskin

Introduction: Single tooth deficiencies in the maxillary anterior region, known as the esthetic zone, present many clinical challenges, and the planning phase of these cases plays a critical role. In this case report, a comprehensive protocol is presented for the management of hard and soft tissues during immediate implantation, and the prosthetic approach.

Case Presentation: A 24-year-old female patient referred to our clinic due to advanced mobility of the right central incisor. The patient's anamnesis revealed a history of trauma to the tooth 2 years ago. Following comprehensive radiographic and clinical evaluations, extraction of the tooth and immediate implant placement was planned with simultaneous guided bone regeneration, due to the significant bone loss on the buccal cortex. Under local anesthesia, the tooth was atraumatically extracted. The implant osteotomy was subsequently performed, and an implant was placed with satisfactory primary stability. The exposed implant surfaces were grafted using a sticky bone, prepared from autologous venous blood combined with allograft material. To ensure stabilization of the collagen membrane over the grafted area, two pins were placed, and periosteal suturing was performed using resorbable sutures. The incision site was meticulously closed in accordance with surgical principles. A temporary prosthesis was utilized during the healing phase, and permanent prosthetic treatment was initiated upon completion of the healing process.

Conclusion: Meticulous planning and precise case selection are essential factors in achieving optimal esthetic outcomes. Particularly in the anterior aesthetic zone, reducing the overall treatment process significantly alleviates patients' social anxieties.

Keywords: esthetic zone, immediate implantation, guided bone regeneration

Santral Dev Hücreli Granülomun Konservatif Tedavisi: Olgu Sunumu

Dilber Çelik, Gülşah Karataş Telli

Giriş: Çene kemiklerinin santral dev hücreli granülomu (SDHG), benign ve proliferatif bir intraosseöz lezyondur. SDHG, genellikle mandibulada daha sık görülmekte olup, esas olarak genç kadınları etkilemektedir. SDHG için çeşitli tedavi yöntemleri önerilmiştir. Geleneksel tedavi yaklaşımı, lezyonun küretajını ve cerrahi sınırların rezeksiyonunu içerir. SDHG, radyolojik, klinik ve histolojik bulgulara dayanarak "agresif" veya "non-agresif" olarak sınıflandırılabilir.

Olgu: Bu poster sunumunda, mandibulada yerleşmiş bir santral dev hücreli granüloma (SDHG) vakasının konservatif tedavisini sunuyoruz. 2023 yılında, 29 yaşında bir erkek hasta, diş çürükleri ve eksik dişler gibi şikayetlerinin yanı sıra sol mandibulada ağrı, şişlik ve asimetri ile kliniğimize başvurdu. Klinik muayene ve radyografik değerlendirme sonrasında, 34 ve 35 numaralı dişlerin apikal bölgelerinde rezorbsiyona yol açan iyi sınırlı radyolüsent bir lezyon gözlemlendi. Dişlerin apeksini içeren intraosseöz lezyonun eksizyonel biyopsi sonrasında histopatolojik inceleme sonucu, SDHG olduğunu gösterdi. Hiperparatiroidizm ve Brown tümörü açısından ayırıcı tanı amacıyla hematolojik testler yapıldı; paratiroid hormonu ve serum kalsiyum düzeyleri normal sınırlardaydı. Lezyon enükleasyon ile tedavisi sonrasında iyileşme süreci sorunsuz ilerledi. 1 yıllık takip sonrası rekürrens gözlemlenmedi.

Sonuç: Tedaviden 1 yıl sonra yapılan radyolojik değerlendirme, lezyon bölgesinde yeni kemik oluşumunu görüldü ve krestal kemik kaybı veya nüks belirtisi saptanmadı. SDHG'nin erken tanısı, konservatif cerrahi yaklaşımı kolaylaştırarak hasta morbiditesini azaltabilir. Bu tedavi yöntemi, hasta için olumlu sonuçlar elde etmede umut vaat etmektedir.

Anahtar Kelimeler: Dev hücreli lezyonlar, mandibula, santral dev hücreli granüloma

Conservative Management of Central Giant Cell Granuloma: A Case Report

Dilber Çelik, Gülşah Karataş Telli

Introduction: Central giant cell granuloma (CGCG) of the mandible is a benign and proliferative intraosseous lesion. CGCG is more common in the mandible and mainly affects young women. Various treatment modalities have been proposed for CGCG. The traditional treatment approach involves curettage of the lesion and resection of the surgical margins. CGCG can be classified as "aggressive" or "non-aggressive" based on radiologic, clinical and histologic findings.

Case: In this poster presentation, we present the conservative management of a case of central giant cell granuloma (CGCG) located in the mandible. In 2023, a 29-year-old male patient referred to our clinic with complaints of dental caries and missing teeth as well as pain, swelling and asymmetry in the left mandible. After clinical examination and radiographic evaluation, a well-demarcated radiolucent lesion leading to resorption was observed in the apical regions of teeth 34 and 35. After excisional biopsy of the intraosseous lesion involving the apex of the teeth, histopathologic examination revealed CGCG. Hematologic tests were performed for differential diagnosis of hyperparathyroidism and Brown tumor; parathyroid hormone and serum calcium levels were within normal limits. After treatment with enucleation of the lesion, the healing process progressed smoothly. After 1 year follow-up, no recurrence was observed.

Conclusion: Radiologic evaluation 1 year after treatment showed new bone formation at the lesion site and no evidence of crestal bone loss or recurrence. Early diagnosis of CGCG can reduce patient morbidity by facilitating a conservative surgical approach. This treatment modality shows promise in achieving favorable outcomes for the patient.

Keywords: Central giant cell granuloma, giant cell lesions, mandible

[PP-067]

Siğ Vestibül Derinliğin Modifiye Vestibüloplasti Yöntemiyle Tedavisi: Olgu Sunumu

Betül Çalık, Mahide Büşra Başkan, Meltem Koray

Giriş:

Hareketli total protezlerin uyumu ve işlevselliği için yeterli vestibüler derinlik büyük önem taşımaktadır. Siğ vestibüler derinlik (SVD), hareketli protezlerde tutuculuk sağlanamamasına ve hasta konforunun azalmasına yol açabilir. Vestibüloplasti, vestibüler derinliği artırmak ve böylece protezin tutuculuğunu sağlamak amacıyla kullanılan cerrahi bir yöntemdir. Bu olgu raporunda, SVD mevcut olan bir hastada, ameliyat öncesinde hazırlanan plağın, bikortikal vidalarla stabilize edildiği bir vestibüloplasti tekniğinin kullanımı sunulmuştur.

Olgu:

Total protez planlanan 50 yaşındaki kadın hastanın muayenesi sırasında vestibül derinliğinin yetersiz olduğu gözlemlenmiş ve protez öncesi en uygun tedavi yönteminin plaklı vestibüloplasti tekniği olduğuna karar verilmiştir. Lokal anestezi altında, yarım kalınlıklı flep kaldırılmış ve vestibül derinliğini artıracak şekilde yumuşak dokular yeniden konumlandırılmıştır. Ameliyattan önce hazırlanmış olan plak, operasyon bölgesine yerleştirilerek bikortikal vidalar ile sabitlenmiştir. Post-op proflaktik antibiyotik tedavisi ve oral hijyen eğitimi verilmiştir. 10 gün sonra plak çıkarılmış, 1 ay sonraki kontrolü sonrasında iyileşme gözlenmiş ve hastanın yeni total protezi yapılmıştır. 6 aylık kontrol sonucunda hastanın yeni protezini sorunsuz kullandığı gözlenmiştir.

Sonuç:

Olgumuzda, plağın bikortikal vidalarla sabitlendiği, modifiye vestibüloplasti tekniğinin, vestibüler derinliği artırmak için etkili bir çözüm olduğu gözlenmiştir. Bu tekniğin, vestibül derinliği yetersiz olan hastalarda kullanılmasını tavsiye edebiliriz.

Anahtar Kelimeler: Hareketli Protez, Pre-Protetik Cerrahi, Siğ Vestibüler Derinlik, Vestibüloplasti

Management of Insufficient Vestibular Depth with Modified Method of Vestibuloplasty: A Case Report

Betül Çalık, Mahide Büşra Başkan, Meltem Koray

Objectives:

Insufficient vestibular depth (IVD) is crucial for the proper fitting and functionality of removable prostheses. IVD can lead to difficulties in prosthesis retention and patient discomfort. Vestibuloplasty is a surgical technique designed to increase vestibular depth and improve prosthetic outcomes. This case report highlights the vestibuloplasty with the aid of bicortical screws to fix a plate in a patient with IVD.

Case:

During the examination of a 50-year-old female patient who was planned to have a complete removable prosthesis, it was observed that the vestibular depth was insufficient and it was decided that the most appropriate treatment method before the prosthesis was the plate vestibuloplasty technique. The half-thickness flap was raised under local anesthesia and the soft tissues were repositioned to increase the vestibular depth. The plate prepared before the surgery was placed in the patient's palatal region and fixed with bicortical screws. Post-operative prophylactic antibiotics and oral hygiene education were given. The plate was removed 10 days later and after the 1-month follow-up, improvement was observed and the patient's new complete removable prosthesis was made. As a result of the 6-month follow-up, it was observed that the patient used her new prosthesis without any problems.

Conclusion:

In the case, it was observed that the modified vestibuloplasty technique, in which the plate was fixed with bicortical screws, was an effective solution to increase the vestibular depth. We can recommend this technique to be used in patients with insufficient vestibular depth.

Keywords: Insufficient Vestibular Depth, Pre-Prosthetic Surgery, Removable Prosthesis, Vestibuloplasty

[PP-068]

Alt Çene Ewing Sarkomunun Görüntüleme Özellikleri: Bir Olgu Sunumu

Zeynep Topak, Senem Yıldırım Türk, Cömert Şen, Hatice Bilgi Becerir

Giriş: Ewing sarkomu, sıklıkla çocukluk ve ergenlik çağlarında, nadir görülen, agresif primer kötü huylu kemik tümörüdür. Genellikle uzun kemikler, pelvis, humerus, kaburga ve omurgada ortaya çıkar; alt çene tutulumu son derece nadirdir. Tedavisi genellikle kemoterapi, cerrahi ve radyoterapinin bir birleşimini içerir. Bu olgu sunumunda nadir görülen alt çene Ewing sarkomunun, görüntüleme yöntemlerinden yararlanılarak ayırıcı tanılarda değerlendirilmesi amaçlanmaktadır.

Vaka: 29 yaşında kadın hasta, sol alt çenede beş ay içerisinde yanak bölgesinde oluşan şişlik ile kliniğimize başvurdu. Hasta öyküsünde herhangi bir sistemik rahatsızlık yoktu. Panoramik görüntülemelerde sol alt çene gövdesinden başlayıp ramusa doğru uzanan, sınırları belirgin olmayan, osteolitik, karışık radyolüsent ve radyopak, multiloküler bir lezyon tespit edildi. Malignite şüphesi nedeniyle hasta Kulak Burun Boğaz Anabilim Dalı'na sevk edildi. Bilgisayarlı tomografide, bukkal ve lingual kemik perforasyonu, manyetik rezonans görüntülemelerde ise T1 ağırlıklı görüntülerde heterojen bir kitle görüldü; bu bulgular malignite şüphesini artırdı ve tru-cut biyopsi yapılmasına karar verildi. İmmünohistokimyasal analiz sonucu hastaya Ewing sarkomu tanısı kondu. Hastanın birincil odağının alt çene ramus olduğu ve yalnızca çift taraflı olarak boyun lenf nodlarına metastaz yaptığı saptandı. Hastaya neoadjuvan tedavi olarak kemoterapiye başlandı. 5 kür kemoterapi sonrası başka bir bölgede metastaz saptanmadı ve tümörün yarıçapında küçülme olduğu bildirildi.

Anahtar Kelimeler: Ewing sarkomu, alt çene, bilgisayarlı tomografi, manyetik rezonans görüntüleme, kemik tümörü

Imaging Characteristics of Mandibular Ewing Sarcoma: A Case Report

Zeynep Topak, Senem Yıldırım Türk, Cömert Şen, Hatice Bilgi Becerir

Introduction: Ewing sarcoma is a rare, aggressive primary malignant bone tumor predominantly affecting children and adolescents. It commonly originates in long bones, the pelvis, humerus, costal bones and spine, with mandibular involvement being exceedingly rare. Treatment often involves a combination of chemotherapy, surgery, and radiotherapy. This report aims to highlight the importance of considering Ewing sarcoma in differential diagnoses with imaging techniques, despite its rarity.

Case Presentation: A 29-year-old female presented with progressive extraoral swelling in the left mandible, developing over five months. The patient had no reported systemic conditions. Panoramic radiography demonstrated a multilocular lesion with mixed radiolucent and radiopaque features and poorly defined borders, extending from the mandibular body to the ramus. Due to the suspicion of malignancy, the patient was referred to the Otolaryngology Department. Subsequent imaging, including computed tomography revealed buccal and lingual bone perforation and magnetic resonance imaging showed a heterogeneous mass on T1-weighted images, raising suspicion of malignancy and prompting a tru-cut biopsy. Immunohistochemical analysis confirmed the diagnosis of Ewing sarcoma, with the primary tumor located in the mandibular ramus and metastasis restricted to bilateral cervical lymph nodes. The patient began monthly chemotherapy. Following five cycles, no further metastasis was detected, and a reduction in tumor size was observed.

Keywords: Ewing sarcoma, mandible, computed tomography, magnetic resonance imaging, bone tumor

[PP-069]

Mandibulada Derin Gömülü Kanin Diş ile İlişkili Dentigeröz Kist

Mehmet Melih Ömezli, [Damla Torul](#), Kübra Yıldız, Büşra Erşan Erdem

Giriş: Gömülü dişler, sürme zamanı gecikmiş olan veya klinik/radyografik değerlendirmeye göre sürmesi beklenmeyen dişlerdir. Çoğu gömülü diş semptom göstermese de, eksternal kök rezorpsiyonu, kist oluşumu, ağrı ve dişlerde yer değişikliği gibi klinik problemlere neden olabilmektedir. Bu vaka raporunun amacı mandibulada derin gömülü olan kanin diş ile ilişkili dentigeröz kistin tanı ve konservatif yaklaşım ile tedavisini sunmaktır.

Vaka: Kliniğimize başvuran 13 yaşındaki sistemik olarak sağlıklı erkek hastada yapılan klinik ve radyolojik muayeneler sonucunda derin gömülü 43 numaralı dişle ilişkili radyolüsent lezyon tespit edildi. Hastaya insizyonel yapıldı ve biyopsi sonucunda dentigeröz kist teşhisi konuldu. Kist dekompresyon ile küçültülerek genel anestezi altında diş ile birlikte enükle edildi. Eksizyonel biyopsi spesimeninin histopatolojik incelemesi sonucunda dentigeröz kist tanısı doğrulandı. Takip sürecinde herhangi bir komplikasyon gözlenmedi.

Sonuç: Dentigeröz kistler dekompresyon veya marsupyalizasyon ile konservatif olarak tedavi edilebilir. Tedavi kararında kist boyutu konumu, sürmemiş dişin çıkarılması ve sürdürülmesi gibi farklı kriterler dikkate alınmalıdır.

Anahtar Kelimeler: Dentigeröz kist, gömülü diş, mandibular kanin

Dentigerous Cyst Associated with Deeply Impacted Canine Tooth in the Mandible

Mehmet Melih Ömezli, [Damla Torul](#), Kübra Yıldız, Büşra Erşan Erdem

Introduction: Impacted teeth are teeth that are delayed in eruption or are not expected to erupt according to clinical and radiographic evaluation. Although most impacted teeth are asymptomatic, they can cause clinical problems such as external root resorption, cyst formation, pain and malposition of the teeth. The aim of this case report is to present the diagnosis and conservative treatment of a dentigerous cyst associated with a deeply impacted canine tooth in the mandible.

Case Presentation: A 13-year-old systemically healthy male patient who applied to our clinic was diagnosed with a radiolucent lesion associated with deeply impacted tooth numbered 43 as a result of clinical and radiological examinations. The patient underwent incisional biopsy and lesion was diagnosed as dentigerous cyst. The cyst was reduced by decompression and enucleated with the tooth under general anesthesia. Histopathological examination of the excisional biopsy specimen confirmed the diagnosis of dentigerous cyst. No complications were observed during the follow-up period.

Conclusion: Dentigerous cysts can be treated with conservatively with decompression or marsupialization. Different criteria such as cyst size, location, and removal and maintenance of the unerupted tooth should be taken into consideration in the treatment decision.

Keywords: Dentigerous cyst, impacted teeth, mandibular canine

[PP-070]

Anterior Maksilla Yerleşimli Santral Dev Hücreli Granülom

Damla Torul, Mehmet Melih Ömezli, Kübra Yıldız, Büşra Erşan Erdem

Giriş: Santral dev hücreli granülom (SDHG), osteoklastik kökenli iyi huylu, agresif, yıkıcı, osteolitik bir lezyondur. SDHG en sık 30 yaşın altındaki hastalarda, özellikle kadınlarda, daha çok mandibulada görülür ve çenelerin tüm iyi huylu tümörlerinin % 7'sini oluşturur. Yerleşimine bağlı olarak, SDHG veya periferik dev hücreli granülom (PDHG) olarak ortaya çıkar. Klinik olarak, lezyon genellikle ağrısız, yavaş büyüyen bir lezyondur ve kortikal kemikte ekspansiyona neden olabilir. Bu vaka raporunun amacı maksilla anterior bölgede yerleşimli SDHG'un tanı ve tedavisini sunmaktır.

Vaka: Kliniğimize başvuran 57 yaşında erkek hastada yapılan klinik ve radyolojik muayenede, sol maksiller kanin bölgede ekspansiyona neden olan radyolüsent bir lezyon tespit edildi. Klinik ve radyolojik bulgulara dayanarak SDHG ön tanısı konuldu. Lezyon lokal anestezi altında eksize edildi. Eksizyonel biyopsi spesimeninin histopatolojik incelemesinde SDHG ön tanısı doğrulandı. Postoperatif dönemde herhangi bir nüks gözlenmedi.

Sonuç: SDHG'nin etiolojisi net değildir, kesin tanısı klinik ve radyolojik özellikleri spesifik olmadığından histopatolojiye dayanır. Cerrahi tedavi sonrası SDHG vakaları nüks riski nedeniyle düzenli aralıklar ile takip edilmelidir.

Anahtar Kelimeler: Cerrahi eksizyon, maksilla, santral dev hücreli granülom

Central Giant Cell Granuloma Located in Anterior Maxilla

Damla Torul, Mehmet Melih Ömezli, Kübra Yıldız, Büşra Erşan Erdem

Introduction: Central giant cell granuloma (CGCG) is a benign, aggressive, destructive, osteolytic lesion of osteoclastic origin. CGCG is most commonly seen in patients under 30 years of age, especially in women, more commonly in the mandible, and accounts for 7% of all benign tumors of the jaws. Depending on its location, it presents as CGCG or peripheral giant cell granuloma (PGCG). Clinically, the lesion is usually a painless, slow-growing lesion that may cause expansion of the cortical bone. The aim of this case report is to present the diagnosis and treatment of CGCG localized in the anterior maxillary region.

Case: A 57-year-old male patient who applied to our clinic was diagnosed with a radiolucent lesion causing expansion in the left maxillary canine region during clinical and radiological examination. A preliminary diagnosis of CGCG was made based on clinical and radiological findings. The lesion was excised under local anesthesia. The preliminary diagnosis of CGCG was confirmed in the histopathological examination of the excisional biopsy specimen. No recurrence was observed in the postoperative period.

Conclusion: The etiology of CGCG is not clear, and its definitive diagnosis is based on histopathology since its clinical and radiological features are not specific. After surgical treatment, CGCG cases should be followed up at regular intervals due to the risk of recurrence.

Keywords: Central giant cell granuloma, maxilla, surgical excision

[PP-071]

İdiyopatik Kondiler Rezorpsiyon: Bir Olgu Sunumu

Mehmet Melih Ömezli, [Damla Torul](#), Cennet Elçin Sağırkaya, Kübra Yıldız

Giriş: Kondiler rezorpsiyon, kondil normal olarak oluştuğu ancak daha sonra rezorpsiyona uğradığı için hipoplazi ve büyümenin durmasından farklıdır. Kondiler rezorpsiyonu oluşturabilen bir dizi lokal ve sistemik faktör veya hastalık vardır. İdiyopatik kondiler rezorpsiyon (ICR), çoğunlukla kadınlarda görülen, sıklıkla ergenlik döneminde büyüme evresinde başlayan, tek taraflı veya çift taraflı olarak ortaya çıkabilen ilerleyici bir temporomandibular eklem hastalığıdır. Bu vaka raporunun amacı protetik yaklaşımla rehabilite edilen bilateral, ileri derecedeki ICR vakasını sunmaktır.

Vaka: Kliniğimize başvuran 60 yaşında kadın hastada yapılan klinik ve radyolojik muayenelerde bilateral kondiler rezorpsiyon tespit edildi. Hastadan CBCT ve MR alınarak detaylı inceleme yapıldı. Sağ ve sol kondilde ileri düzeyde dejenerasyon saptandı. Ağrı ve ağız açıklığında kısıtlılık şikayetleri ile başvuran ve herhangi bir cerrahi müdahale endikasyonu olmayan hasta protetik yaklaşım ile rehabilite edildi.

Sonuç: ICR'nin erken tespiti ve tedavisi, kondiler kemik rezorpsiyonunu ve eklem diskindeki dejeneratif değişiklikleri azaltacaktır. ICR'nin yönetimi hastalığın aktivitesine ve kondiler rezorpsiyonunun şiddetine bağlıdır. Tedavi yaklaşımı hastanın durumuna spesifik olarak belirlenmeli ve cerrahi tedavi seçeneklerinin sınırlı olduğu durumlarda semptomların yönetimi ve yeterli fonksiyon sağlanabilmesi açısından alternatif olarak protetik yaklaşım düşünülmelidir.

Anahtar Kelimeler: İdiyopatik kondiler rezorpsiyon, kondilizis, mandibular kondil

Idiopathic Condylar Resorption: Report of a Case

Mehmet Melih Ömezli, [Damla Torul](#), Cennet Elçin Sağırkaya, Kübra Yıldız

Introduction: Condylar resorption is different from hypoplasia and discontinuation of growth in that the condyle is normally formed but later resorbed. There are a number of local and systemic factors or diseases that can cause condylar resorption. Idiopathic condylar resorption (ICR) is a progressive temporomandibular joint disease that is mostly seen in women, often begins during the growth phase of adolescence, and can occur unilaterally or bilaterally. The aim of this case report is to present a case of bilateral, advanced ICR that was rehabilitated with a prosthetic approach.

Case: Bilateral condylar resorption was detected in the clinical and radiological examinations of a 60-year-old female patient who applied to our clinic. A detailed examination was performed by obtaining CBCT and MRI from the patient. Advanced degeneration was detected in the right and left condyles. The patient, who applied with complaints of pain and limitation in mouth opening and had no indication for any surgical intervention, was rehabilitated with a prosthetic approach.

Conclusion: Early detection and treatment of ICR will reduce condylar bone resorption and degenerative changes in the articular disc. Management of ICR depends on disease activity and severity of condylar resorption. The treatment approach should be determined specifically for the patient's condition, and in cases where surgical treatment options are limited, prosthetic approaches should be considered as an alternative for symptom management and providing adequate function.

Keywords: Condylitis, idiopathic condylar resorption, mandibular condyle

[PP-072]

Maksiller Sinüse Yer Değiştirmiş bir Dental İmplantın Tesadüfi Tespiti

Eren Toğaç, [Damla Torul](#), Mehmet Melih Ömezli

Giriş: Son yıllarda diş eksikliklerinin rehabilitasyonunda dental implant uygulamaları her geçen gün artmaktadır. Bu artışın doğal bir sonucu olarak meydana gelen komplikasyonların sayısı ve çeşidinde de artış gözlenmektedir. Dental implantların maksiller sinüse yer değiştirmesi nadir görülen bir komplikasyondur. Bu komplikasyon sonucunda sinüzit, oro-antral fistül, yabancı cisim reaksiyonu gibi sonuçlar ortaya çıkabilmektedir. Bu raporun amacı kazara tespit edilen maksiller sinüse yer değiştirmiş bir dental implant vakasını sunmaktır.

Vaka: 26 numaralı dişinde ağrı şikayetiyle kliniğimize başvuran 41 yaşındaki erkek hastanın yapılan klinik ve radyolojik muayenesinde, 25 numaralı diş bölgesine uygulanmış dental implantın sol maksiller sinüse yer değiştirdiği tespit edilmiştir. Hastanın sinüs içerisine yer değiştiren dental implant hakkında bilgisi olmadığı ve zaman zaman sinüzite bağlı burun akıntısı olduğu öğrenilmiştir. Hastanın kendi isteği doğrultusunda mevcut durumun takibine karar verilmiştir.

Sonuç: Dental implantların maksiller sinüse yer değiştirmesi genellikle yetersiz klinik/radyolojik muayene, uygun olmayan endikasyon, yanlış cerrahi teknik ve operasyonun tecrübe eksikliğine sahip bir klinisyen tarafından gerçekleştirilmesi gibi sebeplerden kaynaklanmaktadır. Herhangi bir sinüs patolojisinin önüne geçmek için vakaların düzenli takibi yapılmalı, komplikasyon oluştuğunda hastalar bilgilendirilmeli ve gerekli tedaviler uygulanmalıdır.

Anahtar Kelimeler: Dental implant, komplikasyon, maksiller sinüs, yer değiştirme

Accidental Detection of a Dental Implant Displaced into Maxillary Sinus

Eren Toğaç, [Damla Torul](#), Mehmet Melih Ömezli

Introduction: In recent years, dental implant applications in the rehabilitation of missing teeth have been increasing day by day. As a natural consequence of this increase, an increase in the number and type of complications is also observed. The displacement of dental implants into the maxillary sinus is a rare complication. As a consequence of this complication, the development of sinusitis, oro-antral fistulae and foreign body reactions may be observed. The purpose of this report is to present a case of a dental implant displaced into the maxillary sinus that was accidentally detected.

Case Presentation: A 41-year-old male patient who applied to our clinic with a complaint of pain in his tooth numbered 26 was found to have displaced the dental implant applied to the tooth number 25 into the left maxillary sinus during the clinical and radiological examination. It was learned that the patient was not aware of the dental implant displaced into the sinus and that he occasionally had nasal discharge due to sinusitis. It was decided to follow up on the patient's current condition upon his own request.

Conclusion: Displacement of dental implants into the maxillary sinus usually results from inadequate clinical/radiological examination, inappropriate indication, incorrect surgical technique, and the operation being performed by a clinician with inexperience. To prevent any sinus pathology, cases should be followed up regularly, patients informed when complications occur and necessary treatments should be applied.

Keywords: Complication, displacement, dental implant, maxillary sinus

[PP-073]

Fraktür Hattında Dental İmplant Bulunan Mandibula Fraktürünün Tedavisi

Mehmet Melih Ömezli, [Damla Torul](#), Eren Toğaç

Giriş: Mandibula yüz kemikleri arasında en büyük ve en güçlü olan kemik olarak kabul edilmesine rağmen konumunun belirgin olması, hareketli olması ve anatomik yapısı nedeniyle kırılmaya yatkındır. Mandibula kırıklarının sebepleri arasında en sık trafik kazaları olmak üzere ev kazaları, spor yaralanmaları, iş kazaları, darp ve saldırılar bulunmaktadır. Mandibula kırıklarının klinik belirtileri arasında ağız tabanında hematoma, palpasyonda kırık segmentlerde mobilite, ağrı, hareket kısıtlılığı, deviasyon, krepitasyon, trismus ve açık kapanış bulunmaktadır. Bu vaka raporunun amacı kırık hattında bir implant bulunan bir korpus kırığının tedavisini sunmaktır.

Vaka: Spor yaralanması sonucu kliniğimize başvuran 40 yaşındaki erkek hastanın yapılan klinik/radyolojik muayenesinde mandibula sol korpus bölgesinde fraktür bulunduğu ve fraktür hattında dental implant mevcudiyeti tespit edilmiştir. Hastanın mevcut akut durumunun antibiyotikler ile kontrol altına alınmasının ardından hastaya operasyon planlanmıştır. Mandibula sol korpus bölgesi miniplak ve mini vidaların yardımıyla fiks edilmiş, fraktür hattı üzerine L-PRF uygulaması yapılmıştır. İyileşme sürecinde fraktür bölgesi ve fraktür hattında bulunan implantta bir problem gözlenmemiştir.

Sonuç: Mandibula fraktürlerine etkili bir tedavi uygulamak için dikkatli bir fiziksel ve radyolojik muayene yapılması, kırık segmentlerin repoze edildikten sonra rijit bir şekilde fiks edilmesi gerekmektedir. Kırık hattında bulunan implantın prognozu iyileşme sürecinde izlenmelidir.

Anahtar Kelimeler: Dental implant, mandibula fraktürü, travma

Treatment of a Mandible Fracture with a Dental Implant in the Fracture Line

Mehmet Melih Ömezli, [Damla Torul](#), Eren Toğaç

Introduction: Although the mandible is regarded as the largest and strongest of the facial bones, it is susceptible to fracture due to its prominent position, mobility and distinctive anatomical structure. The most prevalent causes of mandibular fractures are traffic accidents, domestic accidents, sports-related injuries, occupational accidents, and assaults. The clinical signs of mandibular fractures include the presence of a haematoma on the floor of the mouth, mobility in the fractured segments on palpation, pain, limitation of movement, deviation, crepitation, trismus and open bite. The purpose of this case report is to present the treatment of a corpus fracture with an implant in the fracture line.

Case Presentation: A 40-year-old male patient was admitted to our clinic with a complaint of a lower jaw fracture as a result of a sports injury. In the clinical/radiological examination, it was determined that there was a fracture in the left corpus region of the mandible and there was a dental implant in the fracture line. Once the patient's acute condition had been controlled with antibiotics, surgical intervention was scheduled. The left corpus region of the mandible was fixed with the help of miniplates and miniscrews, and L-PRF was applied on the fracture line.

Conclusion: An effective treatment of mandibular fractures requires a careful physical and radiological examination and rigid fixation of the fractured segments once they have been adequately repositioned. The prognosis of the implant located in the fracture line should be monitored during the healing process.

Keywords: Dental implant, mandibular fracture, trauma

[PP-074]

Yönlendirilmiş Kemik Rejenerasyonu Esnasında Meydana Gelen Enfeksiyonun Yönetimi: Bir Olgu Sunumu

Mehmet Safa Özyalçın, [Damla Torul](#), Mehmet Melih Ömezli

Giriş: Vertikal ve horizontal kemik eksikliğinde dental implantların fonksiyonel ve estetik açıdan uygun pozisyonda yerleştirilmesi sıklıkla sorun teşkil etmektedir. Bu sorunun çözümü için kullanılan yöntemlerden biri de yönlendirilmiş kemik rejenerasyonudur. Titanyum destekli PTFE membranlar komplike alveolar kemik ögumentasyonlarında olumlu sonuçlar vermiştir. Bu vaka raporunda PTFE membran kullanılarak kemik defektinin rejenerasyonu esnasında meydana gelen enfeksiyonun yönetimi sunulmaktadır.

Vaka: 64 yaşında erkek hasta, dental implant tedavisi için kliniğimize başvurdu. Klinik ve radyolojik muayenede sol mandibula posterior bölgede 37 numaralı diş kökleri büyük bir kemik defekti içerisinde izlendi. Horizontal ve vertikal kemik yüksekliğini artırmak için kemik ögumentasyonu planlandı. Lateral ramus bölgesinden otojen kemik elde edildi ve ksenojen greft ile kombine kullanılarak sert doku greftlemesi gerçekleştirildi. Kemik defektinin rekonstrüksiyonunda titanyum destekli PTFE membran kullanıldı. Takip sürecinin 3. ayında greft bölgesinde enfeksiyon gerçekleşen hastanın akut durumu oral yoldan verilen amoksisilin + klavulanik asit kombinasyonu ile kontrol altına alındı, klorheksidin gargarayla ile desteklendi. Greftin enfekte olan bölgesi debridman ile temizlendi ve takiben implantlar bölgeye sorunsuz bir şekilde uygulandı. Takip sürecinde herhangi bir sorun gözlenmedi.

Sonuç: Dental implant cerrahisi için kemik ögumentasyonu planlanırken titanyum destekli PTFE membran ile alveolar kemik defektlerinin rekonstrüksiyonu alternatif bir seçenektir. Tedavi ve takip sürecinde meydana gelen enfeksiyonların iyi yönetimi ile olumlu sonuçlar elde edilebilmektedir.

Anahtar Kelimeler: Dental implant, enfeksiyon, ögumentasyon, kemik defekti

Management of Infection During Guided Bone Regeneration: Report of a Case

Mehmet Safa Özyalçın, [Damla Torul](#), Mehmet Melih Ömezli

Introduction: In cases of vertical and horizontal bone deficiency, the placement of dental implants in a functionally and aesthetically appropriate position is often problematic. One of the methods used to solve this problem is guided bone regeneration. Titanium-supported PTFE membranes have yielded positive results in complicated alveolar bone augmentations. This case report presents the management of infection occurring during regeneration of bone defect using PTFE membranes.

Case: A 64-year-old male patient applied to our clinic for dental implant treatment. In the clinical and radiological examination, the roots of tooth number 37 were observed in a large bone defect in the posterior region of the left mandible. Bone augmentation was planned to increase horizontal and vertical bone height. Autogenous bone was obtained from the lateral ramus region combined with xenogeneic graft and hard tissue grafting was performed. Titanium-supported PTFE membrane was used in the reconstruction of the bone defect. In the 3rd month of the follow-up period, the patient's acute condition was controlled with an oral amoxicillin + clavulanic acid combination and supported with chlorhexidine mouthwash. The infected area of the graft was excised with debridement and then the implants were applied to the area without any problems. No problems were observed during the follow-up period.

Conclusion: When planning bone augmentation for dental implant surgery, reconstruction of alveolar bone defects with titanium-supported PTFE membrane is an alternative option. Positive results can be achieved with good management of infections that occur during treatment and follow-up.

Keywords: Augmentation, bone defect, dental implant, infection

[PP-075]

Sticky Bone Kullanılarak Alveolar Yarık Onarımı

Mehmet Melih Ömezli, [Damla Torul](#), Mehmet Safa Özyalçın

Giriş: Dudak ve/veya damak yarığı, baş ve boyun bölgesinde yaygın olarak görülen doğumsal bir anomalidir. Bu durumun gelişimi hem genetik hem de çevresel faktörlerden etkilenir. Ortalama 1000 doğumda bir görülür. Bu durumun sıklığı; ırk, cinsiyet, etnik köken ve coğrafi konum gibi çeşitli etkenlere göre değişiklik gösterebilir. Bu raporunun amacı sticky bone ile rekonstrükte edilen alveolar yarığı vakasını sunmaktır.

Vaka: 13 yaşında kadın hasta alveol bölgesindeki yarık şikayeti ile kliniğimize başvurmuştur. Hastanın CBCT görüntüleri sonucu 2 cc ksenogreft kullanılarak alveolar yarık onarımı planlanmıştır. Hastadan alınan venöz kanın santrifüj edilmesiyle elde edilen enjektörde edilebilir trombositten zengin fibrin (i-PRF), 2 cc ksenogreft ile karıştırılarak sticky bone elde edilmiş ve sahaya yerleştirilmiş ve bölgenin primer kapanması sağlanmıştır. Postoperatif dönemde herhangi bir komplikasyon gözlenmemiştir. Hastanın takibi devam etmektedir.

Sonuç: Alveolar yarık onarımı için altın standart olarak kabul edilse de spongiöz içeriğinin yüksek olması nedeniyle otojen greftlerin daha hızlı rezorbe olması ve sekonder cerrahi operasyon gerektirmesi dezavantaj oluşturur. Ksenojen greftler ve i-PRF bu vakalar için iyi bir alternatif çözüm sunabilir.

Anahtar Kelimeler: Alveolar yarık onarımı, ksenojen greft, trombositten zengin fibrin

Alveolar Cleft Repair by Using Sticky Bone

Mehmet Melih Ömezli, [Damla Torul](#), Mehmet Safa Özyalçın

Introduction: Cleft lip and/or palate is a common congenital anomaly in the head and neck region. The development of this condition is affected by both genetic and environmental factors. It is seen in approximately one in 1000 births. The frequency of this condition may vary depending on various factors such as race, gender, ethnicity and geographical location. The purpose of this report is to present a case of alveolar cleft reconstructed with sticky bone.

Case: A 13-year-old female patient applied to our clinic with a cleft complaint in the alveolar region. Based on the CBCT images of the patient, alveolar cleft repair was planned using 2 cc xenograft. Injectable platelet-rich fibrin (i-PRF), obtained by centrifuging the venous blood obtained from the patient, was mixed with 2 cc xenograft to obtain sticky bone and placed in the field, and primary closure of the region was achieved. No complications were observed in the postoperative period. The patient is still being followed up.

Conclusion: Although it is accepted as the gold standard for alveolar cleft repair, autogenous grafts have disadvantages such as faster resorption and the need for secondary surgery due to their high spongiosa content. Xenogeneic grafts and i-PRF may offer a good alternative solution for these cases.

Keywords: Alveolar cleft repair, platelet-rich fibrin, xenograft

[PP-076]

Anterior Maksilla Yerleşimli Kompaund Odontomun Cerrahi Tedavisi: İki Olgu Sunumu

Damla Torul, Mehmet Melih Ömezli, Buket Temürlenk, Büşra Erşan Erdem, Meltem Türk

Giriş: Odontomalar, genellikle çene kemiklerini etkileyen iyi huylu, mikst (epitelyal ve mezenkimal) odontojenik tümörlerdir. Genellikle asemptomatiktir ve yavaş büyüme gösterirler. Cerrahi eksizyon ile tedavisi önerilir. Bu vaka raporunun amacı çocuklarda sürmeyi engelleyen iki odontoma vakasını incelemek ve cerrahi tedavisini sunmaktır.

Vaka 1: 3 yaşında kız hastanın klinik muayenesinde 61 numaralı dişinin sürmediği görülmüştür. Radyolojik değerlendirmede maksilla anterior bölgede radyopak yapılar ve sürmemiş 61 numaralı diş görülmüştür.

Vaka 2: 7 yaşında kız hastanın radyolojik değerlendirilmesi sonucu 82, 83 numaralı dişlerin kökleri arasında çok sayıda radyopak kümeleşmiş diş benzeri yapılar görülmüştür. Hastanın 42 numaralı dişi henüz sürmemiştir. Her iki hastaya da kompaund odontoma ön tanısı konulmuş ve genel anestezi altında cerrahi eksizyon uygulanmıştır. Eksizyon sonrası vakalarda herhangi bir komplikasyon görülmemiştir. Çıkarılan dokular histopatolojik incelemeye gönderilmiş ve odontoma olarak teşhis edilmiştir.

Sonuç: İyi huylu tümörler olmalarına rağmen, diş sürmesinin engellenmesine, yüz gelişiminin yavaşlamasına ve yüz asimetrisine sebep olabilen odontomalar teşhis edildiklerinde cerrahi olarak eksize edilmeli ve takibi sağlanmalıdır.

Anahtar Kelimeler: kompaund odontoma, oral patoloji, sürme bozukluğu

Surgical Management of Compound Odontoma Located in Anterior Maxilla: Report of Two Cases

Damla Torul, Mehmet Melih Ömezli, Buket Temürlenk, Büşra Erşan Erdem, Meltem Türk

Introduction: Odontomas are benign, mixed (epithelial and mesenchymal) odontogenic tumors that usually affect the jaw bones. They are usually asymptomatic and grow slowly. Surgical excision is recommended for treatment. The purpose of this case report is to examine two cases of odontoma that prevent eruption in children and to present their surgical treatment.

Case 1: Clinical examination of a 3-year-old female patient revealed that tooth numbered 61 had not erupted. Radiological evaluation revealed radiopaque structures in the maxilla anterior region and unerupted tooth numbered 61.

Case 2: As a result of the radiological evaluation of a 7-year-old female patient, numerous radiopaque clustered tooth-like structures were observed between the roots of teeth numbered 82, 83. The patient's tooth numbered 42 has not yet erupted.

Both patients were pre-diagnosed with compound odontoma and underwent surgical excision under general anesthesia. No complications were observed after excision. The removed tissues were sent for histopathological examination and were diagnosed as odontoma.

Conclusion: Although they are benign tumors, odontomas that can cause tooth impaction, slow facial development, and facial asymmetry should be surgically excised and followed up when diagnosed.

Keywords: eruption disorder, compound odontoma, oral pathology

[PP-077]

Büyük Boyutlu Mandibular Odontojenik Keratokistin Konservatif Tedavisi

Damla Torul, Mehmet Melih Ömezli, Buket Temürlenk, Zerrin Ünal Erzurumlu, Büşra Erşan Erdem

Giriş: Odontojenik keratokistler, dental lamina kökenli kistlerdir. Sıklıkla mandibulada görülüp anteroposterior yönde gelişim gösterirler. Nüks olasılıkları yüksektir. Radyografide genellikle düzenli sınırlı radyolüsent bir görüntü gösterirler. Bu raporun amacı mandibulada büyük boyutlara ulaşmış bir keratokistin konservatif tedavisini sunmaktır.

Vaka: 17 yaşında kadın hasta dişlerinde yer değiştirme şikayetiyle kliniğimize başvurmuştur. Hasta klinik olarak asemptomatiktir. Hastaya insizyonel biyopsi yapılarak histopatolojik olarak odontojenik keratokist ön tanısını doğrulanmıştır. Tedavi sürecinde hastaya obturatör yardımıyla dekompresyon tedavisi uygulanmıştır. 10 ay sonra genel anestezi altında kist enükleasyonu gerçekleştirilmiştir. Postoperatif kontrollerde herhangi bir komplikasyon ve nüks gözlenmemiştir.

Sonuç: Odontogenik keratokistler agresif karakterinden ötürü semptom vermeden ciddi boyutlara ulaşabilmektedir. Bu vaka mandibula fraktürü riski taşıyan hastalarda konservatif yaklaşımın etkinliğini göstermektedir.

Anahtar Kelimeler: Enükleasyon, marsupyalizasyon, odontojenik keratokist

Conservative Management of Huge Mandibular Odontogenic Keratocyst

Damla Torul, Mehmet Melih Ömezli, Buket Temürlenk, Zerrin Ünal Erzurumlu, Büşra Erşan Erdem

Introduction: Odontogenic keratocysts are cysts originating from dental lamina. They are frequently seen in the mandible and develop in an anteroposterior direction. They have a high probability of recurrence. They usually show a regularly circumscribed radiolucent image on radiography. The aim of this report is to present the conservative treatment of a large-sized keratocyst in the mandible.

Case Presentation: A 17-year-old female patient applied to our clinic with a complaint of displacement in her teeth. The patient was clinically asymptomatic. The patient underwent an incisional biopsy and the preliminary diagnosis of odontogenic keratocyst was confirmed histopathologically. During the treatment process, the patient underwent decompression therapy with an obturator. After 10 months, cyst enucleation was performed under general anesthesia. No complications or recurrence were observed in postoperative controls.

Conclusion: Odontogenic keratocysts can reach massive sizes without symptoms due to their aggressive character. This case demonstrates the effectiveness of conservative treatment approach in patients at risk of mandible fracture.

Keywords: Enucleation, marsupialization, odontogenic keratocyst

[PP-078]

Maksiller Sinüsü İçine Alan Dev Radiküler Kist

Mehmet Melih Ömezli, Damla Torul, Muhammed Furkan Yılmaz, Zerrin Ünal Erzurumlu, Büşra Erşan Erdem

Giriş: Radiküler kistler, çenelerde görülen en yaygın kistik lezyonlardır. Pulpa nekrozunu takiben oluşan inflamasyonun bir sonucu olarak çoğalan epitel artıklarından oluşurlar. Radiküler kistler genellikle asemptomatik ve küçük olsalar da nadiren büyük boyutlara ulaşabilirler. Bu raporun amacı maksiller sinüsü de içine alan büyük boyutlu bir radiküler kistin cerrahi tedavisini sunmaktır.

Vaka: 28 yaşında erkek hasta sağ maksiller posterior bölgedeki ekstraoral şişlik nedeniyle kliniğimize başvurdu. Radyografik muayenede sağ maksilla posterior bölgede yerleşim gösteren; diş köklerinde ve orbita tabanında rezorpsiyona neden olan ve maksiller sinüsü içine alan radyolüsent lezyon izlendi. Genel anestezi altında kitle enükle edilerek eksizyonel biyopsi yapıldı. Biyopsi sonucu radiküler kist olarak raporlandı. Takip sürecinde herhangi bir komplikasyon gözlenmedi.

Sonuç: Maksiller bölgedeki radiküler kistler büyük boyutlara ulaşarak sinüs içerisine doğru gelişim gösterebilir ve komşu anatomik yapılarda dekstrüksiyona neden olabilirler. Bu tür lezyonlar büyük boyutlara ulaşmadan önce teşhis edilmeli ve etken olan dişler tedavi edilmelidir.

Anahtar Kelimeler: Enükleasyon, maksiller sinüs, radiküler kist

Giant Radicular Cyst Involving the Maxillary Sinus

Mehmet Melih Ömezli, Damla Torul, Muhammed Furkan Yılmaz, Zerrin Ünal Erzurumlu, Büşra Erşan Erdem

Introduction: Radicular cysts are the most common cystic lesions seen in the jaws. They consist of epithelial remnants that proliferate as a result of inflammation following pulp necrosis. Although radicular cysts are usually asymptomatic and small, they can rarely reach large sizes. The aim of this report is to present the surgical treatment of a large radicular cyst involving the maxillary sinus.

Case Presentation: A 28-year-old male patient applied to our clinic due to extraoral swelling in the right maxillary posterior region. Radiographic examination revealed a radiolucent lesion localized in the right maxilla posterior region, causing resorption in the roots of the teeth and the orbital floor and involving the maxillary sinus. The mass was enucleated under general anesthesia and an excisional biopsy was performed. The biopsy revealed diagnosis as radicular cyst. No complications were observed during the follow-up period.

Conclusion: Radicular cysts in the maxillary region can reach large sizes and grow into the sinus, causing destruction of adjacent anatomical structures. Such lesions should be diagnosed before they reach large sizes and the causative teeth should be treated.

Keywords: Enucleation, maxillary sinus, radicular cyst

[PP-079]

Alveolar Kemik Defektinin Dentin Greft ile Rekonstrüksiyonu

Muhammed Furkan Yılmaz, [Damla Torul](#), Mehmet Melih Ömezli

Giriş: Dentin greftler, hastadan çekilen dişlerin çeşitli işlemlerden geçirilmesi sonucu elde edilen otojen greftlerdir. Kemik ile benzer kimyasal yapı ve bileşime sahiptirler. Çekim soketlerinde, sinüs ögumentasyonunda, kemik defektlerinin rekonstrüksiyonunda kullanılabilirler. Bu raporun amacı dentin grefti ve dental implantlar ile rekonstrükte edilen bir vakayı sunmaktır.

Vaka: 47 yaşındaki kadın hasta dişlerindeki mobilite ve ağrı nedeniyle kliniğimize başvurdu. Klinik ve radyografik muayenede hastanın genel olarak tüm dişlerinde periodontal harabiyet izlendi. Hastanın sol mandibular bölgedeki dişleri çekilerek aynı seans implant yapılması planlandı. Dişlerin çekiminin ardından defektif olduğu görülen bölgeye implantların yerleştirilmesinin ardından çekilen dişlerden elde edilen dentin greft uygulandı. Postoperatif 4. ayda alınan kontrol röntgeninde implantların çevresinde herhangi bir rezorpsiyon izlenmedi.

Sonuç: Dentin greftlerin; çekilen dişlerin düşük maliyetle kullanımı ve verici saha morbiditesinin ortadan kalkması gibi avantajları nedeniyle otojen kemik greftlerine iyi bir alternatif oluşturduğu düşünülmektedir.

Anahtar Kelimeler: Alveolar defekt, dentin greft, kemik rejenerasyonu

Reconstruction of Alveolar Bone Defect with Dentin Graft

Muhammed Furkan Yılmaz, [Damla Torul](#), Mehmet Melih Ömezli

Introduction: Dentin grafts are autogenous grafts obtained by various procedures on teeth extracted from the patient. They have a similar chemical structure and composition to bone. They can be used in extraction sockets, sinus augmentation, and reconstruction of the bone defects. The aim of this report is to present a case reconstructed with dentin graft and dental implants.

Case Presentation: A 47-year-old female patient applied to our clinic due to mobility and pain in her teeth. Clinical and radiographic examination revealed periodontal damage in all of the patient's teeth. It was planned to extract the patient's teeth in the left mandibular region and perform implants in the same session. After the teeth were extracted, implants were placed in the defective area and a dentin graft obtained from the extracted teeth was applied. No resorption was observed around the implants in the control X-ray taken in the 4th month postoperatively.

Conclusion: Dentin grafts thought to be a good alternative to autogenous bone grafts due to its advantages such as cost effective use of the extracted teeth and elimination of donor site morbidity.

Keywords: Alveolar defect, bone regeneration, dentin graft

[PP-080]

Maksilla Posterior Bölgede Dentigeröz Kist: Vaka Raporu

Ercan Karakaş, Ozan Biçer, Nesrin Saruhan Köse, Seçil Çobanoğlu

Giriş: Dentigeröz kistler dişlerin kronunu çevreleyen odontojenik bir kist türüdür. Literatüre göre, radiküler kistlerden sonra en sık gözlemlenen kistler olarak rapor edilen dentigeröz kistlerin ülkemizde yapılan çalışmalarda da oldukça sık görüldüğü bildirilmiştir. Genellikle gömülü veya yarı gömülü dişlerin kronu çevresinde gelişir. Rutin radyografilerde tesadüfen teşhis edilirler. Sekonder olarak enfekte olmadıkları sürece asemptomatiklerdir. Bu vakada gömülü dişle ilişkili dentigeröz kistin enükleasyonu anlatılmaktadır.

Vaka: 56 yaşındaki erkek hasta maksiller sol posterior bölgede enfeksiyon, ağrı ve şişlik şikayetiyle Eskişehir Osmangazi Üniversitesi Ağız, Diş ve Çene Cerrahisi Kliniği'ne başvurmuştur. Hastanın yapılan ağız içi muayenesinde sol maksiller bölgede ekspansiyon görülmüştür. Radyografik incelemede sol maksiller sinüs içerisinde gömülü kanin ve supernumerer dişleri çevreleyen sınırları belirgin radyolüsent lezyon izlenmiştir. Genel anestezi altında gömülü dişler alınıp ilişkili olan lezyonun enükleasyonu yapılmıştır. Lezyon histopatolojik incelemeye gönderilmiştir. Histopatolojik inceleme sonucu lezyona dentigeröz kist teşhisi konulmuştur. Kontrol seanslarında herhangi bir nüks gözlenmedi.

Sonuç: Dentigeröz kistler kemik rezorbsiyonuna yol açabilir ve maksiller sinüs ve nazal kavite gibi komşu anatomik bölgelere yayılım gösterebilirler. Radyolojik incelemeler, kistin büyüklüğü, yeri ve dişle ilişkisini belirlemek için kritik öneme sahiptir. Tedavisi genellikle enükleasyondur. Bu kistlerin erken teşhisi ve tedavisi çene kemiklerinde meydana gelebilecek potansiyel defektleri ve diş kayıplarını önler. Nüks nadirdir.

Anahtar Kelimeler: Dentigeröz kist, maksilla, enükleasyon

Dentigerous Cyst in the Posterior Maxilla: A Case Report

Ercan Karakaş, Ozan Biçer, Nesrin Saruhan Köse, Seçil Çobanoğlu

Introduction: Dentigerous cysts are a type of odontogenic cyst that surrounds the crown of unerupted teeth. According to the literature, dentigerous cysts are the second most common cysts after radicular cysts and are frequently observed in studies conducted in our country as well. They generally develop around the crowns of impacted or partially erupted teeth and are often diagnosed incidentally on routine radiographs. They remain asymptomatic unless secondarily infected. This case report describes the enucleation of a dentigerous cyst associated with an impacted tooth.

Case Presentation: A 56-year-old male patient presented to the Eskişehir Osmangazi University Oral and Maxillofacial Surgery Clinic with complaints of infection, pain, and swelling in the left posterior maxillary region. Intraoral examination revealed expansion in the left maxillary area. Radiographic examination showed a well-defined radiolucent lesion surrounding the impacted canine and supernumerary teeth within the left maxillary sinus. Under general anesthesia, the impacted teeth were extracted, and the associated lesion was enucleated. The lesion was sent for histopathological examination, which confirmed the diagnosis of a dentigerous cyst. No recurrence was observed during follow-up sessions.

Conclusion: Dentigerous cysts can lead to bone resorption and may extend into adjacent anatomical regions, such as the maxillary sinus and nasal cavity. Radiological examinations are critical in determining the size, location, and relationship of the cyst with the teeth. Treatment typically involves enucleation. Early diagnosis and treatment of these cysts can prevent potential defects in the jawbone and tooth loss. Recurrence is rare.

Keywords: Dentigerous cyst, maxilla, enucleation

[PP-081]

Yanak Mukozasında Görülen Lipom: Vaka Raporu

Ercan Karakaş, Ömür Dereci, Seçil Çobanoğlu

Giriş: Lipom ince fibröz bir kapsülle çevrili yağ dokusunun benign mezenşimal tümörüdür. Lipomlar genellikle vücudun diğer bölgelerinde daha sık görülür. Oral ve maksillofasiyal bölgede oluşmaları oldukça nadirdir. Genellikle yavaş büyüyen, asemptomatik, sarımsı, saplı veya sapsız submukozal lezyonlardır. Tesadüfen fark edilir ya da hastalar tarafından kozmetik bir rahatsızlık olarak şikâyet oluşturur. Oral kavitede sıklıkla yanak mukozası ve dilde görülür. Bu vakada yaşlı kadın hastada görülen oral lipom anlatılmaktadır.

Vaka: 68 yaş kadın hasta sol yanak iç kısmında 1 yıldır olan ve yavaş büyüyen ağrısız şişlik şikâyetiyle başvurmuştur. Hastanın yapılan klinik muayenesinde submukozal yerleşimli, üzeri normal mukozayla örtülü, iyi sınırlı, hareket edebilen, palpasyonda yumuşak kıvamda lezyon tespit edilmiştir. Yapılan ultrasonografik incelemede yumuşak dokunun lipom olabileceği raporlanmıştır. Lezyon eksizyonel biyopsi ile alınıp histopatolojik incelemeye gönderilmiştir. Lezyona lipom tanısı konulmuştur.

Sonuç: Oral lipomlar, genellikle düzgün yüzeyli, sarımsı, yumuşak kıvamda ve boyutları 2-3 cm arasında değişen kitlelerdir. Oral lipomun tanısı klinik muayene, ultrasonografi veya manyetik rezonans gibi görüntüleme yöntemleriyle desteklenebilir ancak kesin tanı histopatolojik inceleme ile konur. Etiyolojide enfeksiyon, travma, yağ dokusu dejenerasyonu gibi faktörler suçlanmış olmakla birlikte kesin nedeni tam olarak bilinmemektedir. Tedavisi cerrahi eksizyondur. Nüks nadirdir.

Anahtar Kelimeler: Lipom, benign tümör, yağ dokusu, yanak

Lipoma in the Buccal Mucosa: A Case Report

Ercan Karakaş, Ömür Dereci, Seçil Çobanoğlu

Introduction: A lipoma is a benign mesenchymal tumor composed of adipose tissue surrounded by a thin fibrous capsule. Lipomas are more commonly found in other parts of the body and are quite rare in the oral and maxillofacial regions. They typically present as slow-growing, asymptomatic, yellowish, submucosal lesions with or without a stalk. They are usually discovered incidentally or present as a cosmetic concern to the patient. In the oral cavity, they are most frequently found on the buccal mucosa and tongue. This case report describes an oral lipoma observed in an elderly female patient.

Case Presentation: A 68-year-old female patient presented with a painless, slowly growing swelling on the inner left cheek that had been present for 1 year. Clinical examination revealed a submucosal lesion covered with normal mucosa, well-defined, mobile, and soft to palpation. Ultrasonographic examination suggested the lesion could be a lipoma. The lesion was excised via biopsy and sent for histopathological examination, which confirmed the diagnosis of a lipoma.

Conclusion: Oral lipomas are typically smooth-surfaced, yellowish, soft masses ranging from 2 to 3 cm in size. The diagnosis of an oral lipoma can be supported by clinical examination and imaging methods such as ultrasonography or magnetic resonance imaging, but a definitive diagnosis is made by histopathological examination. While factors such as infection, trauma, and adipose tissue degeneration have been implicated in the etiology, the exact cause remains unknown. Treatment involves surgical excision, and recurrence is rare.

Keywords: Lipoma, benign tumor, adipose tissue, buccal mucosa

[PP-082]

Mandibulada Görülen Periferik Ossifiye Fibrom:Vaka Raporu

Ozan Biçer, Seçil Çobanoğlu

Giriş: Periferik Ossifiye Fibroma (POF), genellikle anterior maksillada görülen reaktif bir gingival büyümedir. Ancak mandibulada da meydana gelebilir. Genellikle yavaş büyüyen, sert, saplı veya geniş tabanlı, rengi soluk pembeden kiraz kırmızısına kadar değişebilen genellikle ağrısız bir lezyon olarak kendini gösterir. Etiyolojisinin, periosteal veya periodontal ligament hücrelerinin proliferasyonunu ve farklılaşmasını teşvik eden kronik irritasyon veya travma ile bağlantılı olduğuna inanılmaktadır. Bu vakada yaşlı erkek hastada görülen POF anlatılmaktadır.

Vaka: 78 yaşındaki erkek hasta mandibular sol posterior bölgede 1,5 yıl önce başlayan ağrısız, yavaş büyüyen, sert şişlik şikayetiyle Eskişehir Osmangazi Üniversitesi Ağız, Diş ve Çene Cerrahisi Kliniği'ne başvurdu. Hastanın yapılan ağız içi muayenesinde sol alt çene posterior bölgede saplı, pembeden kırmızıya değişen renkte lezyon görüldü. Radyografik incelemede lezyonun ilgili dişlerin köklerini de içerdiği görüldü. Lezyonla ilişkili olduğu düşünülen dişler çekilip lezyon eksize edildi ve incelemeye gönderildi. Histopatolojik inceleme sonucu lezyona periferik ossifiye fibrom tanısı konuldu. 1,5 yıl sonraki kontrolünde şikayet gözlenmedi ve nüks izlenmedi.

Sonuç: POF'un tedavisi cerrahi eksizyondur. Prognoz genellikle olumludur. Nüks oranları değişkenlik gösterebilir. Rekürrens ihtimalini azaltmak için, periodontal ligament ve periostu içeren bir eksizyon yapılmalıdır. Cerrahi eksizyon sonrası uzun dönem takip şarttır.

Anahtar Kelimeler: Periferik Ossifiye Fibrom, Mandibula, Periodontal Ligament

Peripheral Ossifying Fibroma of the Mandible: A Case Report

Ozan Biçer, Seçil Çobanoğlu

Introduction: Peripheral Ossifying Fibroma (POF) is a reactive gingival growth typically found in the anterior maxilla. However, it can also occur in the mandible. It usually presents as a slow-growing, firm lesion, which can be either pedunculated or sessile, with a color ranging from pale pink to cherry red, and it is generally painless. The etiology is believed to be associated with chronic irritation or trauma that promotes the proliferation and differentiation of periosteal or periodontal ligament cells. This case report describes a POF found in an elderly male patient.

Case Presentation: A 78-year-old male patient presented to the Department of Oral and Maxillofacial Surgery at Eskişehir Osmangazi University with a complaint of a painless, slowly growing, firm swelling in the left posterior mandibular region that started 1.5 years prior. Intraoral examination revealed a pedunculated lesion in the left lower posterior jaw area, with a color ranging from pink to red. Radiographic examination showed that the lesion involved the roots of the associated teeth. The teeth related to the lesion were extracted, and the lesion was excised and sent for analysis. Histopathological examination confirmed the diagnosis of peripheral ossifying fibroma. At the 1.5-year follow-up, no complaints were observed, and no recurrence was detected.

Conclusion: The treatment of POF is surgical excision. The prognosis is generally favorable, although recurrence rates can vary. To reduce the likelihood of recurrence, excision should include the periodontal ligament and periosteum. Long-term follow-up is essential after surgical excision.

Keywords: Peripheral Ossifying Fibroma, Mandible, Periodontal Ligament

[PP-083]

Kist Enükleasyonu Sonrası Mandibula Angulus Kırığı: Vaka Raporu

Seçil Çobanoğlu, Yasin Çağlar Koşar

Giriş: Mandibulada kist enükleasyonu, sık uygulanan cerrahi prosedürlerden biridir. Bununla birlikte büyük boyutlu kistlerin varlığında veya kemiğin ciddi derecede zayıfladığı durumlarda, işlem sonrası patolojik kırıklar meydana gelebilir. Bu tür kırıklar genellikle kistin sebep olduğu kemik destrüksiyonu, cerrahi müdahale sonrası kemik bütünlüğünün bozulması ve operasyon sonrası çenenin biyomekanik streslere maruz kalması sonucu oluşur. Patolojik kırıklar genellikle cerrahi işlem sonrası birkaç hafta veya ay içinde ortaya çıkar. Bu vakada kist enükleasyonu sonrası görülen patolojik kırık vakası anlatılmaktadır.

Vaka: 57 yaşındaki erkek hasta mandibular sağ posterior bölgede gömülü dişiyle ilişkili kist nedeniyle kliniğimize başvurdu. Hastanın gömülü dişi alınarak kist enükleasyonu yapıldı. Operasyondan 1 hafta sonra hasta çenesinden ses duyduğunu ve kırık hissettiğini belirtti. Kliniğe tekrar başvuran hastadan panoramik görüntü alınarak kırık hattı izlendi. Daha sonra tomografi alınarak iyi kırık hattı görüldü. Arch bar ile kapalı fiksasyon yapıldı. 3 ay sonra fraktür hattında kaynaşma görüldü ve arch bar çıkarıldı. 1,5 yıl sonraki kontrolde fraktür hattı tamamen iyileşti.

Sonuç: Mandibulada kist enükleasyonu sonrası patolojik kırık riski, kistin boyutu ve yerleşimi ile doğrudan ilişkilidir. Bu komplikasyonların önlenmesi için cerrahlar, kemik kaybını minimize edecek teknikler kullanmalıdır. Korucuyu önlemlere rağmen patolojik fraktür gelişmesi durumunda en kısa sürede tedavi edilmeli ve yakın takibe alınmalıdır.

Anahtar Kelimeler: Mandibula, patolojik kırık, kist enükleasyonu

Mandibular Angle Fracture Following Cyst Enucleation: A Case Report

Seçil Çobanoğlu, Yasin Çağlar Koşar

Introduction: Cyst enucleation in the mandible is a frequently performed surgical procedure. However, in the presence of large cysts or when the bone is severely weakened, postoperative pathological fractures may occur. Such fractures typically result from bone destruction caused by the cyst, disruption of bone integrity following surgical intervention, and the exposure of the jaw to biomechanical stresses after the operation. Pathological fractures usually appear within a few weeks or months after surgery. This report describes a case of pathological fracture observed after cyst enucleation.

Case: A 57-year-old male patient presented to our clinic with a cyst associated with an impacted tooth in the right posterior mandibular region. The impacted tooth was extracted, and cyst enucleation was performed. One week after the surgery, the patient reported hearing a sound from his jaw and feeling a fracture. Upon returning to the clinic, a panoramic radiograph was taken, revealing a fracture line. A subsequent CT scan confirmed the fracture line. Closed fixation was performed using an arch bar. Three months later, fusion at the fracture site was observed, and the arch bar was removed. At the 1.5-year follow-up, the fracture line was found to be completely healed.

Conclusion: The risk of pathological fracture following cyst enucleation in the mandible is directly related to the size and location of the cyst. To prevent these complications, surgeons should use techniques that minimize bone loss. If a pathological fracture develops despite preventive measures, it should be treated promptly and closely monitored.

Keywords: Mandible, pathological fracture, cyst enucleation

[PP-084]

Personalized Prosthesis applied for the defect formed after orthognatic surgery

Ümit Ertaş, Sabuhi Abbasbayli, Ulvi Novruzov

Giriş: Ortognatik cerrahi, iskelet sınıf 2 ve 3 deformiteler, dentomaksillofasiyal deformiteler ve maksillofasiyal asimetrinin tedavisinde sıklıkla kullanılan bir işlemdir. Ortognatik cerrahi ile estetik yüz konturu ve orantısının sağlanması, malokluzyonların düzeltilmesi ve obstrüktif uyku apnesi tedavisi mümkündür. Ortognatik cerrahinin komplikasyonları oldukça az rapor edilmektedir ve genel olarak güvenli kabul edilmektedir. Bazı ileri vakalarda ortognatik cerrahi sonrası kişiye özel protez yapımı gerebilmektedir

Vaka: 46 yaşındaki kadın hasta daha önce o+mevcut malokluzyonu nedeniyle cerrahi operasyon geçirmişti. Daha sonra değişiklik, fonksiyon bozukluğu ve fonksiyon bozukluğu şikayetiyle başvurdu. Kişiye özel protez kullanımı ile mevcut durumun düzeltilmesi planlandı. hastanın ağız içi muayenesi ve incelenen tomografide. Hastanın 3 boyutlu filmleri gerçek ortamda ortaya çıkarılarak kişiye özel protez tasarlandı. Cerrahi alan açıldı, mevcut plaklar çıkarıldı ve kişiye özel tasarlanan protez yerleştirildi. hastanın alt çenesi. Cerrahi alan primer olarak kapatıldı ve postoperatif öneriler verildi

Anahtar Kelimeler: Estetik, mandibula, cerrahi sonrası defekt, kontür düzeltme, kişiye özel protez

Ortognatik cerrahi sonrası oluşan defekt için kişiye özel protez uygulaması

Ümit Ertaş, Sabuhi Abbasbayli, Ulvi Novruzov

Introduction: Ortognatic surgery is a procedure frequently used for the treatment of skeletal angle class 2 and 3 deformities, dentomaxillofacial deformities and maxillofacial assymetry. It is also possible to provide aesthetic face contour and proportion with ortognatic surgery, correct outer malocclusion and treat obstructive sleep apnas. Complications of ortognatic surgery are very lowly reported and are generally considered safe. In some advanced cases, it can be used to make a custom prosthesis after orthognathic surgery.

Case Presentation: A 46-year-old female patient had previously undergone orthognathic treatment surgery and surgery for her existing malocclusion. It then refers to itself complaining of changes, malfunctions and dysfunction. It was planned that the current situation could be corrected with the use of personalized prosthesis in the intraoral examination of the patient and the examined tomography. 3D films of the patient were revealed in the real environment and a personalized prosthesis was designed. The surgical field was opened, the existing plates were removed, and the personally designed prosthesis was placed on the patient's mandible. The surgical area was closed primarily, and postoperative recommendations were given.

Keywords: Aesthetic, mandible, post-surgical defect, contour correction, custom prosthesis

[PP-085]

Dev boyutlara ulaşabilen santral dev hücreli granülom

Ümit Ertaş, Onur Engin Can, Zeynep Sevilmiş

Giriş: Dev hücreli granulomlar çenede iki şekilde izlenir: periferik dev hücreli granülom(PDHG) ve santral dev hücreli granülom (SDHG). PDHG dişeti ve alveolar mukozada, SDHG ise kemikte gelişir. SDHG korteksi geçip yumuşak dokuya yayılarak kötü huylu tümör görünümü verebilir. Her iki lezyon da üst çeneye göre alt çenede ve kadınlarda erkeklere göre daha sık görülmektedir

Vaka: 50 yaşındaki erkek hasta sol alt çene bölgesindeki şişlik nedeniyle kliniğimize başvurdu. Mukoza intraoral yaklaşımla ramus boyunca disseke edildi. Mobil olan 34, 35, 25, 26, 27, 28 numaralı dişler çekildi. Daha sonra mandibula posterior kısımdaki tümör eksize edildi. Patolojik inceleme beklendiği gibi dev hücreli granülom olarak sonuçlandı.

Anahtar Kelimeler: Mandibula, Tümör, İyi huylu, Periferik Dev Hücreli Granülom, Ağız içi şişlik

Lesion that can reach large sizes: central giant cell granuloma

Ümit Ertaş, Onur Engin Can, Zeynep Sevilmiş

Introduction: Giant-cell granulomas in the jaws occur in two forms: peripheral giant-cell granuloma (PDHG) and central giant-cell granuloma (SDHG). PDHG develops on the gum and alveolar mucosa, and SDHG develops on the bone. A doctor is often consulted with the complaint of labor. Central type lesions can pass through the cortex and spread to the soft tissue, giving the appearance of a malignant tumor. Both lesions are observed more frequently in women than men and in the mandible.

Case Presentation:50-year-old male patient was admitted to our clinic due to swelling in the left mandibular region. The mucosa was dissected along the ramus using an intraoral approach. Mobile teeth 34, 35, 25, 26, 27, 28 were extracted. Then, the tumor in the posterior mandible was excised. Pathological analysis resulted as giant cell granuloma as expected

Keywords: Mandible, Tumor, Benign, Peripheral giant cell granuloma, intraoral swelling

[PP-086]

Olağandışı iskeletsel class 3 e sahip hastanın ortognatik cerrahisi

Ümit Ertaş, Onur Engin Can, Erdeğan Orak

Giriş: Ortognatik cerrahi, iskelet sınıf 2 ve 3 deformiteler, dentomaksillofasiyal deformiteler ve maksillofasiyal asimetrinin tedavisinde sıklıkla kullanılan bir işlemdir. Ortognatik cerrahi ile estetik yüz konturu ve orantısının sağlanması, malokluzyonların düzeltilmesi ve obstrüktif uyku apnesi tedavisi mümkündür. Ortognatik cerrahinin komplikasyonları oldukça az rapor edilmektedir ve genel olarak güvenli kabul edilmektedir.

Vaka: 23 yaşında erkek hasta, konuşma ve konuşma bozukluğu nedeniyle kliniğimize başvurdu. Hastanın yapılan muayenesinde ve incelenen filmlerde aşırı derecede sınıf 3 iskelet bozukluk olduğu belirlendi. Hastanın ameliyatı ortodonti ile birlikte planlandı..Planlaması mandibular 13mm gerileme ve 2mm otorotasyon içeriyordu. Ameliyat için splintler hazırlandı. Ameliyat sırasında çene planlanan pozisyonuna taşındı. Ameliyat alanı primer olarak kapatıldı ve ameliyat sonrası önerilerde bulunuldu.

Anahtar Kelimeler: İleri derecede high angle, iskeletsel class 3, estetik, çift çene, ortognatik cerrahi

Orthognatic surgery of a patient with extreme class 3 skeletal closure

Ümit Ertaş, Onur Engin Can, Erdeğan Orak

Introduction: Ortognatic surgery is a procedure frequently used for the treatment of skeletal angle class 2 and 3 deformities, dentomaxillofacial deformities and maxillofacial assymetry. It is also possible to provide aesthetic face contour and proportion with ortognatic surgery, correct outer malocclusion and treat obstructive sleep apnas. Complications of ortognatic surgery are very lowly reported and are generally considered safe

Case Presentation:A 23-year-old male patient was admitted to our clinic due to impairment and speech impairment.In the patient's examination and the examined films, it was determined that he had an excessive class 3 skeletal closure.The patient's surgery was planned together with orthodontics.His planning included mandibular 13mm setback and 2mm autorotation.Splints were prepared for the surgery.During the surgery, the jaw was moved to its new position as previously planned.The surgical area was closed primarily, and postoperative recommendations were given

Keywords: High angle, skeletal class 3, aesthetic, double jaw, orthognatic surgery

[PP-087]

Mandibulada Nadir Görülen Birliktelik: Kompleks Odontoma ve Stafne Kemik Kavitesi Olgusu

Berker Doğaner, Vakur Olgaç, Fırat Selvi

Giriş: Odontomalar, genellikle asemptomatik olan ve radyografik incelemeler sırasında tesadüfen keşfedilen yaygın odontojenik tümörlerdir. Buna karşılık, Stafne kemik kavitesi mandibular kanalın altında iyi sınırlı radyolüsensiler olarak görülen nadir bir gelişimsel anomalidir. Her iki lezyonun aynı hastada görülmesi son derece nadirdir ve Bu olgu raporu, bu nadir durumu sunmaktadır.

Vaka: Sistemik hastalığı olmayan 56 yaşındaki erkek hasta, sağ posterior mandibulada şişlik ve ağrı şikayetiyle kliniğimize başvurdu. Hasta, 15 yıl önce 48 numaralı dişin çekim hikayesine sahipti. Radyografik incelemede sağ posterior mandibulada düzgün sınırlı, radyolüsent bir sınırla çevrili radyoopak lezyon görüldü ve bu lezyona kompleks odontoma ön tanısı konuldu ve cerrahi olarak enükleasyonuna karar verildi. Sol mandibulada mandibular kanalın altında izlenen radyolüsent lezyon ise Stafne kemik kavitesi olarak değerlendirildi ve takip edilmesine karar verildi. Genel anestezi altında, üçüncü molar bölgesinden ramusa doğru uzanan insizyonla mukoperiostal flep kaldırıldı. Lezyonu ekspozite etmek için retromolar bölgede kemik penceresi açıldı. Kapsüllü lezyon iki parça halinde çıkarıldı. Yara irrigasyon sonrası sütüre edildi. Histopatolojik inceleme kompleks odontoma tanısını doğruladı.

Sonuç: Bu olgu, mandibulada nadir görülen kompleks odontoma ve Stafne kemik kavitesinin birlikteliğini göstermektedir. Her iki lezyon için farklı tedavi yaklaşımları uygulanmış, odontoma cerrahi olarak çıkarılmış, Stafne kemik kavitesi ise takip edilmiştir. Bu durum, farklı lezyonların özelliklerine göre farklı tedavi planının uyarlanmasının önemini vurgulamaktadır.

Anahtar Kelimeler: Odontom, Stafne kemik kavitesi, Mandibula, Enükleasyon

A Rare Coexistence in the Mandible: A Case of Complex Odontoma and Stafne Bone Cavity

Berker Doğaner, Vakur Olgaç, Fırat Selvi

Introduction: Odontomas are common and usually asymptomatic odontogenic tumors, found incidentally during radiographic evaluations. Stafne bone cavities, in contrast, are rare developmental anomalies that appear as well-defined radiolucencies below the mandibular canal. The occurrence of both lesions simultaneously on the same patient is extremely rare.

Case: An otherwise healthy 56-year-old male, with a history of tooth number 48 extraction about 15 years ago, presented with the chief complaint of swelling and pain in the right posterior mandible. Radiographic examination revealed a well-defined radiopaque lesion with a radiolucent border in the right posterior mandible, suggesting a complex odontoma which was planned to be enucleated surgically. On the same panorex, a non-symptomatic, well-defined, round shaped, radiolucent lesion was also noticed on the left side of the mandible, below the mandibular canal; this lesion was thought to be a Stafne bone cavity and was planned to be routinely observed without any intervention. Under general anesthesia, the right sided radiopaque and encapsulated lesion was surgically removed in two pieces without any difficulty. The lesion bed in the mandibular bone was thoroughly curetted out and the wound was copiously irrigated and primarily sutured. Histopathology confirmed the diagnosis of a complex odontoma.

Conclusion: This case demonstrates the rare coexistence of a complex odontoma and a Stafne bone cavity in the mandible of a single patient. Each lesion required different management modalities, with surgical excision and solely observation. This emphasizes the importance of customizing treatments for every single case, based on the characteristics of each lesion.

Keywords: Odontoma, Stafne bone cavity, Mandible, Enucleation

[PP-088]

32 yaşında kadın hastada geniş lenfanjiom:vaka sunumu

Ümit Ertaş, Sabuhi Abbasbayli, Ulvi Novruzov

Giriş: Lenfanjiomlar nadir görülen iyi huylu tümörlerdir. Seröz materyal içeren epitelyal tabaka ile kaplı lenfatik alanlardan oluşur. Lenfanjiyomların %75'i boyunda, %20'si koltuk altı bölgesinde bulunur. **Vaka:** 32 yaşında kadın hasta ekstraoral şişlik ve ağrı nedeniyle kliniğimize başvurdu. Muayene ve MRI incelemesi sonucu ilgili bölgede lenfanjiom tespit edildi. Hasta operasyona alınıp ilgili bölge opere edildi. Bölge primer kapatıldı ve hasta takip altına alındı.

Anahtar Kelimeler: Boyun, şişlik, tümör, iyi huylu, lenfanjiyom

Case report:large lymphangioma in a 32 year old female patient

Ümit Ertaş, Sabuhi Abbasbayli, Ulvi Novruzov

Introduction: Lymphangiomas are rare benign tumors. It is Preop formed by lymphatic areas lined with an epithelial layer containing chylous and serous material. 75% of lymphangiomas are found in the neck and 20% in the axillary region.

Case Presentation:A 32-year-old female patient applied to our clinic due to extraoral swelling and pain.During the examination of the patient and the MRI images examined, a lymphangioma was detected in the relevant region.The patient was then prepared for surgery and the relevant area was operated. The area was primarily sutured and the patient was then taken to the ward.The patient was followed up with antibiotics, analgesics and post-operative recommendations.

Keywords: Neck, swelling, tumor, benign, lenfangiom

[PP-089]

2018'de ameloblastoma eksizyonundan sonra plak kırığı

Ümit Ertaş, Sabuhi Abbasbaylı, Ulvi Novruzov

Giriş: Ameloblastoma, çeşitli gelişim aşamalarındaki epitelyal hücreler ve diş dokularından kaynaklanan, odontojenik kökenli olarak en sık görülen iyi huylu tümördür. Yavaş büyüyen ve lokal olarak agresif bir neoplazmdır. Genellikle yaşamın 3-4 dekadında ortaya çıkar ve eşit cinsiyet dağılımına sahiptir. Genellikle sürmemiş üçüncü azı dişleriyle ilişkilidir. Yüzde 80'i mandibulada meydana gelir ve çoğunluğu mandibulanın angulus ve ramus bölgelerinde bulunur. Periferik, multikistik ve unikistik olarak alt sınıflamaları vardır. Tedavisi tümörün eksizyonu ve bölgenin rekonstrüksiyonudur.

Vaka: 69 yaşında erkek hasta, çenesinde ağrı ve ses şikayeti ile kliniğimize başvurdu. Hastanın öyküsünde 8 yıl önce ameloblastoma eksizyonu sonrası plak uygulandığı öğrenildi. Ağız içi muayenesinde çenesinde ilgili bölgelerin mobil olduğu görüldü. Kırık plak çıkarıldıktan sonra özel bir rekonstrüksiyon plağı yerleştirildi. Cerrahi alan primer olarak kapatıldı ve postoperatif öneriler verildi.

Anahtar Kelimeler: Mandibula posterior, Tümör, İyi huylu, Ameloblastoma, Plak

plaque fracture after ameloblastoma excision in 2018

Ümit Ertaş, Sabuhi Abbasbaylı, Ulvi Novruzov

Introduction: Ameloblastoma is the most common benign tumor of odontogenic origin, arising from epithelial cells and dental tissues of various developmental stages. It is a slow growing and locally aggressive neoplasm. It usually occurs in 3-4 decades of life and has an equal sex distribution. It is usually associated with an unerupted third molar. Eighty percent occur in the mandible, and the majority are located in the angulus and ramus regions of the mandible. It has subclassifications as peripheral, multicystic and unicystic. The treatment is excision of the tumor and its reconstruction, if possible, depending on its size.

Case Presentation: An 69-year-old male patient applied to our clinic with complaints of pain and noise in his jaw. From the patient's history, it was learned that a plate was applied after ameloblastoma excision 8 years ago. Intraoral examination revealed that the relevant segments in the right mandible were mobile. After the broken plaque is removed a custom reconstruction plaque was placed. The surgical area was closed primarily, and postoperative recommendations were given.

Keywords: Mandible posterior, Tumor, benign, ameloblastoma, plate

[PP-090]

Ankilozan spondilit tanılı,ekleminde ağrısı ve trismus olan hasta

Ümit Ertaş, Ömer Faruk Boylu, Sabuhi Abbasbayli

Giriş: Lomber romatizma olarak da bilinen ankilozan spondilit, omurga ve sakroiliak eklemleri, bazen de omuz gibi diğer eklemleri etkileyen, eklem sertliğine ve ağrıya neden olan kronik inflamatuvar bir hastalıktır. Sonuç olarak kişi, sertlikten dolayı kambur veya öne doğru eğilmiş gibi görünür. Nadiren TME'yi de etkileyebilir.

Vaka: 37 yaşında hasta şiddetli ağrı ve ağız açıklığında kısıtlılık(trismus) şikayeti ile kliniğimize geldi. Hastanın daha önceden ankilozan spondilit tanısı vardı. Hastanın muayenesinde ve incelenen filmlerde eklem aralığı oldukça dardı. Eklem protezi ameliyatı planlandı. Daha sonra hastaya özel eklem protezleri tasarlanıp üretildi. Hastanın diğer tetkikleri istenerek ameliyata hazırlandı. Hastanın iki taraflı TME bölgesi açılarak eklem bölgesi temizlendi. Özel olarak hazırlanan protezler hastaya yerleştirildi. Öncelikle ameliyat alanı kapatıldı ve ameliyat sonrası önerilerde bulunuldu. Ameliyattan sonraki takiplerde hastanın ağız açıklığının arttığı ve ağrısının kaybolduğu görüldü

Anahtar Kelimeler: Ankiloz, ağız açıklılığı kısıtlılığı, ağrı, ankilozan spondilit, tme protezi

Pain and oral trismus in tmj of a patient diagnosed with

Ümit Ertaş, Ömer Faruk Boylu, Sabuhi Abbasbayli

Introduction: Ankylosing spondylitis, also known as lumbar rheumatism, is a chronic inflammatory disease that affects the spine and sacroiliac joints, and sometimes other joints such as the shoulder, causing joint stiffness and pain. As a result, the person appears hunched over or leaning forward due to stiffness. Rarely, it can involve the TMJ

Case Presentation: A 37-year-old patient came to our clinic with severe pain and limited mouth(trismus) opening. The patient had a previous diagnosis of ankylosing spondylitis. In the patient's examination and the examined films, the joint space was quite narrow. The patient was planned for joint replacement surgery. Then, patient-specific joint prostheses were designed and manufactured. Other tests of the patient were requested and he was prepared for surgery. The patient's bilateral TMJ region was opened and the joint area was cleaned. Prostheses specially prepared in advance were placed on the patient. The surgical area was closed primarily, and postoperative recommendations were given. In subsequent follow-ups, the patient's mouth opening increased and his pain disappeared

Keywords: Ankylosis, limitation of mouth opening, pain, ankylosing spondylitis, tmj prosthesis

[PP-091]

hemifasiyal mikrozomide fasiyal asimetrinin düzeltilmesi

Ümit Ertaş, Sema Dutar, Enes Tarakçı

Giriş: Kraniofasiyal mikrozomi veya "Goldenhar sendromu" olarak da adlandırılan hemifasiyal mikrozomi (HFM), yüzün bir tarafının yarısının az gelişmiş olduğu ve normal şekilde büyümediği bir durumdur. Hemifasiyal mikrozomi; Yüz asimetrisi, maksiller ve mandibular hipoplazi, dış kulak yapısının az gelişmişliği (mikrotia) ve buna bağlı işitme kaybı, göz ve iskelet anomalileri ile karakterize, birinci ve ikinci brakiyal arkın gelişimsel defektinden kaynaklanan bir hastalıktır.

Vaka: Kraniofasiyal mikrozomi veya "Goldenhar sendromu" olarak da adlandırılan hemifasiyal mikrozomi (HFM), yüzün bir tarafının yarısının az gelişmiş olduğu ve normal şekilde büyümediği bir durumdur. Hemifasiyal mikrozomi; Yüz asimetrisi, maksiller ve mandibular hipoplazi, dış kulak yapısının az gelişmişliği (mikrotia) ve buna bağlı işitme kaybı, göz ve iskelet anomalileri ile karakterize, birinci ve ikinci brakiyal arkın gelişimsel defektinden kaynaklanan bir hastalıktır.

Anahtar Kelimeler: Hemifasiyal mikrosomia, tme, protez, ortognatik cerrahi, çift çene

correction of facial asymmetry in hemifacial mikrosomia

Ümit Ertaş, Sema Dutar, Enes Tarakçı

Introduction: Kraniofasiyal mikrozomi veya "Goldenhar sendromu" olarak da adlandırılan hemifasiyal mikrozomi (HFM), yüzün bir tarafının yarısının az gelişmiş olduğu ve normal şekilde büyümediği bir durumdur. Hemifasiyal mikrozomi; Yüz asimetrisi, maksiller ve mandibular hipoplazi, dış kulak yapısının az gelişmişliği (mikrotia) ve buna bağlı işitme kaybı, göz ve iskelet anomalileri ile karakterize, birinci ve ikinci brakiyal arkın gelişimsel defektinden kaynaklanan bir hastalıktır.

Case Presentation:Kraniofasiyal mikrozomi veya "Goldenhar sendromu" olarak da adlandırılan hemifasiyal mikrozomi (HFM), yüzün bir tarafının yarısının az gelişmiş olduğu ve normal şekilde büyümediği bir durumdur. Hemifasiyal mikrozomi; Yüz asimetrisi, maksiller ve mandibular hipoplazi, dış kulak yapısının az gelişmişliği (mikrotia) ve buna bağlı işitme kaybı, göz ve iskelet anomalileri ile karakterize, birinci ve ikinci brakiyal arkın gelişimsel defektinden kaynaklanan bir hastalıktır.

Keywords: Hemifasiyal mikrosomia, tme, protez, ortognatik cerrahi, çift çene

[PP-092]

Sleep apnea problem corrected with orthognatic surgery

Ümit Ertaş, Sema Dutar, Enes Tarakçı

Giriş: Ortognatik cerrahi, iskelet sınıf 2 ve 3 deformiteler, dentomaksillofasiyal deformiteler ve maksillofasiyal asimetrinin tedavisinde sıklıkla kullanılan bir işlemdir. Ortognatik cerrahi ile estetik yüz konturu ve orantısının sağlanması, malokluzyonların düzeltilmesi ve obstrüktif uyku apnesi tedavisi mümkündür. Ortognatik cerrahinin komplikasyonları oldukça az rapor edilmektedir ve genel olarak güvenli kabul edilmektedir.

Vaka: 33 yaşında erkek hasta, alt çenesinin geride olması nedeniyle uyku apnesi ve estetik şikayetleri ile kliniğimize başvurdu. Yapılan muayene ve incelenen filmler sırasında alt çenenin geride kaldığı görüldü. Hastanın planlaması birlikte yapıldı. Ortodonti uzmanlarıyla birlikte ameliyata alınan hasta, planlandığı gibi mandibula 8,5 mm ilerletildi. Aynı zamanda genioplasti ile çene ucu düzeltildi. Cerrahi alan primer olarak kapatıldı ve postoperatif önerilerde bulunuldu. Daha sonra takibe alınan hastanın uyku apnesi sorunu çözüldü. Operasyon öncesi 79 olan AHI değeri operasyon sonrası 23'e düşen hastanın solunumu düzeldi.

Anahtar Kelimeler: apne, havayolu, estetik, ortognatik cerrahi, çift çene

Uyku apnesi sorununun ortognatik cerrahi ile düzeltilmesi

Ümit Ertaş, Sema Dutar, Enes Tarakçı

Introduction: Ortognatic surgery is a procedure frequently used for the treatment of skeletal angle class 2 and 3 deformities, dentomaxillofacial deformities and maxillofacial assymetry. It is also possible to provide aesthetic face contour and proportion with ortognatic surgery, correct outer malocclusion and treat obstructive sleep apnas. Complications of ortognatic surgery are very lowly reported and are generally considered safe.

Case Presentation:A 33-year-old male patient applied to our clinic with sleep apnea and aesthetic complaints due to his mandible being backward.During the examination and the films examined, it was seen that the lower jaw was left behind.The patient's planning was done together with orthodontists.The patient was taken into surgery and the mandible was advanced 8.5 mm as planned.At the same time, the tip of the chin was corrected with genioplasty.The surgical area was closed primarily,and postoperative recommendations were given. The patient was later followed up and the sleep apnea problem was resolved.The patient's AHI value, which was 79 before the operation, decreased to 23 after the operation and his breathing improved.

Keywords: apnea, airway, aesthetic, orthognathic surgery, double jaw

[PP-093]

Kondiler hiperplaziye baęlı asimetrinin kondilektomi ve bimaxiller osteotomy ile tedavisi

Ümit Ertaş, Sema Dutar, Aghasaf Guliyev

Giriş: Kondiler hiperplazi ve kontürlerde devam eden bozukluk birlikte olduğunda iyileşmenin sağlanması zorlaşır. Bu gibi durumlarda ortognatik cerrahi tek başına yeterli değildir. Bu gibi durumlarda kondilektomi ve ortognatik cerrahinin birlikte uygulanması gerekir.

Vaka: 19 yaşında kadın hasta, son bir yıldır artan asimetri ve son 3 aydır var olan ağız açıklığı şikayetiyle kliniğimize başvurdu. Hastanın anamnezinde herhangi bir sistemik hastalık, geçirilmiş cerrahi veya enfeksiyon bildirilmedi. Hasta genel anestezi altında ameliyata alındı ve iki taraflı preauriküler bölgeye lokal anestezi uygulandı. Preauriküler insizyonu takiben küt diseksiyonla dokular diseke edilerek fasiyal sinir dalları korunarak flep kaldırılarak eklem aralığına ulaşıldı. Kondil yüzeyinde ve fossada ossifikasyon gözlemlendi. Eklem yüzeyleri debride edildi. 4 ay sonra ortognatik cerrahi uygulandı. Ameliyat sırasında üst çene 1,5 mm ilerletildi. Sola 1,8 mm rotasyon ve anterior 4,5 mm posteriorda 1,5 mm impaksiyon. Mandibula 3,5 mm gerileme yapıldı. İntraoperatif kontrolde eklem hareketlerinin sorunsuz olduğu görüldü. kanama kontrol altına alındı.

Anahtar Kelimeler: Asimetri, kondiler hiperplazi, çift çene, ortognatik cerrahi

Treatment of facial asymmetry due to condylar hyperplasia with condylectomy and bimaxillary osteotomy

Ümit Ertaş, Sema Dutar, Aghasaf Guliyev

Introduction: When hyperplasia of the condyles and the ongoing disorder of the fringes spread together, it becomes difficult to achieve current healing. In such cases, orthognathic surgery alone is not enough. In such cases, a combination of condylectomy and orthognathic surgery is required.

Case Presentation: A 19-year-old female patient was admitted to our clinic with complaints of increasing asymmetry for the last year and mouth opening for the last 3 months. No systemic disease, previous surgery or infection was reported in the patient's anamnesis. The patient was operated under general anesthesia and local anesthesia was applied to the bilateral preauricular region. Following the preauricular incision, the tissues were dissected by blunt dissection, the facial nerve branches were preserved, and the flap was lifted and the joint space was reached. Ossification was observed on the condyle surface and the articular fossa. Articular surfaces were debrided. Orthognathic surgery was performed 4 months later. Maxille 1.5 mm has been advanced during the surgery. 1.8 mm rotation to the left and 1.5 mm impaction in the anterior 4.5 mm posterior. Mandibular 3.5 mm set back was made. In the intraoperative control, joint movements were observed to be uneventful. bleeding was controlled.

Keywords: Asymmetry, condylar hyperplasia, double jaw, orthognathic surgery

[PP-094]

6 yaşında bir çocukta hayvan tepmesi sonrası deplase lateral orbita kırığı

Ümit Ertaş, Eda Özbilge, Zeynep Sevilmiş

Giriş: Çene-yüz travmaları bütün vücut travmalarının %72'sini oluşturur. Etiyolojisinde motorlu araç kazaları ilk sırayı almakla birlikte diğer nedenler arasında saldırı, iş, ev, spor kazaları ve düşme gibi nedenler yer almaktadır. Çene travması sonucunda tek bir kemikte kırık meydana gelebildiği gibi birden fazla yüz kemiğinin birlikte etkilendiği durumlar da olabilir. Ancak çok nadir durumlarda beklenmedik travmalar da meydana gelebilir. Hayvan tekmesi de nadir görülen durumlardan biridir

Vaka: 6 yaşında çocuk hasta, at tekmesi sonrası oluşan deplase lateral orbital duvar kırığı nedeniyle kliniğimize başvurdu. Deplase kırık, orbita duvarının iç kısmına doğru yer değiştirmişti. Bu nedenle kırığın görme sorunlarına neden olabileceği düşünüldü. Ameliyat öncesinde hastaya göz servisine danışılarak MR çekildi. Hasta acilen ameliyata alınarak ilgili yer değiştiren segment çıkarılarak plaklar yardımıyla orijinal yerine sabitlendi edildi..Ameliyat alanı primer olarak kapatıldı ve ameliyat sonrası önerilerde bulunuldu. Daha sonra hasta servise alınarak göz muayenesi için takip edildi. Ameliyat sonrası hastanın herhangi bir görme sorunu olmadı.

Anahtar Kelimeler: Travma, hayvan tepmesi, orbita, zygoma, fraktür

displaced obita lateral wall fracture in a 6 year old child after animal kick

Ümit Ertaş, Eda Özbilge, Zeynep Sevilmiş

Introduction: Maxillofacial traumas constitute 72% of general body traumas. Motor vehicle accidents take the first place in its etiology, but are among the other causes of assault, work, home, sports accidents and falls. As a result of maxillofacial trauma, there may be a fracture in a single bone, there may be cases where multiple facial bones are affected together. However, in very rare cases, unexpected traumas can also occur. Animal kick is also one of the rare ones

Case Presentation: A 6-year-old child patient was referred to our clinic due to a displaced orbital lateral wall fracture that occurred after a horse kick. Displaced fracture, tipped into the inner part of the orbital wall. For this reason, it was thought that it might cause vision problems. Before the surgery, the patient was consulted with the eye service and an MRI was taken. The patient was urgently operated on and the relevant displaced segment was removed from the eye and reduced to its original place with the help of plates. The surgical area was closed primarily, and postoperative recommendations were given. The patient was then taken to the ward and followed for eye examination. The patient did not have any vision problems after the operation.

Keywords: Trauma, animal kick, orbita, zygoma, fracture

[PP-095]

Bisikletten düşme sonucu birden fazla yüz kırığı

Ümit Ertaş, Eda Özbilge, Ümit Gülsevinç

Giriş: Maksillofasiyal travmalar genel vücut travmalarının %72'sini oluşturmaktadır. Motorlu araç kazaları etiolojisinde ilk sırada yer almakla birlikte diğer darp, iş, ev, spor kazaları ve düşme nedenleri arasında yer almaktadır. Maksillofasiyal travma sonucu tek bir kemikte kırık olabilir, birden fazla yüz kemiğinin birlikte etkilendiği durumlar olabilir. Bu olgu sunumunda, bisiklet kazası sonucu çoklu çene kırığı gelişen bir olgu sunulmaktadır

Vaka: 13 yaşında bisiklet kazası geçiren erkek hasta atatürk üniversitesi hastanesi çene cerrahisi servisine başvurdu.klinik radyolojik muayenede lefort ii kırığı ve mandibula anteriorda parçalı kırık tespit edildi. hasta genel anestezi altında ameliyat edildi. mini plak ve mini vidalarla kırıklar fikse edildi kanama kontrolü yapıldıktan sonra dren konuldu.

Anahtar Kelimeler: Bisiklet, travma, çoklu yüz fraktürü, maksilla, fraktür

Multiple facial fractures after falling from a bicycle

Ümit Ertaş, Eda Özbilge, Ümit Gülsevinç

Introduction: Maxillofacial traumas constitute 72% of general body traumas. Motor vehicle accidents take the first place in its etiology, but are among the other causes of assault, work, home, sports accidents and falls. As a result of maxillofacial trauma, there may be a fracture in a single bone, there may be cases where multiple facial bones are affected together. In this case report, a case with multiple maxillofacial fractures as a result of a bicycle accident is presented.

Case Presentation:A 13-year-old male patient who had a bicycle accident applied to atatürk university hospital maxillofasial surgery service. in the clinical radiological examination, lefort ii fracture and mandibula anterior fracture were detected. the patient was operated under general anesthesia. fractures were reduced with mini plates and mini screws. drain is placed.after control of bleeding.

Keywords: Bicycle, trauma, multiple fracture, maxilla, fracture

[PP-096]

Trafik kazası sonrası gelişen çoklu yüz kemiği kırıkları

Ümit Ertaş, Onur Engin Can, Ümit Gülsevinç

Giriş: Çene-yüz travmaları genel vücut travmalarının %72'sini oluşturur. Etiyolojisinde motorlu araç kazaları ilk sırayı almakla birlikte saldırı, iş, ev, spor kazaları ve düşme diğer nedenler arasında yer almaktadır. Çene travması sonucu tek bir kemikte kırık olabileceği gibi birden fazla yüz kemiğinin bir arada etkilendiği durumlar da olabilir. Bu sunumda bisiklet kazası sonucu birden fazla çene yüz kırığı gelişen bir olgu sunulmaktadır

Vaka: 38 yaşında kadın hasta, 8 ay önce geçirdiği trafik kazası nedeniyle 3 ay yoğun bakımda kaldı. Hastanın ağızdan beslenememe şikayeti vardı. Kaza sonrasında psikiyatrik tedavisi uzun süre devam etti. Hastanın orbita duvarının laterali ve elmacık kemiği kırığına bağlı olarak göz küresinde problemleri oluştu. Cerrahi olarak kırık kısımlar plaklar yardımıyla sabitlendi. Cerrahi alan primer olarak kapatıldı ve postoperatif öneriler verildi

Anahtar Kelimeler: Panfasiyal Fraktür, maksilla, mandibula, zygoma, orbita

Multipl facial bone fractures developing after traffic accident

Ümit Ertaş, Onur Engin Can, Ümit Gülsevinç

Introduction: Maxillofacial traumas constitute 72% of general body traumas. Motor vehicle accidents take the first place in its etiology, but are among the other causes of assault, work, home, sports accidents and falls. As a result of maxillofacial trauma, there may be a fracture in a single bone, there may be cases where multiple facial bones are affected together. In this case report, a case with multiple maxillofacial fractures as a result of a bicycle accident is presented.

Case Presentation: A 38-year-old female patient remained in intensive care for 3 months due to a traffic accident she had 8 months ago. The patient had a complaint of not being able to feed orally. Psychiatric treatment continued for a long time after her accident. Cycle of eye deterioration problems related to the patient's orbital lateral and zygoma fracture. The surgical field was removed and the fractured segments were reduced with the help of plates. The surgical area was closed primarily, and postoperative recommendations were given.

Keywords: Panfasiyal fracture, maxilla, mandible, zygoma, orbita

[PP-097]

büyük boyutlara ulaşan iyi huylu inflamatuvar kist

Ümit Ertaş, Ümid Babayev, Onur Engin Can

Giriş: Çenelerde görülen odontojenik kistler arasında radiküler kistler en sık izlenenlerdir. Kistin gelişiminde çürük veya travma gibi nedenlerle pulpanın canlılığını kaybetmesi büyük rol oynar. Radiküler kistler genellikle asemptomatik ve küçük boyutludur. Nadir olgularda geniş boyutlara ulaştığı bildirilmiştir.

Vaka: 49 yaşında erkek hasta, çenesinde ağrı ve kötü koku şikayeti ile kliniğimize başvurdu. Daha sonra yapılan ağız içi muayenede alt çene ön dişlerinin devital olduğu görüldü. Radyolojik incelemede oldukça büyük bir kist izlendi. Ameliyat sırasında ilgili bölgedeki dişler çekildi ve bölgeye plak yerleştirildi. Cerrahi alan primer olarak kapatıldı ve postoperatif öneriler verildi.

Anahtar Kelimeler: Mandibula anterior, kist, radiküler kist, plak, enflamasyon

benign inflammatory cyst reaching large sizes

Ümit Ertaş, Ümid Babayev, Onur Engin Can

Introduction: Radicular cysts are the most common odontogenic cysts observed in the jaws. Loss of vitality of pulp tissue as a result of caries or trauma plays an important role in cyst development. Radicular cysts are usually asymptomatic and small in size. It has been reported that in rare cases it reaches large sizes

Case Presentation:A 49-year-old male patient applied to our clinic with complaints of pain in his jaw and bad smell. Intraoral examination performed later revealed that the teeth in the anterior mandible were devital. Radiological examination revealed a very large cyst. During the surgery, teeth were extracted in the relevant area and plaque was recorded in the relevant area. The surgical area was closed primarily, and postoperative recommendations were given.

Keywords: Mandible anterior, plate, cyst, radicular cyst, inflammation

[PP-098]

Akromegaliye bağılı sınıf 3 iskeletsel maloklüzyon

Ümit Ertaş, Sabuhi Abbasbayli, Ümit Gülsevinç

Giriş: ortognatik cerrahi, iskeletsel sınıf 2 ve 3 deformiteleri, dentomaksillofasiyal deformiteler ve maksillofasiyal asimetrielerin tedavisinde sıklıkla kullanılan bir işlemdir. Ortognatik cerrahi ile estetik yüz konturu ve orantisi sağlamak, maloklüzyonu düzeltmek ve akromegali hastalarını tedavi etmek mümkündür. Ortognatik cerrahinin komplikasyonları düşük oranda bildirilmiştir ve genellikle güvenli kabul edilir.

Vaka: fakültemize çene dis fonksiyon bozukluğu ve estetik şikayetleri ile başvuran 37 yaşındaki akromegali tanılı erkek hastanın klinik ve radyografik muayenelerinde sınıf 3 iskelet deformiteleri tespit edildi. Hastaların genel anestezi altında ameliyat edilmesine karar verildi. Ameliyat sırasında maksila 9 mm öne alındı. Maksillada 2.5 mm sola rotasyon ve sağ kanin 1 mm sol kanin 3.5 mm, sol molar 4.5 mm impaction yapıldı. İliak kemikten alınan greft ağız içine tatbik edildi Mandibular 12 mm set back ve sola 2.5 mm rotasyon yapıldı. Ameliyattan sonra servis ve takibe alındı. Hasta kontrol önerisi ile taburcu edildi.

Anahtar Kelimeler: Class 3, acromegaly, orthognathic surgery, double jaw

Class 3 skeletal malocclusion due to achromegalia

Ümit Ertaş, Sabuhi Abbasbayli, Ümit Gülsevinç

Introduction: ortognatic surgery is a procedure frequently used for the treatment of skeletal angle class ii and iii deformities, dentomaxillofacial deformities and maxillofacial assymetry. It is also possible to provide aesthetic face contour and proportion with ortognatic surgery, correct outer malocclusion and treat acromegaly. Complications of ortognatic surgery are very lowly reported and are generally considered safe.

Case Presentation: class iii skeletal deformities were detected in the clinical and radiographic examinations of a 37 - year-old acromegaly male patient who applied to our faculty with jaw dysfunction and aesthetic complaints. the patients are decided to surgery under general anesthesia. Maxilla 9 mm has been advanced during the surgery. 2.5 mm rotation to the left and impaction 1mm right canin 3.5 mm left canin, 4.5 mm left molar. The graft taken from the iliac bone was applied into te mouth. Mandibular 12 mm set back was made. After the surgery, Service and follow-up. The patient was discharged with the recommendation of control. Patient follow-up continues

Keywords: Class 3, akromegali, ortognatik cerrahi, çift çene

[PP-099]

Birden fazla kez tekrarlayan malign ameloblastoma

Ümit Ertaş, Eda Özbilge, Mustafa Bayer

Giriş: Ameloblastom, çeşitli gelişim evrelerinde büyüyen epitel hücreleri ve diş dokularından kaynaklanan, odontojenik kökenli en sık görülen benign tümördür. Yavaş ve lokal agresif bir neoplazmdir. Genellikle 3-4 dekatta ortaya çıkar ve eşit cinsiyettedir. dağılımı. Genellikle sürmemiş bir üçüncü molar diş ile ilişkilidir. Yüzde sekseni mandibulada meydana gelir ve çoğunluğu mandibulanın angulus ve ramus bölgelerinde yer alır. Periferik, multikistik ve unikistik olarak alt sınıflamaları vardır. tümör ve mümkünse boyutuna bağlı olarak rekonstrüksiyonu.

Vaka: 58 yaşında erkek hasta Tümör nedeniyle ilk kez 2020 yılında ameliyat oldu 2023 yılında nüks sebebiyle ikinci kez opere edildi ve çene protezi yapıldı. 2024 yılında sağ mandibuladaki şişlik ve asimetri nedeniyle kliniğimize başvurdu. hasta genel anestezi altında opere edildi. risdon yaklaşımı ve künt diseksiyon ile tümöre ulaşıldı. submandibular gland ile tümör dokusu eksize edildi. Dren yerleştirildi. Lezyon patolojiye gönderildi. sonucu ameloblastik karsinom gelen hastanın takip ve tedavisi devam etmektedir

Anahtar Kelimeler: Mandibula, Tümör, Ameloblastom, Karsinom, Nüks

Malign ameloblastoma recurring multiple times

Ümit Ertaş, Eda Özbilge, Mustafa Bayer

Introduction: Ameloblastoma is the most common benign tumor of odontogenic origin, arising from epithelial cells and dental tissues of various developmental stages. It is a slow growing and locally aggressive neoplasm. It usually occurs in 3-4 decades of life and has an equal sex distribution. It is usually associated with an unerupted third molar. Eighty percent occur in the mandible, and the majority are located in the angulus and ramus regions of the mandible. It has subclassifications as peripheral, multicystic and unicystic. The treatment is excision of the tumor and its reconstruction, if possible, depending on its size

Case Presentation: 58-year-old male patient had surgery for the first time in 2020 due to tumor. In 2023, he was operated for the second time due to recurrence and a chin prosthesis was performed. he applied to our clinic in 2024 due to swelling and asymmetry in the right mandibula The patient was operated under general anesthesia. The tumor was reached with the Risdon approach and blunt dissection. The tumor tissue was excised with the submandibular gland. A drain was placed. The lesion was sent to pathology. The follow-up and treatment of the patient, whose result was ameloblastic carcinoma, continues.

Keywords: Mandible, Tumor, Ameloblastoma, Carcinoma, Recurrens

[PP-100]

Fasiyal asimetri

Ümit Ertaş, Eda Özbilge, Aghasaf Guliyev

Giriş: Yüz asimetrisi durumlarında kişiye özel protezler hazırlanıp cerrahi olarak mevcut durumun düzeltilmesi sağlanabilir. Ancak bu tedavide hazırlanacak protezlerin çok dikkatli hazırlanması gerekmektedir. Hastanın tüm filmleri ve muayeneleri yapılmalı, dişlerin kapanışına dikkat edilmeli, bazen de bir ortodonti uzmanının yardımına başvurulmalıdır. Hazırlanan protezin cerrahi olarak dikkatli bir şekilde yerleştirilmesi ve sürekli kontrol muayeneleriyle ameliyat sonrası durumun takip edilmesi gerekmektedir.

Vaka: 23 yaşında hasta yüz asimetrisi, çiğneme ve konuşma bozuklukları nedeniyle kliniğimize başvurdu. Hastanın muayenesi ve incelenen filmlerin incelenmesinde ilgili bölgeye kişiye özel protez planlandı. Hastanın 3 boyutlu filmi dönüştürüldü ve protez buna göre hazırlandı. Daha sonra hasta ameliyata hazırlandı ve ameliyat sırasında protez yerleştirildi. Öncelikle ameliyat alanı kapatılarak ameliyat sonrası önerilerde bulunuldu. Daha sonra hasta servise alınarak takibe alındı.

Anahtar Kelimeler: Mandibula, fasiyal asimetri, çiğneme ve konuşma bozukluğu, protez

Facial Asymmetry

Ümit Ertaş, Eda Özbilge, Aghasaf Guliyev

Introduction: In cases of facial asymmetry, personalized prostheses can be prepared and surgically placed to correct the current situation. However, the prosthesis to be prepared in this treatment must be prepared very carefully. All films and examinations of the patient should be done, attention should be paid to the occlusion of the teeth, and sometimes the help of an orthodontist should be sought. Then, the prepared prosthesis should be carefully placed surgically and the post-operative situation should be monitored with continuous control examinations.

Case Presentation: A 23-year-old patient was admitted to our clinic due to facial asymmetry, chewing and speech disorders. In the examination of the patient and the examined films, a personalized prosthesis was planned for the relevant area. The patient's 3D film was converted and the prosthesis was prepared accordingly. The patient was then prepared for surgery and the prosthesis was placed during the surgery. The surgical area was closed primarily, and postoperative recommendations were given. Afterwards, the patient was taken to the service and followed up

Keywords: Mandible, facial asymmetry, chewing and speech disorders, prosthesis

[PP-101]

Odontojenik Keratokist

Ümit Ertaş, Eda Özbilge, Enes Tarakçı

Giriş: Odontojenik keratokistler genellikle mandibula ramusunu tutan ancak hem mandibulada hem de maksillada görülebilen tümörlerdir. Ağız boşluğunda karşılaşılan en agresif kistlerden biridir. Bu olguda kistin eksizyonu ve defekt alanının primer kapatılması amaçlandı.

Vaka: 45 yaşında erkek hasta sağ üst dişinde ağrı şikayetiyle kliniğimize başvurdu. Radyolojik incelemede sol mandibula posteriora büyük boyutlara ulaşan ve diş köklerini rezorbe eden lezyon gözlemlendi. Genel anestezi altında intraoral insizyonla kitleye ulaşıldı. Sol mandibulada segmental rezeksiyon yapıldı ve tüm kistik dokular çevre yumuşak dokuyla birlikte çıkarıldı. Doku histopatolojik incelemeye gönderildi. Analjezikler ve diğer destekleyici tedaviler uygulandı.

Anahtar Kelimeler: Keratokist, tümör, rezeksiyon, segmental rezeksiyon, mandibula posterior

Odontogenic Keratocyst

Ümit Ertaş, Eda Özbilge, Enes Tarakçı

Introduction: Odontogenic keratocysts are tumors that usually involve the mandible ramus but are seen in both mandible and maxilla. It is one of the most aggressive cysts encountered in the oral cavity. In this case, excision of the cyst and primary closure of the defect area were aimed

Case Presentation: A 45-year-old male patient applied to our clinic due to pain in his upper right tooth. In the radiological examination, a lesion was observed in the left mandible posterior, reaching large sizes and resorbing the tooth roots. The mass was exposed through an intraoral incision under general anesthesia. A surgical segmental resection was performed on the left mandible and all cystic tissues were removed together with the surrounding soft tissue. The tissue was sent for histopathological examination. Analgesics and other supportive treatments were administered

Keywords: Keratocyst, tumor, resection, segmental resection, mandible posterior

[PP-102]

8 yaşında ankilozlu hasta

Ümit Ertaş, Sema Dutar, İbrahim Arslantaş

Giriş: TMJ Ankiloz varlığında hastaların çene hareketleri kısıtlanır, konuşma bozulur ve çiğneme zorlaşır. Uygulanan tedavilerin amacı fonksiyonu iyileştirmek, reankilozisi önlemek ve gelişim dönemindeki bireylerde simetrik mandibula gelişimi sağlamaktır. Temporal kas flebi ankiloz cerrahisinde sonucu olumlu etkiler.

Vaka: Fibroz ankiloz nedeniyle ağız açıklığı kısıtlı olan hastanın ağzının açılmasına engel olan adezyonlar ve kondildeki osteofitler alındı sonra ağız açılmasına engel olan koronoid kesildi ve koronoidi tutan temporal kas myotomi yapılarak koroidektomi yapıldı. Kapsül tamiri yapıldı. Dren yerleştirilip yara dudakları uygun şekilde kapatıldı.

Anahtar Kelimeler: Tme, Fibroz Ankiloz, osteofit, koronoidektomi

8 years old patient with ankylossis

Ümit Ertaş, Sema Dutar, İbrahim Arslantaş

Introduction: In the presence of TMJ Ankylosis, patients' jaw movements are restricted, speech is impaired, and chewing becomes difficult. The aim of the treatments applied is to improve the function, prevent reankylosis and provide symmetrical mandible development in individuals in the developmental period. Temporal muscle flap positively affects the outcome in ankylosis surgery

Case Presentation: The patient had limited mouth opening due to fibrous ankylosis. The adhesions and osteophytes in the condyle that prevented the mouth from opening were removed. Then, the coronoid that prevented the mouth from opening was cut and a temporal muscle myotomy was performed to hold the coronoid and a choroidectomy was performed. Capsule repair was performed. A drain was placed and the wound lips were closed appropriately

Keywords: Tmj, Fibrous ankylosis, osteophyte, coronoidectomy

[PP-103]

Ortognatik cerraho sonrası deęişiklik

Ümit Ertaş, Serdar Demir, İbrahim Arslantaş

Giriş: Ortognatik cerrahi iskelet açısı sınıf ii ve iii deformiteleri, dentomaksillofasiyal deformiteler ve maksillofasiyal asimetrinin tedavisinde sıklıkla kullanılan bir işlemdir. Ortognatik cerrahi ile estetik yüz konturu ve orantısının sağlanması, dış maloklüzyonun düzeltilmesi ve obstrüktif uyku apnalarının tedavi edilmesi de mümkündür. Ortognatik cerrahinin komplikasyonları çok az rapor edilmektedir ve genellikle güvenli kabul edilmektedir.

Vaka: 20 yaşında bayan hasta estetik şikayetleri ve çiğneme bozukluğu şikayetiyle kliniğimize başvurdu. Hastanın yapılan muayenesinde ve incelenen filmlerde 3. sınıf iskeletsel maloklüzyona sahip olduğu görüldü. Hasta daha sonra ortodonti uzmanlarıyla planlama yapılarak operasyona alındı. Ortognatik cerrahi sırasında farklı bir kesi yapılır ve buna orta hat kesisi adı verilir. Ameliyat sırasında maxille 2 mm ilerletilerek sağ molar dişe 5 mm sol molar dişe 2 mm impaksiyon uygulandı. Mandibular 4 mm sola rotasyon yapıldı. İntraoperatif kontrolde eklem hareketlerinin sorunsuz olduğu görüldü. Kanama kontrol altına alındı. Hasta antibiyotik tedavisi ve ameliyat sonrası takip için servise alındı.

Anahtar Kelimeler: Ortognatik, maloklüzyon, maksilla, apne, ortodonti

Change after Orthognatic surgery

Ümit Ertaş, Serdar Demir, İbrahim Arslantaş

Introduction: Orthognatic surgery is a procedure frequently used for the treatment of skeletal angle class ii and iii deformities, dentomaxillofacial deformities and maxillofacial assymetry. It is also possible to provide aesthetic face contour and proportion with orthognatic surgery, correct outer malocclusion and treat obstructive sleep apnas. Complications of orthognatic surgery are very lowly reported and are generally considered safe

Case Presentation: 20-year-old female patient applied to our clinic with aesthetic complaints and chewing disorders. In the patient's examination and the examined films, it was seen that she had a class 3 skeletal malocclusion. The patient was then taken into operation after planning with orthodontists. During orthognathic surgery, a different incision was made and this is called midline incision. Maxille 2 mm has been advanced during the surgery and 2 mm impaction in the right molar 5 mm left molar. Mandibular 4 mm left rotation was made. In the intraoperative control, joint movements were observed to be uneventful. bleeding was controlled. The patient was then taken to the service for antibiotic therapy and post-operative follow-up.

Keywords: Orthognathic, malocclusion, maxilla, apnea, orthodontics

[PP-104]

ortognatik cerrahide farklı kesi:orta hat kesisi

Ümit Ertaş, Sema Dutar, Mustafa Bayer

Giriş: Ortognatik cerrahi iskelet açısı sınıf ii ve iii deformiteleri, dentomaksillofasiyal deformiteler ve maksillofasiyal asimetrinin tedavisinde sıklıkla kullanılan bir işlemdir. Ortognatik cerrahi ile estetik yüz konturu ve orantısının sağlanması, dış maloklüzyonun düzeltilmesi ve obstrüktif uyku apnalarının tedavi edilmesi de mümkündür. Ortognatik cerrahinin komplikasyonları çok az rapor edilmektedir ve genellikle güvenli kabul edilmektedir.

Vaka: 20 yaşında bayan hasta estetik şikayetleri ve çiğneme bozukluğu şikayetiyle kliniğimize başvurdu.Hastanın yapılan muayenesinde ve incelenen filmlerde 3. sınıf iskeletsel maloklüzyona sahip olduğu görüldü.Hasta daha sonra ortodonti uzmanlarıyla planlama yapılarak operasyona alındı..Ortognatik cerrahi sırasında farklı bir kesi yapılır ve buna orta hat kesisi adı verilir. Ameliyat sırasında maxille 2 mm ilerletilerek sağ molar dişe 5 mm sol molar dişe 2 mm impaksiyon uygulandı. Mandibular 4 mm sola rotasyon yapıldı. İntraoperatif kontrolde eklem hareketlerinin sorunsuz olduğu görüldü. Kanama kontrol altına alındı. Hasta antibiyotik tedavisi ve ameliyat sonrası takip için servise alındı.

Anahtar Kelimeler: ortagnatik, maloklüzyon, maksilla, apne, ortodonti

different incision during ortognatic surgery:midline incision

Ümit Ertaş, Sema Dutar, Mustafa Bayer

Introduction: Ortognatic surgery is a procedure frequently used for the treatment of skeletal angle class ii and iii deformities, dentomaxillofacial deformities and maxillofacial assymetry. It is also possible to provide aesthetic face contour and proportion with ortognatic surgery, correct outer malocclusion and treat obstructive sleep apnas. Complications of ortognatic surgery are very lowly reported and are generally considered safe

Case Presentation:20-year-old female patient applied to our clinic with aesthetic complaints and chewing disorders.In the patient's examination and the examined films, it was seen that she had a class 3 skeletal malocclusion.The patient was then taken into operation after planning with orthodontists.During orthognathic surgery, a different incision was made and this is called midline incision.Maxille 2 mm has been advanced during the surgery and 2 mm impaction in the right molar 5 mm left molar.Mandibular 4 mm left rotationwas made. In the intraoperative control, joint movements were observed to be uneventful. bleeding was controlled.The patient was then taken to the service for antibiotic therapy and post-operative follow-up.

Keywords: Orthognathic, malocclusion, maxilla, apnea, orthodontics

[PP-105]

İmplant ve greft sonrası gelişen osteosarkoma

Ümit Ertaş, Onur Engincan, Ulvi Novruzov

Giriş: Osteosarkom (OS) veya osteojenik sarkom (OGS) (veya kısaca kemik kanseri), kemikteki kanserli bir tümördür. Spesifik olarak, mezenkimal kökenli ilkel transforme hücrelerden (ve dolayısıyla bir sarkomdan) kaynaklanan ve osteoblastik farklılaşma sergileyen ve malign osteoid üreten agresif bir malign neoplazmdir. Osteosarkom, primer kemik sarkomunun en sık görülen histolojik formudur. En çok gençlerde ve genç erişkinlerde görülür

Vaka: 57 yaşında erkek hasta, çenesinde ağrı ve koku şikayeti ile kliniğimize başvurdu. Hastanın öyküsünden uzun yıllar önce implant yaptırdığı ve bu implant sırasında greft uygulandığı öğrenildi. Ağız içi muayenede sağ üst çenede ilgili bölgede enfeksiyon olduğu ve implantın yerleştirildiği bölgenin ağrılı olduğu görüldü. Hastaya özel yapım TME protezi yerleştirildi. Cerrahi alan primer olarak kapatıldı ve ameliyat sonrası öneriler verildi. İlgili bölge cerrahi olarak eksize edilerek patoloji laboratuvarına gönderildi. Hastanın beslenebilmesi için nazogastrik tüp yerleştirildi. Cerrahi alan primer olarak kapatıldı ve postoperatif önerilerde bulunuldu.

Anahtar Kelimeler: Osteosarkoma, Greft, İmplant, Tümör

Osteosarcoma developing after graft during implant

Ümit Ertaş, Onur Engincan, Ulvi Novruzov

Introduction: An osteosarcoma (OS) or osteogenic sarcoma (OGS) (or simply bone cancer) is a cancerous tumor in a bone. Specifically, it is an aggressive malignant neoplasm that arises from primitive transformed cells of mesenchymal origin (and thus a sarcoma) and that exhibits osteoblastic differentiation and produces malignant osteoid. Osteosarcoma is the most common histological form of primary bone sarcoma. It is most prevalent in teenagers and young adults

Case Presentation: A 57-year-old male patient applied to our clinic with complaints of pain and odor in his jaw. From the patient's history, it was learned that she had an implant many years ago and a graft was applied during this implant. Intraoral examination revealed that there was an infection in the relevant area of the right maxilla and the area where the implant was placed was painful. A custom-made TMJ prosthesis was placed. The surgical area was closed primarily, and postoperative recommendations were given. The relevant area was surgically excised and sent to the pathology laboratory. A nasogastric tube was placed so that the patient could feed. The surgical area was closed primarily, and postoperative recommendations were given

Keywords: Osteosarcoma, graft, İmplant, Tumor

[PP-106]

Tek taraflı dudak yarığı olan 4 aylık bebek

Ümit Ertaş, Serdar Demir, Mustafa Bayer

Giriş:

Yarık dudak ve/veya damak, anne karnında sızıntı gelişmesi sırasında yüz ve ağız oluşumlarının karşılıklı kaynaşması ve bunun sonucunda dudak, burun, diş eti ve damakta ortaya çıkabilecek sorunları ifade eder. Tek taraflı dudak/damak yarığı: Üst dudak/damakta tek taraflı açıklığın bulunmasıdır. Bilateral dudak/damak yarığı: Üst dudak/damakta iki taraflı açıklık bulunmasıdır. Tam damak yarığı: Üst damakta uvulada başlayıp üst dişlerin arkasına kadar uzanan bir açıklığın varlığıdır.

Vaka: 4 aylık bebek geniş dudak yarığı nedeniyle kliniğimize başvurdu. Hastanın muayenesinde sol tek taraflı tam yarık dudak saptandı. Hastanın aldığı tedaviler sonucunda 10 kurala uyduğu görüldü. çizim ve işaretlemeler yapılarak ameliyata başlandı. Daha sonra yapılan çizimlere göre kesi yapıldı. Yara odakları belirlenen noktalardan estetik olarak primer dikildi. Hasta başarıyla ameliyat edildi ve takip için servise alındı.

Anahtar Kelimeler: Yarık dudak, yarık damak, uvula, hemoglobin, dişeti

Unilateral cleft lip in a 4-month-old baby

Ümit Ertaş, Serdar Demir, Mustafa Bayer

Introduction: Cleft lip and/or palate refers to the problems that may arise from the mutual fusion of facial and oral formations during the development of leakage in the womb and the resulting problems in the lips, nose, gums and palate. Unilateral cleft lip/palate: It is the presence of a unilateral opening in the upper lip/palate. Bilateral cleft lip/palate: It is the presence of a bilateral opening in the upper lip/palate. Complete cleft palate: It is the presence of an opening in the upper palate, starting from the uvula and extending to the back of the upper teeth.

Case Presentation: A 4-month-old baby was admitted to our clinic due to wide cleft lip. The patient's examination revealed a left unilateral complete cleft lip. Based on the treatments received from the patient, it was seen that he complied with the 10 rules. The surgery started by making drawings and markings. The incision was made according to the drawings made later. Wound foci were sutured primarily aesthetically from the determined points. The patient was operated on successfully and taken to the service for follow-up

Keywords: Cleft lip, cleft palate, uvula, hemoglobin, gingiva

İskeletsel Sınıf III Deformiteye Sahip Aktif Kondiler Hiperplazi Vakasında Cerrahi ve Ortodontik Tedavi Yaklaşımları

Sıla Tayyipoglu, Sardar Fattahi, Gökhan Göçmen, Yaşar Özkan

Amaç:

Kondiler hiperplazi, mandibular kondillerden birinin veya her ikisinin fizyolojik sınırların ötesinde büyümesiyle karakterizedir; bu durum mandibular kondil boynunu, ramusu veya gövdeyi etkileyerek mandibulanın morfolojisinde değişikliklere, fasiyal asimetriye, malokluzyona ve temporomandibular eklem problemlerine yol açabilir. Tanı radyolojik ve klinik incelemelerin yanı sıra hastadan elde edilen modellerin incelenmesi ile desteklenebilir. Kondil büyümesinin aktivitesi tedavi planlanmasında kritik öneme sahiptir. Aktif büyüme varlığı SPECT, PET gibi ileri görüntüleme teknikleri ile saptanabilir. Kondiler hiperplazinin tedavi seçenekleri arasında ortognatik cerrahi, kondilektomi ve total eklem protezleri yer almaktadır. Bu sunumda aktif kondiler hiperplazi tanısı almış hastalarımızın cerrahi ve ortodontik tedavi yaklaşımları değerlendirilmiştir.

VAKA

11.05.2022 tarihinde başvuran sistemik olarak sağlıklı 24 yaşındaki erkek hastada sol mandibular kondilde hiperplaziye bağlı iskeletsel sınıf 3 deformiteyle ilişkili fonksiyonel ve estetik problemler bulunmaktaydı. Yapılan sintigrafi sonucunda sol kondilde aktif büyüme tespit edildi. Hasta 1 yıl takip edildi ve bu süre sonunda aktif büyümenin devam ettiği görüldü. Gerekli klinik ve radyolojik değerlendirmelerin ardından tedavi planlandı. İlk aşama olarak hastanın sol kondil bölgesine kondilektomi uygulandı. Hastamızın iskeletsel sınıf III asimetrisinin rehabilitasyonu ve normal oklüzyonun sağlanması için çift çene ortognatik cerrahi planlandı. Genel anestezi altında Le Fort I ve bilateral saggital split osteotomileri uygulandı. Maksilla ve mandibulası planlanan pozisyona getirilmiş, splint yardımı ile stabilize edilmiş ve hasta postoperatif takip sürecine alındı.

Sonuç:

İskeletsel sınıf III asimetri ve sol kondiler hiperplazi ile başvuran hastamızın kondilektomi sonrası büyüme süreci durdurulmuştur. Uygulanan çift çene ortognatik cerrahi sayesinde fasiyal asimetri düzeltilmiş ve çeneler uygun pozisyona getirilmiştir. Takip randevularında hastada herhangi bir sorun gözlenmemiştir.

Anahtar Kelimeler: kondilektomi, Fasiyal asimetri, ortognatik cerrahi, kondiler hiperplazi

Surgical and Orthodontic Treatment Approaches in a Case of Active Condylar Hyperplasia with Skeletal Class III Deformity

Sıla Tayyipoglu, Sardar Fattahi, Gökhan Göçmen, Yaşar Özkan

Objective:

Condylar hyperplasia is characterized by excessive growth of one or both mandibular condyles, affecting the condylar neck, ramus, or body of the mandible. This condition can cause changes in mandibular morphology, facial asymmetry, malocclusion, and temporomandibular joint problems. Diagnosis is supported by radiological and clinical examinations, along with the evaluation of patient models. Detecting condylar growth activity is critical for treatment planning and can be accomplished using advanced imaging techniques such as SPECT or PET. Treatment options include orthognathic surgery, condylectomy, and total joint replacement. This presentation examines surgical and orthodontic approaches for patients with active condylar hyperplasia.

Case:

A 24-year-old male, systemically healthy, presented on May 11, 2022, with functional and aesthetic issues due to a skeletal Class III deformity caused by hyperplasia of the left mandibular condyle. Scintigraphy revealed active growth in the left condyle. The patient was monitored for one year, during which continued growth was noted. After clinical and radiological evaluations, a treatment plan was developed. A condylectomy was performed on the left condyle. To correct skeletal Class III asymmetry and achieve normal occlusion, bimaxillary orthognathic surgery was planned. Under general anesthesia, Le Fort I and bilateral sagittal split osteotomies were performed. The maxilla and mandible were repositioned, stabilized with a splint, then followed by postoperative care.

Results:

After condylectomy, growth was halted in the patient with skeletal Class III asymmetry and left condylar hyperplasia. The bimaxillary orthognathic surgery corrected facial asymmetry and properly aligned the jaws. No complications were observed during follow-up visits.

Keywords: Condylectomy, Facial asymmetry, Orthognathic surgery, Condylar hyperplasia

[PP-108]

çift taraflı dudak yarığı revizyonu

Ümit Ertaş, Serdar Demir, Zeynep Sevilmiş

Giriş: Yarık dudak ve/veya damak, anne karnında füzyon gerçekleşmemesi sonrasında yüz ve ağız oluşumlarının karşılıklı kaynaşmaması ve bunun sonucunda dudak, burun, diş eti ve damakta ortaya çıkabilecek sorunları ifade eder. Tek taraflı dudak/damak yarığı: Üst dudak/damakta tek taraflı açıklığın bulunmasıdır. Bilateral dudak/damak yarığı: Üst dudak/damakta iki taraflı açıklık bulunmasıdır. Tam damak yarığı: Üst damakta uvulada başlayıp üst dişlerin arkasına kadar uzanan bir açıklığın varlığıdır.

Vaka: 2 yaşındaki çocuk hasta dudak revizyonu için kliniğimize yönlendirildi. Hastanın anamnezinde daha önce iki taraflı dudak yarığı nedeniyle ameliyat edildiği öğrenildi. Hastanın muayenesi yapılarak ameliyata hazırlandı. İşaretlemeler ve çizimler yapıldıktan sonra belirlenen alanlara kesiler atıldı. Yara dudakları kist kiste 6/0 vicryl suture ile dikildi. Hasta daha sonra takibe alınmak üzere servise alındı.

Anahtar Kelimeler: Uvula, Dudak damak yarığı, skar, primer damak, dudak revizyonu

bilateral cleft lip revision

Ümit Ertaş, Serdar Demir, Zeynep Sevilmiş

Introduction: Cleft lip and/or palate refers to the problems that may arise from the mutual fusion of facial and oral formations during the development of leakage in the womb and the resulting problems in the lips, nose, gums and palate. Unilateral cleft lip/palate: It is the presence of a unilateral opening in the upper lip/palate. Bilateral cleft lip/palate: It is the presence of a bilateral opening in the upper lip/palate. Complete cleft palate: It is the presence of an opening in the upper palate, starting from the uvula and extending to the back of the upper teeth.

Case Presentation: 2-year-old child patient was referred to our clinic for lip revision. In the patient's anamnesis, it was learned that he had previously been operated on for bilateral cleft lips. The patient was examined and prepared for surgery. The surgery started by making markings. After marking and drawings, incisions were made in the determined areas. The wound lips were sutured with 6/0 vicryl suture, cyst to cyst. The patient was then taken to the service for follow-up.

Keywords: Uvula, cleft palate, scar, primer palate, lip revision

[PP-109]

26 yaşındaki hastanın tek taraflı dudak yarığı revizyonu ve sekonder damak yarığı

Ümit Ertaş, Sema Dutar, Mustafa Bayer

Giriş: Yarık dudak ve/veya damak, anne karnında füzyon gerçekleşmemesi sonrasında yüz ve ağız oluşumlarının karşılıklı kaynaşmaması ve bunun sonucunda dudak, burun, diş eti ve damakta ortaya çıkabilecek sorunları ifade eder. Tek taraflı dudak/damak yarığı: Üst dudak/damakta tek taraflı açıklığın bulunmasıdır. Bilateral dudak/damak yarığı: Üst dudak/damakta iki taraflı açıklık bulunmasıdır. Tam damak yarığı: Üst damakta uvuladan başlayıp üst dişlerin arkasına kadar uzanan bir açıklığın varlığıdır.

Vaka: 26 yaşında çocuk hasta dudak revizyonu için kliniğimize başvurdu. Hastadan alınan anamnezde daha önce tek taraflı dudak yarığı nedeniyle ameliyat edildiği öğrenildi. Muayene sırasında skar olduğu görüldü. Operasyon bölgesindeki doku muayene edildi ve operasyona hazırlandı. Çizim yapılarak operasyona başlandı. Planlandığı gibi kesiler yapıldı ve yara odakları ayrıldı. Daha sonra yara odakları estetik dikişlerle dikildi. İkinci yarık damak ameliyatı yapıldı. Yarık hattına primer sütüre edilerek yumuşak damak kontrolü yapıldı. Hasta takibe alınmak üzere servise alındı.

Anahtar Kelimeler: Dudak revizyonu, Dudak damak yarığı, primer damak, uvula, skar

revision of unilateral cleft lip of a 26 years old patient and secondary cleft plate

Ümit Ertaş, Sema Dutar, Mustafa Bayer

Introduction: Cleft lip and/or palate refers to the problems that may arise from the mutual fusion of facial and oral formations during the development of leakage in the womb and the resulting problems in the lips, nose, gums and palate. Unilateral cleft lip/palate: It is the presence of a unilateral opening in the upper lip/palate. Bilateral cleft lip/palate: It is the presence of a bilateral opening in the upper lip/palate. Complete cleft palate: It is the presence of an opening in the upper palate, starting from the uvula and extending to the back of the upper teeth.

Case Presentation: A 26-year-old child patient applies to our clinic for lip revision. In the anamnesis taken from the patient, it was learned that he had previously been operated on for unilateral cleft lip. During the examination, it was seen that there was scar tissue in the operation area. The patient was examined and prepared for the operation. The operation started by making drawings. Incisions were made as planned and wound foci were separated. Then, wound foci were sutured with aesthetic sutures, cyst to cyst. Then, secondary cleft palate operation was performed. The cleft line was primarily sutured and the soft palate was checked. The patient was taken to the service for follow-up.

Keywords: Lip revision, cleft lip and palate, primary palate, uvula, scar

[PP-110]

Araç içi trafik kazası sonrası yüzde birçok kemik kırıkları gelişmesi

Ümit Ertaş, Eda Özbilge, Ulvi Navruzov

Giriş: Çene-yüz travmaları genel vücut travmalarının %72'sini oluşturur. Etiyolojisinde motorlu araç kazaları ilk sırayı almakla birlikte saldırı, iş, ev, spor kazaları ve düşme gibi diğer nedenlerde bulunmaktadır. Çene travması sonucu tek bir kemikte kırık olabileceği gibi birden fazla yüz kemiğinin bir arada etkilendiği durumlar da olabilir. Bu olgu sunumunda motorlu araç kazası sonucu birden fazla çene yüz kırığı gelişen bir olgu sunulmaktadır.

Vaka: 61 yaşında erkek hasta, trafik kazası sonrası acil servise getirildi. Acil serviste vücudun diğer bölgelerindeki travmalar değerlendiriliyor ve müdahale gerektiren herhangi bir patoloji saptanmıyor. Hasta daha sonra maksillofasiyal travma açısından kliniğimize konsülte edildi. Muayene ve tomografi incelemesinde hastada çok sayıda kırığın olduğu belirlendi. Daha sonra hasta ameliyata alındı ve kırık hatları eski pozisyonlarına getirilerek plaklar yardımıyla redükte edildi. Cerrahi alan primer olarak kapatıldı ve ameliyat sonrası önerilerde bulunuldu.

Anahtar Kelimeler: mandibula, subkondil, zygoma, maxilla, fraktür

Many facial bone fracture developing after in vehicle traffic accident

Ümit Ertaş, Eda Özbilge, Ulvi Navruzov

Introduction: Maxillofacial traumas constitute 72% of general body traumas. Motor vehicle accidents take the first place in its etiology, but are among the other causes of assault, work, home, sports accidents and falls. As a result of maxillofacial trauma, there may be a fracture in a single bone, there may be cases where multiple facial bones are affected together. In this case report, a case with multiple maxillofacial fractures as a result of a Motor vehicle accidents is presented

Case Presentation: A 61-year-old male patient is brought to the emergency department following a motor vehicle accident. In the emergency department, traumas in other parts of the body are evaluated and no pathology requiring intervention is detected. The patient was then consulted to our clinic regarding maxillofacial trauma. It was determined that the patient had many fractures in the examination and tomography scan. The patient was then taken into surgery and the fracture lines were brought to their previous position and reduced with the help of plates. The surgical area was closed primarily, and postoperative recommendations were given.

Keywords: mandible, subcondyle, zygoma, maxilla, fracture

[PP-111]

Ateşli yaralanma sonucu birçok kırık ve yabancı cisimler

Ümit Ertaş, Sema Dutar, Mustafa Bayer

Giriş: Tüfeklerle yapılan intihar girişimlerine bağlı olarak çene-yüz bölgesinde meydana gelen yaralanmalar oldukça zorlu ve yorucu bir tedavi sürecini de beraberinde getirmektedir. Daha önceden bu tür yaralanmalar debridman ve hemostaz, ardından mevcut yumuşak dokunun mümkün olduğunca kapatılması, geç dönemde ise kemik ve yumuşak doku rekonstrüksiyonu ile tedavi edilirdi. Tedavisi zor, hatta imkansız olan deformitelere yol açması nedeniyle kliniğimizde bu yaklaşımdan vazgeçilmiş ve hastaya erken primer kesin tedaviler uygulanmıştır.

Vaka: 34 yaşındaki erkek hasta, aldığı kurşun yarası sonrası yoğun bakıma kaldırıldı. Yoğun bakım ünitesinde beslenme ve nefes alma sorunu yaşayan hastaya nazogastrik tüp ve trakeostomi uygulandı. Hasta daha sonra çene-yüz travması nedeniyle tarafımıza danışıldı. Hastanın muayenesinde ve incelenen filmlerde çok sayıda parçalı kırık görüldü. Hasta ameliyata alındı ve ilgili bölge cerrahi olarak açıldı. Yabancı cisimler debride edilerek ilgili segmentler eski pozisyonlarına getirildi. Cerrahi alan primer olarak kapatıldı ve ameliyat sonrası önerilerde bulunuldu.

Anahtar Kelimeler: Silah, Fraktür, Mandibula, Kurşun, Trakeostomi

Many fractures and foreign bodies after gunshot injury

Ümit Ertaş, Sema Dutar, Mustafa Bayer

Introduction: Injuries related to suicide attempts with highenergy rifles in the maxillofacial region bring along a very difficult and tiring struggle. In the past, such injuries were treated with debridement and hemostasis followed by closure of the existing soft tissue as much as possible, and bone and soft tissue reconstruction in the late period. This approach was abandoned in our clinic, as it led to deformities that are difficult or even impossible to repair, and the patient was given early primary definitive treatment.

Case Presentation: A 34-year-old male patient is taken to intensive care after a gunshot wound. A nasogastric tube and tracheostomy were performed on a patient with feeding and breathing problems in the intensive care unit. The patient was later consulted with us regarding maxillofacial trauma. Many fragmented fractures were observed in the patient's examination and the examined films. The patient was taken into surgery and the relevant area was surgically opened. Foreign bodies were debrided and the relevant segments were reduced to their previous position. The surgical area was closed primarily, and postoperative recommendations were given.

Keywords: Gunshot, fracture, mandible, bullet, tracheostomy

[PP-112]

Orta yaşlı bir kadında nedeni bilinmeyen tme ankilozu

Ümit Ertaş, Sabuhi Abbasbayli, Zeynep Sevilmiş

Giriş: TMJ Ankiloz varlığında hastaların çene hareketleri kısıtlanır, konuşma bozulur ve çiğneme zorlaşır. Uygulanan tedavilerin amacı fonksiyonu iyileştirmek, reankilozisi önlemek ve gelişim dönemindeki bireylerde simetrik mandibula gelişimi sağlamaktır. Temporal kas flebi ankiloz cerrahisinde sonucu olumlu etkiler.

Vaka: Ağız açıklığında kısıtlılık şikayetiyle kliniğimize başvurmuş. Hasta genel anestezi altında ameliyat edilmiş. Ağız açılmasını engelleyen koronoid parçası çıkartılmış. Daha sonra temporal kas diseke edildikten sonra flep çevrilerek temizlenen ankiloz bölgesine kaydırılmış ve batından alınan yağ dokusu eklem aralığına konulmuş. Pendröz dren yerleştirilip yara dudakları uygun şekilde kapatılmış.

Anahtar Kelimeler: Tme, ankiloz, koronoid, kondil, batın

Tmj ankylosis of unkown cause in a midedd aged women

Ümit Ertaş, Sabuhi Abbasbayli, Zeynep Sevilmiş

Introduction: In the presence of TMJ Ankylosis, patients' jaw movements are restricted, speech is impaired, and chewing becomes difficult. The aim of the treatments applied is to improve the function, prevent reankylosis and provide symmetrical mandible development in individuals in the developmental period. Temporal muscle flap positively affects the outcome in ankylosis surgery.

Case Presentation: She applied to our clinic with a complaint of limitation in mouth opening. The patient underwent surgery under general anesthesia. The coronoid piece that prevented mouth opening was removed. Then, after the temporal muscle was dissected, the flap was rotated and shifted to the cleaned ankylosis area and the fatty tissue taken from the abdomen was placed in the joint space. A pendrous drain was placed and the wound lips were closed appropriately.

Keywords: Tmj, ankylosis, coronoid, condyle, abdomen

[PP-113]

Travma sonrası çoklu mandibula kırıkları olan bir hasta

Ümit Ertaş, Onur Engin Can, Mustafa Bayer

Giriş: Kondil kırıkları fonksiyonel ve estetik olarak hasta açısından oldukça dezavantajlı olduğundan bu kırıkların immobilizasyonu ve redüksiyonu oldukça önemlidir. Kondil kırıkları mandibular hareketlerde kısıtlılık, ağrı, maloklüzyon, TME'de patolojik değişiklikler, osteonekroz, fasiyal asimetri, ankiloz, fonksiyonel ve büyüme bozuklukları gibi uzun vadeli komplikasyonlara neden olabilmektedir.

Vaka: 46 yaşında erkek hasta, darp sonucu sağ kondilinde meydana gelen kırık nedeniyle kliniğimize başvurdu. Hastada ağız açıklığında kısıtlılık ve sağ kulağının önünde ağrı mevcuttu. BT taramasında sağ tarafta mediale doğru yer değiştirmiş kondil kırığı tespit edildi. Hasta genel anestezi altında ameliyata alındı. Submandibular insizyon ile kırık hattına ulaşıldı. Yer değiştiren parça 3 adet mini plak ve 12 adet mini vida yardımıyla normal anatomik pozisyonunda sabitlendi. Ameliyat sonrası dönemde hastanın ağız açıklığı normal olarak tespit edildi.

Anahtar Kelimeler: Travma, Darp, Mandibula, Koronoid, Kondil

A patient with multiple mandibula fractures after trauma

Ümit Ertaş, Onur Engin Can, Mustafa Bayer

Introduction: Since cases of mandibular conyle fractures may result in difficulty of recovery of functional and aesthetic disorders, their immobilization and reduction are very important. It may cause longterm complications as well as limited mandibular movement, pain, malocclusion, pathological changes in the TMJ, osteonecrosis, facial asymmetry, ankylosis, functional and growth disorders

Case Presentation: 46-year-old male patient was admitted to our clinic due to a fracture in his right condyle as a result of an assault. The patient had limitation and pain in the mouth in front of the right ear. CT scan revealed a medially displaced mandibular condyle fracture on the right side. The patient was taken into surgery under general anesthesia. The fracture line was reached through a submandibular incision. The displaced fragment was brought to its normal anatomical position and reduced with the help of 3 miniplates and 12 miniscrews. Mouth opening was normal in the postoperative period

Keywords: Trauma, Assault, Mandible, Coronoid, Condyle

[PP-114]

travma sonrası yüzün üst kısmından orbitaya kadar büyük laserasyon oluşur

Ümit Ertaş, Serdar Demir, Ümit Gülseviç

Giriş: Ağız ve çene yüz bölgeleri dışa doğru açıkta olduğundan travma riski yüksektir. Ağız, diş ve çene yaralanmaları yeterli ve hızlı bir şekilde tedavi edilmezse, sadece fonksiyonel veya estetik sakatlığa değil, bazen daha ciddi sağlık sorunlarına da yol açabilir. Yüz bölgesi kan akışının zengin olması nedeniyle diğer vücut bölgelerinden farklıdır ve bu da ameliyat sonrası enfeksiyon riskini azaltır. Ancak yara izi kalma olasılığı nedeniyle ağız, diş ve çene kesileri sadece estetik sorunlara değil aynı zamanda psikolojik sorunlara da neden olabilir. Bu nedenle oral ve maksillofasiyal laserasyon tedavisi, hasarın yeri ve yaygınlığına bağlı olarak hızlı ve doğru bir değerlendirme gerektirir.

Vaka: 6 yaşında kız hasta, travma sonrası yüzünün üst üçte birlik kısmında meydana gelen yırtılma nedeniyle acil servise kaldırıldı. Kesi hattı parietal bölgeden başlayıp göz palpebrasına kadar uzanıyordu. Hasta hızlı bir şekilde muayene edilerek muayene edildi. ameliyata alındı.Kesi hattındaki yabancı cisimler temizlendi.Yara açıklıkları kistten kiste dikildi.6/0 vikril suture kullanıldı.Daha sonra hasta servise alınarak takibe alındı.Dikişler alındıktan sonra skar kaldı. Hastaya sivilce giderici kremler reçete edildi.

Anahtar Kelimeler: Laserasyon, enfeksiyon, travma, kist, skar

Large laseration occurs from the upper part of the face to the Orbit after trauma

Ümit Ertaş, Serdar Demir, Ümit Gülseviç

Introduction: The oral and maxillofacial regions are exposed outwardly, and therefore, carry a high risk of trauma. If oral and maxillofacial lacerations are not managed adequately and immediately, they may lead not only to functional or esthetic disability, but also, at times, to more serious health concerns. The facial area is different from other body areas, as it has rich blood supply, which reduces the risk of postoperative infection. However, due to the possibility of scarring, oral and maxillofacial lacerations can cause not only aesthetic problems, but also psychological issues. Therefore, oral and maxillofacial laceration treatment requires prompt and accurate evaluation, depending on the location and extent of the damaged area.

Case Presentation:A 6-year-old girl was taken to the emergency room due to a laceration in the upper third of her face that occurred after trauma.The incision line started from the parietal region and extended to the eye palpebrae.The patient was quickly examined and taken into surgery.Foreign objects in the incision line were cleaned.The wound openings were sutured from cyst to cyst.6/0 vicryl suture was used.The patient was then taken to the service and followed up.After the stitches were removed, scar removal creams were prescribed to the patient.

Keywords: Laceration, infection, trauma, cyst, scar

[PP-115]

silah yaralanması sonucu yüz bölgesinde yabancı cisimler

Ümit Ertaş, Onur Engin Can, İbrahim Arslantaş

Giriş: Ateşli silah yaralanmaları sonucu dokulara gömülen saçmalar, enfeksiyon, ağrı, şişlik ve duyu kaybı gibi sonuçlara neden olabilir. Bu tür semptomlara neden olan saçmalar vücuttan uzaklaştırılmalıdır.

Vaka: 25 yaşında erkek hasta 4 yıl önce geçirdiği ateşli silah yaralanması sonucu sol infraorbital bölgede kalmış olan saçmalar nedeniyle kliniğimize başvurdu. Bölgeye yapılan vestibular insizyon sonra tam kalınlıkta flep kaldırıldı. Enfeksiyona neden olan yara bölgesi eksize edildi.

Anahtar Kelimeler: Silah, Fraktür, Orbita, Kurşun, Enfeksiyon

foreign objects in the face area after gunshot injury

Ümit Ertaş, Onur Engin Can, İbrahim Arslantaş

Introduction: Pellets embedded in the tissues as a result of gunshot wounds can cause infection, pain, swelling and numbness. Pellets showing symptoms should be removed.

Case Presentation: 25-year-old male patient was admitted to our clinic with pellets remaining in the left infraorbital region as a result of a gunshot wound 4 years ago. Following a vestibular incision on the left, a full-thickness flap was raised. The scar area causing the infection was excised.

Keywords: Gunshot, Fracture, Orbita, Bullet, Infection

[PP-116]

15 yaşındaki hastada çift taraflı dudak yarığının revizyonu

Ümit Ertaş, Serdar Demir, Zeynep Sevilmış

Giriş: Yarık dudak ve/veya damak, anne karnında sızıntı gelişmesi sırasında yüz ve ağız oluşumlarının karşılıklı kaynaşması ve bunun sonucunda dudak, burun, diş eti ve damakta ortaya çıkabilecek sorunları ifade eder. Tek taraflı dudak/damak yarığı: Üst dudak/damakta tek taraflı açıklığın bulunmasıdır. Bilateral dudak/damak yarığı: Üst dudak/damakta iki taraflı açıklık bulunmasıdır. Tam damak yarığı: Üst damakta uvuladan başlayıp üst dişlerin arkasına kadar uzanan bir açıklığın varlığıdır.

Vaka: 15 yaşındaki çocuk hasta dudak revizyonu için kliniğimize yönlendirildi. Hastanın anamnezinde daha önce iki taraflı dudak yarığı nedeniyle ameliyat olduğu öğrenildi. Hastanın muayenesi yapılarak ameliyata hazırlandı. İşaretlemeler ve çizimler yapıldıktan sonra belirlenen alanlara kesiler yapıldı. Yara dudakları kist kiste 6/0 vicryl suture ile dikildi. Hasta daha sonra takibe alınmak üzere servise alındı.

Anahtar Kelimeler: yarık dudak, kist, suture, uvula, dudak revizyonu

Revision of bilateral cleft lip in a 15 years old patient

Ümit Ertaş, Serdar Demir, Zeynep Sevilmış

Introduction: Cleft lip and/or palate refers to the problems that may arise from the mutual fusion of facial and oral formations during the development of leakage in the womb and the resulting problems in the lips, nose, gums and palate. Unilateral cleft lip/palate: It is the presence of a unilateral opening in the upper lip/palate. Bilateral cleft lip/palate: It is the presence of a bilateral opening in the upper lip/palate. Complete cleft palate: It is the presence of an opening in the upper palate, starting from the uvula and extending to the back of the upper teeth.

Case Presentation: A 15-year-old child patient was referred to our clinic for lip revision. In the patient's anamnesis, it was learned that he had previously been operated on for bilateral cleft lips. The patient was examined and prepared for surgery. The surgery started by making markings. After marking and drawings, incisions were made in the determined areas. The wound lips were sutured with 6/0 vicryl suture, cyst to cyst. The patient was then taken to the service for follow-up.

Keywords: Cleft lip, cyst, suture, uvula, lip revision

[PP-117]

travma sonrası iki taraflı mandibula kırığı ve sol koronoid kırığı

Ümit Ertaş, Onur Engin Can, Aghasaf Guliyev

Giriş: Mandibula kırıkları maksillofasial cerrahide en sık karşılaşılan kırık tipidir. Mandibula kırıkları kırığın derecesine bağlı olmak üzere ciddi şekilde fonksiyon kaybına ve estetik problemlere yol açabilmektedirler. Hastanın yaşı ve travma tipine göre bazı vakalarda basit, deplase olmamış veya yaş ağaç tipi kırıklar görülebilirken, bazı ağır vakalarda boyun, kafa ve/veya orta yüz kırıkları görülebilir.

Vaka: 21 yaşındaki erkek hasta, yüksekte düşme sonucu çene kemiğinde kırık oluşması nedeniyle kliniğimize başvurdu. Üst çeneye ark bar yerleştirildi, ardından sol alt korpus osteotomisi uygulandı. Sağ alt çeneye sagittal split osteotomi uygulandı. Daha sonra alt çeneye bir ark bar takıldı. Daha sonra IMF sağlandı. Sağ korpus ve sol simfiz bölgesine plak yerleştirildi

Anahtar Kelimeler: Travma, mandibula, bilateral, imf, malokluzyon

post travma bilateral mandibula fracture and left side coronoid fracture

Ümit Ertaş, Onur Engin Can, Aghasaf Guliyev

Introduction: Mandibular fractures are the most common fractures encountered by a surgeon performing maxillofacial trauma repair. Depending on the degree of trauma and fracture, mandibular fracture causes significant aesthetic and functional losses in the person. Depending on the patient's age, trauma and type, simple, separated, non-displaced (non-displaced) fractures or wet tree fractures may be seen in some cases, while in severe cases, cervical, cranial and/or mid-facial fractures may occur, as well as fractures of the mandible in more than one region, divided (displaced), fragmented fractures. or it may break in a complicated manner

Case Presentation: 21-year-old male patient was admitted to our clinic due to fractures in the mandible as a result of falling from a height. An upper jaw arch bar was placed, then a corpus osteotomy was performed in the left lower jaw, preserving all vital structures. Sagittal split osteotomy was performed on the right lower jaw. Then, an arch bar was attached to the lower jaw. Later, the IMF was provided. A plate was placed in the right corpus and left symphysis region

Keywords: Trauma, mandible, bilateral, imf, malocclusion

[PP-118]

tek taraflı dudak yarığı revizyonu

Ümit Ertaş, Serdar Demir, Ümit Gülsevinç

Giriş: Yarık dudak ve/veya damak, anne karnında sızıntı gelişmesi sırasında yüz ve ağız oluşumlarının karşılıklı kaynaşması ve bunun sonucunda dudak, burun, diş eti ve damakta ortaya çıkabilecek sorunları ifade eder. Tek taraflı dudak/damak yarığı: Üst dudak/damakta tek taraflı açıklığın bulunmasıdır. Bilateral dudak/damak yarığı: Üst dudak/damakta iki taraflı açıklık bulunmasıdır. Tam damak yarığı: Üst damakta uvuladan başlayıp üst dişlerin arkasına kadar uzanan bir açıklığın varlığıdır.

Vaka: 4 yaşında çocuk hasta dudak revizyonu için kliniğimize başvurdu. Hastadan alınan anamnezde daha önce tek taraflı dudak yarığı nedeniyle ameliyat edildiği öğrenildi. Muayene sırasında yara izi olduğu görüldü Operasyon bölgesindeki doku incelendi ve operasyona hazırlandı. Çizim yapılarak operasyona başlandı. Planlandığı gibi kesiler yapıldı ve yara odakları ayrıldı. Daha sonra yara odakları kist kiste 6/0 dikişle dikildi..Hasta takip amaçlı servise alındı.

Anahtar Kelimeler: Uvula, dudak revizyonu, damak yarığı

Unilateral cleft lip revision

Ümit Ertaş, Serdar Demir, Ümit Gülsevinç

Introduction: Cleft lip and/or palate refers to the problems that may arise from the mutual fusion of facial and oral formations during the development of leakage in the womb and the resulting problems in the lips, nose, gums and palate. Unilateral cleft lip/palate: It is the presence of a unilateral opening in the upper lip/palate. Bilateral cleft lip/palate: It is the presence of a bilateral opening in the upper lip/palate. Complete cleft palate: It is the presence of an opening in the upper palate, starting from the uvula and extending to the back of the upper teeth.

Case Presentation: A 4-year-old child patient applies to our clinic for lip revision. In the anamnesis taken from the patient, it was learned that he had previously been operated on for unilateral cleft lip. During the examination, it was seen that there was scar tissue in the operation area. The patient was examined and prepared for the operation. The operation started by making drawings. Incisions were made as planned and wound foci were separated. Then, the wound foci were sutured with 6/0 suture, cyst to cyst. The patient was taken to the service for follow-up.

Keywords: Uvula, lip revision, palate, cleft palate

Zigomatik İmplant Başarısızlığı: Vaka Sunumu

Zeynep Selvi Kuş, Turan Öztürk, Onur Odabaşı, Kevser Sancak

Giriş: Zigomatik implantlar, maksiller kemik atrofisi, önceki greft ve/veya implant tedavilerinde başarısızlık meydana gelmesi, aşamalı augmentasyon prosedürlerinden kaçınma isteği, kistler ve travma gibi geleneksel kemik grefti prosedürlerini zorlaştıran durumlarda endikedir. Zigomatik implantların ilk yıl içerisindeki başarısızlık oranı, takip eden yıllara kıyasla daha yüksektir. Bu başarısızlık, osseointegrasyonun sağlanamaması, implant stabilitesinin kaybı, sinüzit, sigara kullanımı ve diyabet gibi iyileşmeyi olumsuz etkileyen sistemik hastalıkların varlığı, yetersiz oral hijyen, peri-implant enfeksiyonlar, oroantral fistül gelişimi gibi faktörlere bağlı olarak ortaya çıkabilmektedir.

Vaka: 55 yaşındaki erkek hasta, dış merkezde uygulanan dental implantlarının başarısızlığı nedeniyle kliniğimize başvurmuştur. Hastanın bilinen herhangi bir sistemik hastalığı bulunmamaktadır. Alınan anamnezde, hastanın günde 40 adet sigara tükettiği öğrenilmiştir. Konik ışınli bilgisayarlı tomografi (CBCT) görüntüleme sonucunda, maksillanın posterior bölgesinde horizontal ve vertikal kemik yetersizliği, anterior bölgede ise prognozu kötü olan periapikal lezyonlara sahip dişler tespit edilmiştir. Hastaya genel anestezi altında iki adet zigomatik implant yerleştirilmiş, ayrıca anterior bölgede diş çekimini takiben anterior ve premolar bölgeye augmentasyon yapılmış ve anteriora iki adet dental implant uygulanmıştır. Ancak, sol zigomatik implant başarısız olmuştur. Bunun ardından, daha önce augmente edilen maksillar premolar bölgeye iki adet dental implant yerleştirilmiştir.

Sonuç: Yetersiz oral hijyen ve yoğun sigara kullanımı, sol zygomatik implantın başarısızlığında potansiyel risk faktörleri olarak değerlendirilebilir. Bununla birlikte, diş çekimi ile birlikte gerçekleştirilen augmentasyon prosedürü, ikincil bir zygomatik müdahaleye gerek kalmadan protez uygulamasının başarıyla tamamlanmasına olanak sağlamıştır.

Anahtar Kelimeler: Maksillar kemik augmentasyonu, Sigara kaynaklı implant başarısızlığı, Zigomatik implant başarısızlığı

Zygomatic Implant Failure: A Case Report

Zeynep Selvi Kuş, Turan Öztürk, Onur Odabaşı, Kevser Sancak

Introduction: Zygomatic implants are used when traditional bone grafting is difficult due to factors like maxillary bone atrophy, previous graft or implant failure, or the presence of cysts and trauma. The failure rate of zygomatic implants is higher in the first year compared to later years. This can be due to issues such as lack of osseointegration, implant instability, sinusitis, systemic conditions like smoking and diabetes, poor oral hygiene, peri-implant infections, or the development of oroantral fistulas.

Case Presentation: A 55-year-old male patient presented with the failure of dental implants previously placed at another facility. He had no systemic diseases, but smoked 40 cigarettes per day. CBCT imaging showed horizontal and vertical bone deficiencies in the posterior maxilla and poor prognosis for the anterior teeth due to periapical lesions. Under general anesthesia, two zygomatic implants were placed. After extraction of the anterior teeth, augmentation was performed in the anterior and premolar regions, followed by the placement of two dental implants. However, the left zygomatic implant failed. Two additional implants were then placed in the augmented maxillary premolar region.

Conclusion: Heavy smoking and inadequate oral hygiene were likely contributing factors to the failure of the left zygomatic implant. Despite this, the augmentation procedure allowed for the successful completion of the prosthetic treatment without needing another zygomatic intervention.

Keywords: Maxillary bone augmentation, Smoking-related implant failure, Zygomatic implants failure

[PP-120]

Gömülü Alt 20 Yaş Dişlerinin Çekiminde Ameliyat Süresi ve Zorluk Puanının Postoperatif OHİP-14 Skoru Üzerindeki Etkileri

Güin Acar, Ilgın Arı, Taha Özer

Amaç: Bu çalışmanın amacı, gömülü 20 yaş dişlerinin çekimi sırasında ameliyat süresi, dişin zorluk puanı ve postoperatif ağız sağlığı ile ilgili OHİP-14 skorları arasındaki ilişkileri incelemektir.

Yöntemler: Çalışmaya gömülü alt 20 yaş dişleri çekilen 30 hasta dahil edilmiştir. Dişlerin zorluk puanı ve çekim süresi kaydedilmiş ve işlemden 1 hafta sonra OHİP-14 anketi doldurulmuştur. Zorluk puanı ve ameliyat süresi arasındaki ilişki Pearson korelasyon analizi ile değerlendirilmiş, dişin zorluk puanı ile OHİP-14 skoru arasındaki ilişki de aynı yöntemle incelenmiştir. Ayrıca, OHİP-14 puanı ile ameliyat süresi arasındaki ilişki de analiz edilmiştir.

Bulgular: Analiz sonuçları, dişlerin zorluk puanı ile ameliyat süresi arasında güçlü bir pozitif korelasyon olduğunu ortaya koymuştur. Dişlerin zorluk puanı arttıkça, ameliyat süresi de uzamıştır. Dişlerin zorluk puanı ile OHİP-14 skoru arasında istatistiksel olarak anlamlı bir ilişki bulunamamıştır. Ancak, OHİP-14 puanı ile ameliyat süresi arasında ters bir korelasyon gözlenmiştir; ameliyat süresi arttıkça OHİP-14 skoru azalmıştır.

Sonuçlar: Çalışma sonuçları, dişlerin zorluk puanının ameliyat süresini etkilediğini, ancak postoperatif OHİP-14 skorları ile zorluk puanı arasında belirgin bir ilişki olmadığını göstermektedir. Bu durum, zorluk puanının ameliyat süresine olan etkisinin postoperatif ağız sağlığı değerlendirmeleri üzerindeki doğrudan etkileri sınırlayabileceğini düşündürmektedir. Ameliyat süresinin OHİP-14 skoru ile ters ilişkili olması, daha uzun süren ameliyatların postoperatif ağrı ve rahatsızlıkla ilişkili olarak hastaların ağız sağlığı algısını etkileyebileceğini düşündürmektedir. Bu bulgular, diş çekimi süreçlerinde zorluk puanı ve ameliyat süresi gibi faktörlerin dikkate alınmasının, postoperatif hasta konforunu iyileştirebileceğine işaret etmektedir.

Anahtar Kelimeler: Gömülü diş, Pederson Index, Operasyon süresi, Zorluk değerlendirmesi

The Effects of Surgery Time and Difficulty Index on Postoperative OHIP-14 Score in Extraction of Impacted Lower Wisdom Teeth

Güin Acar, Ilgın Arı, Taha Özer

Objective: The aim of this study is to examine the relationships between the duration of surgery, the difficulty index of the tooth, and OHIP-14 scores during the extraction of impacted third molars.

Methods: Thirty patients who underwent impacted third molar extractions were included in the study. The difficulty index, extraction duration, and OHIP-14 were measured. The relationship between the difficulty index and the duration of surgery was evaluated using Pearson correlation analysis, and the same method was applied to assess the relationship between the difficulty score and OHIP-14 score.

Results: The analysis revealed a strong positive correlation between the difficulty index and the duration of surgery. However, no statistically significant relationship was found between the difficulty score and OHIP-14. An inverse correlation was observed between the OHIP-14 and the duration of surgery; as the duration of surgery increased, the OHIP-14 decreased.

Conclusions: The results of the study suggest that the difficulty score of the teeth significantly affects the duration of surgery, yet there is no apparent relationship between the difficulty score and postoperative OHIP-14. This finding indicates that the impact of the difficulty score on the duration of surgery may have limited direct effects on postoperative oral health assessments. The inverse relationship between the OHIP-14 and the duration of surgery suggests that longer surgeries may affect patients' perception of oral health due to postoperative pain and discomfort. These findings highlight the importance of considering factors such as the difficulty score and duration of surgery in improving postoperative patient comfort during tooth extractions.

Keywords: Difficulty assessment, Operative Time, Pederson index, Wisdom Tooth

[PP-121]

Sosis Tekniğinin Uygulanması ile Elde Edilen Kemik Kazanımının Değerlendirilmesi: Retrospektif Bir Çalışma

Zeliha Demirpençe, [Berkay Tokuç](#)

Amaç: Bu çalışmanın amacı, horizontal olarak yetersiz olan alveoler kemik kretlerinin sosis tekniği uygulaması sonrası elde edilen kemik kazanımının ve iyileşme sürecinde gerçekleşen kemik rezorbsiyonunun değerlendirilmesidir.

Yöntemler: Çalışmada, sosis tekniği ile horizontal kemik augmentasyonu uygulanan 23 hastanın 30 farklı bölgesi değerlendirilmiştir. Preoperatif, postoperatif 0-7 gün ve postoperatif 5-7 ayda alınan konik ışınli bilgisayarlı tomografi (KIBT) verileri analiz edilmiştir. Farklı seviyelerdeki (kret tepesinin 2, 4 ve 6 mm apikalinden) horizontal kemik kazanımı, horizontal kemik rezorbsiyonu ve vertikal kemik rezorbsiyonu miktarları ölçülmüştür.

Bulgular: Çalışmaya dahil edilen vakaların yaş ortalaması 44,5 yıl ve ortalama takip süresi 6,0±0,7 aydı. Horizontal kemik kazanımları sırasıyla kret tepesinin 2 mm, 4 mm ve 6 mm apikali seviyelerinde 4,46±1,69 mm, 3,86±1,16 mm ve 3,02±1,45 mm olarak tespit edilmiştir. Horizontal kemik rezorbsiyonu ise aynı seviyelerde sırasıyla 1,24±1,23 mm, 0,94±1,22 mm ve 0,41±0,44 mm olarak ölçülmüştür. Ortalama vertikal kemik rezorbsiyonu ise 1,10±0,90 mm olarak tespit edilmiştir. Horizontal kemik kazanımı, horizontal kemik rezorbsiyonu ve vertikal kemik rezorbsiyonu miktarları ile yaş, cinsiyet, sigara kullanımı, augmentasyonun uygulandığı çene ve donör saha arasında istatistiksel olarak anlamlı bir ilişki bulunamamıştır (p >0,05).

Sonuçlar: Sosis tekniği, alveoler kemik kretlerinde horizontal yönde kemik kazanımı sağlaması açısından öngörülebilir ve başarılı bir yöntemdir. Ancak, uzun dönem sonuçlarının daha geniş hasta serileri ile yapılan prospektif çalışmalar ile değerlendirilmesi gerekmektedir.

Anahtar Kelimeler: alveoler kemik augmentasyonu, dental implant, horizontal kemik kazanımı, sosis tekniği, yönlendirilmiş kemik rejenerasyonu

Evaluation of Bone Gain Using the Sausage Technique: A Retrospective Study

Zeliha Demirpençe, [Berkay Tokuç](#)

Objective: This study aims to evaluate the bone gain achieved using the sausage technique on horizontally deficient alveolar ridges and determine bone resorption during the healing process.

Methods: In this study, 30 different regions of 23 patients who underwent horizontal bone augmentation using the sausage technique were evaluated. Cone-beam computed tomography (CBCT) scans taken preoperatively, between 0-7 days postoperatively, and between 5-7 months postoperatively were analyzed. Horizontal bone gain, horizontal bone resorption, and vertical bone resorption at different levels (2, 4, and 6 mm apical to the crest) were measured.

Results: The mean age of the patients included in the study was 44.5 years, and the average follow-up period was 6.0±0.7 months. Horizontal bone gains were measured as 4.46±1.69 mm, 3.86±1.16 mm, and 3.02±1.45 mm at the 2 mm, 4 mm, and 6 mm apical levels of the crest, respectively. Horizontal bone resorption at the same levels was measured as 1.24±1.23 mm, 0.94±1.22 mm, and 0.41±0.44 mm, respectively. The mean vertical bone resorption was 1.10±0.90 mm. There was no statistically significant relationship between the amount of horizontal bone gain, horizontal bone resorption, vertical bone resorption, and parameters such as age, gender, smoking status, the region, and the donor site (p >0.05).

Conclusions: The sausage technique is a predictable and successful method for achieving horizontal bone gain in alveolar ridges. However, long-term results need to be evaluated in prospective studies involving larger patient series.

Keywords: alveolar bone augmentation, dental implant, guided bone regeneration, horizontal bone gain, sausage technique

[PP-122]

Atrofik çenede khoury tekniği ile augmentasyon sonrası implant cerrahisi: Vaka Sunumu

Damla Elma, Tuncer Akdoğan

Giriş: Alveolar kemik yüksekliğinin ve genişliğinin yetersiz olduğu koşullarda, implantın uygun konum ve pozisyonda uygulanabilmesi adına implant cerrahisi öncesi alveol kemik augmentasyonu prosedürleri uygulanmaktadır. Bu nedenle çeşitli horizontal ve vertikal kemik augmentasyonu teknikleri geliştirilmiştir. Khoury tekniğinde, intraoral donör bölgesinden alınan kortikal kemik bloğu kullanır. Alınan blok greft daha sonra ince kortikal plakalara bölünür. Bu kortikal plakalar osteosentez vidalarıyla alveolar sırtına tutturulur. Aradaki boşluk daha sonra donör bölgesinden alınan veya elde edilen blok greftin diğer kısımlarının küçük parçalara öğütülmesiyle otojen olarak doldurulur.

Vaka: 66 yaşında erkek hasta sol mandibula dişsiz bölgeye implant yerleştirilmesi isteği ile fakülte kliniğimize başvurdu. Klinik ve radyografik muayenede ilgili bölgede vertikal ve horizontal kemik defekti saptandı. Hastaya khoury tekniği ile kemik augmentasyonu sonrası implant yerleştirilmesi planlandı. Ipsilateral ramus bölgesinden alınan blok greft defektli bölgeye ince plaka şeklinde osteosentez vidası ile sabitlendi ve sonrasına aradaki boşluk otojen greft ile dolduruldu. 4 ay sonrasında implantlar başarılı bir şekilde yerleştirildi.

Anahtar Kelimeler: Atrofik, İmplant, Khoury

Implant surgery after augmentation with khoury technique in the atrophic jaw: Case Report

Damla Elma, Tuncer Akdoğan

Introduction: In conditions where the height and width of the alveolar bone are insufficient, alveolar bone augmentation procedures are performed before implant surgery in order to apply the implant in the appropriate position and position. For this reason, various horizontal and vertical bone augmentation techniques have been developed. In the The Khoury technique, uses a cortical bone block harvested from the intraoral donor area. The grafted block is then split into thin cortical plates. These cortical plates are attached to the residual alveolar ridge with osteosynthesis screws. Next, these cortical plates are attached to the residual alveolar ridge with osteosynthesis screws to create a contained defect that is then filled with autologous bone chips that have been harvested from the donor site or collected from milling other parts of the obtained block graft in a bone mill.

Case Presentation: A 66-year-old male patient applied to our faculty clinic with the request to place an implant in the toothless area of the left mandible. Clinical and radiographic examination revealed vertical and horizontal bone defects in the relevant region. The block graft taken from the ipsilateral ramus region was fixed to the defective area with a thin plate-shaped osteosynthesis screw, and then the gap between them was filled with autogenous grafts. After 4 months, the implants were successfully placed.

Keywords: Atrophic, Implant, Khoury

[PP-123]

Anterior Estetik Bölgenin İmplant Tedavi Döneminde Daimi Diş Kronu Yardımıyla Geçici Protetik Rehabilitasyonu: Vaka Sunumu

Barış Erkut Türk, Zeynep Fatma Zor, Ahmet Berkant Özen, Gizem Doğan, Cemal Aydın

Giriş: İmmEDIATE implantasyon diş çekiminden hemen sonra gerçekleştirilen bir tedavi yöntemidir. Geleneksel prosedürlerinden farklı olarak bu yöntem tedavi süresini kısaltarak, estetik ve fonksiyonel sonuçları iyileştirmektedir. Anterior bölgede geçici protetik yaklaşımlar bölgenin rehabilitasyonu için gerekli olabilmektedir. Bu vakada anterior dişlerin immediate implant cerrahisinde geçici kron olarak kullanılması anlatılmaktadır.

Vaka: 40 yaşında erkek hasta, entübasyon esnasında her iki santral insizör dişinde oluşmuş lüksasyon nedeniyle Ağız, Diş ve Çene Cerrahisi kliniğine başvurdu. Klinik muayenede dişlerin ileri derecede mobil olduğu ama radyolojik muayenede ise alveol kemiklerin sağlam olduğu görüldü. Hastanın beklentileri de göz önüne alınarak her iki bölge için immediate implantasyona karar verildi. Geçici sabit protez için Polietereterkron (PEEK) abutmentlerin implantlara yerleştirilmesi ve takiben çekilen daimi dişlerin kronlarının PEEK abutmentlere simantasyonu planlandı. Dişlerin travmatik çekiminden sonra implantlar yerleştirildi. PEEK abutmentler implantlara vidalandıktan sonra daimi dişlerin köklerinden ayrılan kronlar akışkan kompozit yardımıyla abutmentlerin bukkaline simante edildi. Cerrahi işlem sonrası herhangi bir komplikasyon gözlenmedi. Hastanın 3 ay sonra daimi protetik rehabilitasyonu gerçekleştirildi.

Sonuç: İmmEDIATE implant cerrahisinde, hastanın çekilen dişinin geçici restorasyon olarak kullanılması son yıllarda popüler bir yaklaşım haline gelmiştir. Bu yöntemde, çekilen dişin kronu implantasyonun ardından geçici bir kron olarak kullanılabilir. Böylece dişeti doğal konturu korunarak iyi bir çıkış profili sağlanır.

Anahtar Kelimeler: Anterior Estetik Bölge, Diş Lüksasyonu, Geçici Restorasyon, İmmEDIATE İmplantasyon

Temporary Prosthetic Rehabilitation Using A Permanent Tooth Crown During The Implant Treatment Period In The Anterior Aesthetic Region: A Case Report

Barış Erkut Türk, Zeynep Fatma Zor, Ahmet Berkant Özen, Gizem Doğan, Cemal Aydın

Introduction: Immediate implantation is a treatment method performed immediately after tooth extraction. Unlike traditional procedures, this method shortens the treatment time while improving aesthetic and functional outcomes. Temporary prosthetic approaches in the anterior region may be necessary for the rehabilitation of the area. This case describes the use of anterior teeth as temporary crowns in immediate implant surgery.

Case: A 40-year-old male patient presented to the Oral and Maxillofacial Surgery clinic with luxation in both central incisors due to intubation. Clinical examination revealed that the teeth were excessively mobile, but radiological examination showed that the alveolar bone was intact. Considering the patient's expectations, immediate implantation was planned for both regions. For the temporary fixed prosthesis, it was planned to place polyetheretherketone (PEEK) abutments on the implants and cement the crowns of the extracted teeth onto the PEEK abutments. Immediately after atraumatic extraction of the teeth, implants were placed. After the PEEK abutments were screwed onto the implants, The crown portions of the extracted teeth, separated from their roots, were cemented onto the buccal side of the abutments with flowable composite. No complications were observed post-surgery. Patient's permanent prosthetic rehabilitation was completed three months later.

Conclusion: In immediate implant surgery, using the extracted tooth as a temporary restoration has become a popular approach in recent years. In this method, the crown of the extracted tooth can be used as a temporary crown after implantation. This helps to maintain the natural contour of the gingiva and achieve a good emergence profile.

Keywords: Anterior Aesthetic Region, Tooth Luxation, Temporary Restoration, Immediate Implantation

Bilateral Koronoid Hiperplazisine Bağlı Ağız Açıklığı Kısıtlılığı Olan Hastanın Teşhis Ve Tedavisi: Bir Olgu Sunumu

Emre Balaban, Mert Karabağ, Mehmet Deniz, Büşra Özgenç, Şamil Esad Güven

Giriş: Koronoid proses hiperplazisi, tek veya çift taraflı olarak görülebilen ve ağız açıklığında kısıtlılığa sebep olabilen bir durumdur. Etiyolojisinde mandibular hipomobilitate, travma ve artmış temporal kas aktivitesi gibi durumlar vardır. Tanısı klinik ve radyografik muayeneyle konulabilir. Tedavi seçeneği ise koronoidektomi veya koronoidotomidir. Bu olgu sunumunda ağız açıklığında kısıtlılığı olan hastanın tedavisi amacıyla uygulanan koronoidotomi işlemi ve sonuçlarından bahsedilmiştir.

Vaka: 23 yaşında sistemik olarak sağlıklı erkek hasta ağız açıklığında kısıtlılık şikayetiyle kliniğe başvurmuştur. Klinik muayenede temporomandibular bölge veya çevresindeki dokularda ağrı, travma öyküsü ve yüzde asimetri gözlenmemiştir. Hastanın maksimum ağız açıklığı 18 mm olarak ölçülmüştür. Panoramik radyografide her iki koronoid proses hipertrofisi gözlemlenmiştir. Tanı BT ile doğrulanmıştır. Hastanın büyüme aktivitesinin değerlendirilmesi amacıyla sintigrafi alınmıştır. Metabolik sendromla ilgili herhangi bir bozukluk rapor edilmeyip biyokimyasal ve hematolojik testler normal olarak saptanmıştır. Genel anestezi altında intraoral olarak bilateral koronoidotomiler yapılarak işlem sonunda 40 mm'lik bir inter-insizal açıklık elde edilmiştir. Hastaya, postoperatif önerilerde bulunulmuştur. Osteotomiden sonraki 6. ayda, hastanın herhangi bir şikayeti bulunmamaktadır. Takibin ilk yılında herhangi bir nöks bildirilmemiştir.

Sonuç: Koronoid proses hiperplazisi, koronoid prosesin zigomatik arka temasıyla ağız açıklığının sınırlandırılmasına neden olur. Tedavi, prosesin cerrahi olarak çıkarılmasını veya tek başına osteotomiye içerebilir. Osteotomide yaklaşım intraoral veya ekstraoral olabilir. İntraoral yaklaşımın avantajı, kemiği ayırmak için yeterli cerrahi alan sağlaması ve görünür bir yara izi bırakmamasıdır. Fibrozis ve postoperatif hematoma ise bu yaklaşımın dezavantajlarındandır.

Anahtar Kelimeler: hiperplazi, koronoid proses, koronoidotomi

Diagnosis And Treatment Of A Patient With Mouth Opening Limitation Due To Bilateral Coronoid Hyperplasia: A Case Report

Emre Balaban, Mert Karabağ, Mehmet Deniz, Büşra Özgenç, Şamil Esad Güven

Objective: Coronoid process hyperplasia is a condition that can occur unilaterally or bilaterally and may cause restricted mouth opening. Its etiology includes factors such as mandibular hypomobility, trauma, and increased temporalis muscle activity. Diagnosis can be made through clinical and radiographic examination. Treatment options include coronoidectomy or coronoidotomy. This case report discusses the coronoidotomy procedure performed to treat a patient with restricted mouth opening and its outcomes.

Case: A 23-year-old systemically healthy male patient presented to clinic with complaints of restricted mouth opening. Clinical examination revealed no pain in the temporomandibular region or surrounding tissues, no history of trauma, and no facial asymmetry. The patient's maximum mouth opening was measured at 18 mm. Panoramic radiography showed hypertrophy of both coronoid processes. Diagnosis was confirmed by CT. Scintigraphy was performed to assess the patient's growth activity. No abnormalities related to metabolic syndrome were reported, and biochemical and hematological tests were found to be normal. Under general anesthesia, bilateral coronoidotomies were performed intraorally, resulting in a 40 mm interincisal opening. Postoperative recommendations were provided to the patient. At the 6-month follow-up, the patient reported no complaints. No recurrence was reported during the first year of follow-up.

Conclusion: Coronoid process hyperplasia causes restricted mouth opening due to the contact between the coronoid process and the zygomatic arch. Treatment can involve surgical removal of the process or osteotomy alone. The approach to osteotomy can be either intraoral or extraoral. The advantage of the intraoral approach is that it provides sufficient surgical access to separate the bone without leaving a visible scar. However, fibrosis and postoperative hematoma are potential disadvantages of this approach.

Keywords: hyperplasia, coronoid process, coronoidotomy

[PP-125]

Maksillada Görülen Aktinomikoz Osteomyeliti: Olgu Sunumu

Batur Orak, İlhan Şengül, Ceren Dayanan, Palin Çiftçioğlu

Giriş: Çenelerde, özellikle maksillada aktinomiçes osteomyeliti görülmesi mandibulaya oranla daha nadirdir. Aktinomiçes osteomyelitinin patojenitesi ve tanı kriterleri oldukça zordur. Tanısı konulduktan sonra nekroze kemiğin uzaklaştırılması ve uzun süreli penisilin tedavisi önerilmektedir.

Vaka: 68 yaşındaki erkek hasta sağ posterior maksillada ekspansiyon ve gömülü diş varlığı sebebiyle kliniğimize yönlendirildi. Alınan radyografiler ve intraoral muayene sonucu palatinal bölgede oluşmuş fistül yolu ve nekroze kemik varlığı gözlemlendi. Bu değerlendirmeler sonucunda biyopsiye karar verildi. Palatinal bölgeden flep kaldırılıp alttaki dokudan ayrılmak üzere olan kemik sekestri insizyonel biyopsi şeklinde alınıp fikse edildi. Histopatolojik incelemeye gönderilen doku örneğinin sonucu aktinomikoz osteomyeliti olarak geldi. Bu vaka için antibiyotik tedavisine başlandı ve cerrahi operasyon planlaması yapıldı.

Anahtar Kelimeler: aktinomikoz, osteomyelit, maksilla

Actinomyces Osteomyelitis in the Maxilla: Case Report

Batur Orak, İlhan Şengül, Ceren Dayanan, Palin Çiftçioğlu

Introduction: Actinomycosis osteomyelitis in the jaws, particularly in the maxilla, is rarer compared to the mandible. The pathogenesis and diagnostic criteria for actinomycosis osteomyelitis are quite challenging. Once diagnosed, it is recommended to remove the necrotic bone and initiate prolonged penicillin therapy.

Case Presentation: A 68-year-old male patient was referred to our clinic due to expansion and the presence of an impacted tooth in the right posterior maxilla. Radiographs and intraoral examination revealed a fistulous tract in the palatal area and the presence of necrotic bone. Based on these findings, a biopsy was performed. A flap was raised from the palatal region, and a sequestrum of bone, which was separating from the underlying tissue, was excised and fixed in an incisional biopsy. The histopathological examination of the tissue sample confirmed the diagnosis of actinomycosis osteomyelitis. Antibiotic therapy was initiated for this case, and a surgical intervention was planned.

Keywords: actinomycosis, osteomyelitis, maxilla

[PP-126]

Maksiller Sinüste Aspergillus Enfeksiyonu

Zehra Gülerol, Ömer Faruk Boylu

Giriş: Son zamanlarda mantar kaynaklı burun ve paranazal enfeksiyonlardaki artış, hem tanısal araştırmaların gelişmesinden hem de mantar enfeksiyonlarını destekleyen durumların artmasından kaynaklanmaktadır. Mantar enfeksiyonlarına zemin hazırlayan durumlar arasında diyabet, uzun süreli tedaviler (antibiyotikler ve kortizonlar), radyoterapi ve kemoterapi, immünsüpresif tedaviler ve immün yetmezlik hastalıkları yer alır. Aspergillus tedavisinde sinüs fungal kitlelerinin cerrahi olarak çıkarılması ve Caldwell-Luc prosedürü veya endoskopik sinüs cerrahisi ile yeterli sinüs drenajı ve havalanmasının sağlanması gerekmektedir.

Vaka: 1 aylık Vegabon kullanım öyküsü olan 52 yaş kadın hasta sinüs enfeksiyonu ve ağrı şikayeti ile kliniğimize başvurdu. Radyografik incelemede sol maksiller sinüs kavitesinin doluluğu ve merkezinde radyopak lezyon izlendi. Hasta fizik tedavi bölümüne konsülte edildi. Konsültasyon sonucuna göre Vegabona 3 ay ara verdikten sonra lokal anestezi altında maxiller sinüs bölgesinde lezyon enükle edildi ve histopatolojik incelemeye gönderildi. Histopatolojik inceleme sonucunda kronik yoğun inflamatuvar hücre infiltrasyonu ile aspergillus görünümünde fungal mikroorganizmalar olduğu öğrenilmiştir.

Sonuç: Veriler, kronik sinüziti olan tüm hastaların %10 ila %30'unun bir aspergillus enfeksiyonuna sahip olduğunu göstermektedir. Dental hastalığı olan veya dental tedavi görmüş hastalar yakından izlenmeli ve fungal top gelişme olasılığı hakkında bilgilendirilmelidir.

Anahtar Kelimeler: Aspergillus, kronik sinüzit, maksiller sinüs

Aspergillus Infection in the Maxillary Sinus

Zehra Gülerol, Ömer Faruk Boylu

Introduction: The recent increase in fungal nasal and paranasal infections is due to both improved diagnostic studies and increased conditions that fungal infections. Conditions that predispose to fungal infections include diabetes, long-term treatments (antibiotics and cortisones), radiotherapy and chemotherapy, immunosuppressive treatments, and immunodeficiency diseases. Treatment of aspergillosis requires surgical removal of sinus fungal masses and adequate sinus drainage and ventilation with the Caldwell-Luc procedure or endoscopic sinus surgery.

Case Presentation: A 52-year-old female patient with a 1-month history of Vegabon use was admitted to our clinic with complaints of sinus infection and pain. Radiographic examination revealed fullness of the left maxillary sinus cavity and a radiopaque lesion in its center. The patient was consulted to the physical therapy department. According to the results of the consultation, after a 3-month break from Vegabon, the lesion in the maxillary sinus region was enucleated under local anesthesia and sent for histopathological examination. Histopathological examination revealed chronic dense inflammatory cell infiltration and fungal microorganisms with aspergillus appearance.

Conclusion: Data suggest that 10% to 30% of all patients with chronic sinusitis have an aspergillus infection. Patients with dental disease or those who have undergone dental treatment should be monitored closely and informed about the possibility of developing a fungal infection.

Keywords: Aspergillus, chronic sinusitis, maxillary sinus

[PP-127]

Mandibular Ramustan Alınan Otojen Blok Greft ile Anterior Maksilla Defektinin Rekonstrüksiyonu: Altı Ay Sonra İmplant Yerleştirme Üzerine Bir Olgu Sunumu

Deniz Ateş, Soner Sağaltıcı, Hüseyin Melih Can Kaş, Sirmahan Çakarer, Sabri Cemil İşler

Giriş:

İmplant tedavisi, diş kaybının estetik ve fonksiyonel olarak giderilmesinde yaygın bir yöntemdir. Ancak, yeterli kemik hacminin bulunmadığı vakalarda implant yerleştirilmesi zorlaşabilir. Bu tür durumlarda otojen kemik greftleme, özellikle mandibular ramustan alınan blok greftlerin kullanımı, başarılı sonuçlar sağlayabilir. Otojen greftler, yüksek biyouyumluluk ve osteojenik potansiyel sundukları için tercih edilir. Bu çalışmada, anterior maksillada yetersiz kemik hacmi olan bir hastada mandibular ramustan alınan otojen blok greft ile yapılan augmentasyon ve altı ay sonra gerçekleştirilen implant uygulaması sunulmaktadır.

Vaka:

Hasta, başlangıçta kist şikayetiyle kliniğimize başvurmuş, kistektomi işlemi yapılmıştır. 11 numaralı diş bölgesinde diş kaybı bulunan hastaya, çeşitli dental ofislerde implantın yapılamayacağı söylenmiştir. Augmentasyon işlemleri hakkında bilgilendirme ve onam alındıktan sonra hasta işleme alınmıştır. Cerrahi işlemde, sağ mandibular ramustan otojen blok greft alınmış ve alıcı bölgeye uyumlandırılmıştır. Blok greft, iki mini vida ile sabitlenmiş, flep esnetilerek primer kapatma sağlanmıştır. Altı ay sonra çekilen röntgen ve tomografi görüntülerinde augmentasyonun başarılı olduğu görülmüş ve implant yerleştirilmiştir.

Anahtar Kelimeler: Otojen Blok Greft, İmplant, Augmentasyon

Reconstruction of Anterior Maxillary Deficiency Using Autogenous Block Graft Harvested from the Mandibular Ramus: A Case Report on Implant Placement After Six Months

Deniz Ateş, Soner Sağaltıcı, Hüseyin Melih Can Kaş, Sirmahan Çakarer, Sabri Cemil İşler

Introduction:

Implant treatment is a common method for restoring tooth loss both aesthetically and functionally. However, implant placement can be challenging in cases where there is insufficient bone volume. In such cases, autogenous bone grafting, particularly using block grafts harvested from the mandibular ramus, can provide successful outcomes. Autogenous grafts are preferred due to their high biocompatibility and osteogenic potential. This study presents a case of a patient with inadequate bone volume in the anterior maxilla, who underwent augmentation with an autogenous block graft harvested from the mandibular ramus, followed by implant placement six months later.

Case Presentation:

The patient initially presented to our clinic with a complaint of a cyst, and cystectomy was performed. The patient, who had a tooth loss in the region of tooth number 11, was told by several dental offices that an implant could not be placed. After being informed about the augmentation procedures and providing consent, the patient was scheduled for the operation.

During the surgical procedure, an autogenous block graft was harvested from the right mandibular ramus and adapted to the recipient site. The block graft was stabilized with two mini-screws, and primary closure was achieved by extending the flap. Six months later, radiographic and tomographic images showed successful augmentation, and the implant was placed.

Keywords: Autogenous Block Graft, Implant, Augmentation

[PP-128]

Periferik Dev Hücreli Granülom: Olgu Raporu

Fatih Dođanođlu, Görkem Dođru, Kevser Sancak

Giriş: Periferik Dev Hücreli Granülom (PDHG), genellikle gingivada ortaya çıkan benign bir oral lezyondur ve kendine özgü klinik ve histopatolojik özellikleri ile tanınır. Genellikle kırmızı-mavi bir renge sahip, lokalize, nodüler bir büyüme şeklinde kendini gösterir. Çoğu vakada asemptomatik olmasına rağmen, ağız hijyenini zorlaştırabilir, estetik sorunlara yol açabilir ve rahatsızlık verebilir. PDHG'nin etiyolojisi kesin olarak bilinmemekle birlikte, bu lezyon sub veya supragingival dental biyofilm, kötü oturan restorasyonlar ve protezler ve travma gibi kronik irritasyonlara bir reaksiyon olarak tanımlanabilir. Yaşamın 3. Ve 5. Dekatları arasındaki bireylerde daha sık görünür ve kadınlarda erkeklerden daha yüksek prevalansa sahiptir. Histopatolojik olarak, PDHG çok çekirdekli dev hücrelerin, köpüklü makrofajların ve bol miktarda vasküler yapı içeren fibröz bir stromanın varlığı ile karakterizedir.

Vaka: 45 yaşındaki kadın hasta maksilla sağ premolar bölgede kırmızı-morumsu şişlik ile Ankara Yıldırım Beyazıt Üniversitesi Diş Hekimliği Fakültesi Ağız, Diş ve Çene Cerrahisi anabilim dalına başvurdu. Hastadan alınan anamnez doğrultusunda daha öncesinde aynı bölgede uyumsuz bir protez kullandığı öğrenildi. Yapılan muayene sonucunda lezyonun eksizyonuna karar verildi. Eksizyonel biyopsi sonucunda Periferik Dev Hücreli Granülom tanısı konuldu.

Sonuç: Periferik Dev Hücreli Granülom benign bir lezyon olmasının yanı sıra kemikte rezorpsiyon yapabilmektedir. Lezyonun doğası gereği nüksü önlemek için tam eksizyon ve küretaj tedavi seçenekleri değerlendirilmelidir. Klinisyenler, uyumsuz protezlerin yarattığı iritasyon sonucu periferik dev hücreli granülom oluşumuna neden olan ana etiyolojik faktörlerden biri olabileceğinin farkında olmalıdır.

Anahtar Kelimeler: Eksizyon, Maxilla, Periferik Dev Hücreli Granülom

Peripheral Giant Cell Granuloma: Case Report

Fatih Dođanođlu, Görkem Dođru, Kevser Sancak

Introduction: Peripheral Giant Cell Granuloma (PDHG) is a benign oral lesion that commonly originates in the gingiva and is identifiable by its unique clinical and histopathological features. Typically, it manifests as a localized, nodular growth displaying a red-blue coloration. Although often asymptomatic, it has the potential to disrupt oral hygiene, create aesthetic concerns, and cause discomfort. The exact etiology of PDHG remains unclear; however, it is believed to result from chronic irritants such as sub- or supragingival dental biofilm, improperly fitted restorations and prostheses, and trauma. It primarily affects individuals aged between the 3rd and 5th decades of life and shows a higher prevalence in women than in men. Histopathologically, PDHG is characterized by the presence of multinucleated giant cells, foamy macrophages, and a fibrous stroma featuring abundant vascular structures.

Case Presentation: A 45-year-old female patient presented to the Department of Oral & Maxillofacial Surgery, Faculty of Dentistry, Yıldırım Beyazıt University, Ankara with a red-purplish swelling in the right premolar region of the maxilla. According to the patient anamnesis, it was learned that she had previously used an incompatible prosthesis in the same area. After the examination, excision of the lesion was decided. Excisional biopsy revealed a diagnosis of Peripheral Giant Cell Granuloma.

Conclusion: Peripheral Giant Cell Granuloma is a benign lesion and that can lead to bone resorption. To prevent recurrence, complete excision and curettage are recommended treatment options. Clinicians should be aware that irritation from incompetent prostheses may be a primary factor in the formation of peripheral giant cell granuloma.

Keywords: Excision, Maxilla, Peripheral Giant Cell Granuloma

Keratokist Tedavisinde Dekompresyon ve Enükleasyon Olgu Sunumu

Ömer Can Manav, Sefa Söğütözü, Ömer Faruk Kocamaz, Cahit Üçok

Giriş: Odontojenik keratokist; lokal agresif davranış, yüksek rekürrens oranı ve ayırıcı histolojik görünüm gibi özelliklere sahiptir. İlk olarak Philipsen tarafından 1956'da tanımlanmıştır. Odontojenik keratokist, dişlerin laminasından veya primordiyal odontojenik epitelden kaynaklanan iyi huylu, çenelerde uniloküler veya multiloküler kistik yapı şeklinde görülen, intraosseöz bir kist olarak tanımlanır. Hayatın ikinci ve dördüncü dekadlarında pik yapmakla birlikte her yaş grubunda görülebilir. Mandibulada görülme oranı maksillaya göre daha fazla olmakla beraber, mandibulada ortaya çıkan odontojenik keratokist vaka yüzdesi %65-83 civarındadır. Mandibulada lezyonların çoğu posterior bölgede, angulusta ve yükselen ramusta görülür. Odontojenik keratokist tedavisi çoğunlukla; küretajlı/küretajsız enükleasyon, marsupyalizasyon, periferik osteotomi, Carnoy solüsyonu ile kimyasal küretaj, kriyoterapi, elektrokoter ve segmental rezeksiyon ile yapılır.

Vaka:

Hastanın klinik ve radyolojik muayenesinde mandibula sağ posterior bölgede geniş radyolüsent lezyon tespit edildi. Vestibül sulkustan yapılan aspirasyon sonucunda lezyonun odontojenik kist ön tanısıyla dekompresyon yaklaşımı ile tedavisine karar verildi. Lokal anestezi altında sağ molar bölgede vestibül sulkustan tam kalınlıkta flep kaldırılarak dekompresyon amacıyla kemikte pencere açıldı.

Anahtar Kelimeler: dekompresyon, enükleasyon, keratokist

Decompression and Enucleation Case Report in Keratocyst Treatment

Ömer Can Manav, Sefa Söğütözü, Ömer Faruk Kocamaz, Cahit Üçok

Introduction: Introduction: Odontogenic keratocyst has the characteristics of local aggressive behavior, high recurrence rate and distinctive histological appearance. It was first described by Philipsen in 1956. Odontogenic keratocyst is defined as a benign intraosseous cyst originating from the lamina of the teeth or primordial odontogenic epithelium, seen as a unilocular or multilocular cystic structure in the jaws. It can be seen in every age group, although it peaks in the second and fourth decades of life. Although the incidence rate in the mandible is higher than in the maxilla, the percentage of odontogenic keratocyst cases occurring in the mandible is around 65-83%. Most lesions in the mandible are seen in the posterior region, angulus and ascending ramus. Odontogenic keratocyst treatment is mostly; Enucleation with or without curettage, marsupialization, peripheral osteotomy, chemical curettage with Carnoy's solution, cryotherapy, electrocautery and segmental resection are performed.

Case Presentation:In the patient's clinical and radiological examination, a large radiolucent lesion was detected in the right posterior region of the mandible. As a result of aspiration from the vestibule sulcus, it was decided to treat the lesion with a decompression approach with a preliminary diagnosis of odontogenic cyst. Under local anesthesia, a full-thickness flap was removed from the vestibule sulcus in the right molar region and a window was opened in the bone for decompression purposes.

Keywords: decompression, enucleation, keratocyst

[PP-130]

Crouzon sendromlu çocukta orta yüz ilerletilmesi

Ümit Ertaş, Bülent Baydaş, Sema Dutar, Eda Özbilge

Giriş: Fibroblast büyüme faktörü reseptörü 2 adı verilen bir gendeki spesifik bir mutasyon (değişim) sonucu Crouzon sendromuna neden olur. Bu gen ayrıca Pfeiffer sendromu ve Apert sendromu gibi diğer kraniyofasiyal sendromlarda da rol oynar. Crouzon sendromu aşağıdaki özelliklere sahiptir: Kraniosinostoz: Kafatasındaki bir veya daha fazla dikişin erken kapanması, dikey yüksekliğin artmasıyla birlikte anormal bir kafatası şekline neden olur. Orta yüz hipoplazisi: Orta yüzün büyümesinde azalma. Bu durum, çökük bir burun köprüsü ve gaga burun ile birlikte hilal şeklinde bir ay veya batık yüz görünümüne neden olur. Merkezi yüzün büyümesinde azalma, obstrüktif uyku apnesine ve hava yolunda daralmaya neden olur.

Vaka: 13 yaşında Crouzen sendromlu hasta kliniğimize başvurdu. Hastanın çekilen film ve muayenesinde maksiller gelişimsel eksiklik (Orta yüz hipoplazisi) tespit edildi. Hastada ayrıca Kraniosinostoz da mevcuttu. Hasta gerekli tetkikleri yapılarak ameliyata hazırlandı. Operasyona koronal kesi ile başlandı. Daha sonra osteotomi ile orta yüz kafa tabanından ayrıldı. Hastanın üzerine kırmızı 2 distraktör yerleştirilip vidalarla sabitlendi. Daha sonra distraksiyon için hazırlanmış tornavidalarla döndürülerek kontrol edildi. Çalışma alanı öncelikle kapatılarak hasta servise alındı. Daha sonra sabah 0,5 mm, akşam 0,5 mm olmak üzere günde 1 mm ilerleme yapıldı. 16 gün boyunca toplam 16 mm ilerleme yapıldı..Daha sonra konsolidasyon aşaması başladı.

Anahtar Kelimeler: crouzon, mutasyon, distraktör, hipoplazi, konsolidasyon

Mid face advancement in a child with crouzon syndrome

Ümit Ertaş, Bülent Baydaş, Sema Dutar, Eda Özbilge

Introduction: A specific mutation (change) in a gene called fibroblast growth factor receptor 2 causes Crouzon syndrome. This gene is also involved in other craniofacial syndromes, such as Pfeiffer syndrome and Apert syndrome.Crouzon syndrome has the following characteristics: Craniosynostosis: early closure of one or more of the seams in the skull, causing an abnormal skull shape with increased vertical height. Midface hypoplasia: decreased growth of the midface. This causes a crescent moon or sunken facial appearance with a depressed nasal bridge and beak nose. Decreased growth of the central face can contribute to obstructive sleep apnea and airway concern

Case Presentation:A 13-year-old patient with Crouzen syndrome applied to our clinic.Maxillary developmental deficiency was detected in the patient's film and examination.(Midface hypoplasia).The patient also had Craniosynostosis.The patient underwent the necessary examinations and was prepared for surgery.The operation started with a coronal incision.The midface was then separated from the skull base by osteotomy.A red2 distractor was placed on the patient and fixed with screws.It was then turned and checked with screwdrivers prepared for distraction.Distraction has been found to work.The surgical field was closed primarily and the patient was taken to the ward.Then, 1 mm advancement was made per day, 0.5 mm in the morning and 0.5 mm in the evening.A total of 16 mm advancement was made over 16 days.Then the consolidation phase started.

Keywords: crouzon, mutation, distractor, hypoplasia, consolidation

[PP-131]

Çocuk Hastada Kompound Odontoma: Olgu sunumu

Oğuzhan Kara, Fatih Dođanođlu, Gizem Önen, Kevser Sancak, Güzin Neda Hasanođlu Erbařar

Giriř: Odontoma, diř dokularından köken alan ve diř gelişimi sırasında ortaya çıkan benign bir odontojenik tümördür. Genellikle çocuklar ve genç yetişkinlerde teşhis edilen bu lezyonlar, diřlerin normal gelişimini engelleyerek klinik sorunlara yol açabilir. Klinik olarak, odontomalar çođunlukla asemptomatiktir ve rutin radyografik taramalarda veya diř ağrısı gibi ilişkili semptomlar nedeniyle tesadüfen keřfedilir. Semptomatik durumlarda, hastalar genellikle diř sürme bozuklukları, řişlik veya ağrı gibi belirtilerle başvurabilirler. Bu olgu sunumunda çocuk hastada çok sayıda kompound odontomanın eksizyonu anlatılacaktır.

Vaka: 6 yařındaki erkek hasta kliniđe süt diřlerinin çekimi için başvurdu. Yapılan klinik ve radyolojik muayenede 84-85 nolu diřlerin arasında iyi sınırlı radyolüsent alan içerisinde çok sayıda radyoopak odaklar bulunan lezyon tespit edildi. Konik ışınlı bilgisayarlı tomografi(KIBT) ile lezyonun boyutu ve diřlerle ilişkisi tespit edildi. Hastanın kooperasyon zorluđu yařanacađından dolayı genel anestezi altında kitlenin eksizyonu planlandı. Genel anestezi altında 84-85 nolu diřlerin çekimi yapılıp odontomanın eksizyonu yapıldı.

Sonuç: Odontoma, çođunlukla asemptomatiktir ve rutin radyografik taramalarda veya diř ağrısı gibi ilişkili semptomlar nedeniyle tesadüfen keřfedilir. Tedavi genellikle cerrahi eksizyonla gerçekeřtirilir ve çođu hastada iyi bir prognoz sađlar.

Anahtar Kelimeler: eksizyon, kompound odontoma, odontoma

Compound Odontoma in a Pediatric Patient: A Case Report

Oğuzhan Kara, Fatih Dođanođlu, Gizem Önen, Kevser Sancak, Güzin Neda Hasanođlu Erbařar

Introduction: Odontoma is a benign odontogenic tumor originating from dental tissues that typically occurs during tooth development. These lesions are commonly diagnosed in children and young adults and can cause clinical issues by disrupting the normal development of teeth. Clinically, odontomas are usually asymptomatic and are often discovered incidentally during routine radiographic screenings or due to associated symptoms like tooth pain. In symptomatic cases, patients may present with signs such as tooth eruption disturbances, swelling, or pain. This case report describes the excision of multiple compound odontomas in a pediatric patient.

Case Presentation:A 6-year-old male patient presented to the clinic for the extraction of primary teeth. Clinical and radiographic examinations revealed a well-defined radiolucent area with multiple radiopaque foci between teeth 84-85. Cone-beam computed tomography (CBCT) was used to determine the size of the lesion and its relationship with the teeth. Due to anticipated cooperation difficulties, the excision of the lesion was planned under general anesthesia. The extraction of teeth 84 and 85 and the excision of the odontoma were performed under general anesthesia.

Conclusion: Odontomas are often asymptomatic and are usually discovered incidentally during routine radiographic screenings or due to associated symptoms such as tooth pain. Treatment generally involves surgical excision, which provides a good prognosis for most patients.

Keywords: excision, compound odontoma, odontoma

Basit Kemik Kistinin Cerrahi Tanı ve Tedavisi: Vaka Sunumu

Oğuzhan Kara, Gizem Önen, Kevser Sancak, Güzin Neda Hasanoğlu Erbaşar

Giriş: Etiyolojisi bilinmeyen, benign karakterli basit kemik kisti, epitelyum sınırı olmayan ve çoğunlukla mandibulada kanin-molar dişler bölgesinde lokalize kaviterlerdir. Klinik olarak lezyonlar asemptomatik olup, sıklıkla radyolojik incelemelerde tesadüfen rastlanan, yuvarlak, uniloküler, radyolüsent alanlardır. Bu vaka sunumunda, mandibulada izlenen basit kemik kistinin, tanısı, cerrahi işlemleri ve postoperatif iyileşme takibi anlatılmaktadır.

Vaka: Rutin kontrollerini yaptırmak için kliniğe başvuran 15 yaşındaki erkek hastadan alınan panoramik radyografıta sol mandibular molar bölgede 1,5-2 cm genişliğinde, molar dişlerin kökleri ile ilişkili, radyopak düzgün sınırlı, radyolüsent oval şekilli lezyon saptandı. Kaviteden alınan örneklerde yapılan patolojik incelemede, epitelle döşeli olmayan süngerimsi kemik tespit edilerek basit kemik kisti teşhisi konuldu. Operasyon sonrası 9 aylık radyografisinde lezyon sınırlarında daralma ve kemikte iyileşme izlendi.

Rutin kontrollerini yaptırmak için kliniğe başvuran 24 yaşındaki erkek hastadan alınan panoramik radyografıta sol mandibular molar bölgede 4,5-5 cm genişliğinde, molar dişlerin kökleri ile ilişkili, radyopak düzgün sınırlı, radyolüsent içerikli oval şekilli lezyon saptandı. Kaviteden alınan örneklerde yapılan patolojik incelemede, epitelle döşeli olmayan süngerimsi kemik tespit edilerek basit kemik kisti teşhisi konuldu.

Sonuç: Basit kemik kistinin tedavisi lezyonun açılması, sınırlarının küretajı ve kapatmadır. Kavitenin kanla dolması iyileşmeyi sağlar. Küretajı takiben kanla dolan kavitede kemik oluşumuyla lezyon iyileşir. İyileşme lezyon duvarlarının küretajından sonra 6-12 ayda meydana gelmektedir.

Anahtar Kelimeler: Basit kemik kisti, intraoral cerrahi, küretaj

Surgical Diagnosis and Treatment of Simple Bone Cyst: A Case Report

Oğuzhan Kara, Gizem Önen, Kevser Sancak, Güzin Neda Hasanoğlu Erbaşar

Introduction: Simple bone cyst, which is benign and of unknown etiology, is cavity without an epithelial lining, most commonly localized in the mandibular canine-molar region. Clinically, these lesions are asymptomatic and are often incidentally discovered during radiological examinations as round, unilocular, radiolucent areas. This case report describes the diagnosis, surgical procedures, and postoperative follow up of simple bone cyst observed in the mandible.

Case Presentation: Panoramic radiograph taken of 15-year-old male patient who visited clinic for routine check-ups revealed 1.5-2 cm radiolucent, oval shaped lesion with well-defined radiopaque borders, associated with the roots of molar teeth in the left mandibular molar region. Pathological examination of the samples taken from the cavity revealed spongy bone without epithelial lining, confirming the diagnosis of simple bone cyst. In the 9 month postoperative radiograph, narrowing of the lesion's borders and bone healing were observed. Panoramic radiograph taken of 24 year old male patient who visited the clinic for routine check-ups revealed 4.5-5 cm radiolucent, oval-shaped lesion with well-defined radiopaque borders, associated with the roots of molar teeth in the left mandibular molar region. Pathological examination of samples taken from the cavity revealed spongy bone without epithelial lining, confirming the diagnosis of simple bone cyst.

Conclusion: The treatment of simple bone cyst involves opening the lesion, curettage of the borders, closure. The filling of the cavity with blood promotes healing. Following curettage, bone formation in blood-filled cavity results in healing of the lesion. Healing typically occurs within 6-12 months after curettage of the lesion walls.

Keywords: Simple bone cyst, intraoral surgery, curettage

[PP-133]

Sınıf 3 Patolojik Fraktürlü İlaça Bağlı Çene Kemiğinde Görülen Osteonekroz Hastasının Tedavisi: Olgu Sunumu

Arman Fahrioğlu, Günay Gasımlı, Füsun Karatepe, Kıvanç Bektaş Kayhan

Giriş: İlaça bağlı çene kemiklerinde görülen osteonekroz (İÇKON), antirezorptif ve/veya anjiyojenik ajanlarla mevcut veya önceki hastalıklarına ilişkin (çoğunlukla kanser tedavisi veya osteoporoz) tedavi gören hastaların çoğunlukla maksillofasiyal bölgesinde görülen ciddi bir ilaçla ilişkili yan etkidir. Literatürde bu durumun yönetimi için konservatif tedavilerden çeşitli invazivlik düzeylerindeki cerrahi prosedürlere kadar geniş bir yelpazede tedavi seçeneği açıklanmıştır ve bunlar bazen yardımcı tedavilerle desteklenir.

Vaka: İstanbul Üniversitesi Diş Hekimliği Fakültesi Ağız Diş Çene Hastalıkları ve Cerrahisi Kliniği'ne başvuran 84 yaşında erkek hastanın prostat kanseri sebebiyle zoledronik asit (Zometa) kullandığı öğrenilmiştir. Bisfosfonat tedavisi öncesinde yapılmış olan bilateral mandibula kanin bölgesindeki implantları çevresinde nekroz gelişmiş, antibiyotik tedavisi verilmiş ancak zaman içerisinde antibiyotik tedavisine hastanın devam etmemesi üzerine nekroz ilerleyerek sol mandibula kanin bölgesinde patolojik fraktür gelişmiştir. Hastaya IM 1gr Ampisid ile Metronidazol kombine başlanmış ve enfeksiyonun kontrol altına alınmasıyla implantların sökümü yapılmıştır. Antibiyotik tedavisine Amoksisilin ve ardından Doksisisiklin ile uzun dönem devam edilmiştir. Patolojik fraktür zaman içerisinde iyileşmiş ve implant çevresinde gelişen nekrotik dokular sekestr olduktan sonra alınmıştır. Yalnızca medikal tedavi sonrasında tüm nekrotik dokular ve çene altındaki fistül yolu ile birlikte patolojik fraktür de iyileşmiş olup, hasta protetik rehabilitasyon için yine fakültemizin Protetik Diş Tedavisi bölümüne yönlendirilmiştir.

Anahtar Kelimeler: Bisfosfonat, Osteonekroz, Patolojik Fraktür

Treatment of a Stage 3 Medication Related Osteonecrosis of the Jaw Patient with Pathological Fracture: A Case Report

Arman Fahrioğlu, Günay Gasımlı, Füsun Karatepe, Kıvanç Bektaş Kayhan

Introduction: Medication-related osteonecrosis of the jaw (MRONJ) is a severe drug-related side effect mostly seen in the maxillofacial region of patients under current or previous treatment with antiresorptive and/or angiogenic agents. There is a wide range of treatment options explained in literature for the management of this condition, from conservative treatments to surgical procedures of various levels of invasiveness, which are sometimes supplemented with adjunctive therapies.

Case Presentation: An 84-year-old male patient presented to the Department of Oral and Maxillofacial Diseases and Surgery at Istanbul University, Faculty of Dentistry. The patient had a history of prostate cancer and had been treated with zoledronic acid (Zometa). Necrosis developed around bilateral mandibular canine implants placed prior to bisphosphonate therapy. Initial antibiotic treatment was administered, but the patient discontinued it over time, leading to progression of the necrosis and the development of a pathological fracture in the left mandibular canine region.

The patient was subsequently started on an intramuscular combination of 1 gram Ampiside and Metronidazole. After infection control, the implants were removed. Prolonged antibiotic therapy with Amoxicillin followed by Doxycycline was continued. The pathological fracture gradually healed, and necrotic tissues around the implant were removed following sequestration.

After completion of medical treatment, including resolution of all necrotic tissues and the pathological fracture along with the fistula under the jaw, the patient was referred to the Prosthetic Dentistry Department at our faculty for prosthetic rehabilitation.

Keywords: Bisphosphonate, Osteonecrosis, Pathological Fracture

[PP-134]

Bişektomi: Vaka Sunumu

Damla Elma, Tuncer Akdoğan, Hüseyin Can Tukul

Giriş: Bichat olarak da bilinen bukkal yağ yastığı ya da yanak yağ dokusu, yüz estetiğine katkı sağlayan ve yüz kaslarının hareketini kolaylaştıran önemli bir anatomik yapıdır. Bişektomi ise bu yağ dokusunun çıkarılması ile yapılan cerrahi işleme verilen isimdir. Bukkal yağ yastığı, oroantral fistül onarımı için pediküllü bir otojen greft olarak kullanılabilirdiğinden, bukkal yağ yastığı oral defekt onarımı ve travma alanlarında kullanılabilir. Bununla birlikte, bukkal yağ dokusu yüz estetiğinde önemli bir rol oynar ve yüz hattını geliştirmek için modifiye edilebilir. Bukkal yağ yastığının eksizyonu için ideal estetik cerrahi aday, yanak dolgunluğu fazlalığı olan ve belirgin elmacık kemiğine sahip olmak isteyen adaylardır. Bizim vakamızda hastaya, yanak ısırma nedenli bukkal yağ yastığı eksizyonu yapılmıştır.

Vaka: 40 yaşında kadın hasta fakülte kliniğimize yanak ısırma şikayeti ile başvurdu. Yapılan klinik incelemede sağ ve sol malar bölgede dolgunluk ve alveolar kret üzerine kadar uzanmış bukkal yağ yastığı gözlemlendi. Hastaya hem yanak ısırma şikayeti hem de protetik rehabilitasyona yer açma amaçlı bukkal yağ yastığı eksizyonu planlandı. Her iki taraftan da eşit miktarda bukkal yağ pedi çıkarıldı.

Sonuç: Bukkal yağ pedinin çıkarılması yanağı yeniden şekillendirmek için kullanılan estetik ve fonksiyon üzerinde etkili cerrahi bir tekniktir. Bişektomi ile yanaklar incilir ve bunun sonucunda yanak mukozasındaki ısırma kaynaklı lezyonlar azalır, hastanın yüz görünümü iyileştirilir.

Anahtar Kelimeler: estetik, bişektomi, yanak ısırma

Bichectomy: Case Report

Damla Elma, Tuncer Akdoğan, Hüseyin Can Tukul

Introduction: Buccal fat pad or cheek fat tissue, also known as bichat, is an important anatomical structure that contributes to facial aesthetics and facilitates the movement of facial muscles. Bichectomy is the name given to the surgical procedure performed by removing this adipose tissue. Since the buccal fat pad can be used as an autogenous graft with a pedicle for oroantral fistula repair, the buccal fat pad can be used in the fields of oral defect repair and trauma. However, buccal adipose tissue plays an important role in facial aesthetics and can be modified to enhance the facial contour. The ideal plastic surgery candidate for excision of the buccal fat pad is those who have excess cheek fullness and want to have prominent cheekbones. In our case, the patient underwent buccal fat pad excision due to cheek biting.

Case Presentation: A 40-year-old female patient was admitted to our faculty clinic with the complaint of cheek biting. On clinical examination, fullness was observed in the right and left malar regions and a buccal fat pad extending to the alveolar crest. The patient was scheduled to have both cheek biting and buccal fat pad excision to make room for prosthetic rehabilitation. An equal amount of buccal fat pads were removed from both sides.

Conclusion: In conclusion, removal of BYD is an effective technique on effective on aesthetics and function to reshape the cheek. With bichectomy, the cheeks become thinner and, as a result, bite-induced lesions on the cheek mucosa are reduced, the patient's facial appearance is improved.

Keywords: aesthetic, bichectomy, cheek biting

[PP-135]

Oral Piyojenik Granülom: Pediatrik Bir Olgu

Batuhan Aydın, Ömer Faruk Boylu

Giriş: Oral piyojenik granülom, ağız mukozasının geniş bir yelpazedeki nodüler büyümelerini tanımlayan inflamatuvar bir hiperplazidir. Piyojenik granülom vakaların %75'i dişetinde görülür ve tetikleyici faktörler arasında kötü oral hijyen, lokal iritanlar ve dişetindeki yabancı cisimler bulunur. Oral piyojenik granülomlar çocuklardan yaşlılara kadar her yaş grubunda görülebilmekle birlikte, hormon düzeylerinin artması nedeniyle özellikle ikinci on yılda kadınlarda sıklıkla görülür.

Vaka: Kliniğimize dişetinde kanama ve şişlik şikayeti ile başvuran 12 yaşındaki kadın hastanın herhangi bir sistemik rahatsızlığı yoktu. Yapılan muayenede sol alt çene bukkal diş etinde ekzofitik, lobüler, eritamatöz ve kanamalı bir hiperplastik lezyon saptandı. Lezyonun sebebi olarak 75 numaralı mobil dişin ilgili bölgedeki lokal irritasyonu olabileceği düşünüldü. Lokal anestezi altında ilgili dişin çekildi ve lezyonun eksizyonu sağlandı. Lezyon histopatolojik inceleme için patoloji birimine gönderildi. Yapılan inceleme sonucunda piyojenik granülom olduğu tespit edildi.

Sonuç: Histopatolojik inceleme tanıyı doğrular ve benzer görünüme sahip çeşitli yumuşak doku lezyonlarını dışlar. Piyojenik granülomda cerrahi eksizyon tercih edilen tedavidir. Cerrahi eksizyondan sonra tekrarlama nadirdir.

Anahtar Kelimeler: Pediatrik hasta, piyojenik granülom, yumuşak doku lezyonları

Oral Pyogenic Granuloma: A Pediatric Case

Batuhan Aydın, Ömer Faruk Boylu

Introduction: Oral pyogenic granuloma is an inflammatory hyperplasia that describes a wide range of nodular growths of the oral mucosa. Pyogenic granuloma occurs in the gingiva in 75% of cases, and triggering factors include poor oral hygiene, local irritants, and foreign bodies in the gingiva. Oral pyogenic granulomas can be seen in all age groups from children to the elderly, but are particularly common in women in the second decade due to increased hormone levels.

Case Presentation: A 12-year-old female patient who applied to our clinic with complaints of bleeding and swelling in the gums had no systemic disease. An exophytic, lobular, erythematous, and hemorrhagic hyperplastic lesion was detected in the buccal gingiva of the left mandible. The cause of the lesion was thought to be local irritation of the mobile tooth number 75 in the relevant area. The relevant tooth was extracted under local anesthesia and the lesion was excised. The lesion was sent to the pathology unit for histopathological examination. As a result of the examination, it was determined that it was a pyogenic granuloma.

Conclusion: Histopathological examination confirms the diagnosis and excludes various soft tissue lesions with similar appearance. Surgical excision is the treatment of choice for pyogenic granuloma. Recurrence after surgical excision is rare.

Keywords: Pediatric patient, pyogenic granuloma, soft tissue lesions

[PP-136]

Gömülü Premolar Diş Çekimi Sonrası Rekonstrüksiyon Plağı ile Tedavisi: Olgu Sunumu

İsmail Turan, Sabahat Zeynep Yey Özkeskin

Giriş:

Gömülü premolar dişler, çene gelişimindeki anormallikler veya dişlerin düzensiz yerleşimi nedeniyle nadir görülen durumlardır. Mandibular gömülü premolar dişlerin etiolojisinde genetik faktörler, yer darlığı, erken süt dişi kaybı ve diş gelişimindeki anormallikler etkilidir. Bu dişler ağrıya, enfeksiyona ve uzun vadede çenede fonksiyon bozukluklarına yol açabilir. Gömülü premolar dişlerin çekiminde çene kırığı riskini azaltmak için rekonstrüksiyon plağı kullanılabilir. Bu vaka sunumunda, mandibula basisinde gömülü premolar dişin çekimi sonrası çene fraktürü riskine karşı rekonstrüksiyon plağı uygulaması anlatılmaktadır.

Vaka:

20 yaşındaki sistemik rahatsızlığı olmayan kadın hasta, sol alt çenede ağrı şikayetiyle başvurmuştur. Radyolojik incelemede, 35 numaralı gömülü dişin kökünün mandibula basisle, kronunun ise 36 numaralı dişin mesiobukkal kökü ile ilişkili olduğu görülmüştür. Ayrıca, 35 numaralı dişin komşuluğunda süpernumere bir gömülü diş izlenmiştir. Gömülü premolar ve süpernumere dişlerle birlikte kemik kaybı olan 36 numaralı dişin çekimi planlanmıştır. Lokal anestezi altında sulkuler insizyon yapılmıştır. Gömülü premolar, süpernumere ve 36 numaralı diş çekilmiştir, lezyon kürete edilmiştir. Mandibula basis bölgesine rekonstrüksiyon plağı yerleştirilmiş ve 4 mini vida ile fikse edilmiştir.

Sonuç:

Bu vakada, genç yaş grubunda kompleks gömülü dişlerin cerrahi yönetiminde dikkat edilmesi gereken önemli noktalar ve rekonstrüksiyon plağının etkinliği vurgulanmaktadır.

Anahtar Kelimeler: Gömülü diş, mandibula, süpernumere diş, rekonstrüksiyon plağı

Treatment with Reconstruction Plate After Extraction of Impacted Premolar Tooth: Case Report

İsmail Turan, Sabahat Zeynep Yey Özkeskin

Introduction:

Impacted premolars are rare conditions due to abnormalities in jaw development or irregular placement of the teeth. The etiology of mandibular impacted premolars is influenced by genetic factors, space limitation, early primary tooth loss and abnormalities in tooth development. These teeth can cause pain, infection and dysfunction in the jaw in the long term. A reconstruction plate can be used to reduce the risk of jaw fracture in the extraction of impacted premolars. This case report describes the application of a reconstruction plate against the risk of jaw fracture after extraction of impacted premolars in the mandibular basis.

Case:

A 20-year-old female patient with no systemic disease presented with pain in the left mandible. Radiologic examination revealed that the root of impacted tooth number 35 was associated with the mandibular basis and the crown was associated with the mesiobuccal root of tooth number 36. In addition, a supernumerary impacted tooth was observed in the border of tooth number 35. Extraction of tooth number 36, which had bone loss together with impacted premolars and supernumerary teeth, was planned. A sulcular incision was made under local anesthesia. Impacted premolars, supernumerary and tooth number 36 were extracted and the lesion was curetted. A reconstruction plate was placed on the mandibular base and fixed with 4 mini screws.

Conclusion:

This case highlights the important points to be considered in the surgical management of complex impacted teeth in the young age group and the effectiveness of the reconstruction plate.

Keywords: Impacted tooth, mandible, supernumerary tooth, reconstruction plate

[PP-137]

BRONJ:Çekim sonrası Gelişen Nekrotik Bir Lezyon

Ömer Faruk Boylu, Meryem Sefertaş, Cansu Durdu

Giriş: Günümüzde ilaca bağlı çene kemiğinin osteonekrozu (Medication-Related Osteonecrosis of the Jaw [MRONJ]) Ağız, Diş ve Çene Cerrahisinde sıklıkla karşılaşılan bir hastalıktır. MRONJ'a neden olan iki grup ilaç bulunmaktadır. Bunlar bifosfonatlar ve antianjiogenik ilaçlardır. Bu ilaçları kullanan ve baş boyun bölgesinden radyoterapi almayan hastalarda çene kemiklerinde 8 haftadan daha uzun süren ekspoze kemik varlığı durumunda MRONJ tanısı konur

Vaka Sunumu54 yaşında erkek hasta prostat kanseri tanısıyla bifosfonat tedavisi görmüştür. BRONJ ön tanısı ile Oral Diagnoz ve Radyoloji kliniğinden yönlendirildi.Hastanın klinik muayenesinde sağ maksilla posterior bölgede nekrotik kemik gözlemlendi.Hasta lokal anestezi altında opere edilerek lezyonun total eksizyonu gerçekleştirildi.Açık yara bölgesi bichat yağ dokusu ve bukkal flep çevirmeyele kapatılmıştır.

Anahtar Kelimeler: :bifosfonat, maksilla, nekroz

BRONJ: A Necrotic Lesion Developing After Extraction

Ömer Faruk Boylu, Meryem Sefertaş, Cansu Durdu

Introduction: Today, medication-related osteonecrosis of the jaw (MRONJ) is a frequently encountered disease in Oral, Dental and Maxillofacial Surgery. There are two groups of drugs that cause MRONJ. These are bisphosphonates and antiangiogenic drugs. In patients who use these drugs and do not receive radiotherapy to the head and neck region, MRONJ is diagnosed when there is bone exposure in the jaw bones that lasts longer than 8 weeks.

Case Presentation:A 54-year-old male patient was diagnosed with prostate cancer and received bisphosphonate treatment. He was referred from the Oral Diagnosis and Radiology Clinic with a preliminary diagnosis of BRONJ. In the clinical examination of the patient, necrotic bone was observed in the posterior region of the right maxilla. The patient was operated on under local anesthesia and total excision of the lesion was performed. The open wound area was closed with Bichat fat tissue and buccal flap rotation.

Keywords: bisphosphonate, maxilla, necrosis

[PP-138]

Esnek Sentetik Silikat Katkılı Beta-Trikalsiyum Fosfat-Poli(D,L-laktid-kokaprolakton) Kemik Grefti Kullanarak İmplant Stabilitesine Yeni Bir Yaklaşım: İn Vitro Çalışma

Zeynep Dilan Orhan, Levent Ciğerim, Nazlı Hilal Kahraman

Amaç: Bu çalışmanın amacı, yoğun kortikal kemik modelinde implant yerleştirilmesi sırasında implant stabilitesini sağlamak için esnek bir sentetik polimer kemik greftinin kullanımını değerlendirmektir. **Yöntemler:** Kontrol grubunda (Grup 1), standart implant soketi delme protokolüne göre poliüretan bloklar üzerinde soketler hazırlandı; Grup 2'de hem aşırı boyutlandırma hem de derinleştirme uygulandı; Grup 3'te ise sadece aşırı boyutlandırma uygulandı. Grup 2 ve 3'te, esnek sentetik polimer kemik greftleri implant yerleştirilmeden önce soketlere yerleştirildi. Tüm gruplarda implantlar kemik seviyesine yerleştirilmiştir. Elde edilen en yüksek tork değeri yerleştirme torku olarak kaydedilmiştir.

Bulgular: Bu çalışmaya üç grupta 75 implant bölgesi dahil edilmiştir. Kontrol grubundaki implantların tork değerleri, büyük boyutlu ve derinleştirilmiş soketli ve sadece büyük boyutlu soketli implantların tork değerlerinden anlamlı olarak daha yüksekti ($p < 0.05$; $p < 0.01$). Büyük boyutlu ve derinleştirilmiş soketli implantların tork değerleri, sadece büyük boyutlu soketli implantlarınkinden anlamlı derecede daha yüksekti ($p < 0.01$).

Sonuçlar: Bu çalışmada, esnek bir sentetik polimer kemik greftinin, primer stabilite kaybı olan implantların yönetiminde implant stabilitesini sağlamada etkili olduğu gösterilmiştir.

Anahtar Kelimeler: kemik grefti, kemik modeli, esnek kemik grefti

A New Approach to Implant Stability Using a Flexible Synthetic Silicate-Additive Beta-Tricalcium Phosphate-Poly(D,L-lactide-cocaprolactone) Bone Graft: An In Vitro Study

Zeynep Dilan Orhan, Levent Ciğerim, Nazlı Hilal Kahraman

Objective: The aim of this study was to evaluate the use of a flexible synthetic polymer bone graft to provide implant stability during implant placement in a dense cortical bone model.

Methods: In the control group (Group 1), sockets were prepared on polyurethane blocks according to the standard implant socket drilling protocol; both oversizing and deepening were applied in Group 2; and only oversizing was applied in Group 3. In Groups 2 and 3, flexible synthetic polymer bone grafts were placed in the sockets prior to implant placement. The implants were placed at the bone level in all groups. The highest torque value obtained was recorded as the insertion torque.

Results: In this study, 75 implant sites were included across three groups. The torque values of the implants in the control group were significantly higher than those of the implants with the oversized and deepened sockets and the oversized-only sockets ($p < 0.05$; $p < 0.01$). The torque values of the implants with the oversized and deepened sockets were significantly higher than those of the implants with the oversized-only sockets ($p < 0.01$). **Conclusions:** In this study, a flexible synthetic polymer bone graft was shown to be effective in achieving implant stability in the management of implants where there has been a loss of primary stability.

Keywords: bone graft, bone model, flexible bone graft

[PP-139]

Poliüretan Yoğun D1 Kemik Modelinde Farklı Yerleştirme Hızları ve Torklarının İmplant Yerleştirme Durumu ve Çıkarma Torku Üzerindeki Etkisinin Değerlendirilmesi

Zeynep Dilan Orhan, Levent Ciğerim, Nazlı Hilal Kahraman

Amaç: Bu çalışmanın amacı, yoğun poliüretan (PU) D1 kemik modelinde implantasyon sırasında 25 ila 60 arasında değişen sekiz farklı yerleştirme torku değerinde iki farklı yerleştirme hızının dental implantların yerleştirme durumu ve çıkarma torku üzerindeki etkisini değerlendirmektir.

Yöntemler: Bu çalışmada 50 pcf tek katmanlı PU plakalar kullanılmıştır. Çalışmada toplam 320 implant soketi yerleştirme hızı açısından Grup 1 (30 rpm) ve Grup 2 (50 rpm) olmak üzere iki gruba ayrılmıştır. Grup 1 ve Grup 2 25, 30, 35, 40, 45, 50, 55 ve 60 tork ile sekiz alt gruba ayrıldı. Her alt grupta 20 implant soketi vardı. İmplantasyonlar sırasında implant yerleştirme durumu ve çıkarma torku değerleri değerlendirildi.

Bulgular: Genel implant yerleştirme durumu açısından 30 ve 50 rpm grupları arasında istatistiksel olarak anlamlı bir fark vardı ($p < 0.01$). Çıkarma torku değerlerinin 50 rpm'de 30 rpm'dekinden istatistiksel olarak anlamlı şekilde daha yüksek olduğu bulunmuştur ($p < 0.01$).

Sonuçlar: Bu çalışma, yoğun D1 kemiğinde, tüm implantların kemik seviyesine yerleştirilebildiği minimum parametrelerin 30 rpm'de 50 tork ve 50 rpm'de 40 tork olduğunu göstermiştir.

Anahtar Kelimeler: dental implant, poliüretan model, poliüretan plaka

Evaluation of Effect of Different Insertion Speeds and Torques on Implant Placement Condition and Removal Torque in Polyurethane Dense D1 Bone Model

Zeynep Dilan Orhan, Levent Ciğerim, Nazlı Hilal Kahraman

Objective: The aim of this study was to evaluate the effect of two different insertion speeds at eight different insertion torque values ranging from 25 to 60 during implantation in a dense polyurethane (PU) D1 bone model on the placement condition and removal torque of dental implants.

Methods: In this study, 50 pcf single-layer PU plates were used. In the study, a total of 320 implant sockets were divided into two groups, Group 1 (30 rpm) and Group 2 (50 rpm), in terms of insertion speed. Group 1 and Group 2 were divided into eight subgroups with 25, 30, 35, 40, 45, 50, 55 and 60 torques. There were 20 implant sockets in each subgroup. During the implantations, the implant placement condition and removal torque values were assessed.

Results: There was a statistically significant difference between the 30 and 50 rpm groups in terms of overall implant placement condition ($p < 0.01$). It was found that the removal torque values at 50 rpm were statistically significantly higher than those at 30 rpm ($p < 0.01$).

Conclusions: This study showed that in dense D1 bone, the minimum parameters at which all implants could be placed at the bone level were 50 torque at 30 rpm and 40 torque at 50 rpm.

Keywords: dental implant, polyurethane model, polyurethane plate

[PP-140]

Retromolar Bölgede SCC

Zehra Gülerol, Ömer Faruk Boylu

Giriş: Oral scc tüm oral kanserlerin %90'ından fazlasını oluşturan bir malignitedir. Oral bölgede en sık görüldüğü yerler dilin lateral yüzeyi ve ağız tabanıdır. 40 yaş ve üzeri erkeklerde daha fazla görülmektedir. Tütün ve alkol kullanımı oral bölgede görülen scc için en önemli iki faktördür. Scc'nin erken fazında asemptomatik olduğu için teşhis edilemeyebilir. Derin dokulara invazyonu sonucunda disfaji, ağrı ve parastezi görülebilmektedir. Kemiğe invaze olduğunda radyografide sınırları belirsiz, litik lezyonlar şeklinde görülebilmektedir. Tedavi genellikle lezyonun eksizyonudur. Bazı durumlarda radyoterapi ve kemoterapide uygulanmaktadır.

Vaka: Kliniğimize yönlendirilen 59 yaşındaki yabancı uyruklu, sistemik olarak DM bulunan erkek hastanın retromolar bölgesinde şüpheli bir lezyon tespit edildi. Hastadan alınan anamnezde sigara kullandığı öğrenildi. Retromolar bölgede yer alan çevresi yer yer lökoplazik ve eritemli olarak gözükken ülserle lezyon yüzeyden hafif kabarıklık olarak gözlemlendi. İnsizyonel biyopsi alındı. Histopatolojik inceleme sonucunda kas liflerine invaze, kalınlığı 4 mm'yi aşan squamöz hücreli karsinoma teşhisi konuldu. Hasta tedavisine ülkesinde devam ettiği için takip randevularına gelememektedir.

Sonuç: SCC önemsiz görünüşler de dahil olmak üzere çeşitli klinik formlarda ortaya çıkabilir ve bu durum tanıyı geciktirebilir ve sağkalımı tehlikeye atabilir. Bu nedenle erken tanı koymak, sağkalımı ve yaşam kalitesini iyileştirmek için intraoral lezyonları tanımak, dikkat etmek ve ihmal etmemek önemlidir.

Anahtar Kelimeler: oral kanser, retromolar bölge, SCC

SCC in the Retromolar Region

Zehra Gülerol, Ömer Faruk Boylu

Introduction: Oral SCC is a malignancy that accounts for more than 90% of all oral cancers. The most common sites in the oral region are the lateral surface of the tongue and the floor of the mouth. It is more common in men aged 40 and over. Tobacco and alcohol use are the two most important factors for SCC seen in the oral region. SCC may not be diagnosed in the early phase because it is asymptomatic. Dysphagia, pain and paresthesia may be observed as a result of invasion into deep tissues. When it invades the bone, it can be seen as lytic lesions with unclear borders on radiography. Treatment is usually excision of the lesion. In some cases, radiotherapy and chemotherapy are also applied.

Case Presentation: A suspicious lesion was detected in the retromolar region of a 59-year-old foreign male patient with systemic DM who was referred to our clinic. It was learned from the patient's anamnesis that he was a smoker. The ulcerated lesion, which appeared leukoplakia and erythematous in places around the retromolar region, was observed as slightly raised on the surface. An incisional biopsy was taken. Histopathological examination revealed a diagnosis of squamous cell carcinoma invading the muscle fibers and exceeding 4 mm in thickness. The patient is unable to attend follow-up appointments because he continues his treatment in his country.

Conclusion: SCC can occur in various clinical forms, including insignificant appearances, and this may delay diagnosis and jeopardize survival. Therefore, it is important to recognize, pay attention to, and not neglect intraoral lesions in order to make early diagnosis and improve survival and quality of life.

Keywords: oral cancer, retromolar area, SCC

[PP-141]

Ameloblastomanın Marsüpyalizasyonu ve Enükleasyonu- Vaka Raporu

Bilal Aslan, Tuncer Akdoğan, Özge Apak

Giriş: Ameloblastoma, lokal olarak agresif özellik gösteren, odontojenik epitel dokusu kaynaklı benign bir tümördür. Çene kemiklerindeki tümör ve kistlerin %1'ini ve odontojenik tümörlerin %10'unu oluşturmaktadır. Diş formasyonu sırasında oluşan Malessez-Serres artıklarından, odontojenik kist epitelinden, özellikle dentijeröz kist epitelinin bazal hücrelerinden ve mine organının epitelinden kaynaklanmaktadır. Klinik olarak ameloblastoma asemptomatiktir. Tümör genellikle kemik ekspansiyonu ile fark edilmekte ya da rutin radyolojik incelemelerde tespit edilmektedir. Kısaca, ameloblastoma yavaş gelişen, ağrısız şişlik ile karakterizedir. Lezyon, genellikle mandibulada (%90.9 oranında) angulus ve ramus bölgelerinde; ender olarak da maksillada görülmektedir.

Vaka Sunumu

13 yaşındaki herhangi bir sistemik hastalığı olmayan erkek hasta kliniğimize başvurdu. Başka bir merkezde alınan panoramik röntgende alt çenede kitle tespit edildiği bilgisine ulaşıldı. Ekstraoral muayenesinde sol bölgede şişlik ve sol asimetri görüldü. İntraoral ve radyolojik muayene neticesinde 37 nolu dişin sürmediği gözlemlendi. Hastanın intraoral muayenesinde sol alt çene corpus angulus bölgesinde ekspansiyon tespit edildi. Panoramik görüntüde 37 ve 38 nolu dişleri içeren yaklaşık 9cmx4cmx4cm boyutunda sınırları belirgin, iyi sınırlı, radyolucent lezyon tespit edildi. Lokal anestezi altında mukoperiosteal flep kaldırılarak ilgili bölgeye ulaşıldı ve bir miktar kemik kaldırılarak lezyondan insizyonel biyopsi ile örnek alındı. Alınan dokuya histopatolojik incelemede dentigeröz kist teşhisi konuldu. Enükleasyon yapılırsa; lezyonun büyüklüğünden dolayı fraktür riski olacağı ve inferior alveoler sinir hasarı sonucu parestezi olabileceği düşünüldü. Hastaya marsüpyalizasyon planlandı.

Anahtar Kelimeler: kist, ameloblastoma, dentigeröz, enükleasyon, nüks

Marsupialization and Enucleation of Ameloblastoma - Case Report

Bilal Aslan, Tuncer Akdoğan, Özge Apak

Introduction: Ameloblastoma is a benign tumor originating from odontogenic epithelial tissue, which is locally aggressive. It constitutes 1% of tumors and cysts in the jaw bones and 10% of odontogenic tumors. It originates from the Malessez-Serres residues formed during tooth formation, the odontogenic cyst epithelium, especially the basal cells of the dentigerous cyst epithelium and the epithelium of the enamel organ. Clinically, ameloblastoma is asymptomatic. The tumor is usually noticed with bone expansion or detected in routine radiological examinations. In short, ameloblastoma is characterized by a slowly developing, painless swelling. The lesion is usually seen in the mandible (90.9%) in the angulus and ramus regions; rarely in the maxilla.

Case Presentation 13-year-old male patient without any systemic disease applied to our clinic. Panoramic X-ray taken at another center revealed a mass in the lower jaw. Extraoral examination revealed swelling in the left region and left asymmetry. Intraoral and radiological examination revealed that tooth 37 had not erupted. Intraoral examination revealed expansion in the left lower jaw corpus angulus region. In the panoramic image, a well-defined, well-defined, radiolucent lesion measuring approximately 9cmx4cmx4cm was detected, including teeth 37 and 38. Under local anesthesia, a mucoperiosteal flap was lifted to reach the relevant area and a small amount of bone was lifted to obtain a sample from the lesion with an incisional biopsy. Histopathological examination of the tissue taken revealed a diagnosis of dentigerous cyst.

Keywords: cyst, ameloblastoma, dentigerous, enucleation, recurrence

[PP-136]

Kişiye Özel Subperiostal İmplantın Nadir Görülen Bir Komplikasyonu: Bir Olgu Sunumu

Sabir Majidov, Merve Öztürk Muhtar, Sabahat Zeynep Yey Özkeskin

Giriş: Kişiye özel subperiostal implantlar, yetersiz kemik kalitesi ve miktarına sahip atrofik çenelerde giderek daha fazla kullanılmakta olup, çiğneme fonksiyonu, konuşma ve estetik açıdan önemli avantajlar sunmaktadır. 3D yazıcılar sayesinde kişiye özel implantlar ve üst yapıların tek seansta üretilip yerleştirilmesi mümkün olmakta, bu da zaman kazandırmakta ve iliak greft augmentasyonlarında olduğu gibi ikinci bir cerrahi ihtiyacını ortadan kaldırmaktadır. Bu faydalara rağmen, kanama, sinir hasarı, implant-kemik uyumunun yetersizliği ve osteosentez vidalarının primer stabilitesinin sağlanamaması gibi komplikasyonlar meydana gelebilir. Bu olgu sunumunda, özel yapım bir subperiostal implantın fiksasyon aşamasında meydana gelen iskelet kırığı komplikasyonu ele alınmaktadır.

Olgu: Sistemik olarak sağlıklı 67 yaşında kadın hasta, sol posterior mandibular bölgede dişsizlik şikayetiyle kliniğimize başvurdu. Yapılan kapsamlı radyolojik ve klinik değerlendirme sonucunda, dikey kemik yüksekliği yetersizliğini gidermek amacıyla özel yapım bir subperiostal implant tasarlandı. İşlem sırasında, lokal anestezi altında mukoperiostal flep kaldırılıp subperiostal implant yerleştirilirken, fiksasyon aşamasında iskeletsel bir kırık meydana geldi. Daha sonra hastaya yeni bir özel yapım subperiostal implant tasarlanıp başarılı bir şekilde uygulandı.

Sonuç: Modern teknolojiye ilerlemeler, kişiye özel subperiostal implantların kullanımında önemli bir gelişme sağlamıştır. Ancak, tüm cerrahi işlemlerde olduğu gibi, bu tedavi de bazı komplikasyonlarla ilişkilidir. Subperiostal implantların en büyük avantajlarından biri, bu komplikasyonların genellikle yönetilebilir olması ve implantların başarısızlık durumunda yeniden uygulanabilmesidir.

Anahtar Kelimeler: Atrofik çeneler, Kişiye özel subperiostal implant, İntraoperatif komplikasyonlar

A Rare Complication of a Custom-made Subperiosteal Implant: A Case Report

Sabir Majidov, Merve Öztürk Muhtar, Sabahat Zeynep Yey Özkeskin

Objectives: Custom-made subperiosteal implants are increasingly used in atrophic jaws with insufficient bone quality and quantity, offering significant advantages such as improved masticatory function, phonation, and esthetics. The use of 3D printers allows for personalized implants and suprastructures to be produced and inserted in a single session, saving time and avoiding a second surgery, unlike iliac graft augmentations. Despite these benefits, complications such as bleeding, nerve injury, poor implant-bone adaptation, and failure to achieve primary stability can occur. This case report highlights a complication involving skeletal fracture during the fixation phase of a custom-made subperiosteal implant.

Case: A 67-year-old systemically healthy female patient presented to our clinic with a complaint of edentulism in the left posterior mandibular region. Following a comprehensive radiological and clinical evaluation, a custom-made subperiosteal implant was designed to address the deficiency in vertical bone height. During the procedure, after elevating the mucoperiosteal flap under local anesthesia and while adapting the subperiosteal implant, a skeletal fracture occurred during the fixation stage. Subsequently, a new custom-made subperiosteal implant was designed and successfully implanted in the patient.

Conclusion: Advancements in modern technology have brought significant progress in the use of personalized subperiosteal implants. However, like all surgical procedures, this treatment is associated with certain complications. One of the major advantages of subperiosteal implants is that these complications are typically manageable, and the implants can be reapplied in cases of failure.

Keywords: Atrophic jaws, Custom-made subperiosteal implant, Intraoperative complications

Daimi ve Süt Kanin Diş ile İlişkili Kompound Odontoma

Batuhan Aydın, Ömer Faruk Boylu

Giriş: Odontomlar oral bölgede en sık görülen odontojenik tümörlerdir ve gerçek neoplazmlardan ziyade hamartom olarak kabul edilirler. Odontoma terimi, artık tüm diş dokularını içeren lezyonları belirtmek için kullanılır ve iki türü içerir, kompleks ve kompound odontoma. Odontomalar dental arkin herhangi bir yerinde bulunabilir. Maksilla anteriorda bulunan odontomaların çoğunluğu kompound, mandibulada posterior bölgelerde bulunan odontomaların büyük çoğunluğu ise kompleks odontomalardır. Kompound odontoma, benign odontojenik tümördür ve genellikle genç erişkinlerde, daimi dişlenme dönemindeki diş eksikliğinin veya deplasmanının nedenini değerlendirmek için yapılan düzenli radyolojik muayene sırasında teşhis edilir.

Vaka: Kliniğimize 16 yaşında erkek hasta rutin diş muayenesi için başvurdu. İntraoral muayenesinde deplase daimi kanin ve persiste süt kanin dişi dikkat çekmiştir. Panoramik radyografide sağ maksilla anterior bölgede radyopak görünümde radyolusent sınırları olan diş benzeri yapıların bulunduğu görüldü. Ne hasta ne de ailesi bölgede herhangi bir ağrı veya şişlik öyküsünden bahsetmedi. Alınan CBCT sonucunda lezyonun 8*12*15 çaplarında olduğu görüldü. Lokal anestezi altında ilgili süt dişi çekildi ve radyopak lezyon enükle edildi. Diş benzeri yapılar incelenmek üzere patoloji bölümüne gönderildi. Histopatolojik inceleme sonucu kompound odontoma teşhisi kondu.

Sonuç: Odontomaların olumsuz etkilerini önlemek için, bu lezyonların daha erken tespit edilebilmesi ve böylece enükleasyondan sonra gereken müdahalelerin en aza indirilebilmesi için çocuklarda ve genç erişkinlerde rutin diş muayenelerine daha fazla önem verilmesi gerekmektedir.

Anahtar Kelimeler: Hamartom, kompound odontoma, maksilla, radyopak lezyon

Compound Odontoma Associated with Permanent and Deciduous Canine Teeth

Batuhan Aydın, Ömer Faruk Boylu

Introduction: Odontomas are the most common odontogenic tumors in the oral region and are considered hamartomas rather than true neoplasms. The term odontoma is now used to refer to lesions involving all dental tissue and includes two types, complex and compound odontomas. Odontomas can be found anywhere in the dental arch. The majority of odontomas found in the anterior maxilla are compound, while the majority of odontomas found in the posterior mandible are complex odontomas. Compound odontomas are benign odontogenic tumors and are usually diagnosed in young adults during routine radiographic examinations to evaluate the cause of tooth loss or displacement in the permanent dentition.

Case Presentation: A 16-year-old male patient applied to our clinic for routine dental examination. Intraoral examination revealed displaced permanent canine and persistent deciduous canine teeth. Panoramic radiography revealed tooth-like structures with radiolucent borders in the anterior region of the right maxilla. Neither the patient nor his family reported any pain or swelling in the region. CBCT showed that the lesion measured 8*12*15 in diameter. The relevant deciduous tooth was extracted under local anesthesia and the radiopaque lesion was enucleated. The tooth-like structures were sent to the pathology department for examination. Histopathological examination revealed a diagnosis of compound odontoma.

Conclusion: To prevent the negative effects of odontomas, more emphasis should be placed on routine dental examinations in children and young adults so that these lesions can be detected earlier and thus the interventions required after enucleation can be minimized.

Keywords: Hamartoma, compound odontoma, maxilla, radiopaque lesion

[PP-144]

Alt Dudak Mukoselinin Enükleasyonu: Mukoz Ekstravazasyon Fenomeni Üzerine Bir Olgu Sunumu

Selin Sezgin Türkmen, Umut Can Turan

Giriş: Mukosel, tükürük bezi kanalının yırtılması ve müsinin çevre dokulara sızması sonucu oluşan yaygın bir ağız lezyonudur. Bu sızıntının sıklıkla travmadan kaynaklandığı görülse de, birçok vakada bilinen bir travma öyküsü bulunmamaktadır. Tükürük bezi kanalı kistinden farklı olarak mukosel, epitelyal bir kılıf içermediği için gerçek bir kist değildir. Mukoseller genellikle kubbe şeklinde şişlikler olarak görülür ve genellikle mavimsi yarı saydam bir renk tonuna sahiptir. Muhtemelen daha yüksek travma riski nedeniyle çocuklarda ve genç yetişkinlerde yaygındır. Alt dudak en sık görülen bölgedir, ancak daha az yaygın olan yerler arasında ağız tabanı, dilin ventrali, bukkal mukoza, damak ve retromolar ped bulunur.

Vaka: Yaşları 34 ve 26 olan iki erkek hasta, alt dudakta asemptomatik kubbe şeklinde, mavimsi ve palpasyonda sert mukozal şişlikler ile başvurdu. Her iki hastada da travma öyküsü yoktu. Mukosel ön tanısıyla tedavi planlanan hastada enükleasyona karar verildi. Mukosel tedavisi hassas enükleasyonu içerir. Bir bistüri bıçağı şişliğin üzerinden ve mukozadan her iki taraftaki lezyonun ötesinde kısa bir mesafe boyunca hafifçe çekilerek bir kesi yapılır. Alternatif olarak, yırtılma olasılığını azaltmak için eliptik bir kesi yapılabilir. Kist künt diseksiyonla nazikçe serbest bırakılır. Cerrahi sırasında komşu minör tükürük bezlerinin çıkarılması nüks riskini azaltır. Eksize edilen dokunun histopatolojik incelemesi, tanıyı doğrulamak ve tükürük bezi tümörünü ekarte etmek için gereklidir. Prognoz genellikle mükemmeldir, ancak bazen yeniden eksizyon gerektiren nüksler meydana gelebilir

Anahtar Kelimeler: : Mukosel, Tükürük bezi, Enükleasyon, Histopatoloji

Enucleation of a Lower Lip Mucocele: A Case Report on Mucus Extravasation Phenomenon

Selin Sezgin Türkmen, Umut Can Turan

Introduction: A mucocele is a common oral lesion resulting from the rupture of a salivary gland duct and spillage of mucin into surrounding tissues. This spillage is often due to trauma, although many cases lack a known trauma history. Unlike a salivary duct cyst, a mucocele is not a true cyst as it lacks an epithelial lining. Mucoceles usually appear as dome-shaped swellings, often with a bluish translucent hue. They are common in children and young adults, likely due to a higher risk of trauma. The lower lip is the most frequent site, though less common locations include the floor of the mouth, ventral tongue, buccal mucosa, palate, and retromolar pad.

Case Presentation: Two male patients, aged 34 and 26, presented with asymptomatic dome-shaped mucosal swellings in the lower lip, bluish and firm to palpation. Both patients had no history of trauma. The treatment of mucocele involves careful enucleation. A scalpel incision is made slightly beyond the lesion, or an elliptical incision may be used to reduce tearing. The cyst is then dissected free with blunt dissection and removing adjacent minor salivary glands during surgery reduces the risk of recurrence. Histopathological examination of the excised tissue is essential to confirm the diagnosis and rule out a salivary gland tumor. The prognosis is generally excellent, though recurrences may occasionally occur, necessitating reexcision.

Keywords: Mucocele, Salivary gland, Enucleation, Histopathology

[PP-145]

Palatinal Rotasyonel Flap: Vaka Raporu

Nihat Dünder, Tuncer Akdoğan

Giriş: Oroantral ilişki ağız boşluğu ile maksiller sinüs arasında olan patolojik ilişkidir. Bu ilişkinin ölçülerine göre tedavi yöntemleri değişmektedir. Tedavi edilmeyen sinüs açıklıkları zamanla epitelize olarak fistül halini alır. Bu ilişki oral kaviteden gelen sıvıların maksiller sinüse doğru yayılmasını ve sinüsün kronik sinüzite yol açan oral mikrobik flora ile kontaminasyonunu kolaylaştırır. Kronik sinüziti ve fistül gelişimini önlemek için, bu kusurların hepsinin 24 ila 48 saat içerisinde kapatılması gerektiği genel olarak kabul edilmektedir. Oroantral fistüllerin kapatılması için birçok cerrahi teknikler tanımlanmıştır. Bunlara yumuşak doku flepleri, otojen kemik greftleri, allojenik, ksenojenik ve sentetik greftleri dahildir.

Vaka: Kliniğimize nazal ve lakrimal akıntı şikayetiyle başvuran 79 yaşındaki kadın hastadan dış merkezde parsiyal protez yapmak amacıyla diş çekimleri yapılmıştır. Çekim sonrası nazal ve sinüs açıklıkları farkedilmemiştir. Diş çekimlerinden 3 ay sonra fakültemize başvuran hastanın alınan anamnezinde nazal akıntı olduğu ve içtiği şeylerin şeylerin burnundan geldiği öğrenildi. Ağız içi muayenede fistül yolu tespit edilip tam kafa cbct alınmıştır. Nazal tabanı maksiller sinüsü içeren bir açıklık görülmüştür. Palatinal rotasyonel flap planlanan hastaya ameliyat öncesi palatal koruyucu plak hazırlanmıştır. Palatinal rotasyonel flap açıklığın olduğu bölgeye sabitlenip hasta takibe alınmıştır.

Anahtar Kelimeler: Maksiller Sinüs, Oroantral İlişki, Palatinal Rotasyonel Flap

Palatinal Rotational Flap: Case Report

Nihat Dünder, Tuncer Akdoğan

Introduction: Oroantral relationship is the pathologic relationship between the oral cavity and the maxillary sinus. Treatment methods vary according to the extent of this relationship. Untreated sinus openings epithelialize over time and become fistulas. This relationship facilitates the spread of fluids from the oral cavity into the maxillary sinus and the contamination of the sinus with oral microbial flora that causes chronic sinusitis. It is generally accepted that all of these defects should be closed within 24 to 48 hours to prevent chronic sinusitis and fistula development. Many surgical techniques have been described for the closure of oroantral fistulas. These include soft tissue flaps, autogenous bone grafts, allogenic, xenogenic and synthetic grafts.
Case Presentation: Dental extractions were performed from a 79-year-old female patient who presented to our clinic with nasal and lacrimal discharge. Nasal and sinus openings were not noticed after extraction. The patient applied to our faculty 3 months after tooth extraction. In her anamnesis, it was learned that she had nasal discharge and the things she drank came from her nose. Fistula tract was detected in intraoral examination and full head cbct was taken. An opening involving the nasal floor and maxillary sinus was observed. Palatal rotational flap was planned and palatal protective plate was prepared preoperatively. The palatinal rotational flap was fixed to the opening and the patient was followed up.

Keywords: Maxillary Sinus, Oroantral Relationship, Palatinal Rotational Flap

[PP-146]

Wharton Kanalında Tükürük Bezi Taşı

Zehra Gülerol, Batuhan Kapaklı, Ömer Faruk Boylu

Giriş: Sialolithiasis, majör tükürük bezlerinin kanallarında taş oluşumunu tarif eder. Kronik obstrüktif sialadenitin birincil nedenlerinden biri olarak kabul edilir. Erkekler kadınlar iki kat fazla etkilenmektedir. En sık submandibular bezde görülmektedir. Bunun muhtemel nedeni wharton kanalının daha uzun olması, yukarı doğru tükürük akışı, mukus açısından zengin ve alkali tükürük üretimi ile ilişkilidir. Submandibular taşların ortalama boyutu 7,3 mm'dir ancak 70 mm'ye kadar ölçülen dev sialolitler tanımlanmıştır. Genel olarak, boyutu 15 mm'den büyük taşlar megalit olarak kabul edilir.

Vaka: 37 yaşında kadın hasta kliniğimize ağız tabanında şişlik şikayeti ile başvurdu. Bidigital muayene sırasında sublingual bölgede çevre yapılardan bağımsız sert kitle mevcut olduğu görüldü. Ağız mukozası normaldi ve eritem yoktu. CBCT'de 13*6*4,8 mm boyutlarında olduğu görüldü. Lokal anestezi altında cerrahi olarak çıkarıldı. Bölge tükürük akışını engellemeyecek şekilde 4-0 vicryl suture ile dren yerleştirildi. 1 hafta sonra dren çıkartıldı ve Wharton kanalının fonksiyonunda bir değişiklik olmadığı ve tükürük akışının devam ettiği görüldü.

Sonuç: Tekrarlayan vakalarda submandibular bez eksizyonu ile daha agresif bir yaklaşım kaçınılmaz olabilir. Bu nedenle, hasta takipleri önemlidir.

Anahtar Kelimeler: Sialolithiasis, Submandibular bez, Wharton kanalı

Sialolithiasis in Wharton Canal

Zehra Gülerol, Batuhan Kapaklı, Ömer Faruk Boylu

Introduction: Sialolithiasis describes the formation of stones in the ducts of the major salivary glands. It is considered one of the primary causes of chronic obstructive sialadenitis. Men are affected twice as often as women. It is most commonly seen in the submandibular gland. This is probably due to the longer Wharton duct, the upward flow of saliva, and the production of mucus-rich and alkaline saliva. The average size of submandibular stones is 7.3 mm, but giant sialoliths measuring up to 70 mm have been described. In general, stones larger than 15 mm in size are considered megaliths.

Case Presentation: A 37-year-old female patient presented to our clinic with a complaint of swelling in the floor of the mouth. During the bidigital examination, a hard mass independent of the surrounding structures was observed in the sublingual region. The oral mucosa was normal and there was no erythema. The CBCT showed that it measured 13*6*4.8 mm. It was surgically removed under local anesthesia. A drain was placed with 4-0 vicryl sutures so as not to obstruct the flow of saliva. The drain was removed 1 week later and it was observed that there was no change in the function of the Wharton duct and the flow of saliva continued.

Conclusion: In recurrent cases, a more aggressive approach with submandibular gland excision may be unavoidable. Therefore, patient follow-up is important.

Keywords: Sialolithiasis, Submandibular gland, Wharton duct

[PP-147]

Diş Enfeksiyonu Kaynaklı Cilt Fistülünün Cerrahi tedavisi: Vaka Raporu

Nihat Dünder, Tuncer Akdoğan

Giriş: Enfekte ya da nekrotik pulpa dokusu tedavi edilmediğinde, kanal içindeki toksik ürünler apikal açıklık aracılığı ile periradiküler yayılmaktadır. Odontojenik abseler yayılım koşullarına göre ağız içi veya ağız dışına açılabilir. Köklerin apikalleri kas ataçmanlarının altında kalırsa absenin ağız dışına açılma ihtimali artmaktadır. Dental kaynaklı bu lezyonların tedavileri genellikle etken dişin kanal tedavisi ya da çekimi şeklindedir. Daha sonra fistül eksizyonu yapılır.

Vaka: Kliniğimize mandibula anteriordaki fistül sebebiyle gelen 21 yaşındaki erkek hasta herhangi bir sistemik hastalığa sahip değildir. Yapılan ağız içi muayenede etkenin alt anterior dişler olabileceği düşünüldü. Alınan cbct incelemesinde alt anterior kesicilerin apikallerinde radyolüsent apikal lezyonlar gözlendi. Dişlere kanal tedavisi yapıldı. Ağız içinden mukoperiosteal flap ile dişlerin apikallerine ulaşıp apikal rezeksiyon yapıldı. Ağız dışındaki fistül tüm fistül epitelini içerecek şekilde cilt kırıksıklarına uygun bir şekilde eksize edildi. Daha sonra; m önce kas katmanları sonra cilt sütüre edildi.

Anahtar Kelimeler: Skar, Fistül, Abse

Surgical Treatment of Skin Fistula Caused by Dental Infection: Case Report

Nihat Dünder, Tuncer Akdoğan

Introduction: When infected or necrotic pulp tissue is left untreated, toxic products within the canal spread periradicularly through the apical opening. Odontogenic abscesses may open intraoral or extraoral depending on the conditions of spread. If the apical roots are below the muscle attachments, the abscess is more likely to open outside the mouth. The treatment of these dental lesions is usually root canal treatment or extraction of the causative tooth. Excision of the fistula is then performed.

Case Presentation:The patient who presented to our clinic with an anterior mandibular fistula was 21 years old and had no systemic disease. In the intraoral examination, the lower anterior teeth were thought to be the cause. In the cbct examination, radiolucent apical lesions were observed in the apices of the lower anterior incisors. Root canal treatment was performed. Apical resection was performed by reaching the apicals of the teeth with an intraoral mucoperiosteal flap. The fistula outside the mouth was excised in accordance with the skin wrinkles, including the entire fistula epithelium. Then, first the muscle layers and then the skin were sutured.

Keywords: Scar, Fistula, Abscess

[PP-148]

Maksilla Anterior Bölgede Khoury Tekniđi Augmentasyonu:Vaka Raporu

Damla Elma, Tuncer Akdođan

Giriş: Yeterli miktarda ve kalitede kemik, başarılı bir uzun vadeli implant sađkalımı ve başarısı ve peri-implant hastalığını önlemek için belirleyici bir gerekliliktir. Geniş yatay ve dikey kemik rezorpsiyonu durumunda, diş rehabilitasyonu elde etmek ve implantın kalıcılıđını ve başarısını en üst düzeye çıkarmak için implant yerleřtirmeden önce veya yerleřtirme sırasında kemik hacminin artırılması gerekir. Khoury tekniđinde, intraoral donör bölgesinden alınan kortikal kemik blođu kullanır. Alınan blok greft daha sonra ince kortikal plakalara bölünür. Bu kortikal plakalar osteosentez vidalarıyla alveolar sırtına tutturulur ve aradaki boşluk daha sonra donör bölgesinden alınan veya elde edilen blok greftin diđer kısımlarının küçük parçalara öğütülmesiyle otojen olarak doldurulur.

Vaka: Sađ maksilla insizör dişini travma nedeniyle kaybeden 23 yařında erkek hasta, implant tedavisi isteđiyle fakülte kliniđimize başvurdu. Klinik ve radyografik muayenede ilgili bölgede vertikal ve horizontal kemik defekti saptandı. Hastaya khoury tekniđi ile kemik augmentasyonu sonrası implant yerleřtirilmesi planlandı. Sađ manibula ramustan alınan blok greft ince bir plaka řeklinde osteosentez vidaları ile maksillada defektli bölgeye sabitlendi ve daha sonra aradaki boşluk otojen greft ile dolduruldu. 4 ay sonra implant başarılı bir řekilde yerleřtirildi.

Anahtar Kelimeler: Khoury, Maksilla, Travma

Khoury Technique Augmentation in the Anterior Region of the Maxilla: Case Report

Damla Elma, Tuncer Akdođan

Introduction: Adequate quantity and quality of bone is a decisive requirement for successful long-term implant survival and success and for the prevention of peri-implant disease. In the case of extensive horizontal and vertical bone resorption, it is necessary to increase the bone volume before or during implant placement in order to achieve dental rehabilitation and maximize the permanence and success of the implant. In the The Khoury technique, uses a cortical bone block harvested from the intraoral donor area. The grafted block is then split into thin cortical plates. These cortical plates are attached to the residual alveolar ridge with osteosynthesis screws. Next, these cortical plates are attached to the residual alveolar ridge with osteosynthesis screws to create a contained defect that is then filled with autologous bone chips that have been harvested from the donor site or collected from milling other parts of the obtained block graft in a bone mill.

Case Presentation: A 23-year-old male patient who lost his right maxillary incisor tooth due to trauma applied to our faculty clinic with a request for implant treatment. Clinical and radiographic examination revealed vertical and horizontal bone defects in the relevant region. It was planned to place an implant in the patient after bone augmentation with the khoury technique. The block graft taken from the right manibula ramus was fixed to the defective area in the maxilla with osteosynthesis screws in the form of a thin plate, and then the space between them was filled with an autogenous graft.

Keywords: Khoury, Maxilla, Trauma

Mandibula'da Santral Ossifiye Fibroma: Parsiyel Rezeksiyon Sonrası İliak Krest'ten Alınan Otojen Blok ve Rekonstrüksiyon Plağı Uygulaması

Tuncer Akdoğan, Mehmet Emre Benlidayı, Umut Can Turan, Mehmet Erdem Parmaksız

Giriş: Ossifiye fibroma, önemli büyüme potansiyeline sahip, nadir görülen, benign bir neoplazmdir. Tarihsel olarak, birçok vaka fokal semento-osseöz displazi olarak yanlış tanımlanmıştır. Bu lezyonlar kemik trabekülleri ve sementum benzeri sferüller ile karışık fibröz doku içerir ve bu doku günümüzde genellikle kemiğin bir varyasyonu olarak kabul edilmektedir. Ossifiye fibromlar geniş bir yaş aralığında ortaya çıkar, üçüncü ve dördüncü dekatlarda zirve yapar, kadınlarda daha çok görülür ve en sık mandibulayı, özellikle premolar ve molar bölgeleri etkiler. Küçük lezyonlar tipik olarak asemptomatiktir, ancak daha büyük olanlar ağrısız şişliğe ve yüz asimetrisine neden olabilir. Radyografik olarak, bu lezyonlar iyi tanımlanmış uniloküler radyolüsensiler veya karışık radyolüsent-radyopak alanlar olarak ortaya çıkar ve genellikle sklerotik bir sınıra sahiptir. Ağırlıklı olarak radyopak görünümlü gerçek ossifiye fibromlar nadirdir ve bu görüntü daha çok geç evre fokal semento-osseöz displaziyi temsil edebilir. Mikroskopik olarak, genellikle iyi sınırlıdır ancak kapsül bulunmaz.

Vaka: 37 yaşında kadın hasta, panoramik radyografide tesadüfen tespit edilen, mandibular posterior bölgede karışık radyolüsent-radyopak lezyon ile kliniğimize başvurdu. Tıbbi öyküsü belirgin bir bulgu göstermemekteydi. Radyolojik incelemede sağ posterior mandibulada iyi sınırlı, yaklaşık 5 cm'lik, karışık radyolüsent-radyopak görünümlü ve sklerotik sınıra sahip bir lezyon görüldü.

Sonuç: Ossifiye fibromlar genellikle enükleasyona uygundur. Ancak, önemli kemik yıkımı olan vakalarda cerrahi rezeksiyon ve rekonstrüksiyon gerekli olabilir. Bu vakada, hastaya genel anestezi altında parsiyel mandibular rezeksiyon uygulandı. Rekonstrüksiyon, otojen iliak krest kemik grefti ve titanyum rekonstrüksiyon plağı kullanılarak gerçekleştirildi. Cerrahi sırasında uygulanan intermaksiller fiksasyon (İMF) sayesinde hastanın oklüzyonu ve kondiler pozisyonu korunmuştur. Rezeke edilen parçanın patolojik incelemesi, ossifiye fibroma ön tanısını doğrulamıştır.

Anahtar Kelimeler: Ossifiye fibroma, Mandibular rezeksiyon, Mikst radyolüsent-radyopak lezyon, Otojen iliak krest kemik grefti, Rekonstrüksiyon

Reconstruction of Mandibular Central Ossifying Fibroma: Partial Resection with Iliac Crest Bone Graft and Titanium Plate Fixation

Tuncer Akdoğan, Mehmet Emre Benlidayı, Umut Can Turan, Mehmet Erdem Parmaksız

Introduction: Ossifying fibroma is a rare, benign neoplasm with significant growth potential. Historically, many cases were misidentified as focal cemento-osseous dysplasia. These lesions contain fibrous tissue mixed with bony trabeculae and cementum-like spherules, which are now generally considered a variation of bone. Ossifying fibromas occur across a wide age range, peaking in the third and fourth decades, with a female predilection, and most commonly affect the mandible, particularly the premolar and molar regions. Small lesions are typically asymptomatic, but larger ones can cause painless jaw swelling and facial asymmetry. Radiographically, these lesions present as well-defined unilocular radiolucencies or mixed radiolucent-radiopaque areas, often with a sclerotic border. True ossifying fibromas with predominantly radiopaque appearances are rare and may represent late-stage focal cemento-osseous dysplasia. Microscopically, they are usually well-demarcated but unencapsulated.

Case Presentation: A 37-year-old female presented with a mixed radiolucent-radiopaque lesion in the posterior mandibular region, incidentally discovered on a panoramic radiograph. Her medical history was unremarkable. Radiological examination showed a well-defined, approximately 5 cm lesion in the right posterior mandible, with a mixed radiolucent-radiopaque appearance and a sclerotic border.

Conclusion: Ossifying fibromas are generally amenable to enucleation. However, in cases with significant bone destruction, surgical resection and reconstruction may be necessary. In this case, the patient underwent partial mandibular resection under general anesthesia, which disrupted the mandibular border. Reconstruction was achieved using an autogenous iliac crest bone graft and titanium reconstruction plate. Intermaxillary fixation(IMF) preserved occlusion and condylar position. Histopathology confirmed the diagnosis of ossifying fibroma, with no malignancy observed.

Keywords: Ossifying fibroma, Mandibular resection, Mixed radiolucent-radiopaque lesion, Autogenous iliac crest bone graft, Reconstruction

[PP-150]

Ağız Açıklığı Kısıtlı Pediatrik Hastada Koronoid Proses Hiperplazisi: Fiberoptik Nazal Entübasyon Altında Koronoidektomi Sonrası Ağız Açıklığının Geri Kazandırılması

Tuncer Akdoğan, Mehmet Emre Benlidayı, Umut Can Turan, Mehmet Erdem Parmaksız

Giriş: Koronoid proses hiperplazisi mandibular hareketi kısıtlayan nadir bir gelişimsel anomalidir. Nedeni bilinmemektedir, ancak ergenlik çağındaki erkeklerde yaygınlığı nedeniyle hormonal etkiler öne sürülmektedir. Kardeşlerde vakalar bildirildiği için kalıtım da bir rol oynayabilir. Koronoid hiperplazisi, unilateral veya bilateral olabilir (bilateral vakalar dört kat daha yaygındır). Unilateral vakalarda, büyümüş koronoid process, zigomaya baskı yaparak çene açıklığını kısıtlar, bilateral vakalarda ise özellikle çocukluk çağında giderek kötüleşme görülebilir. Radyografik olarak, bilateral vakalarda uzamış koronoid processler görülür ve bu durum bilgisayarlı tomografi (BT) taramaları ile daha etkili bir şekilde gözlemlenebilir.

Vaka: Yedi yaşında bir kız çocuğu, beslenme sorunlarına yol açan kısıtlı ağız açıklığı ile başvurdu; hasta sadece 17 kg ağırlığındaydı ve büyüme açısından yaşitlarının önemli ölçüde gerisindeydi. Ayrıca, ağız açma girişiminde sert bir sonlanma hissi de mevcuttu. Klinik ve radyolojik incelemeler, kısıtlı çene hareketinin muhtemel nedeni olarak bilateral koronoid hiperplazisini gösterdi.

Sonuç: Koronoid hiperplazisi, mandibular hareketi yeniden sağlamak için genellikle intraoral bir yaklaşımla koronoidektomi veya koronoidotomi yoluyla cerrahi olarak tedavi edilir. Ağız açıklığında ani iyileşmeler elde edilirken, uzun vadeli başarı, postoperatif fibrozis ve koronoidin yeniden büyümesi ile sınırlanabilir. Fonksiyonu korumak için postoperatif fizyoterapi şarttır. Bu vakada, hastaya genel anestezi altında bilateral koronoidektomi uygulanmış ve ardından manuel terapi ile tatmin edici ağız açıklığı sağlanmıştır. Hastanın takibi ve fizyoterapi süreci devam etmektedir.

Anahtar Kelimeler: Koronoid hiperplazisi, Koronoidektomi, Kısıtlı ağız açıklığı kısıtlılığı, Koronoidotomi

Pediatric Coronoid Process Hyperplasia with Severely Restricted Mouth Opening: Resolution Following Coronoidectomy Using Fiberoptic Nasal Intubation to Avoid Tracheostomy

Tuncer Akdoğan, Mehmet Emre Benlidayı, Umut Can Turan, Mehmet Erdem Parmaksız

Introduction: Hyperplasia of the coronoid process is a rare developmental anomaly that restricts mandibular movement. Its cause is unknown, but hormonal influences are suggested due to its prevalence in pubertal males. Heredity may also play a role, as cases have been reported in siblings. Coronoid hyperplasia can be unilateral or bilateral (four times more common). Unilateral cases involve the enlarged coronoid process impinging on the zygoma, limiting jaw opening, while bilateral cases may progressively worsen, especially in childhood. Radiographically, bilateral cases are marked by elongated coronoid processes, which are more effectively observed via CT scans.

Case Presentation: A 7-year-old female presented with restricted mouth opening, leading to feeding problems, with the patient weighing only 17 kg and significantly behind her peers in growth. Moreover, the patient exhibited a hard end feel upon attempting mouth opening. Clinical and radiological exams revealed bilateral coronoid hyperplasia as the likely cause of the restricted jaw movement.

Conclusion: Coronoid hyperplasia is treated surgically through coronoidectomy or coronoidotomy, often via an intraoral approach, to restore mandibular motion. While immediate improvements in mouth opening are achieved, long-term success can be limited by postoperative fibrosis and coronoid regrowth. Postoperative physiotherapy is essential to maintain function. In this case, the patient underwent bilateral coronoidectomy under general anesthesia, followed by manual therapy, achieving satisfactory mouth opening. The patient's follow-up and physiotherapy process are ongoing.

Keywords: Coronoid hyperplasia, Coronoidectomy, Restricted mouth opening, Coronidotomy

[PP-151]

Maksiller Gömülü Dişler ile İlişkili Kompound Odontoma: İki Vaka Sunumu

Zehra Gülerol, Ömer Faruk Boylu

Giriş: Odontomalar yaygın görülen odontojenik tümörlerdendir. Hamartom olarak kabul edilmektedir. Kompound ve kompleks olarak iki türe ayrılmaktadır. Bu lezyonlar asemptomatiktir, rutin radyografilerde ve gecikmiş diş sürmesi ile fark edilirler. Genellikle yaşamın ikinci on yılında farkedilir. Kompound odontoma maksilla anterior bölgede (%61) daha fazla görülmektedir. Tedavi pediatrik vakalarda daimi dişin erüpsiyonu için cerrahi olarak çıkarılmasıdır.

Vaka Sunumu1: 13 yaş erkek hasta ortodonti bölümünden tarafımıza yönlendirildi. Klinik muayene sonucunda persiste süt dişinin mevcut olduğu ve daimi kanin dişin sürmediği gözlemlendi. Sol maksilla anterior bölgede ekspansiyon olduğu görüldü. Radyografik incelemede horizontal konumda görülen 23 numaralı diş ve çevresinde multiple radyoopasiteler gözlemlendi. CBCT incelemesi sonucunda 20*12*15mm boyutlarında lezyon olduğu görüldü. Lokal anestezi altında lezyon enükle edildi ve 23 numaralı dişin çekimi gerçekleştirildi. Histopatolojik inceleme sonucunda kompound odontoma olduğu öğrenildi.

Vaka Sunumu2: 13 yaş kadın hasta pedodonti bölümü tarafından yönlendirildi. Klinik muayenede 11 numaralı dişin sürmediği ve sağ maksilla anterior bölgede ekspansiyon olduğu görüldü. Radyografik inceleme sonucunda etrafında multiple radyoopasiteler gözlemlendi. BT incelemesi sonucunda 11 numaralı dişin bukkalında lokalize olan 14*82*22mm boyutlarında lezyon olduğu görüldü. Lokal anestezi altında lezyon enükle edildi. Histopatolojik inceleme sonucunda kompound odontoma olduğu öğrenildi.

Sonuç: Genellikle maksilla anterior bölgesinde görülür ve çoğunlukla çocukları etkiler. Kompound odontomaların çoğu vakası daimi dişler ile beraber görülür ve dişlerin sürmesini engelleyebilir. Bu nedenle daimi dişlerin normal şekilde sürmesi ve maloklüzyonların önlenmesi amacıyla kompound odontomaların erken teşhis ve tedavisi önemlidir.

Anahtar Kelimeler: gömülü diş, kompound odontoma, maxilla anterior

Compound Odontoma Associated with Maxillary Impacted Teeth: Two Case Reports

Zehra Gülerol, Ömer Faruk Boylu

Introduction: Odontomas are common odontogenic tumors. They are considered hamartomas. They are divided into two types: compound and complex. These lesions are asymptomatic, noticed on routine radiographs and with delayed tooth eruption. They are usually noticed in the second decade of life. Compound odontoma is more common in the maxilla anterior region (61%). Treatment is surgical removal for eruption of the permanent tooth in pediatric cases.

Case1: A 13-year-old male patient was referred to us by the orthodontics department. As a result of the clinical examination, it was observed that there was a persistent deciduous tooth and the permanent canine tooth did not erupt. Expansion was observed in the left maxilla anterior region. In the radiographic examination, a horizontally impacted tooth numbered 23 and multiple radiopacities were observed. As a result of the CBCT examination, a lesion measuring 20*12*15mm was observed. Under local anesthesia, the lesion was enucleated and tooth number 23 was extracted. Histopathological examination revealed that it was a compound odontoma.

Case2: A 13-year-old female patient was referred to the pediatric dentistry department. Clinical examination revealed that tooth number 11 could not erupt and that there was expansion in the anterior region of the right maxilla. Radiographic examination revealed multiple radiopacities around it. CT examination revealed a 14*82*22mm lesion located in the buccal region of tooth number 11. The lesion was enucleated under local anesthesia. Histopathological examination revealed that it was a compound odontoma.

Conclusion: It is usually seen in the anterior region of the maxilla and mostly affects children. Most cases of compound odontomas are seen with permanent teeth and can prevent the eruption of teeth.

Keywords: impacted teeth, kompound odontoma, maxilla anterior

Gömülü Yirmi Yaş Dişi ve İnfierior Alveolar Kanalla İlişkili Odontojenik Keratokist

Batuhan Aydın, Batuhan Kapaklı, Ömer Faruk Boylu

Giriş: Odontojenik keratokist (OKC), dental lamina kalıntılarından kaynaklandığı düşünülen gelişimsel kökenli bir kisttir. 2005 yılında odontojenik tümör olarak sınıflandırılan ancak WHO tarafından 2017 yılında tümör olarak sınıflandırılmalarını destekleyecek yeterli kanıt bulunmadığı gerekçesiyle yeniden kist olarak sınıflandırılmıştır. OKC'ler genellikle mandibular üçüncü molar bölgesi ve yükselen ramusta görülürler. Ancak hem maksilla hem de mandibulanın dişli segmentlerinde de görülebilir ve görünüm olarak tipik odontojenik kistleri taklit edebilir. Bu kistleri çıkarmak için en iyi yöntem konusunda bir fikir birliği yoktur. Geniş bir tedavi yöntemi yelpazesine, klinisyenler seçimini tedavinin morbiditesine kıyasla etkinliğine göre yaparlar.

Vaka: Kliniğimize alt çenede ağrı ve şişlik şikayetiyle başvuran 48 yaşındaki hastanın sistemik bir rahatsızlığı bulunmuyordu. Klinik olarak sol retromolar bölgede minimal ekspansiyon izlenmiştir ve enfeksiyon bulgusu saptanmamıştır. Panoramik radyografide sol mandibula posteriorda gömülü 3. molar diş ve inferior alveolar kanalla ilişkili radyopak sınırlı uniloküler radyolüsent lezyon gözlemlendi. Lokal anestezi altında ilgili diş çekildi ve lezyonun enükleasyonu yapıldı. Histopatolojik inceleme amacıyla patolojiye gönderildi. İnceleme sonucu odontojenik keratokist tanısı koyuldu.

Sonuç: Özellikle konservatif cerrahiden sonra nispeten yüksek tekrarlama oranı, cerrahi olarak tedavi edilen OKC'li hastalarda periyodik radyografik izleme yapılmasını gerekli kılmaktadır. Tüm tedavi yöntemlerinin amacı nüksü ve cerrahi komplikasyonları azaltmaktır.

Anahtar Kelimeler: Gömülü diş, inferior alveolar kanal, odontojenik keratokist

Odontogenic Keratocyst Associated with Impacted Wisdom Tooth and Inferior Alveolar Canal

Batuhan Aydın, Batuhan Kapaklı, Ömer Faruk Boylu

Introduction: Odontogenic keratocyst (OKC) is a cyst of developmental origin thought to arise from dental lamina remnants. It was classified as an odontogenic tumor in 2005 but was reclassified as a cyst by the WHO in 2017 due to insufficient evidence to support its classification as a tumor. OKCs are most commonly seen in the mandibular third molar region and ascending ramus. However, they can also occur in the dentate segments of both the maxilla and mandible and can mimic typical odontogenic cysts in appearance. There is no consensus on the best method for removing these cysts. With a wide range of treatment options available, clinicians base their choice on the efficacy of the treatment compared to its morbidity.

Case Presentation: The 48-year-old patient who applied to our clinic with complaints of pain and swelling in the lower jaw had no systemic disease. Clinically, minimal expansion was observed in the left retromolar region and no signs of infection were detected. Panoramic radiography revealed a unilocular radiolucent lesion with radiopaque borders associated with the impacted 3rd molar tooth and inferior alveolar canal in the posterior left mandible. The relevant tooth was extracted under local anesthesia and the lesion was enucleated. It was sent to pathology for histopathological examination. The examination revealed a diagnosis of odontogenic keratocyst.

Conclusion: The relatively high recurrence rate, especially after conservative surgery, necessitates periodic radiographic monitoring in surgically treated OKC patients. The aim of all treatment modalities is to reduce recurrence and surgical complications.

Keywords: Impacted tooth, inferior alveolar canal, odontogenic keratocyst

[PP-153]

Sklerodermatoz Greft-Versus-Host Hastalığı: Hematopoietik Kök Hücre Nakline bağlı Vaka Raporu

Ciğdem Çetin Genç

Giriş: Graft-versus-host hastalığı (GVHD) bir immünolojik reaksiyon sebebiyle ortaya çıkan ve sıklıkla allojenik hematopoietik kök hücre transplantasyonunu takiben görülen bir komplikasyondur. Birçok farklı organlar tutulumuna bağlı olarak geniş bir yelpazede klinik semptomları bulunmakla beraber, hastanın yaşam kalitesi üzerinde önemli olumsuz etkisi ve yüksek mortalite oranları bulunmaktadır. Deri, karaciğer, ağız ve gözler vücudun en sık etkilenen bölgeleridir ve önemli yaşam kalitesi bozukluklarıyla ilişkilendirilebilir. Olgu raporunda allojenik hematopoietik kök hücre nakli (Allo-HSCT) sonrası gelişen sklerodermatoz graft-versus-host hastalığının (Scl-GVHD) klinik özelliklerinin değerlendirilmesi amaçlanmıştır.

Vaka Sunumu: Hasta kliniğimize yutma güçlüğü ve ağız açıklığında kısıtlılık sebebiyle başvurmuştur. Hastaya yaklaşık 4 yıl önce akut miyeloid lösemi sebebiyle kemik iliği transplantasyonu uygulandığı öyküsü alınmıştır. Olgu raporunda Sklerodermatoz greft-versus-host hastalığı tanılı hasta sunulacaktır.

Sonuç: Allojenik HSCT'den sonra Scl-GVHD'ında ilerleme nadir ancak önemli bir sorun olarak karşımıza çıkmaktadır. Bu durum, bozulmuş cilt elastikiyeti ve azalmış fonksiyonel kapasite ile sonuçlanan bir dizi kutanöz ve mukokutanöz problemlere yol açar. Bu vakada da yutkunma ve ağız açıklığındaki kısıtlılık şikayeti bulunan hasta değerlendirilmiştir.

Anahtar Kelimeler: Graft-versus-host hastalığı, allojenik hematopoietik kök hücre transplantasyonunu, dermal skleroz

Sclerodermatosis Graft-Versus-Host Disease due to Haematopoietic Stem Cell Transplantation:A Case Report

Ciğdem Çetin Genç

Introduction: : Graft-versus-host disease (GVHD) is a complication that occurs due to an immunological reaction and is frequently seen following allogeneic hematopoietic stem cell transplantation. It has a wide range of clinical symptoms due to the involvement of many different organs and has a significant negative impact on the patient's quality of life and high mortality rates. The skin, liver, mouth, and eyes are the most commonly affected body areas and can be associated with significant quality-of-life impairments. This case report aims to evaluate the clinical features of sclerodermatous graft-versus-host disease (Scl-GVHD) developing after allogeneic hematopoietic stem cell transplantation (Allo-HSCT).

Case Presentation: The patient was admitted due to difficulty swallowing and limited mouth opening. The patient had a history of bone marrow transplantation due to acute myeloid leukemia approximately four years ago. The case report will present the patient diagnosed with Sclerodermatosis graft-versus-host disease.

Conclusion : Progression of Scl-GVHD after Allo-HSCT is a rare but challenging problem. This condition leads to a series of cutaneous and mucocutaneous problems resulting in impaired skin elasticity and reduced functional capacity. In this case, a patient complaining of swallowing and mouth-opening limitations was evaluated.

Keywords: Graft-versus-host disease, allogeneic hematopoietic stem cell transplantation, dermal sclerosis

[PP-154]

Alveolar yarığı bulunan çocuk hastanın kemik ve yumuşak doku rekonstrüksiyonu:Vaka sunumu

Berkay Hızır, Yardım Can Selçuk, Mustafa Sancar Ataç

Giriş
Alveolar yarıklar, doğuştan gelen kraniofasiyal anomaliler arasında en yaygın olanlardandır. Hastalarda estetik, fonksiyonel şikayetlere neden olan ve psikososyal yaşam kalitesini etkileyen önemli bir sağlık sorunudur. Alveolar yarıklar hastada beslenme, konuşma zorluğuna ve dental gelişim sorunlarına yol açar. Alveolar sırtta bulunan boşluk daimi dişlerde sürme problemlerine neden olur. Alveol yarığı onarımı için intraoral veya ekstraoral bölgelerden alınan otojen greftler veya ksenogreft gibi partikül greftlerin stabilize edilerek uygulanması gibi birçok farklı teknik uygulanabilmektedir.

Vaka
11 yaş kız hasta tek taraflı alveolar yarı ve anterior fistüle bağlı konuşma bozukluğu, beslenme zorluğu ve diş sürme bozuklukları nedeniyle kliniğimize başvurdu. Anterior fistüle bağlı oronasal ilişki bulunan hasta alveol yarığının greftlenmesi ve uygun flep dizaynı ile oronasal açıklığın kapatılması için genel anestezi altında ameliyat edilmiştir. Alveol yarığı ksenogreft ve kollajen membran kullanılarak greftlenmiş, maksiller ark bütünlüğü sağlanmıştır. Anterior fistül hazırlanan nasal ve oral mukoza fleplerinin ayrı katmanlar halinde dikilmesi ile başarı ile tedavi edilmiştir.

Sonuç
Alveolar yarıkların tedavisinde greftleme işleminin başarı oranları uygulanan teknik ve hastanın bireysel özelliklerine bağlı olarak değişkenlik göstermektedir. Alveolar yarı ve anterior fistüle bağlı şikayetleri olan bu vakada, partikül kemik grefti ve kollajen membran kullanıp, uygun flep tasarımı ile oronasal açıklığa bağlı fonksiyonel ve estetik yönlerden ortaya çıkan semptomları giderilerek tedavisi başarı ile tamamlanmıştır.

Anahtar Kelimeler: alveolar kemik greftleme, alveolar yarı, oronasal ilişki

Bone and Soft Tissue Reconstruction in a Pediatric Patient with Alveolar Cleft: A Case Report

Berkay Hızır, Yardım Can Selçuk, Mustafa Sancar Ataç

Introduction:
Alveolar clefts are among the most common congenital craniofacial anomalies. This condition causes aesthetic and functional complaints in patients and significantly affects their psychosocial quality of life. Alveolar clefts lead to difficulties in feeding, speech, and dental development issues in patients. The gap in the alveolar ridge causes problems with the eruption of permanent teeth. Various techniques are applied to repair alveolar clefts, such as stabilizing autogenous grafts harvested from intraoral or extraoral regions or particulate grafts like xenografts.

Case:
An 11-year-old female patient presented to our clinic with speech disorders, feeding difficulties, and dental eruption issues due to a unilateral alveolar cleft and anterior fistula. The patient, who had an oronasal relationship due to the anterior fistula, was operated under general anesthesia to close the oronasal opening through grafting of the alveolar cleft and appropriate flap design. The alveolar cleft was grafted using a xenograft and collagen membrane, ensuring the integrity of the maxillary arch. The anterior fistula was successfully treated by suturing the prepared nasal and oral mucosal flaps in separate layers.

Conclusion:
The success rates of grafting procedures for the treatment of alveolar clefts vary depending on the technique used and the patient's individual characteristics. In this case, involving complaints related to the alveolar cleft and anterior fistula, the treatment was successfully completed using particulate bone graft and collagen membrane, along with an appropriate flap design, effectively resolving the functional and aesthetic symptoms caused by the oronasal opening.

Keywords: Alveolar bone grafting, Alveolar Cleft, Oronasal communication

[PP-155]

Çift Taraflı Mandibula Kondil Kırığı ve Simfiz Kırığı Bulunan Hastanın Cerrahi Tedavisi:Vaka Sunumu

Berkay Hızır, Yardım Can Selçuk, Mustafa Sancar Ataç

Giriş

Mandibula kırıkları en sık görülen fasiyal kırıklardır.Mandibulada meydana gelen kırıklar içerisinde kondil kırıkları çok sık görülmekle birlikte, önemli bir yer kaplamaktadır.Kondil kırıkları tek taraflı,çift taraflı veya diğer fasiyal kemiklerdeki kırıklarla birlikte görülebilmektedir.Mandibular kondil kırıkları genellikle trafik kazası,kavga,iş kazaları ve düşme gibi travmalarla meydana gelebilir.Mandibula kondil kırıkları ramus yüksekliğinde azalma ve buna bağlı olarak tek taraflı açık kapanış veya anterior açık kapanış gibi klinik bulgular gösterebilir.Kondil kırıkları açık veya kapalı yöntemlerle tedavi edilebilmektedir.

Vaka

23 yaş erkek hasta kliniğimize darp ve düşme sonrası meydana gelen sol ve sağ mandibula kondil boynunda deplase kırık ve mandibula simfiz kırığı nedeni ile Ağız Diş ve Çene Cerrahisi Kliniğine başvurdu. Hasta kırık bölgelerin tedavisi için genel anestezi altında açık redüksiyon ve fiksasyon uygulandıktan sonra dört hafta süre ile intermaksiller fiksasyon uygulanarak ile tedavi edildi.

Sonuç

Kondil kırıklarında plak ve vida ile açık fiksasyon uygulanması, bu kırıkların cerrahi tedavisinde kullanılan yaygın yöntemlerden biridir. Kondilin anatomik bütünlüğünü sağlamak, fonksiyonel iyileşmeyi hızlandırmak amacıyla tercih edilmektedir. Cerrahi plaklama yöntemleri, kırığın yerleşimine, tipine ve hastanın klinik bulgularına göre değişiklik gösterir.Bu vakada çift taraflı kondil kırığı ve simfiz kırığı açık ve kapalı redüksiyon yöntemlerinin kombinasyonu kullanılarak tedavi edildi.Tedavi sonrası ideal oklüzyon sağlandı.Hastanın kondil ve simfiz kırığına bağlı estetik ve fonksiyonel şikayetleri giderildi.

Anahtar Kelimeler: açık redüksiyon, intermaksiller fiksasyon, mandibula kırığı

Surgical Treatment of a Patient with Bilateral Mandibular Condyle Fracture and Symphysis Fracture: Case Report

Berkay Hızır, Yardım Can Selçuk, Mustafa Sancar Ataç

Introduction:

Mandibular fractures are the most common facial fractures. Among these, condylar fractures are particularly frequent and hold significant importance. Condylar fractures can occur unilaterally, bilaterally, or in combination with fractures of other facial bones. Mandibular condylar fractures typically result from trauma such as traffic accidents, assaults, workplace injuries, or falls. Clinically, mandibular condylar fractures can present with reduced ramus height, leading to unilateral open bite or anterior open bite. Condylar fractures can be treated using either open or closed methods.

Case:

A 23-year-old male patient presented to the Oral and Maxillofacial Surgery Clinic with displaced fractures of the left and right mandibular condylar neck and a mandibular symphysis fracture, resulting from assault and a fall. The patient underwent open reduction and fixation of the fractured sites under general anesthesia, followed by four weeks of intermaxillary fixation, leading to successful treatment.

Conclusion:

Open fixation with plates and screws is a common surgical method for treating condylar fractures. It is preferred to restore the anatomical integrity of the condyle and accelerate functional recovery. Surgical plating techniques vary depending on the location, type of fracture, and the patient's clinical findings. In this case, bilateral condylar fractures and a symphysis fracture were treated using a combination of open and closed reduction methods. Post-treatment, ideal occlusion was achieved, and the patient's aesthetic and functional complaints related to the condylar and symphysis fractures were resolved.

Keywords: open reduction, intermaxillary fixation, mandible fracture

[PP-156]

Kişiye Özel Mandibula Protezi ile Mandibular Rekonstrüksiyon: Vaka Sunumu

Berkay Hızır, Yardım Can Selçuk, Mustafa Sancar Ataç

Giriş

Mandibula rezeksiyonu, genellikle travma, tümör rezeksiyonu veya enfeksiyon gibi sebeplerle uygulanan bir cerrahi işlemdir ve hastanın çiğneme, konuşma ve estetik görünümü üzerinde ciddi etkiler yaratır. Mandibula protezi ile rekonstrüksiyon, mandibulanın anatomik bütünlüğünü yeniden sağlamak ve hastanın fonksiyonel ve estetik kayıplarını en aza indirmek amacıyla sıklıkla tercih edilen bir yöntemdir. Modern mandibula protezleri, titanyum gibi biyouyumlu materyallerden üretilmekte ve hastaya özel olarak tasarlanmaktadır.

Vaka

52 yaşındaki erkek hastada, 10 sene önce mandibula tümörü nedeniyle geniş bir rezeksiyon uygulanmış ve rekonstrüksiyon plağı ile rekonstrüksiyon yapılmıştır. Hasta kliniğe plağın ağız içine ekspoze olması nedeniyle total mandibula protezini kullanamama ve estetik şikayetler ile başvurdu. Hastaya kişiye özel mandibula protezi ve temporomandibuler eklem komponenti tasarlanarak hastanın kemik yapısına uygun şekilde yerleştirilmiş ve protez stabilizasyonun sağlanması için plak ve vidalarla sabitlenmiştir. Cerrahi sonrası, hastanın fonksiyonel aktivitelerinde (çiğneme, konuşma) belirgin bir iyileşme gözlenmiştir. Estetik problemleri giderilmiştir.

Sonuç

Kişiye özel mandibula protezleri, mandibula rezeksiyonu sonrası ortaya çıkan estetik ve fonksiyonel kayıpların giderilmesinde başarılı sonuçlar sunmaktadır. Bu vaka, titanyum mandibula protezi ile hastanın anatomik yapısına uygun bir rekonstrüksiyon sağlanarak estetik ve fonksiyonel düzelmenin elde edilebileceğini göstermiştir.

Anahtar Kelimeler: Kişiye özel mandibula protezi, mandibula rekonstrüksiyonu, mandibula rezeksiyonu

Mandibular Reconstruction with Customized Mandibular Prosthesis: Case Report

Berkay Hızır, Yardım Can Selçuk, Mustafa Sancar Ataç

Introduction

Mandibular resection is a surgical procedure typically performed due to trauma, tumor resection, or infection, and it has significant effects on the patient's chewing, speech, and aesthetic appearance. Reconstruction with a mandibular prosthesis is often preferred to restore the anatomical integrity of the mandible and minimize the patient's functional and aesthetic losses. Modern mandibular prostheses are made from biocompatible materials like titanium and are custom-designed for each patient.

Case

A 52-year-old male patient had undergone extensive resection due to a mandibular tumor 10 years ago, followed by reconstruction with a reconstruction plate. The patient presented to the clinic with complaints of inability to use his total mandibular prosthesis and aesthetic concerns due to the plate being exposed into the oral cavity. A custom mandibular prosthesis and temporomandibular component was designed for the patient and placed to fit his bone structure, with the prosthesis being secured using plates and screws for stabilization. After the surgery, significant improvement was observed in functional activities (chewing, speaking). Aesthetic issues were resolved.

Conclusion

Custom mandibular prostheses offer successful results in addressing the aesthetic and functional losses that arise after mandibular resection. This case demonstrates that with a titanium mandibular prosthesis, a reconstruction fitting the patient's anatomy can be achieved, leading to both aesthetic and functional improvements.

Keywords: customized mandibular prosthesis, mandible reconstruction, mandible resection

Kombine Kret Yetersizliğinde Otojen Onley Greft ile Tek Aşamalı İmplant Cerrahisi

Batuhan Aydın, Serkan Polat

Giriş: Oral cerrahide otojen kemik, biyouyumluluğu, osteoindüksiyonu, osteokondüksiyonu ve osteojenik özellikleri nedeniyle kemik greftinde altın standart olarak kabul edilir. Standart prosedür, greft yerleştirilmesi sonrası implantların yerleştirilmesi için greftin maturasyonunun beklenmesini içeren iki aşamalı bir cerrahidir. Greftin boyutuna, alıcı bölgeye ve onley greft türüne bağlı olarak genellikle 3-6 aylık bir bekleme süresi belirtilir. Bu protokolün dezavantajı, protez aşamasını geciktirmesi ve hastanın rehabilitasyon süresini artırmasıdır. Bu bağlamda, yazarlar implantların onley kemik greftleriyle aynı anda yerleştirilebileceğini öne sürmüştür.

Vaka: Kliniğimize, 54 yaşında epilepsi hastalığı bulunan kadın hasta dişsizlik şikayeti ile başvurmuştur. Klinik ve radyografik inceleme sonucunda sol mandibular posterior bölgede vertikal ve horizontal kret yetersizliği tespit edilmiştir. İmplant tedavisi planlanan hastadan CBCT alınmıştır. CBCT değerlendirme sonrası otojen onley greft ile eş zamanlı implant cerrahisi planlanmıştır. Hastanın sol mandibular korpusundan blok greft alınmıştır. Aynı seansta 34,35 ve 36 numaralı bölgelere implantlar yerleştirilmiş ve alınan otojen greft implantların bukkal yüzeylerine mikro vidalar ile sabitlenmiştir. Takip seanslarında herhangi bir ağrı, enfeksiyon ve dehisens gözlemlenmemiştir. 6 ay sonra alınan kontrol radyografisinde implantların etrafında rezorpsiyon gözlemlenmemiştir. 6 ay sonra bölgedeki mikro vidalar çıkartılmış ve iyileşme başlıkları takılmıştır.

Sonuç: Otojen mandibular kemik greftlerinin, implant cerrahisinde kret genişliğini ve yüksekliğini artırmak için güvenilir bir yöntem olduğu bilinmektedir. Kret yetersizliği bulunan hastalarda onley greftlerle eş zamanlı implant yerleştirmenin, implantlarda daha iyi osseointegrasyon sağlayabileceği öne sürülmektedir.

Anahtar Kelimeler: Ogmentasyon, onley greft, tek aşamalı implant cerrahisi

Simultaneous Implant Surgery with Autogenous Onlay Graft in Combined Crest Insufficiency

Batuhan Aydın, Serkan Polat

Introduction: In oral surgery, autogenous bone is considered gold standard for bone grafting due to its biocompatibility, osteoinduction, osteoconduction and osteogenic properties. The standard procedure is two-stage surgery that involves waiting for graft to mature before placing the implants. Waiting period of 3–6 months is usually indicated, depending on the size of the graft, recipient site and type of onlay graft. Disadvantage of this protocol is that it delays prosthetic phase and increases the patient's rehabilitation time. In this context, the authors suggested that implants can be placed simultaneously with onlay bone grafts.

Case Presentation: 54-year-old epileptic female patient applied to our clinic with complaints of edentulism. Result of clinical and radiographic examination, vertical and horizontal crest insufficiency was detected in left mandibular posterior region. CBCT was taken from the patient who was planned for implant treatment. After CBCT evaluation, simultaneous implant surgery with autogenous onlay graft was planned. Block graft was taken from the patient's left mandibular corpus. Implants were placed simultaneously in regions 34,35,36 and the autogenous graft was fixed to the buccal surfaces of the implants with microscrews. No pain, infection or dehiscence was observed in the follow-up sessions. No resorption was observed around the implants in the control radiograph taken 6 months later. After 6 months, microscrews in the region were removed and healing caps were placed.

Conclusion: Autogenous mandibular bone grafts are known to be a reliable method for increasing ridge width and height in implant surgery. It is suggested that simultaneous implant placement with onlay grafts in patients with crestal insufficiency may provide better osseointegration of the implants.

Keywords: Augmentation, onlay graft, simultaneous implant surgery