

TURKISH ASSOCIATION OF ORAL AND MAXILLOFACIAL SURGERY



TAOMS'21

28th INTERNATIONAL SCIENTIFIC CONGRESS

14th- 18th NOVEMBER 2021
GLORIA GOLF RESORT
ANTALYA

ABSTRACT BOOK



TAOMS

TURKISH ASSOCIATION OF ORAL AND MAXILLOFACIAL SURGERY

www.taoms2021.org

Scientifically supported by



EUROPEAN ASSOCIATION FOR
CRANIO MAXILLO FACIAL
SURGERY

3rd YOUNG
TAOMS
SYMPOSIUM



TAOMS'21

Turkish Association Of Oral and Maxillofacial Surgery
28th INTERNATIONAL SCIENTIFIC CONGRESS
14th- 18st NOVEMBER 2021 / GLORIA GOLF RESORT - ANTALYA

Scientifically supported by



EUROPEAN ASSOCIATION FOR
CRANIO MAXILLO FACIAL
SURGERY

CONTENTS

PRESIDENTS' WELCOME

COMMITTEES

SCIENTIFIC PROGRAMM

ORAL SESSIONS

INVITED SPEAKERS

ORAL PRESENTATIONS

POSTER PRESENTATIONS

INDEX

Scientifically supported by



EUROPEAN ASSOCIATION FOR
CRANIO MAXILLO FACIAL
SURGERY



TAOMS'21

28th INTERNATIONAL SCIENTIFIC CONGRESS

14th- 18th NOVEMBER 2021
GLORIA GOLF RESORT
ANTALYA

PRESIDENT'S WELCOME



TAOMS'21

Turkish Association Of Oral and Maxillofacial Surgery
28th INTERNATIONAL SCIENTIFIC CONGRESS
14th - 18st NOVEMBER 2021 / GLORIA GOLF RESORT - ANTALYA

Scientifically supported by



EUROPEAN ASSOCIATION FOR
CRANIO MAXILLO FACIAL
SURGERY



Prof. Dr. Mustafa Sancar ATAÇ
President of TAOMS

Dear Colleagues,

As it is known, we continued our scientific activities as our Association even during the pandemic period that affected the whole world. We successfully held our 27th International Congress in September last year in full digital form, without changing the shape of the scientific program which planned to be held in our face-to-face congress, with the feature of being one of the firsts in our country and in the world, together with our national and international speakers. Again, during the pandemic and quarantine process, we held six scientific panels, courses and kept our scientific activities alive with your contributions.

Dear members, upon your intense request, we have decided to hold the 28th International Scientific Congress of our Turkish Association of Oral and Maxillofacial Surgery face-to-face at Gloria Golf Hotel Antalya between 14 -18 November 2021. Of course, due to the pandemic that still has an impact all over the world, the majority of our international speakers wanted to participate online with their live or recorded presentations. Distinguished speakers who have become authorities in their fields will present interesting and innovative topics in connection with each other at our congress. Among the topics to be covered in our congress will be digital planning and custom personalized productions, functional and aesthetic treatments of dento-maxillofacial surgical deformities, cleft and craniofacial surgeries, sleep disorders, temporomandibular joint surgery, pathologies and treatments of the maxillofacial region, reconstruction of the maxillofacial region and dental implantology. Our "Young TAOMS" symposium, which we started in our previous congresses, brought together our colleagues from every generation and gained great acclaim; this year, it will take place in our congress with an extremely rich program with presentations, courses and masterclasses. We hope that the congress we will hold in Antalya, which takes on a different beauty on these dates, will be interesting both scientifically and regionally. In our congress, we will also have the opportunity to meet with companies that do not miss their support and will bring the developments in the sector together with us to share the technological advances and innovations in the sector.

I am happy to invite all of my colleagues to our congress, with the wishes of carrying our Association forward both scientifically; in the national and international arena, together with you, our esteemed colleagues, at the 28th International Scientific Congress of our Turkish Association of Oral and Maxillofacial Surgery.

With my love and respect.



TAOMS'21

Turkish Association Of Oral and Maxillofacial Surgery
28th INTERNATIONAL SCIENTIFIC CONGRESS
14th- 18st NOVEMBER 2021 / GLORIA GOLF RESORT - ANTALYA

Scientifically supported by



EUROPEAN ASSOCIATION FOR
CRANIO MAXILLO FACIAL
SURGERY



Prof. Dr. Firdevs ŞENEL
Congress President

Dear Colleagues,

It has been approximately two year past since COVID-19 was prevalent all over the world. During this period, we had troubles to prepare meetings, congress, seminars owing to the COVID-19. However, we also learned that we could easily communicate with each other using web and/or other technologies. In 2020, we couldnt perform congress face to face but held the 27 th TAOMS congress by webinar. That was a great success and 21 th century technology easily became a part of our part and our habits totally shifted about the conferences. However during this period as a human being and health care provider we all felt the lack of social interaction and face to face communication. Due to this reason our executive board considering vaccination schedule -extraordinary emergency if not occur- decided to held 28 th Turkish Association of Oral and Maxillofacial Surgery İnternational Congress face to face in Antalya at 14-18 November 2021. I totally believe that with this congress you will find the opportunity to follow latest developments in our field , upgrade yourself and contrubute to science and public health care.

In addition, panels and surveys will be organized in order to ensure that our valued members take a more effective place in the structure of the association for the development of the quality processes and to receive feedback about your professional problems and expectations.

On behalf of the Turkish Society of Oral and Maxillofacial Surgery, we have announced that all our members will be presented with the 28th year of an intensive scientific program that will last 4 days. I would like to express my pleasure in inviting you to our international congress. I would like to thank the secretary general of congress and the committees for their excellent preparation and organization in advance.

With best wishes.

Scientifically supported by



EUROPEAN ASSOCIATION FOR
CRANIO MAXILLO FACIAL
SURGERY



TAOMS'21

28th INTERNATIONAL SCIENTIFIC CONGRESS

14th- 18th NOVEMBER 2021
GLORIA GOLF RESORT
ANTALYA

COMMITTEES



TAOMS'21

Turkish Association Of Oral and Maxillofacial Surgery
28th INTERNATIONAL SCIENTIFIC CONGRESS
14th - 18st NOVEMBER 2021 / GLORIA GOLF RESORT - ANTALYA

Scientifically supported by



EUROPEAN ASSOCIATION FOR
CRANIO MAXILLO FACIAL
SURGERY

President of The Association

Mustafa Sancar Ataç

President of Congress

Firdevs Şenel

Secretaries of the Association

Sirmahan Çakarer

Secretaries of Congress

Mehmet Ali Altay

Alper Sindel

Organization Committee

TAOMS Yönetim Kurulu ve,
Gülsüm Ak
Levent Aral
Burak Çankaya
Ertunç Dayı
Candan Efeoğlu

Mehmet Ali Erdem
Belgin Gülsün
Cemil İşler
Hakan Alpay Karasu
Hasan Küçükkolbaşı

Adnan Öztürk
Sara Samur Ergüven
Derviş Yılmaz
Zeynep Çukurova Yılmaz

Scientific Committee - National

Alper Aktaş
Alper Alkan
Cansu Alpaslan
Hanife Ataoğlu

Erol Cansız
Ömür Dereci
Nilay Er
Gökhan Gürler

Bahar Gürsoy
Mehmet Kürkçü
Nur Mollaoğlu

Nesrin Saruhan
Göksel Şimşek Kaya
Ayşegül Tüzüner

Scientific Committee - International

S.M. Balaji - Hindistan
Nedim Buruja - Bosna Hersek
Agron Butici - Kosova
Winnie Choi - Hong Kong
Paul Coceaning - Avustralya
Kenan Ferati - Makedonya

Aleksander Gaggl - Avusturya
Manilo Galie - İtalya
Javier Gonzales Lagunas - İspanya
Mahendra Majarjan - Nepal
Nina Makovskaya - Rusya
Mehmet Manisalı - İngiltere

Ashraf Messiha - İngiltere
Shumei Murakami - Japonya
Cengiz Rahimov - Azerbaycan
Majeed Rana - Almanya
Florian Thieringer - İsviçre

Technical Committee

Nur Altıparmak
Seçil Çubuk
Ediz Deniz
Kaan Deniz
Tuba Develi

Ayşegül Erten
Selin Gaş
Berk Kasapoğlu
Başak Keskin Yalçın

Yeliz Kılınç
Çiğdem Köşe
Efe Can Sivrikaya
Erdoğan Sulukan

Gamze Şenol
Ufuk Tatlı
Kemal Tümer
Gülsün Yıldırım

Scientifically supported by



EUROPEAN ASSOCIATION FOR
CRANIO MAXILLO FACIAL
SURGERY



TAOMS'21

28th INTERNATIONAL SCIENTIFIC CONGRESS

14th- 18th NOVEMBER 2021
GLORIA GOLF RESORT
ANTALYA

SCIENTIFIC PROGRAM



TAOMS'21

Turkish Association Of Oral and Maxillofacial Surgery
28th INTERNATIONAL SCIENTIFIC CONGRESS
14th - 18th NOVEMBER 2021 / GLORIA GOLF RESORT - ANTALYA

Scientifically supported by



EUROPEAN ASSOCIATION FOR
CRANIO MAXILLO FACIAL
SURGERY

14 NOVEMBER 2021

16.00-16.30	OPENING CEREMONY	HALL 1 MODERATOR: Ergun Yücel
16.30-16.50	Dr. Figen Çizmeci Şenel A New Horizon in Healthcare Research: TÜSEB – Healthcare Research Ecosystem from Research & Development to the Product	
16.50-17.10	Dr. Majeed Rana Primary Orbital Reconstruction Using Patient Specific Solutions	
17.10-17.30	Dr. Alexander Gaggl New techniques in Microvascular Head and Neck Reconstruction	
17.30-17.50	Discussion	
18.00	WELCOME RECEPTION	



TAOMS'21

Turkish Association Of Oral and Maxillofacial Surgery
28th INTERNATIONAL SCIENTIFIC CONGRESS
14th- 18th NOVEMBER 2021 / GLORIA GOLF RESORT - ANTALYA

Scientifically supported by



EUROPEAN ASSOCIATION FOR
CRANIO MAXILLO FACIAL
SURGERY

15 NOVEMBER 2021 (Main Hall Session I)

08.00-09.30	Oral Session I A	HALL 1
08.00-10.00	Oral Session I B, I C,	HALL 2
08.00-10.00	Oral Session I D, I E,	HALL 3
	Oral Session I F, I G	HALL 4
09.30-09.50	Dr. Winnie Choi Computer assisted jaw reconstruction	
09.50-10.10	Dr. Shumei Murakami Brachytherapy in Tongue Cancers	HALL 1 MODERATOR: Çağrı Delilbaşı, Ayşegül Tüzüner
10.10-10.30	Dr. Elif Sibel Gültekin Molecular Profiling of Odontogenic Tumours and Possible Role in the Treatment Modalities	
10.30-10.40	Discussion	
10.40-11.00	Coffee Break	
11.00-11.20	Dr. Sirmahan Çakar Osseous Pathologies Associated with Mandibular Hypomobility	
11.20-11.40	Dr. Burak Bayram Total Temporomandibular Joint Prosthesis Applications in Different Clinical Scenarios	HALL 1 MODERATOR: Belgin Gülsün, Sabri Cemil İşler
11.40-12.00	Dr. Chingiz Rahimov Management of the Modern War Firearm Injury in the Maxillofacial Region	
12.00-12.10	Discussion	
12.10-13.30	Lunch	
Main Hall Session II		
13.30-14.30	MASTERCLASS COURSE Dr. Ümit Ertaş Maxillofacial Trauma – Case-based Approaches	HALL 1
14.30-15.30	MASTERCLASS COURSE Dr. Tolga Şitilci Preoperative Evaluation in General Anesthesia	
15.30-16.00	Coffee Break	
16.00-16.20	Dr. Florian Thieringer 3-D Printing – the Digital (R)Evolution in CMF Surgery	HALL 1 MODERATOR: Mustafa Sancar Ataç



TAOMS'21

Turkish Association Of Oral and Maxillofacial Surgery
28th INTERNATIONAL SCIENTIFIC CONGRESS
14th - 18th NOVEMBER 2021 / GLORIA GOLF RESORT - ANTALYA

Scientifically supported by



EUROPEAN ASSOCIATION FOR
CRANIO MAXILLO FACIAL
SURGERY

	European Association for Cranio Maxillo Facial Surgery (EACMFS) SCIENTIFIC SESSION	
16:30 – 16:50	Dr. Julio Acero Reconstruction after oncologic resection in the midface	HALL 1 MODERATOR: Mustafa Sancar Ataç
16:50-17:10	Dr. Nicholas Kalavrezos Oral and Oropharygeal Reconstruction in Head and Neck Cancer: A Review of the Site Impact in Speech and Swallow Outcomes	
17:10 – 17:30	Dr. Manlio Galie New paradigms or old principles, current concepts in orthognatic surgery	
17:30 – 17:50	Dr. Javier Lagunas Orthognathic surgery and simultaneous rhinoplasty	
17:50 – 18:10	Dr. Rafael Granizo Lopez What can arthroscopy do for your TMJ patients?	
18:10 – 18:30	Dr. Sathesh Prabhu Scapula free flap in head & neck reconstruction	
18:30 – 18:50	Dr. Aakshay Gulati Oral Surgery Techniques – Inferior Alveolar and Lingual Nerve Injuries	



TAOMS'21

Turkish Association Of Oral and Maxillofacial Surgery
28th INTERNATIONAL SCIENTIFIC CONGRESS
14th- 18th NOVEMBER 2021 / GLORIA GOLF RESORT - ANTALYA

Scientifically supported by



EUROPEAN ASSOCIATION FOR
CRANIO MAXILLO FACIAL
SURGERY

16 NOVEMBER 2021 (Main Hall Session I)

08.00-09.00	Oral Session II A	HALL 1
08.00-09.40	Oral Session II B, II C	HALL 2
08.00-09.40	Oral Session II D, II E	HALL 3
08.00-09.40	Oral Session II F, II G	HALL 4
09.50-10.10	Dr. Süleyman Bozkaya Soft Tissue Management in Implantology	HALL 1
10.10-10.30	Dr. S.M. Balaji Management of Orbital Dystopia in Craniofacial Clefts	MODERATOR: Alper Aktaş, Ertan Yalçın
10.30 -10.50	Coffee Break	
10.50-11.20	Dr. Mehmet Manisalı 3D Planning Revolution in Orthognathic Surgery	
11.20- 11.30	Dr. Doruk Koçyiğit Third Molar Teeth in Sagittal Split Ramus Osteotomy: General Overview	SALON 1
11.30- 11.50	Dr. Gülperi Koçer Anterior Segmental Osteotomiler	MODERATOR: Emre Benlidayı, Erol Cansız
11.50-12.10	Dr. Paul Coceancig Small Jaws	
12.10-12.20	Tartışma	
12.20- 13.30	Lunch	
Main Hall Session II		
13.30- 13.50	Dr. Nilüfer Özkan Tissue Engineering in Maxillofacial Surgery	
13.50- 14.10	Dr. Alper Sindel Three-dimensional modelling in Maxillofacial Surgery	SALON 1
14.10- 14.30	Dr. Abdullah Özel Digital Planning in Orthognathic Surgery	MODERATOR: Erdem Kılıç, Ömür Dereci
14.30 -14.50	Dr. Zeynep Burçin Gönen Cell Therapy in Maxillofacial Surgery	
14.50-15.00	Discussion	
15.00-15.20	Coffee Break	



TAOMS'21

Turkish Association Of Oral and Maxillofacial Surgery
28th INTERNATIONAL SCIENTIFIC CONGRESS
14th- 18th NOVEMBER 2021 / GLORIA GOLF RESORT - ANTALYA

Scientifically supported by



EUROPEAN ASSOCIATION FOR
CRANIO MAXILLO FACIAL
SURGERY

15.20-16.00	PER-MED (Sponsor) Presentaion Dr.Burak Alparslan Zorlu Grafting with Grandus B-One concurrently during immediate implantation	SALON 1
16.00-17.00	Sleep Apnea Panel Dr. Sina Uçkan – Dr. Ümit Ertaş	SALON 1 MODERATOR: Firdevs Şenel
21:00 – 23:30	BAR NIGHT	



TAOMS'21

Turkish Association Of Oral and Maxillofacial Surgery
28th INTERNATIONAL SCIENTIFIC CONGRESS
14th- 18th NOVEMBER 2021 / GLORIA GOLF RESORT - ANTALYA

Scientifically supported by



EUROPEAN ASSOCIATION FOR
CRANIO MAXILLO FACIAL
SURGERY

17 NOVEMBER 2021 (Main Hall – Session I)

08.00-09.30	Oral Session III A	HALL 1
08.00-10.00	Oral Session III B	HALL 2
08.00-10.00	Oral Session III C	HALL 3
09.30-09.50	Dr. Bahadır Kan Can marginal bone resorption be prevented? Important points in surgery?	HALL 1 MODERATOR: Nilüfer Özkan, Cem Üngör
09.50-10.10	Dr. Ceyda Özçakır Tomruk The Effects of Systemic Medications on Osseointegration	
10.10-10.30	Dr. Faysal Uğurlu Complications in Autogenous Bone Grafting	
10.30-10.40	Discussion	
10.40-11.00	Coffee Break	
11.00-11.20	Dr. Yavuz Tolga Korkmaz Is the split-crest technique a safe procedure in the narrow ridge of the maxilla?	HALL 1 MODERATOR: Göksel Şimşek Kaya, Emrah Soylu
11.20-11.40	Dr. Mehmet Ali Altay Contemporary Approaches in the Management of Medication-related Osteonecrosis of the Jaw	
11.40-12.00	Dr. Sıdıka Sinem Soydan Contemporary Approaches in Alveolar Augmentation Techniques	
12.00-12.10	Discussion	
12.10-13.30	Lunch	
Main Hall – Session II		
13.30-13.50	Dr. Belir Atalay Are Zirconia Implants the Future in Oral Implantology?	HALL 1 MODERATOR: Adnan Kılınc
13.50-14.10	Dr. Zekai Yaman Piezosurgery in Oral Surgery	
14.10-14.30	Discussion	
14.30-15.00	Coffee Break	
15.00-18.00	THIRD YOUNG TAOMS SYMPOSIUM	HALL 1 MODERATOR: Ceyda Özçakır Ömür Dereci
18.00	AWARDS and CLOSING CEREMONY	



TAOMS'21

Turkish Association Of Oral and Maxillofacial Surgery
28th INTERNATIONAL SCIENTIFIC CONGRESS
14th- 18th NOVEMBER 2021 / GLORIA GOLF RESORT - ANTALYA

Scientificallly supported by



EUROPEAN ASSOCIATION FOR
CRANIO MAXILLO FACIAL
SURGERY

15.11.2021

Oral presentations / I A / Oral Session I A | 15.11.2021 08:00-08:50 / HALL 1

Moderator: Dr. GÜZİN NEDA ERBAŞAR	
08:00- 08:10 / OP-1	<p>Transkutanöz Elektriksel Sinir Stimulasyonu (TENS) oral cerrahi sonrası ağrı kesici olarak kullanılabilir mi? Can Transcutaneous Electrical Nerve Stimulation (TENS) be used as a postoperative painkiller in oral surgery?</p> <p><u>Taha Özer</u></p>
08:10- 08:20 / OP-2	<p>SSRI'ların kemik iyileşmesi üzerine etkilerinin değerlendirilmesi: Rat Çalışması Evaluation of the effects of SSRI's on bone healing: A rat model</p> <p><u>Arif Sermed Erdem, Göksel Şimşek Kaya, Mahir Kaya, Mehmet Ali Altay, Alper Sindel, Öznur 5-Florourasil ile İndüklenmiş Oral Mukositis Tedavisinde Mezenkimal Kök Hücre Kaynaklı Exosozomların Uygulanması</u></p>
08:20- 08:30 / OP-3	<p>Mesenchymal Stem Cells Derived Exosomes For The Treatment of 5-Fluorouracil Induced Oral Mucositis <u>Halis Ali Çolpak, Zeynep Burçin Gönen, Esra Balcioğlu, Nur Seda Şahin, Betül Yalçın, Mustafa Çetin</u></p>
08:30-08:40/ OP-4	<p>Subkondiler Sahada Konumlanmış Ektopik Üçüncü Molar Dişin Sagittal Split Ramus Osteotomisi ile Çıkarılması: Vaka Raporu ve Literatür Derlemesi Sagittal Split Ramus Osteotomy for Removal of an Ectopic Third Molar in Subcondylar Region: A Case Report and Literature Review</p> <p><u>Busehan Bilgin, Mahmut Erkal, Öznur Özalp, Alper Sindel</u></p>
08:40-08:50	DISCUSSION



TAOMS'21

Turkish Association Of Oral and Maxillofacial Surgery
28th INTERNATIONAL SCIENTIFIC CONGRESS
14th- 18st NOVEMBER 2021 / GLORIA GOLF RESORT - ANTALYA

Scientificallly supported by



EUROPEAN ASSOCIATION FOR
CRANIO MAXILLO FACIAL
SURGERY

15.11.2021

Oral presentations I B / Oral Session I B | 15.11.2021 08:00-08.50 / HALL 2

	Moderator: Dr. HATİCE HOŞGÖR
08:00-08.10/ OP-5	<p>Bişektomi ile ilişkili Meydana Gelen Komplikasyonlar ve Yönetimi</p> <p>Management of Complications Related to Bichectomy Surgery</p> <p><u>Kevser Sancaç</u>, İrem Güllerci, Mert Özlü, Ayşegül Tüzüner</p>
08.10-08.20/ OP-6	<p>Gömülü Alt Üçüncü Molar Diş Çekimi Sırasında Meydana Gelen Geçici Amaurosis; Çok Nadir Bir Komplikasyon Olgusu</p> <p>Transient Amaurosis During Impacted Lower Third Molar Surgery; A Very Rare Complication Case</p> <p><u>Mehmet Emin Toprak</u></p>
08.20-08.30/ OP-7	<p>Lingual Nekroz: Diş Hekimliğinde Lokal Anestezinin Nadir Bir Komplikasyonu</p> <p>Lingual Necrosis: A Rare Complication Of Local Anesthetic İn Dentistry</p> <p><u>Yakup Gülnahar</u></p>
08.30-08.40/ OP-8	<p>Mandibular Torus Cerrahisi Sonrası Ağız Tabanı Hematomu ve Üst Solunum Yolu Obstrüksiyonu: Olgu Sunumu</p> <p>Hematoma of the Floor of the Mouth and Upper Airway Obstruction Following Mandibular Torus Surgery: A Case Report</p> <p>Ümit Ertaş, Celal Kef, <u>Nurdan Yıldız Mısıroğlu</u></p>
08.40-08.50	DISCUSSION



TAOMS'21

Turkish Association Of Oral and Maxillofacial Surgery
28th INTERNATIONAL SCIENTIFIC CONGRESS
14th - 18th NOVEMBER 2021 / GLORIA GOLF RESORT - ANTALYA

Scientifically supported by



EUROPEAN ASSOCIATION FOR
CRANIO MAXILLO FACIAL
SURGERY

15.11.2021

Inraoral presentations I C / Oral Session I C | 15.11.2021 08.50-9.40 / HALL 2

Moderator: Dr. MERVE ÇAKIR	
08.50-09.00 / OP-9	Endoskopik Oral ve Maksillofasial Cerrahi: Bibliometrik Analiz (1980-2020) Endoscopic Oral and Maxillofacial Surgery: A Bibliometric Analysis (1980-2020) Yunus Balel, Sefa Çolak
09.00-09.10/ OP-10	Çene Cerrahları ve Periodontologların Kemik Grefti Uygulamaları Hakkındaki Düşünceleri- Anket Çalışması Opinions of Maxillofacial Surgeons and Periodontologists on Bone Grafting- A Questionnaire Elif Ezgi Söylemez, Emine Öğüt, Çağrı Delilbaşı
09.10-09.20/ OP-11	Temporomandibular Eklem Protezinde Retromandibuler Subparotideomasseterik Fasiyel Yaklaşımının Hasta Sonuçlarıyla Değerlendirilmesi Evaluation of the Patient Results of Retromandibuler Subparotideomasseteric Facial Approach in Temporomandibular Joint Prosthesis Mert Karacakurtoğlu, Göksel Timarcıoğlu, Utku Bahran, Özge Şen, Celal Çandırı
09.20-09.30/ OP-12	Yaygın Kullanılan Maksillofasial Terminolojinin Hastalar Tarafından Anlaşılma Düzeyinin Belirlenmesi Determining the Level of Understanding of the Commonly Used Maxillofacial Terminology By Patients Sara Samur Ergüven
09.30-09.40	DISCUSSION



TAOMS'21

Turkish Association Of Oral and Maxillofacial Surgery
28th INTERNATIONAL SCIENTIFIC CONGRESS
14th- 18st NOVEMBER 2021 / GLORIA GOLF RESORT - ANTALYA

Scientifically supported by



EUROPEAN ASSOCIATION FOR
CRANIO MAXILLO FACIAL
SURGERY

15.11.2021

Oral presentations I D / Oral Session I D | 15.11.2021 08:00-08.50 | / HALL 3

	Moderator: EMİNE ÖĞÜT
08.00-08.10 / OP-13	Horizontal Alveoler Kemik Ogmentasyon Tekniklerinden Alveoler Kret Split ile Otojen Blok Kemik Grefti Tekniğinin Başarısının Retrospektif Olarak İncelenmesi Retrospective Evaluation of the Success Rates of Autogenous Block Bone Graft and Alveolar Crest Split Techniques in Implant Dentistry Gürkan Abdioğlu, Necip Fazıl Erdem
08.10-08.20 / OP-14	Retromolar sahadan otojen greft alımında piezocerrahi ile konvansiyonel yöntemin kıyaslanması: randomize prospektif çalışma Comparison of the piezosurgery and conventional method in harvesting mandibular bone blocks from the retromolar region:a randomized prospective trial Ahmet Demirci, Ferit Bayram
08.20-08.30 / OP-15	Atrofik Kretler İçin Modifiye Açılı Split-Crest Tekniği Modified Angled Split-Crest Technique For Atrophic Crests: A Technical Report Sardar Fattahi, Ferit Bayram, Gökhan Göçmen, Yaşar Özkan
08.30-08.40/ OP-16	Yönlendirilmiş Kemik Rejenerasyonu veya Otojen Blok Greftlerle Birlikte Yerleştirilen Dental İmplantların Karşılaştırılması: Retrospektif Bir Çalışma A Comparative Evaluation of Dental Implants with Guided Bone Regeneration and Autogenous Block Grafts: A Retrospective Study Zeliha Demirpençe, Berkay Tokuç
08.40-08.50	DISCUSSION



TAOMS'21

Turkish Association Of Oral and Maxillofacial Surgery
28th INTERNATIONAL SCIENTIFIC CONGRESS
14th - 18st NOVEMBER 2021 / GLORIA GOLF RESORT - ANTALYA

Scientifically supported by



EUROPEAN ASSOCIATION FOR
CRANIO MAXILLO FACIAL
SURGERY

15.11.2021

Intraoral presentations IE / Oral Session I E| 15.11.2021/08:50-09:40 / HALL 3

Moderator: Dr. AYDIN ÖZKAN	
08:50-09:00/ OP-17	İmplant Tedavisi Öncesi Sert Doku Augmentasyonları ve Osteotomiler: Olgu Raporları Hard Tissue Augmentations and Osteotomies Before Implant Treatment: Case Reports Çiğdem Köşe, Alkın Ünsal, Nurdan Ünsal
09:00-09:10/ OP-18	Zigoma implantları ile atrofik çenelerin rehabilitasyonu: Vaka serisi Rehabilitation of atrophic jaws with zygoma implants: a case series Bayram Süleymanlı, Seyit Yılmaz, Cem Üngör
09:10-09:20/ OP-19	Hastada Çene İntraosseöz Lezyonlarının Retrospektif Değerlendirilmesi Retrospective Evaluation Of Jaw Intraosseous Lesions In 139 Patients Keyser Sancaç, Güzin Neda Erbaşar
09:20-09:30/ OP-20	Preoperatif anksiyetenin 3. molar diş ameliyatı sonrası ağrıya etkisi The effect of preoperative anxiety on pain after third molar tooth surgery Aylin Çalış, Demet Sergin, Yıldız Ünüvar
09:30-09:40	TARTIŞMA/DISCUSSION



TAOMS'21

Turkish Association Of Oral and Maxillofacial Surgery
28th INTERNATIONAL SCIENTIFIC CONGRESS
14th - 18st NOVEMBER 2021 / GLORIA GOLF RESORT - ANTALYA

Scientifically supported by



EUROPEAN ASSOCIATION FOR
CRANIO MAXILLO FACIAL
SURGERY

15.11.2021

Oral presentations IF / Oral Session IF| 15.11.2021 /08.00-08.50 / HALL 4

Moderator: Dr. GÜLCAN BERKEL	
08.00-08.10 / OP-21	<p>β-Talasemi Majör Hastalarının Kraniyofasiyal Özellikleri: Ön Rapor Craniofacial Features of β-Thalassemia Major Patients': Preliminary Report</p> <p><u>Çiğdem Çetin Genç, Celal Genç, Fatma Demir Yenigürbüz</u></p>
08.10-08.20/ OP-22	<p>Gorlin-Goltz Sendromu ve Hemofili C Hastalığı Aynı Anda Bulunan Aile Bireylerinin Cerrahi Olarak Yönetilmesi Surgical Management of Family Members with Concurrent Gorlin-Goltz Syndrome and Hemophilia C</p> <p>Nihat Akbulut, Kemal Özgür Demiralp, Arzu Alan, <u>Gizemnur Kaymaz</u>, Esengül Şen, Ahmet Altan</p>
08.20-08.30/ OP-23	<p>Çoklu Osteomlarda Hatırlanması Gereken Bir Durum: Gardner Sendromu An Entity to Remember in Multiple Osteomas: Gardner's Syndrome</p> <p><u>Nelli Yıldırımyan</u></p>
08.30-08.40/ OP-24	<p>Oral Bölgede Diffüz Büyük B Hücreli Lenfoma: Nadir Görülen Vaka Raporu Diffuse Large B Cell Lymphoma in Oral Region: A Rare Case Report</p> <p><u>Uluc Özyürek, Meltem Özden Yüce, Fatma Bahar Sezer</u></p>
08.40-08.50	DISCUSSION



TAOMS'21

Turkish Association Of Oral and Maxillofacial Surgery
28th INTERNATIONAL SCIENTIFIC CONGRESS
14th - 18st NOVEMBER 2021 / GLORIA GOLF RESORT - ANTALYA

Scientifically supported by



EUROPEAN ASSOCIATION FOR
CRANIO MAXILLO FACIAL
SURGERY

15.11.2021

Intraoral presentations IG / Oral Session IG | 15.11.2021/ 08.50-09.30 / HALL 4

	Moderator: Dr. YASİN ÇAĞLAR KOŞAR
08.50-09.00/OP-25	Oral ranula eksizyonu: vaka sunumu Oral ranula excision: A case report Tuncer Akdoğan, Hüseyin Can Tükel
09.00-09.10 / OP-26	Periferik Dev Hücreli Granülomun İnsizyonel Biyopsi Sonrası Bir Haftalık Takibi One Weekly Follow-Up Of Peripheral Giant Cell Granuloma After Incisional Biopsy Mahmut Aycan, Metin Güngörmüş, Ebru Deniz Karslı, Betül Taş Özyurtseven, Muhammed Yazıcı
09.10-09.20 / OP-27	Bifosfonat etkisi altında yapılan diş çekimlerinde hyaluronik asit uygulamasının kemik iyileşmesine etkileri: Rat modeli The effects of hyaluronic acid applied in post-extraction sockets on bone healing under bisphosphonate medication: A rat model Öznur Özalp, Khalid Gachayev, Göksel Şimşek Kaya, Mahir Kaya, Mehmet Ali Altay, Alper Sindel,
09.20-09.30	DISCUSSION



TAOMS'21

Turkish Association Of Oral and Maxillofacial Surgery
28th INTERNATIONAL SCIENTIFIC CONGRESS
14th- 18st NOVEMBER 2021 / GLORIA GOLF RESORT - ANTALYA

Scientifically supported by



EUROPEAN ASSOCIATION FOR
CRANIO MAXILLO FACIAL
SURGERY

16.11.2021

Oral presentations II A / Oral Session IIA| 16.11.2021/08.00-08.50 / HALL 1

	Moderator: Dr. UMUT DEMETOĞLU
08.00-08.10/ OP-28	<p>Myofasiyal Ağrılı Hastalarda Okluzal Splint ve Kas İçi Enjeksiyonun Etkilerinin Değerlendirilmesi Evaluation of the Effects of Occlusal Splint and Intramuscular Injection in Patients with Myofascial Pain <u>Reyhan Sağlam, Çağrı Dellibaşı, Gülsüm Sayın Özel, Irmak Durur Subaşı</u></p>
08.10-08.20/ OP-29	<p>Temporomandibular Eklem Kronik Rekürrent Dislokasyonunda Fiksasyonsuz Bir Eminoplasti Tekniği An Eminoplasty Technique Without Fixation For Temporomandibular Joint Chronic Recurrent Dislocation <u>Muhsin Ardıc, İrem Güllerci, Berivan Deniz, Poyzan Bozkurt</u></p>
08.20-08.30/ OP-30	<p>Bilateral masseter hipertrofisi olan hastanın cerrahi tedavisi; vaka sunumu ve mini-literatür Surgical treatment of bilateral masseter hypertrophy; case presentation and mini-literature <u>Gökçe Elif Erdayandı, Efe Can Sivrikaya</u></p>
08.30-08.40/ OP-31	<p>Temporomandibular Eklem Bozukluğu Olan Hastalarda Artiküler Eminens Yüksekliği ve İnklinasyonunun Konik Işınlı Bilgisayarlı Tomografi ile Değerlendirilmesi: Bir Pilot Çalışma The Evaluation of the Articular Eminence Height and Inclination of Patients with Temporomandibular Joint Disorder on Cone Beam Computed Tomography: A Pilot Study <u>Duygu Turna</u></p>
08.40-08.50	DISCUSSION



TAOMS'21

Turkish Association Of Oral and Maxillofacial Surgery
28th INTERNATIONAL SCIENTIFIC CONGRESS
14th- 18st NOVEMBER 2021 / GLORIA GOLF RESORT - ANTALYA

Scientifically supported by



EUROPEAN ASSOCIATION FOR
CRANIO MAXILLO FACIAL
SURGERY

16.11.2021

Oral presentations IIB / Oral Session II B| 16.11.2021/08.00-08.50 / HALL 2

Moderator: Dr. UFAK TATLI	
08.00-08.10 / OP-32	<p>Türkiye'de Dişhekimliği Öğrencilerinin Kanama Kontrolüne Yönelik Bilgi ve Tutumlarının Değerlendirilmesi: Ulusal Bir Araştırma</p> <p>Assessment of the Dental Students' Knowledge and Attitudes Toward Bleeding Control in Turkey: A National Survey</p> <p><u>Kevser Sancak</u>, Mehmet Emre Yurttutan, Ozan Kaan Venedik, Serpil Altundoğan</p>
08.10-08.20/ OP-33	<p>Mandibuler Koronoid Hiperplazisi: Vaka Serisi</p> <p>Mandibular Coronoid Hyperplasia: Case Series</p> <p><u>Ferhat Musulluoğlu</u>, Bahadır Sancar, , Yunus Çetiner</p>
08.20-08.30/ OP-34	<p>Temporomandibular eklem düzensizliği (TMD) hastalarının başvuru şikayetlerinin teşhis ve tedavileri ile korelasyonunun incelenmesi</p> <p>Investigation of the correlation between the diagnosis and treatment of complaints of temporomandibular joint disorder (TMD) patients</p> <p><u>Merve Çakır</u>, Gül Merve Yalçın Ülker, Deniz Gökçe Meral</p>
08.30-08.40/ OP-35	<p>Pediyatrik Mandibula Kırıklarının Tedavisinde Sirkummandibular Bağlama</p> <p>Circummandibular Ligation in the Treatment of Pediatric Mandibular Fractures</p> <p>Zeynep Çukurova Yılmaz, <u>Fatma Dilek Erten</u>, Serap Gülsever, Nelli Yıldırım, Henife Ataoğlu</p>
08.40-08.50	DISCUSSION



TAOMS'21

Turkish Association Of Oral and Maxillofacial Surgery
28th INTERNATIONAL SCIENTIFIC CONGRESS
14th- 18st NOVEMBER 2021 / GLORIA GOLF RESORT - ANTALYA

Scientifically supported by



EUROPEAN ASSOCIATION FOR
CRANIO MAXILLO FACIAL
SURGERY

16.11.2021

Oral presentations IIC / Oral Session IIC | 16.11.2021/08:50-09.40 | HALL 2

Moderator: Dr. MEHMET EMİN TOPRAK	
08:50- 09.00 / OP-36	Sagittal split osteotomisinde kötü kırık üzerine klinik tecrübemiz: Olgu serisi Our clinical experience on bad splits in sagittal split osteotomy: Case series Sadi Memiş, Fatih Mehmet Coşkunes, <u>Eishan Muradov</u>
09.00-09.10 / OP-37	Ortognatik Cerrahi Hastalarında Beslenme Durumunun İzlenmesi Nutritional Status Monitoring in Orthognathic Surgery Patients <u>Burcu Öztürk</u> , Zehra Margot Çelik, Gülcan Berkel, Şule Aktaş, Ferit Bayram, Esra Güneş, Yaşar Özkan
09.10-09.20 / OP-38	Ortagnatik Cerrahi Hastasında Malign Hipertermi: Vaka Sunumu Malignant Hyperthermia in the Orthognathic Surgery Patient: A Case Report <u>Hayrunisa Koçyiğit</u> , Yağmur Malkoç, Tuba Develi, Tümay Uludağ Yanaral
09.20-09.30/ OP-39	Maksiller Odontojenik Miksoma ve Maksiller Rekonstrüksiyon: Vaka Sunumu Maxillary Odontogenic Myxoma and Maxillary Reconstruction: Case Report <u>Osman Küçükçakır</u> , Erol Cansız, Zeynep Sabahat Yey, Merve Öztürk
09.30-09.40	DISCUSSION



TAOMS'21

Turkish Association Of Oral and Maxillofacial Surgery
28th INTERNATIONAL SCIENTIFIC CONGRESS
14th- 18st NOVEMBER 2021 / GLORIA GOLF RESORT - ANTALYA

Scientifically supported by



EUROPEAN ASSOCIATION FOR
CRANIO MAXILLO FACIAL
SURGERY

16.11.2021

Oral presentations IID / Oral Session II D| 16.11.2021/ 08:00-08.50/HALL 3

	Moderator: Dr. GÜLSÜN YILDIRIM
08:00-08:10/ OP-40	<p>Farklı Boyuttaki Kemik Allogreftlerinin Yeni Kemik Oluşturma Potansiyellerinin Deneysel Hayvan Modelinde İncelenmesi</p> <p>Investigation of the New Bone Formation Potential of Different Size Bone Allografts in an Experimental Animal Model</p> <p>Can Erdayandı, Zeynep Sağnak Yılmaz, Cem Üngör</p>
08:10-08:20/ OP-41	<p>Farklı Dalga Boylarında Uygulanan Düşük Doz Lazer Tedavisinin Sinir Rejenerasyonuna Etkisinin Araştırılması: Deneysel Bir Çalışma</p> <p>Investigation of the Effect of Low-Level Laser Therapy Applied with Different Wavelengths on Nerve Regeneration: An Experimental Study</p> <p>Esengül Şen, Mehmet Emin Önger, Hatice Hoşgör, Yunus Balel</p>
08:20-08:30/ OP-42	<p>Yeni Yüzey Özelliklerine Sahip Mikro-Ark İmplant Yüzeylerinin Osseointegrasyon Üzerine Etkilerinin Tavşan Modelinde Araştırılması</p> <p>Investigation of The Effect of Micro-Arc Implant Surfaces With New Surface Properties on</p> <p>Oğuzhan Görler, Sertan Ergun, Alp Saruhanoğlu, Melih Ülgey, Esra Mavi, Süleyman Bozkaya, Emre Barış</p>
08:30-08:40	TARTIŞMA/DISCUSSION



TAOMS'21

Turkish Association Of Oral and Maxillofacial Surgery
28th INTERNATIONAL SCIENTIFIC CONGRESS
14th - 18st NOVEMBER 2021 / GLORIA GOLF RESORT - ANTALYA

Scientifically supported by



EUROPEAN ASSOCIATION FOR
CRANIO MAXILLO FACIAL
SURGERY

16.11.2021

Oral presentations II E / Oral Session II E | 16.11.2021/ 08:50-09:50/ HALL 3

Moderator: YELİZ KILINÇ	
08:50-09:00/ OP-43	<p>Ortognatik Cerrahinin Boynun Kum Saati Görünümüne Etkisi The Effect of Orthognathic Surgery on the Hourglass Appearance of the Neck Serap Gülsever, Muazzez Süzen, Sina Uçkan</p>
09:00-09:10/OP-44	<p>Ortognatik Cerrahide Kan Kaybı Ve Kan Değerleri Analizi Arasındaki İlişki: Ön Çalışma Relationship Between Blood Loss and Blood Analysis Values Related Orthognathic Surgery: A Preliminary Study Mert Özü, Çağrı Vural, Kevser Sancak, Ayşegül Mine Tüzüner</p>
09:10-09:20/ OP-45	<p>Maksillanın saat Yönü ve Saat Yönünün Tersine Rotasyonunun İnferyor Sklere Görünümüne Etkisi Effect of Clockwise and Counterclockwise Rotation of Maxilla on Inferior Scleral Show Mine Cihan, Muazzez Süzen, Abdullah Özel, Sina Uçkan</p>
09:20-09:30/ OP-46	<p>Mandibular koronoid prosessin osteomu: vaka sunumu Osteoma of the mandibular coronoid process: a case report Tuncer Akdoğan, Hüseyin Can Tükel</p>
09:20-09:40/ OP-47	<p>Le Fort I Cerrahisinin Eksternal Nazal Valf üzerindeki Etkisinin İncelenmesi Investigation of the Effect of Le Fort I Surgery on the External Nasal Valve Emrah Dilaver, Muazzez Suzen, Ayda Seyidoğlu, Sina Uçkan</p>
09:40-09:50	DISCUSSION



TAOMS'21

Turkish Association Of Oral and Maxillofacial Surgery
28th INTERNATIONAL SCIENTIFIC CONGRESS
14th- 18st NOVEMBER 2021 / GLORIA GOLF RESORT - ANTALYA

Scientifically supported by



EUROPEAN ASSOCIATION FOR
CRANIO MAXILLO FACIAL
SURGERY

16.11.2021

Oral presentations II F / Oral Session II F | 16.11.2021/ 08:00-08:50/ HALL 4

Moderator: Dr. BELİR ATALAY	
08:00-08:10/ OP-48	<p>Odontojenik nedenli desendan nekrotizan mediastinitin tek merkez sonuçları: önleme ve tedavide neredeyiz?</p> <p>Single center outcomes of odontogenic descending necrotizing mediastinitis: where are we in prevention and treatment?</p> <p>Ahmet Sami Bayram, <u>Eyilem Yentürk</u>, Tolga Evrim Sevinç, Elçin Süleymanov, Gizem Gedikoğlu, Kerem Gündoğan, Hakan Ertilav, Hüseyin Melek, Cengiz Gebitekin</p>
08:10-08:20/ OP-49	<p>İntraoral rekonstrüksiyonlarda Pectoralis Major Miyokütan Flap' in defekt lokalizasyonuna göre başansının değerlendirilmesi</p> <p>Evaluation of the success of Pectoralis Major Myocutaneous Flap in intraoral reconstructions according to defect localization</p> <p>Özge Şen, Gökseil Tımaroğlu, Utku Bahran, Mert Karacakurtoğlu, Celal Çandırılı</p>
08:20-08:30/ OP-50	<p>Maksilla Posterior Bölgedeki Pleomorfik Adenomun Muskulomukozal Flap ile Rekonstrüksiyonu</p> <p>Reconstruction of Pleomorphic Adenoma in Maxilla Posterior Region with Musculomucosal Flap</p> <p>Hüseyin Yalçınkaya, <u>Gültekin Onat</u>, Nejdet Koçak, Onur Yılmaz</p>
08:30-08:40/ OP-51	<p>Ameloblastoma Rezeksiyonunun Kişiyeye Özel Subperiosteal İmplant Ve İliac Greft İle Rekonstrüksiyonu: Vaka Sunumu</p> <p>Reconstruction Of Ameloblastoma Resection With Custom Made Subperiosteal Implant And Iliac Graft: Case Report</p> <p>Sabahat Zeynep Yey, Erol Cansız, Osman Küçükçakır, Merve Öztürk</p>
08:40-08:50	DISCUSSION



TAOMS'21

Turkish Association Of Oral and Maxillofacial Surgery
28th INTERNATIONAL SCIENTIFIC CONGRESS
14th - 18st NOVEMBER 2021 / GLORIA GOLF RESORT - ANTALYA

Scientifically supported by



EUROPEAN ASSOCIATION FOR
CRANIO MAXILLO FACIAL
SURGERY

16.11.2021

Oral presentations II G/ Oral Session II G | 16.11.2021/ 08:50-09:30/ HALL 4

	Moderator: GAMZE ŞENOL
08:50-09:00/ OP-52	Otojen yağ grefti ile yüzün yeniden şekillendirilmesi: bir olgu sunumu Facial recontouring with autogenous fat graft: a case report Merve Öztürk, Erol Cansız, Osman Küçükçakır, Sabahat Zeynep Yey
09:00-09:10/ OP-53	İmmünesupresif Ratlarda Diş Çekimi Sonrası Yara İyileşmesi Üzerine Melatonin Ve D Vitaminin Etkilerinin Değerlendirilmesi Evaluation of the Effects of Melatonin and Vitamin D on Wound Healing After Tooth Extraction in Immunosuppressive Rats Dilber Çelik, Hasan Ayberk Altuğ, Aydın Özkan, Omer Orkun Cevizcioğlu, Sibel Elif Gültekin, Metin Şençimen
09:10-09:20/ OP-54	Üç Boyutlu Baskı Teknolojisi ile Elde Edilen Odontojenik Kist Modelinin Eğitim Amaçlı Kullanımı: Vaka Sunumu Use of the Three-Dimensional Printed Model of Odontogenic Cyst in Surgical Training: Case Presentation Gözde Işık, Ahmet İlker Gürsoy, Anıl Karaman, Meltem Özden Yüce
09:20-09:30	DISCUSSION



TAOMS'21

Turkish Association Of Oral and Maxillofacial Surgery
28th INTERNATIONAL SCIENTIFIC CONGRESS
14th- 18st NOVEMBER 2021 / GLORIA GOLF RESORT - ANTALYA

Scientifically supported by



EUROPEAN ASSOCIATION FOR
CRANIO MAXILLO FACIAL
SURGERY

17.11.2021

Oral presentations IIIA / Oral Session III A | 17.11.2021/ 08:00-08:50 / HALL 1

Oturum Başkanı/ Moderator: Dr. SARA SAMUR	
08:00-08:10/ OP-55	<p>Odontojenik keratokist, tedavi yöntemleri ve klinik yaklaşımlarımız</p> <p>Odontogenic keratocyst, treatment methods and our clinical approaches</p> <p>Uğur Boz, Mert Özlü, Duygu Aytaç, Ayşegül Mine Tüzüner</p>
08:10-08:20/ OP-56	<p>Marsupyalizasyon ve klinik önemi: Olgu raporu</p> <p>Marsupaialization and its clinical significance: A case report</p> <p>Murat Mutlu, Mehmet Emre Yurttutan</p>
08:20-08:30/ OP-57	<p>Nadir görülen ektopik üçüncü molar: Olgu sunumu</p> <p>Rare ectopic third molar: Case report</p> <p>Javanshir Asadoy, Başak Keskin Yalçın, Sabri Cemil İşler, Sırmahan Çakarer</p>
08:30-08:40/ OP-58	<p>Odontojenik Keratokistlerin Dekompresyon ve Marsüpyalizasyon ile tedavisi: Olgu Sunumu</p> <p>Odontogenic Keratocyst Treatment with Decompression followed by Enucleation: A Case Series of Three Patients</p> <p>Buse Erdil, Bilgesu Kurt, Afranur Nazlı, Şule Kahraman, Arzum Yılmaz, Sedat Çetiner, Sevil Kahraman</p>
08:40-08:50	DISCUSSION



TAOMS'21

Turkish Association Of Oral and Maxillofacial Surgery
28th INTERNATIONAL SCIENTIFIC CONGRESS
14th - 18st NOVEMBER 2021 / GLORIA GOLF RESORT - ANTALYA

Scientifically supported by



EUROPEAN ASSOCIATION FOR
CRANIO MAXILLO FACIAL
SURGERY

17.11.2021

Oral presentations IIIB /Oral Session III B | 17.11.2021/08:00-08:50/ HALL 2

Moderator: Dr.MEHMET EMRE YURTTUTAN	
08:00-08:10/ OP-59	<p>Alt Çene 3.Molar Diş İle İlişkili Dentigeröz Kistin Enükleasyonu İle 3.Molar Dişin Koronektomisi Coronectomy of the Third Molar with Enudeation of the Dentigerous Cyst Associated with the Lower Jaw Third Molar</p> <p>Fatma Bahar Sezer, Ayça Başduran</p>
08:10-08:20/ OP-60	<p>Mandibulada Gömülü Dişle Beraber Dev Odontoma: Olgu Sunumu Huge Odontoma with Impacted Tooth in Mandible: Case Report</p> <p>Tahayasın Kalkan, Hüseyin Can Tükel</p>
08:20-08:30/ OP-61	<p>Çocuk hastada anterior maksillada kompaund odontoma vakası A case of compound odontoma in anterior maxilla in a pediatric patient</p> <p>Nadide Yıldırım, Bilgesu Kurt, Ertan Ali Delilbaşı, Necmiye Şengel, Gülsüm Karabulut</p>
08:30-08:40/ OP-62	<p>Mandibulada fibromiksoma: olgu raporu Fibromixoma of the mandible: a case report</p> <p>Tahayasın Kalkan, Mehmet Emre Benlidayı</p>
08.40-08.50	DISCUSSION



TAOMS'21

Turkish Association Of Oral and Maxillofacial Surgery
28th INTERNATIONAL SCIENTIFIC CONGRESS
14th - 18th NOVEMBER 2021 / GLORIA GOLF RESORT - ANTALYA

Scientificallly supported by



EUROPEAN ASSOCIATION FOR
CRANIO MAXILLO FACIAL
SURGERY

17.11.2021

Oral presentations III C / Oral Session III C| 17.11.2021/ 08.00-08.50 / HALL 3

Moderator: Dr.ÇİĞDEM KÖŞE	
08:00-08:10/ OP-63	Submandibular Tükürük Bezi Taşlarının Sialolitotomi ile Tedavisi Submandibular Salivary Gland Sialolithiasis Treated With Sialolithotomy İrem Güllerci, Muhsin Ardiç, Berivan Deniz, Poyzan Bozkurt
08:10-08:20/ OP-64	Santral Dev Hücreli Granülom Tedavisinde İntralezyonel Steroid Kullanımı Intralesional Steroid Use In Central Giant Cell Granulomas Berivan Deniz, İrem Güllerci, Muhsin Ardiç, Poyzan Bozkurt
08:20-08:30/ OP-65	Olgu Sunumu: Ulaşılmaz Zor Lokasyonda Adenoid Kistik Karsinoma A Case Report: Adenoid Cystic Carcinoma In An Inaccessible Location Eren İlhan, Emre Ocak, Emrah Mansuroğlu, Kerim Bayındır, Mustafa Kürşat
08:30-08:40/OP-66	Odontojenik Keratokistin Temporomandibular Ekleme Metastazı: Vaka Sunumu Metastasis Of Odontogenic Keratocyst To The Temporomandibular Joint: A Case Report Fatma Gungor, Hasan Garip, Gühan Dergin
08:40 - 08:50 / OP-67	İnferior Alveolar Sinir Blokajının Nadir Yan Etkileri: Takayasu Arteritli Bir Olgu Raporu Ve Literatür Derleme: Rare Side Effects Of Inferior Alveolar Nerve Blockage: Case Report Of A Takayasu Arteritis And Literature Review İpek GÜLDİKEN, Berk BEŞKARDEŞ, Deniz KIZILASLAN, Cem ERDOĞAN
08:50 - 09:00	DISCUSSION

Scientifically supported by



EUROPEAN ASSOCIATION FOR
CRANIO MAXILLO FACIAL
SURGERY



TAOMS'21

28th INTERNATIONAL SCIENTIFIC CONGRESS

14th- 18th NOVEMBER 2021
GLORIA GOLF RESORT
ANTALYA

ORAL SESSIONS



TAOMS'21

Turkish Association Of Oral and Maxillofacial Surgery
28th INTERNATIONAL SCIENTIFIC CONGRESS
14th - 18th NOVEMBER 2021 / GLORIA GOLF RESORT - ANTALYA

Scientifically supported by



EUROPEAN ASSOCIATION FOR
CRANIO MAXILLO FACIAL
SURGERY

ALTIN SPONSOR



PERMED



TAOMS'21

Turkish Association Of Oral and Maxillofacial Surgery
28th INTERNATIONAL SCIENTIFIC CONGRESS
14th - 18th NOVEMBER 2021 / GLORIA GOLF RESORT - ANTALYA

Scientifically supported by



EUROPEAN ASSOCIATION FOR
CRANIO MAXILLO FACIAL
SURGERY

SPONSORLAR

ΔC DENTAL®

ALER-DENTAL

batigroup
Dental Diş Ürünleri Tic. A.Ş.

BIOTECHNICA®
Engineering, Medical Co. Ltd.
"Yaşam İçin Mühendislik"

GÜL SAL
DİŞ DEPOSU
ORTODONTİ - İMPLANT - DİŞ PROTEZ ÜRÜNLERİ

MEGA GEN

ONUR DENTAL
www.onurdental.com

straumann

TOPÇU
d e n t a l

Scientifically supported by



EUROPEAN ASSOCIATION FOR
CRANIO MAXILLO FACIAL
SURGERY



TAOMS'21

28th INTERNATIONAL SCIENTIFIC CONGRESS

14th- 18th NOVEMBER 2021
GLORIA GOLF RESORT
ANTALYA

INVITED SPEAKERS



TAOMS'21

Turkish Association Of Oral and Maxillofacial Surgery
28th INTERNATIONAL SCIENTIFIC CONGRESS
14th- 18th NOVEMBER 2021 / GLORIA GOLF RESORT - ANTALYA

Scientifically supported by



EUROPEAN ASSOCIATION FOR
CRANIO MAXILLO FACIAL
SURGERY



Prof Dr Dr hc Julio Acero
MD, DMD, PhD, FEBOMFS FDSRCS FIBCSOMS

Prof Dr Drhc. Julio Acero is the Head of the Department of Oral and Maxillofacial Surgery of the Ramon y Cajal and the Puerta de Hierro University Hospitals in Madrid, Spain, Full Professor of Surgery at the Alcala University of Madrid. He studied Medicine and Dentistry and obtained his PhD at the university in Madrid. Dr. Acero was Research Fellow at the Spanish National Institute of Health and Research Fellow of the Council of Europe in Germany. Fellow of the European Board of Oral and Maxillofacial Surgery and Fellow Ad eundem of the Royal College of Surgeons of England as well as Fellow and Examiner of the International Board for the Certification of Specialists in Oral and Maxillofacial Surgery (IBCSOMS). Prof Acero is a Member of the Spanish National Academy of Dental Sciences and foreign Member of the National Academy of Dentistry of Argentina. His special fields of interest are oncologic and reconstructive surgery of the head and neck including the skull base and salivary gland pathology, as well as bone regeneration. He has lectured and published widely in these fields and has been appointed as invited Professor in different universities around the world including the official appointments of Full Professor of the National University of Athens (Greece), Honorary Professor at the University of Ferrara (Italy), the University of Belgrade (Serbia), the University of Bucharest (Romania) and the National University of Nordeste (Corrientes, Argentina). Visiting Professor at the University of Messina (Italy), Malaya University at Kuala Lumpur (Malaysia), University of Florida in Jacksonville and the Vanderbilt University (USA) and Doctor Honoris Causa (University of Iasi, Romania). Distinguished Fellow Award of the IAOMS, Honorary Member of the Latin-American Association of Oral and Maxillofacial Surgery (ALACIBU) and of the Australian and New Zealand Association of Oral and Maxillofacial Surgeons (ANZAOMS), Distinguished Fellow of the Association of Oral and Maxillofacial Surgeons of India, Honorary Member of the National OMFS Societies of Argentina, Bulgaria, Croatia, Greece, Italy, as well as of ACBID (Turkey) and the North Macedonian Association of Maxillofacial Surgeons. IAOMS Outstanding Committee Member Award presented in the ICOMS, Shanghai 2009, Humanitarian Award of the American College of Oral and Maxillofacial Surgeons, presented in Puerto Rico 2016. President of the IAOMS 2016-2017, past Director of the Fellowships Committee of the IAOMS, Past Chairman of the IAOMS Education Committee and current Chairman of the IAOMS Visiting Scholar Program. Prof. Acero was the Education and Training Officer of the European Association of Cranio-Maxillofacial Surgery (EACMFS), currently President of the European Association. Past Chairman of the Scientific Committee of the Spanish Association of Oral and Maxillofacial Surgery and former President of the Spanish Society of Oral and Maxillofacial Surgery. He has been organizing and coordinating international educational programmes in OMF Surgery throughout the world: Eastern Europe (Poland, Romania, Bulgaria and Skopje), Latin America (Peru, Paraguay, El Salvador), Asia (Indonesia, Philippines) and Africa (Kenya, Tanzania, Nigeria)

Madrid 2021



TAOMS'21

Turkish Association Of Oral and Maxillofacial Surgery
28th INTERNATIONAL SCIENTIFIC CONGRESS
14th - 18th NOVEMBER 2021 / GLORIA GOLF RESORT - ANTALYA

Scientifically supported by



EUROPEAN ASSOCIATION FOR
CRANIO MAXILLO FACIAL
SURGERY

ABSTRACT

“Reconstruction after oncologic resection in the midface”

Julio Acero MD DMD PhD FDSRCS FEBOMFS

Head Dpt of Oral and Maxillofacial Surgery, Ramón y Cajal and Puerta de Hierro University Hospitals, Madrid (Spain)

After mid-facial resections, primary reconstruction is indicated in order to avoid severe aesthetic and functional problems. Reconstructive methods available to repair the defect after oncologic resection in this area can include:

- Maxillofacial prosthesis.
- Non vascularized free grafts
- Local pedicled flaps.
- Regional pedicled flaps.
- Distant pedicled flaps.
- Microvascular flaps
-

In this lecture we review our protocol concerning the reconstruction after oncologic resections in the midface including cranio-orbital defects. The role of the new technologies like navigation and immediate intraoperative imaging as well as indications and disadvantages of the different techniques are discussed.




TAOMS'21

Turkish Association Of Oral and Maxillofacial Surgery
28th INTERNATIONAL SCIENTIFIC CONGRESS
14th - 18th NOVEMBER 2021 / GLORIA GOLF RESORT - ANTALYA

Scientifically supported by



EUROPEAN ASSOCIATION FOR
CRANIO MAXILLO FACIAL
SURGERY



Assoc. Prof. Sıdıka S. Akdeniz

She received undergraduate education between 2002-2007 in Hacettepe University Faculty of Dentistry. She completed PhD program of Oral and Maxillofacial Surgery between 2007-2011 in Baskent University Department of Oral and Maxillofacial Surgery. She worked as an observer in University College of London Hospital in 2009. She completed PhD thesis with topic "The Assessment of Dose Related Effects of Nitrogen Containing Bisphosphonates on Oral Mucosa Cell Culture" .

She received academic instructor degree in 2011, assistant professor in 2012 and associate professor in 2016 at Baskent University Department of Oral and Maxillofacial Surgery. She became the head of the Baskent University Department of Oral and Maxillofacial Surgery in 2021 and is still working at the same position.

Her special interests are temporomandibular joint disorders' clinical and surgical treatment, trauma, orthognathic surgery, surgical treatment of maxillofacial pathologies, dentoalveolar surgery, implantology and alveolar reconstruction techniques.

2002-2007 yılları arasında Hacettepe Üniversitesi Diş Hekimliği Fakültesi'nde lisans eğitimini tamamlamıştır.

2007-2011 yılları arasında Başkent Üniversitesi Diş Hekimliği Fakültesi Ağız Diş ve Çene Cerrahisi Anabilim Dalı'nda doktora eğitimini almıştır. 2009 yılında University Cologe of London Hospital'da Londra'da gözlemci doktor olarak çalışmıştır.

2011 yılında " Nitrojen İçeren Bifosfonatların Oral Mukoza Hücre Kültürleri Üzerine Doza Bağlı Etkilerinin İncelenmesi" başlıklı tez çalışmasını tamamlayarak uzman doktor ünvanını almıştır.

2011 yılında Başkent Üniversitesi Diş Hekimliği Fakültesi Ağız Diş ve Çene Cerrahisi Anabilim Dalı'nda öğretim görevlisi olarak göreve başlamış, 2012 yılında yardımcı doçent ve 2016 yılında da doçent ünvanını almaya hak kazanmıştır. 2021 yılında Başkent Üniversitesi Diş Hekimliği Fakültesi Ağız Diş ve Çene Cerrahisi Anabilim Dalı Başkanı olmuştur ve halen görevine devam etmektedir.

Temporomandibuler eklem hastalıklarının klinik ve cerrahi tedavileri, travma, ortognatik cerrahi, maksillofsiyal patolojilerin tedavileri, dentoalveolar cerrahi, implantoloji ve augmentasyon teknikleri özel ilgi alanları arasındadır.



TAOMS'21

Turkish Association Of Oral and Maxillofacial Surgery
28th INTERNATIONAL SCIENTIFIC CONGRESS
14th - 18th NOVEMBER 2021 / GLORIA GOLF RESORT - ANTALYA

Scientifically supported by



EUROPEAN ASSOCIATION FOR
CRANIO MAXILLO FACIAL
SURGERY

ABSTRACT

The Success Secrets of Bone Grafts

The difficulties, complications, advantages and disadvantages of augmentation techniques which is the on of the very frequent surgical interventions of the field of Oral and Maxillofacial Surgery of will be discussed. Information will be given regarding the success rates of the augmentation techniques and the surgical secrets. The lecturer will share her own clinical experience and will present the synthesis of her published international original research articles and current literature review.

Kemik Greftinde Başarının Sırları

Ağız Çene Yüz Cerrahisi branşının günlük pratiğinde oldukça sık uygulanan kemik ogmentasyon tekniklerinin zorlukları, komplikasyonları, avantaj ve dezavantajları tartışılacaktır. Augmentasyon tekniklerinin başarı oranları ve başarı sırları ile ilgili bilgiler verilecektir. Konuşmacı ogmentasyon tekniklerinin başarısı konusunda kendi klinik deneyim, uluslararası literatürde yayımlanmış makaleleriyle gücel literature taramasını harmanlayarak sunacaktır.



TAOMS'21

Turkish Association Of Oral and Maxillofacial Surgery
28th INTERNATIONAL SCIENTIFIC CONGRESS
14th - 18th NOVEMBER 2021 / GLORIA GOLF RESORT - ANTALYA

Scientifically supported by



EUROPEAN ASSOCIATION FOR
CRANIO MAXILLO FACIAL
SURGERY



Mehmet Ali Altay DDS, PhD

Mehmet Ali Altay was born in Antalya in 1983. Upon finishing his dental education at Hacettepe University in 2008, he started doctoral training at the Department of Oral and Maxillofacial Surgery of the same university. In 2012, Dr. Altay received his PhD degree, defending his doctoral thesis titled "The supportive role of diode laser in the treatment of bisphosphonate related osteonecrosis of jaws". Then, he started working as a specialist at the Department of Oral and Maxillofacial Surgery at Akdeniz University. In 2014, Dr. Altay went to the United States of America to study and to conduct research, and worked for a year as a research fellow at the Department of Oral and Maxillofacial Surgery of Case Western Reserve University in Cleveland, Ohio. Upon his return to Turkey in 2015, Dr. Altay was appointed as an assistant professor and started working as a faculty member at the Department of Oral and Maxillofacial Surgery at Akdeniz University. He worked as a visiting professor at the Department of Oral and Maxillofacial Surgery at Vrije Universiteit Amsterdam in 2018. Dr. Altay qualified as an associate professor in 2019 and is currently a faculty member at the Department of Oral and Maxillofacial Surgery at Akdeniz University.

Dr. Altay authored more than thirty research articles published by internationally indexed journals and two chapters in internationally published reference books. He also serves an editorial board member and reviews for several scientific journals in the field of oral and maxillofacial surgery.

1983 yılında Antalya'da doğdu. Diş hekimliği eğitimini 2008 yılında Hacettepe Üniversitesi Diş Hekimliği Fakültesi'nde tamamladıktan sonra aynı üniversitenin Ağız, Diş ve Çene Cerrahisi Anabilim Dalı'nda doktora eğitimine başladı. 2012 yılında "Düşük yoğunluklu lazer terapisinin, bifosfonatlara bağlı gelişen çene osteonekrozunun tedavisindeki destekleyici rolü" başlıklı tezini savunarak bilim doktoru ünvanını aldı. Aynı yıl içerisinde, Akdeniz Üniversitesi Diş Hekimliği Fakültesi, Ağız, Diş ve Çene Cerrahisi Anabilim Dalı'nda uzman doktor olarak çalışmaya başladı. 2014 yılında Amerika Birleşik Devletleri'nin Cleveland şehrinde, Case Western Reserve Üniversitesi'ne araştırma yapmak ve eğitim almak üzere gitti ve bu üniversitenin Oral ve Maksillofasiyal Cerrahi Departmanı'nda bir yıl süre ile araştırma görevlisi olarak görev yaptı. 2015 yılında Türkiye'ye dönen Dr. Altay, Akdeniz Üniversitesi Ağız, Diş ve Çene Cerrahisi Anabilim Dalı'nda Yardımcı Doçent Doktor ünvanı ile öğretim üyesi olarak çalışmaya başladı. 2018 yılı içerisinde Hollanda'nın Amsterdam şehri Vrije Üniversitesi'nin Oral ve Maksillofasiyal Cerrahi Departmanı'nda ziyaretçi öğretim üyesi olarak bulundu. Dr. Altay 2019 yılında Ağız, Diş ve Çene Cerrahisi Doçenti ünvanını almaya hak kazanmış olup halen Akdeniz Üniversitesi Diş Hekimliği Fakültesi, Ağız, Diş ve Çene Cerrahisi Anabilim Dalı bünyesinde öğretim üyesi olarak görev yapmaktadır.

Dr. Altay'ın uluslararası indekslenen dergilerde yayınlanmış otuzun üzerinde çalışması ve uluslararası yayım yapan kitabevlerince basılmış iki branş kitabında bölüm yazarlığı bulunmaktadır. Yanı sıra, birçok branş dergisinde bölüm editör kurulu üyeliği yapmakta ve branş dergilerinde hakemlik görevi üstlenmektedir.



TAOMS'21

Turkish Association Of Oral and Maxillofacial Surgery
28th INTERNATIONAL SCIENTIFIC CONGRESS
14th - 18th NOVEMBER 2021 / GLORIA GOLF RESORT - ANTALYA

Scientifically supported by



EUROPEAN ASSOCIATION FOR
CRANIO MAXILLO FACIAL
SURGERY

ABSTRACT

Contemporary Approaches in the Management of Medication-related Osteonecrosis of the Jaw

Medication-related Osteonecrosis of the Jaw – MRONJ is a frequently encountered progressive disease, which results in significant deterioration in oral functions of the affected individuals. Management of MRONJ still remains controversial as no method that is both predictable and reproducible for each patient has yet been described, although several aspects regarding its etiology and pathophysiology have been elucidated since its initial description in 2003. Within this presentation, current preventive measures as well as essential and supportive treatment modalities, which have the potential to rank among future care standards of MRONJ will be discussed together with case presentations and current literature.

İlaça Bağlı Gelişen Çene Osteonekrozunun Tedavisinde Güncel Yaklaşımlar

İlaça bağlı gelişen çene osteonekrozu, (Medication-related Osteonecrosis of the Jaw – MRONJ) son yıllarda çok sık karşılaşılan ve etkilenen hastaların ağız fonksiyonlarında belirgin azalmaya neden olan ilerleyici bir hastalıktır. İlk olarak tanımlandığı 2003 yılından bu yana etiyolojisi ve patofizyolojisi ile ilgili birçok nokta aydınlatılmış olsa da, MRONJ'un tedavisi halen tartışmalı olup, her hastada tekrarlanabilir ve öngörülebilir tedavi yaklaşımları henüz net olarak ortaya konulamamıştır. Bu sunum çerçevesinde; MRONJ'un önlenmesi için önerilen güncel yaklaşımlara yer verilecek ve gelecekte tedavi standartları içerisinde yer alabilecek esas ve destek tedavi yöntemleri vakalar ve güncel literatür eşliğinde tartışılacaktır.



TAOMS'21

Turkish Association Of Oral and Maxillofacial Surgery
28th INTERNATIONAL SCIENTIFIC CONGRESS
14th - 18th NOVEMBER 2021 / GLORIA GOLF RESORT - ANTALYA

Scientifically supported by



EUROPEAN ASSOCIATION FOR
CRANIO MAXILLO FACIAL
SURGERY



Dr. Nur Altıparmak

Who was born in Şanlıurfa on 02.01.1985, completed her undergraduate education at Gazi University Faculty of Dentistry in 2003-2008. Between 2010-2014, he completed his PhD in the Department of Oral and Maxillofacial Surgery at Başkent University Faculty of Dentistry. After working in the Department of Oral and Maxillofacial Surgery at Istanbul Medipol University between September 2014 and December 2014, She started to work as an Oral and Maxillofacial Surgery Specialist at Başkent University in January 2015. She got thr degree of assistant professor in October 2016 and associate professor in October 2020 in the same institution. Dr. Nur Altıparmak is still working in the Department of Oral and Maxillofacial Surgery at Başkent University and has many articles published in international and national journals.

02.01.1985 yılında Şanlıurfa'da doğan Dr. Nur ALTIPARMAK lisans eğitimini 2003-2008 Gazi Üniversitesi Diş Hekimliği Fakültesinde tamamlamıştır. 2010-2014 yılları arasında Başkent Üniversitesi Diş Hekimliği Fakültesinde Ağız Diş ve Çene Cerrahisi Anabilim Dalında doktora eğitimini tamamlamıştır. 2014 Eylül- 2014 Aralık tarihleri arasında İstanbul Medipol Üniversitesi Ağız Diş ve Çene Cerrahisi Anabilim Dalında çalıştıktan sonra 2015 Ocakta yeniden Başkent Üniversitesinde Ağız Diş ve Çene Cerrahisi Uzmanı olarak görev yapmaya başlamış, aynı kurumda 2016 Ekimde yardımcı doçentlik ünvanını, 2020 Ekimde doçentlik ünvanını almıştır. Doç Dr. Nur Altıparmak Başkent Üniversitesi Ağız Diş ve Çene Cerrahisi Anabilim Dalında halen çalışmakta olup ulusal ve uluslararası dergilerde yayınlanmış birçok makalesi bulunmaktadır.



TAOMS'21

Turkish Association Of Oral and Maxillofacial Surgery
28th INTERNATIONAL SCIENTIFIC CONGRESS
14th - 18th NOVEMBER 2021 / GLORIA GOLF RESORT - ANTALYA

Scientifically supported by



EUROPEAN ASSOCIATION FOR
CRANIO MAXILLO FACIAL
SURGERY

ABSTRACT

INDUCED MEMBRANE TECHNIQUE

The induced membrane technique is a technique described by Masquele et al., which has been used for over 30 years. Masquele presented this technique as an alternative to ilizarov's distraction osteogenesis and vascular bone grafting techniques. Induced membrane is an biologically active membrane formed as a result of foreign body reaction. Induced membrane contains good vascularity, growth factors and mesenchymal adult stem cells. There is only one report of clinical case results of the induced membrane technique in the oral and maxillofacial region, as a conclusion of this report, the authors draw attention to the promising results of the induced membrane technique in the maxillofacial region.

In this presentation, the induced membrane technique will be discussed according to the results of our pilot and experimental studies

İNDÜKLENMİŞ MEMBRAN TEKNİĞİ

İndüklenmiş membran tekniği, 30 yılı aşkın süredir kullanılan, Masquele ve arkadaşları tarafından tanımlanan bir tekniktir. Masquele, bu tekniği ilizarov'un distraksiyon osteoenezine ve vasküler kemik grefti tekniklerine alternatif olarak sunmuştur. İndüklenmiş membran, yabancı cisim reaksiyonunun bir sonucu olarak oluşan biyolojik olarak aktif bir zar. İndüklenmiş membran iyi vaskülarite, büyüme faktörleri ve mezenkimal yetişkin kök hücreler içerir. Oral ve Maksillofasiyal bölgede indüklenmiş membran tekniği ile ilgili klinik vaka sonuçlarının yayınlandığı tek rapor vardır, bu çalışma sonucunda yazarlar indüklenmiş membran tekniğinin maksillofasiyal bölgede umut verici sonuçlarına dikkat çekmiştir.

Bu sunumda pilot ve deneysel çalışmalarımızın sonuçları ışığında indüklenmiş membran tekniğinden bahdedilecektir.



TAOMS'21

Turkish Association Of Oral and Maxillofacial Surgery
28th INTERNATIONAL SCIENTIFIC CONGRESS
14th - 18th NOVEMBER 2021 / GLORIA GOLF RESORT - ANTALYA

Scientifically supported by



EUROPEAN ASSOCIATION FOR
CRANIO MAXILLO FACIAL
SURGERY



Prof. Dr. Belir Atalay

Prof. Dr. Belir Atalay was born in Zonguldak at 1976. He was completed his primary, secondary and high school education at TED Zonguldak College and than attended Istanbul University Faculty of Dentistry in 1994. In 1999, he started his PhD education in the Department of Oral & Maxillofacial Surgery at the same Faculty and presented his PhD thesis in 2006. He received the title of "Associate Professor" in December 2012 and "Professor" in 2021. He still continues his studies in the same department at IU Faculty of Dentistry. Prof. Dr. Belir Atalay has 24 international and 8 national articles within the scope of SCI and SCI-E. He wrote 2 international scientific book chapters. There is 1 chapter in the National Cancer book. He is a referee in 2 international and 1 national journals. There are 17 national and 40 international congress and symposium participation, 23 conferences and 13 course presentations. He had surgery and clinical participation as an observer in the US Boston TUFTS University in 2006 and 2017 UIC Chicago Oral & Maxillofacial surgery chairs. He is one of the first practicing surgeons in Turkey on zygomatic implants and ceramic implants. He is a member of Turkish Oral & Maxillofacial Surgery Association, ACBID, Turkish Oral Surgery Association and ITI. Prof. Dr. Belir Atalay is married and has 2 daughters.

1976 yılında Zonguldak'ta doğan Prof.Dr.Belir Atalay ilk,orta ve lise öğrenimini TED Zonguldak Kolejinde tamamladıktan sonra 1994 yılında İstanbul Üniversitesi Dişhekimliği Fakültesine girmiştir. 1999 yılında aynı Fakültenin Ağız, Diş, Çene Hastalıkları ve Cerrahisi Anabilim dalında doktora eğitimine başlamış 2006 yılında doktora tezini sunmuştur. 2012 yılı Aralık ayında 'Doçent', 2021 yılında 'Profesör' ünvanını almıştır. Halen İÜ Dişhekimliği Fakültesinde aynı bölümde çalışmalarına devam etmektedir. Prof. Dr. Belir Atalay'ın SCI ve SCI-E kapsamında olan 24 adet uluslararası ve bunun yanında 8 adet te ulusal makalesi bulunmaktadır. 2 adet yabancı bilimsel kitap bölümü yazmıştır. Ulusal Kanser kitabında 1 adet bölümü vardır. 2 Uluslararası 1 ulusal dergide hakemliği vardır. 17 si ulusal 40 'ı uluslararası kongre ve sempozyum katılımı 23 konferans, 13 kurs sunumu bulunmaktadır. 2006 yılında ABD Boston TUFTS üniversitesi, 2017 UIC Chicago Oral&Maksillofasiyal cerrahi kürsülerinde gözlemci olarak ameliyat ve klinik katılımı olmuştur. Zigomatik implantlar ve seramik implantlar konularında Türkiye'deki ilk uygulamacı cerrahlardandır. Türk Oral&Maksillofasiyal Cerrahi Derneği, ACBID, Türk Oral Cerrahi Derneği ve ITI üyelikleri mevcuttur. Prof. Dr. Belir Atalay evli ve 2 kız çocuğu vardır.



TAOMS'21

Turkish Association Of Oral and Maxillofacial Surgery
28th INTERNATIONAL SCIENTIFIC CONGRESS
14th- 18th NOVEMBER 2021 / GLORIA GOLF RESORT - ANTALYA

Scientifically supported by



EUROPEAN ASSOCIATION FOR
CRANIO MAXILLO FACIAL
SURGERY

ABSTRACT

Is the future in zirconia implants?

In recent years, there has been a tendency to avoid the use of metals in dentistry due to the unknown reasons for immunity. On the one hand, patients demand aesthetic solutions, and from this point of view, metallic materials lag behind ceramics. On the other hand, the number of patients who do not want any metallic material in the oral cavity for biological reasons is increasing. For this reason, ceramic implants are used as an alternative to titanium implants, meeting the ever-increasing aesthetic demand. The only ceramic material currently meeting the strength, biocompatibility and aesthetic requirements is zirconium dioxide (zirconia). The brittleness of zirconia materials is known. For this reason, reinforced one-piece or two-piece zirconia implants have started to be produced in different diameters in recent years. For this reason, one-piece zirconia implants are preferred in the posterior region, where occlusal forces are intense, and two-piece zirconia implants are preferred in the anterior region. While immediate implant placement after tooth extraction is a frequently preferred method to prevent soft tissue loss and bone resorption, especially in titanium materials, methods such as the use of platelet-rich fibrin (PRF) and ozone applications to increase regeneration are used. Although there is not enough number of cases and follow-up to define it clinically, very successful results are seen when zirconium implants are placed in immediate extraction sockets with PRF, ozone and autogenous or non-autogenous graft materials.

Gelecek zirkonya implantlarda mı?

İmmuniteyle ilgili sebebi bilinmeyen sorunlar nedeniyle son yıllarda diş hekimliğinde metal kullanımından kaçınma eğilimi olmuştur. Bir taraftan hastalar estetik çözümler talep etmektedir bu açıdan bakıldığında metalik malzemeler seramikten daha geride kalmaktadır. Öte yandan, biyolojik nedenlerle ağız boşluğunda herhangi bir metalik malzeme istemeyen hasta sayısı da giderek artmaktadır. Bu nedenle seramik implantlar, giderek artan estetik talebi karşılayarak titanyum implantlara alternatif olarak kullanılmaktadır. Mukavemet, biyouyumluluk ve estetik gereksinimlerini şu anda karşılayan tek seramik malzeme zirkonyum dioksittir (zirkonya). Zirkonya malzemelerin kırılabilirliği bilinmektedir. Bu sebeple son yıllarda güçlendirilmiş tek parça ve hatta iki parçalı zirkonya implantlar farklı çaplarda üretilmeye başlanmıştır. Bu nedenle oklüzal kuvvetlerin yoğun olduğu arka bölgede tek parça zirkonya implantlar, ön bölgede ise iki parçalı zirkonya implantlar tercih edilir. Diş çekimi sonrası immediat implant yerleştirme, özellikle titanyum malzemelerde yumuşak doku kaybı ve kemik erimesini önlemek için sıklıkla tercih edilen bir yöntem iken, trombositten zengin fibrin (PRF) kullanımı ve rejenerasyonu artırmaya yönelik ozon uygulamaları gibi yöntemler kullanılmaktadır. Klinik olarak kesin olarak belirtmek için yeterli vaka sayısı ve takibi olmamasına rağmen, zirkonyum implantların PRF, ozon ve otojen veya otojen olmayan greft materyalleri ile birlikte immediat çekim soketlerine yerleştirilmesi çok başarılı sonuçlar görmektedir.

Prof Dr Belir Atalay



TAOMS'21

Turkish Association Of Oral and Maxillofacial Surgery
28th INTERNATIONAL SCIENTIFIC CONGRESS
14th- 18th NOVEMBER 2021 / GLORIA GOLF RESORT - ANTALYA

Scientifically supported by



EUROPEAN ASSOCIATION FOR
CRANIO MAXILLO FACIAL
SURGERY



Dr. S. M. Balaji, M.D.S.
MFDS RCPS(Glasg)., FDS RCPS(Glasg)., Ph.D., D.Sc(Hon).,
Director & Consultant Cranio-Maxillofacial Surgeon
Balaji Dental & Craniofacial Hospital

Prof. Dr. S.M. Balaji, is an Oral and Cranio-Maxillofacial Surgeon from Chennai, India. He is the Director-Consultant of Balaji Dental and Craniofacial Hospital, which is a globally renowned center for cranio-maxillofacial deformity correction surgery.

He is the current Editor-in-Chief of the Annals of Maxillofacial Surgery (AMS), a pubmed indexed journal and Executive Editor of Indian Journal of Dental Research (IJDR). He is the Immediate Past-President of the International College of Dentists (ICD) India, Sri Lanka & Nepal Section, Immediate Past President of International Association of Dental Research-Asia Pacific region (IADR-APR) and President of IADR STAR network.

Prof. S.M. Balaji is the author of "The Textbook on Oral and Maxillofacial Surgery." Published by Elsevier, it is currently the country's best seller and the prescribed book used by undergraduate and post graduate students alike. His recently released book on 'Clinical Cranio Maxillofacial Surgery' is a compendium of surgical cases from his thirty plus years of specialty practice, which has seen him perform many innovations to standard surgical procedures, thus improving them manifold times. Of great significance is the fact that this book is authored by a single individual, which is a rarity in the world of medical textbooks.

To his credit he has received numerous awards including the prestigious Dr BC Roy National Award, the highest of the Medical Council of India. An acclaimed speaker at National and international conferences, he has received Dr Ginwallah Trophy, the highest of the Association of Oral and Maxillofacial Surgeons of India twice. He has won various best scientific research awards including the 'Modus Award of Merit – a cash award of 50,000 Yen' for the Best Innovative Surgical Technique at the 6th Asian Maxillofacial Conference, Tokyo.

He has also delivered various orations including the prestigious Dr. MS Ginwallah Oration, the highest oration of Association of Oral and Maxillofacial Surgeons of India and the highly esteemed Dr R Ahmed Oration, the highest Oration of the Indian Dental Association. He has also represented the nation at various International forums including the ADA, FDI and IADR.

He was awarded the highest scientific "Prof. David Precious Award" for his scientific research presentation in protein guided tissue regeneration procedures for repair of orofacial clefts at the 12th World Cleft and Craniofacial Congress held in Leipzig, Germany. This award comes with a cash prize of US \$1000. He received the award from the world renowned craniomaxillofacial surgeon, Prof. Kenneth Salyer, President, International Cleft Lip and Palate Foundation.

At present, he is the Honorary Consultant Maxillofacial Surgeon to Victoria Hospital, Republic of Seychelles; Indira Gandhi Memorial Hospital, Republic of Maldives; Jawaharlal Nehru Hospital, Republic of Mauritius.



TAOMS'21

Turkish Association Of Oral and Maxillofacial Surgery
28th INTERNATIONAL SCIENTIFIC CONGRESS
14th - 18th NOVEMBER 2021 / GLORIA GOLF RESORT - ANTALYA

Scientifically supported by



EUROPEAN ASSOCIATION FOR
CRANIO MAXILLO FACIAL
SURGERY

ABSTRACT

Management of Orbital dystopia in Craniofacial Clefts

Few of the orofacial clefting processes only involves the orbit. Such defect may be unilateral or bilateral and very rarely found along the midline. In any situation, considerable sum of orbital bone mass may be missing or defective in size. Additional impairments such as those of ears, loss of adjacent structures or uncoordinated growth may impede the treatment goals. It is not uncommon to find associated disorders of nervous structures such as meningocele or other neural defects. Very rarely associated cranial bones such as frontal bones may also be involved. Needless to say, if hypertelorism persists, that should be corrected. The final goal would be to correct any abnormal slants.

In any of the case, as in cleft lip and palate the goal would be to save the eyeball, if there is functional capacity. The next step would be to close the defects as much as possible to obliterate clefting. This would help to evolve proper feeding, swallowing, speech, prevent repeated nasal/sinus infections etc., Next stage would be reconstruction of the associated soft tissue defects. If involving nasal cavity, late rhinoplasty may be required to complete the nasal defect. The timing of the surgery needs to be extremely customized.

The presentation will take through the 26 years of experience in treating oro-facial clefts with special emphasis on orbital dystopia correction from simple clefts and missing orbital bones to complex, multiple Tessier's orofacial clefting. Appropriate example from the author's surgical experience will help to draw meaningful algorithm to plan and surgically treat the patients



TAOMS'21

Turkish Association Of Oral and Maxillofacial Surgery
28th INTERNATIONAL SCIENTIFIC CONGRESS
14th - 18th NOVEMBER 2021 / GLORIA GOLF RESORT - ANTALYA

Scientifically supported by



EUROPEAN ASSOCIATION FOR
CRANIO MAXILLO FACIAL
SURGERY



Prof. Dr. Burak Bayram

1996-2002 yılları arasında Marmara Üniversitesi Diş Hekimliği Fakültesi'nde Diş Hekimliği lisan eğitimini tamamladı. 2003 yılında Başkent Üniversitesi Diş Hekimliği Fakültesi Ağız, Diş ve Çene Cerrahisi Anabilim Dalı'nda doktora eğitimine başladı. "Mandibular Açık Kırıklarında Rezorbe Olabilen ve Titanyum Plak Fiksasyonlarının Stabiliteilerinin Karşılaştırılması" konulu tezini vererek doktora unvanı almıştır. 2007 yılında Başkent Üniversitesi Diş Hekimliği Fakültesi Ağız Diş Ve Çene Cerrahisinde uzman hekim olarak göreve başlamış ve, 2014 yılında doçentlik, ve 2019 yılında profesörlük ünvanı almıştır. 2019-2021 yılları arasında Ağız, Diş Ve Çene Cerrahisinde Anabilim Dalı başkanlığı görevinde bulunmuştur.

ABSTRACT

Farklı Klinik Durumlarda Total Temporomandibular Eklem Protezi Uygulamaları

Son aşama temporomandibular eklem patolojilerinin tedavisinde temporomandibular eklem protezi uygulamaları etkili ve başarılı cerrahi yöntemlerden biridir. Eklem protezleri stock ve kişiye özel olarak uygulanabilmektedir. TME protezleriyle yapılan rekonstrüksiyon ile mandibular fonsiyon, ağrının azalması, fasyal deformitenin düzeltilmesi ve hastanın hayat kalitesinde artış sağlamaktadır. TME proteziyle rekonstrüksiyonu yapılan farklı klinik (tme ankilozu, son aşama artirit, daha önce yapılan başarısız otojen doku ile tme rekonstrüksiyonu , kondiler patoloji) olgulara yaklaşımı tartışılmaktadır.

Temporomandibular Joint Prosthesis Applications for Different Clinical Conditions

Alloplastic temporomandibular joint (TMJ) replacement (TMJR) is one of the most successful and effective surgical options for the management of end-stage TMJ pathology. TMJ prosthesis have been used as stock joints or custom-made patient-specific prosthesis. Reconstruction of TMJ with alloplastic material increases mandibular function, decreases pain, corrects facial deformities, and, most importantly, improves the patient's quality of life. Temporomandibular joint prosthesis using for the reconstruction of the different clinic conditions (Tmj ankylosis, Failed autogenous tissue reconstruction , End-stage arthritic disease, Mandibular condylar pathology) has been discussed.



TAOMS'21

Turkish Association Of Oral and Maxillofacial Surgery
28th INTERNATIONAL SCIENTIFIC CONGRESS
14th - 18th NOVEMBER 2021 / GLORIA GOLF RESORT - ANTALYA

Scientifically supported by



EUROPEAN ASSOCIATION FOR
CRANIO MAXILLO FACIAL
SURGERY



DOÇ. DR. SÜLEYMAN BOZKAYA

1976 yılında Bolvadin/ AFYON 'da doğmuştur. İlk Orta ve Lise eğitimini Bolvadin'de tamamlamış olup 1992 yılında Gazi Üniversitesi Diş Hekimliği Fakültesi'nde lisans eğitimine başlamıştır. 1997 yılında lisans eğitimini tamamlamış ve aynı fakültede Ağız, Diş Çene Hastalıkları ve Cerrahisi Anabilim Dalı'nda Doktora eğitimine başlamıştır. 2005 Yılında "Deproteinize ve Demineralize Kemik Greftlerinin Kemik İyileşmesi Üzerine Etkilerinin Deneysel Olarak İncelenmesi" konulu Doktora Tezini sunarak aynı bölümde Dr. Arş. Gör olarak 2011 yılına kadar görev yapmıştır. 2011 yılında Öğr Gör. Kadrosuna atanmış 2013 yılında ise Yrd. Doç. Kadrosuna atanmıştır. 2015 yılında Doçent ünvanı almış olup Temmuz 2020'ye kadar aynı Anabilim Dalı'nda çalışmalarına devam etmiştir. Halen Dokuz Eylül Üniversitesi Diş Hekimliği Fakültesi'nde çalışmalarına devam etmektedir. Türk Oral ve Maksillofasiyal Cerrahi Derneği ve International Team for Implantology (ITI) derneklerine üyelikleri bulunmaktadır. 2011 yılından itibaren ITI Fellow olarak, ITI Türkiye & Azerbaycan Section'ında görev yapmaktadır. İleri implant cerrahisi ve kret augmentasyon tekniklerine yönelik cerrahi uygulamaları ilgi alanları arasındadır. Doç. Dr. Süleyman BOZKAYA, evli ve iki çocuk babasıdır.

Assoc. Prof. Dr. Süleyman BOZKAYA was born in 1976 in Afyonkarahisar. He finished Bolvadin High School in Afyonkarahisar and started his undergraduate education at Gazi University Faculty of Dentistry in 1992. He completed his undergraduate studies in 1997 and started his Ph.D. education at the Department of Oral and Maxillofacial Surgery in the same faculty. He presented his Ph.D. thesis entitled "Experimental Investigation of the Effects of Deproteinized and Demineralized Bone Grafts on Bone Healing" in 2005 and served as Lecturer in the same department until 2011. He was appointed as Assistant Professor in 2013. He has received the Associate Professor degree in 2015 and continued to work in the same department until July 2020. He is currently continuing his studies at Dokuz Eylül University Faculty of Dentistry. He is a Fellow of The International Team for Implantology (ITI) since 2011, and a member of The Turkish Association of Oral and Maxillofacial Surgery. Dr. BOZKAYA is married and father of two children. His areas of special interest are surgical applications for advanced implant surgery and crest augmentation techniques.



TAOMS'21

Turkish Association Of Oral and Maxillofacial Surgery
28th INTERNATIONAL SCIENTIFIC CONGRESS
14th- 18th NOVEMBER 2021 / GLORIA GOLF RESORT - ANTALYA

Scientifically supported by



EUROPEAN ASSOCIATION FOR
CRANIO MAXILLO FACIAL
SURGERY

ABSTRACT

MUCOGINGIVAL SURGERY AFTER ALVEOLAR RIDGE AUGMENTATION

In an attempt to achieve wound closure and hence graft stability, the buccal mucosa is often broadly released, which frequently results in severe mucogingival defects. These defects demonstrate a severe loss of keratinized tissue (KT) and vestibular depth, and a displacement of the mucogingival line, which is usually located in a palatal/lingual position in relation to the submerged implants. Limitation of the mobility of the lip can also result. In these clinical situations, there is a clear indication for a mucogingival surgical procedure that increases the amount of KT.

Although the need for a minimum amount of KT around teeth and implants to preserve the health and stability of the gingival and mucosal tissues is still controversial, in the above-mentioned clinical situations, soft tissue augmentation by mucogingival surgical techniques can be justified and indicated.

Initially, these surgical techniques that aimed to increase the width of KT and to deepen the vestibule included the apically repositioned flap, and the periosteal fenestration procedures. Although the short-term outcome of these procedures was in many cases favorable, there was a typical rebound within a few months, and the achieved tissue gain was lost in most cases. To achieve more stable results, soft tissue autografts, either in the form of free gingival grafts (FGGs) or free connective tissue grafts (CTGs), were recommended in these indications and provided more predictable results. In well-designed experimental studies, it was clearly shown that the transplanted tissue from the palatal mucosa was able to preserve the tissue specificity, resulting in keratinized mucosa. In fact, when comparing the use of epithelialized gingival grafts with free CTGs, their ability to promote keratinized epithelium is similar, although the FGGs result in less tissue contraction and shrinkage, which provides an enhanced stability, even though the esthetic outcome is usually less favorable. In both techniques, however, there is a need to harvest an autograft of sufficient size and dimension to achieve the desired outcome and to compensate for the referred shrinkage. The FGG procedure results in less shrinkage of the graft when compared with the free CTG, but at the expense of an unesthetic appearance. When the clinician is deciding between different autografts, the expected esthetic outcome, graft shrinkage, and patient comfort should be evaluated.

The harvesting of large FGGs from the palatal mucosa is usually associated with significant patient morbidity and poor esthetical outcomes, with predictable shrinkage of about 50%. The clinical experience is that free CTGs are superior esthetically, but the amount of shrinkage is unpredictable.

The need to graft large areas necessitates the harvest of an autograft of sufficient size and dimension to achieve the desired outcome. This may lead to significant patient morbidity. Therefore, there is a need for the development of less invasive surgical procedures. Recently, a new xenogenic collagen matrix was introduced as a soft tissue substitute to increase the width of KT around teeth and implants.

In this lecture, mucogingival surgical techniques and clinical results that can be applied to correct large areas of mucogingival alterations resulting from advanced bone augmentation procedures will be discussed.



TAOMS'21

Turkish Association Of Oral and Maxillofacial Surgery
28th INTERNATIONAL SCIENTIFIC CONGRESS
14th - 18th NOVEMBER 2021 / GLORIA GOLF RESORT - ANTALYA

Scientificallly supported by



EUROPEAN ASSOCIATION FOR
CRANIO MAXILLO FACIAL
SURGERY

ALVEOLER KRET AUGMENTASYONU SONRASI MOKUGİNGİVAL CERRAHİ

Alveoler kret augmentasyonu işlemlerinde yara kapanması ve dolayısıyla greft hareketsizliği elde etmek amacıyla, yanak tarafındaki mukoza genellikle geniş ölçüde serbestlenir ve bu da sıklıkla ciddi mukogingival düzensizliklere neden olur. Bu düzensizlikler, keratinize doku (KD) ve vestibül derinliğinde ciddi bir kayıp; mukogingival hattın yerleştirilmiş implanta göre daha palatinal /lingual tarafına doğru yer değiştirmesi ve bazen de dudak hareketliliğinin sınırlandırılmasına neden olur. Bu klinik durumlarda, KD miktarını artıran bir mukogingival cerrahi işlemin net bir endikasyonu vardır.

Dişeti ve mukozal dokuların sağlığını ve devamlılığını korumak için dişlerin ve implantların etrafında minimum miktarda KD ihtiyacı hala tartışmalı olsa da bu gibi klinik durumlarda da mukogingival cerrahi tekniklerle yumuşak doku augmentasyonuna karar verilebilir.

Başlangıçta, KD'nun genişliğini arttırmayı ve vestibülü derinleştirmeyi amaçlayan cerrahi teknikler, apikal olarak yeniden konumlandırılan flep ve periostal kesileri içeriyordu. Bu işlemlerin kısa vadeli sonuçları birçok durumda elverişli olsa da birkaç ay içinde tipik bir geri dönüş ve çoğu durumda elde edilen doku kazancının kaybedilmesi ile sonuçlanmaktadır.

Daha stabil sonuçlar elde etmek için, bu tarz endikasyonlarda serbest dişeti greftleri (SDG) veya serbest bağ dokusu greftleri (BDG) gibi yumuşak doku otoplastikleri önerilmiş ve bu yaklaşım daha öngörülebilir sonuçlar vermiştir. İyi tasarlanmış deneysel çalışmalarda, damak mukozasından nakledilen dokunun doku özgünlüğünü koruyabildiği ve keratinize mukoza oluşumuna neden olduğu açıkça gösterilmiştir. Aslında, epitelize dişeti greftlerinin serbest BDG'leri ile kullanımları karşılaştırıldığında, keratinize epitel oluşturma yetenekleri benzerdir, ancak SDG'lerin estetik sonuçları nispeten daha az kabul görmesine rağmen, daha az doku kasılması ve büzülmesine neden olurlar.

Bununla birlikte, her iki teknikte de istenen sonucu elde etmek ve belirtilen büzülmeyi telafi etmek için yeterli büyüklükte ve boyutta bir otoplastik alınması gerekmektedir. SDG prosedürü, serbest BDG ile karşılaştırıldığında greftin daha az büzüldüğü görülür, ancak estetik bir görünüm sağlanamayabilir. Hekim farklı otoplastikler arasında karar verirken, beklenen estetik sonucu, greft büzülmesini ve hasta konforunu değerlendirilmelidir.

Damak mukozasından büyük SDG'lerin alınması genellikle öngörülebilir %50 oranında büzülme ile birlikte belirgin morbidite ve kötü estetik sonuçlarla ilişkilidir. Klinik deneyimlerde, serbest BDG'lerin estetik açıdan üstün, ancak büzülme miktarının tahmin edilemez olduğu yönündedir.

Geniş mukozal bölgelerin greftleme ihtiyacı, istenen sonucu elde etmek için yeterli büyüklükte ve boyutta bir otojen greftin alınmasını gerektirir. Bu durum ciddi hasta morbiditesine yol açabilir. Bu nedenle daha minimal girişimsel cerrahi işlemlerin geliştirilmesi gereklidir. Son zamanlarda dişlerin ve implantların etrafındaki keratinize dokunun (KD) genişliğini arttırmak için yumuşak doku yerine kullanılan yeni bir ksenojenik kollajen matrisi kullanıma sunulmuştur.

Bu sunumda ileri kemik augmentasyonu işlemleri sonucu oluşan geniş mukogingival değişiklik alanlarını düzeltmek için uygulanabilecek mukogingival cerrahi teknikler ve klinik sonuçlarından bahsedilecektir.



TAOMS'21

Turkish Association Of Oral and Maxillofacial Surgery
28th INTERNATIONAL SCIENTIFIC CONGRESS
14th - 18th NOVEMBER 2021 / GLORIA GOLF RESORT - ANTALYA

Scientifically supported by



EUROPEAN ASSOCIATION FOR
CRANIO MAXILLO FACIAL
SURGERY



Iker BURGAZ
Assistant Professor
Yeditepe University

Mr İlker was graduated from Yeditepe University, Faculty of Dentistry in 2011. He completed Oral and Maxillofacial Surgery training at Istanbul Medipol University in 2017. He was awarded the Hugo Obwegeser Travel Scholarship by European Association for Cranio Maxillo Facial Surgery (EACMFS) and visited Poole Hospital (United Kingdom) in 2017. İlker then undertook the KLS-Martin Group Fellowship in Oncology and Reconstructive Surgery which is supported by International Association of Oral and Maxillofacial Surgeons (IAOMS), 2018-2019, at Peking University School and Hospital of Stomatology in China. Following completion of his program he has been working in private practice in Istanbul. He is currently continuing his studies at Yeditepe University, Faculty of Dentistry.

ABSTRACT

Osteocutaneous Free Fibular Flap Harvesting for Maxillofacial Defects

The osteocutaneous free fibular flap is one of the most commonly used flap in maxillofacial defects for composite tissue reconstruction. This vascularised flap contains bone, muscle with/without skin and provides reliable results with functional and esthetic outcomes.

The author will discuss his personal operative experience with fibular flap.

Maksillofasiyal Defektlerin Onarımı İçin Serbest Osteokutanöz Fibular Flep Uygulaması

Serbest osteokutanöz fibular flep, maksillofasiyel alandaki kompozit doku defektlerinin onarımı için sıklıkla kullanılan serbest fleplerden biri haline gelmiştir. Bu damarlı flep; kemik, kas ve cilt adası içerebilen, yüksek başarı oranı ile fonksiyonel ve estetik sonuçlar doğuran bir prosedürdür.

Konuşmacı serbest osteokutanöz fibular flebin operasyon tekniği ile ilgili kişisel deneyimlerini paylaşacaktır.



TAOMS'21

Turkish Association Of Oral and Maxillofacial Surgery
28th INTERNATIONAL SCIENTIFIC CONGRESS
14th - 18th NOVEMBER 2021 / GLORIA GOLF RESORT - ANTALYA

Scientifically supported by



EUROPEAN ASSOCIATION FOR
CRANIO MAXILLO FACIAL
SURGERY



Dr Winnie Choi

Dr Winnie Choi received her dental education and completed her specialist training in Oral & Maxillofacial Surgery in 2009 in Hong Kong. Subsequently she also obtained PhD from the University of Hong Kong. She joined the Faculty of Dentistry at the University of Hong Kong as the Clinical Assistant Professor in Oral & Maxillofacial Surgery in 2011. She served as the Postgraduate Programme Director in Oral & Maxillofacial Surgery in 2013-2017 and Undergraduate Programme director in 2018-2019. She is currently the Deputizing Chief of Service (Oral and Maxillofacial Surgery) at Queen Mary Hospital and the Assistant Dean (Clinical Affairs) at the Faculty of Dentistry, The University of Hong Kong. She has published over 50 peer reviewed journal articles and conference abstracts and has been very active in international and regional conferences. Her clinical and research interests are computer assisted orthognathic surgery, oral oncology and jaw reconstruction.

ABSTRACT

Reconstruction of the jaws after tumour ablation surgery requires understanding of craniofacial anatomy and dental occlusion in order to restore function and aesthetics. With the rapid advancement of computer and software technology, computer assisted surgery using virtual surgical planning and 3D printing technology has become more popular. It has been shown that it significantly reduces surgical time and improves accuracy. This allows dental implants to be inserted simultaneously during jaw reconstruction surgery which can significantly reduce the recovery time. In this presentation, the workflow of computer assisted jaw reconstruction and selected clinical cases will be discussed.



TAOMS'21

Turkish Association Of Oral and Maxillofacial Surgery
28th INTERNATIONAL SCIENTIFIC CONGRESS
14th - 18th NOVEMBER 2021 / GLORIA GOLF RESORT - ANTALYA

Scientifically supported by



EUROPEAN ASSOCIATION FOR
CRANIO MAXILLO FACIAL
SURGERY



Dr Paul Cocceancig

Paul is a dual medically registered and dentally registered specialist in mouth, face and jaw surgery. He studied medicine in New Zealand at the University of Otago, and dentistry from the University of Sydney.

He has been trained in New Zealand, Australia and Singapore as an oral and maxillofacial surgeon and holds specialist surgical fellowships with the Royal Australasian College of Dental Surgeons and the Royal College of Surgeons of England. Paul holds a specialist masters degree in Oral & Maxillofacial surgery.

Paul is a retired military officer with the Royal Australian Navy where he served as a medical trauma specialist. He is also retired from the Civil Aviation Authority (CASA) where he was a Designated Aviation Medicine Specialist (DAME). This portion of his career was based on his experience as a helicopter pilot as well as in aerospace medicine.

Paul is an internationally recognised expert in facial volumetric imaging and facial skeletal corrective surgery. He invented several orthognathic procedures, instruments and custom medical devices and holds patents in the United States for these. His book "Six Ways to Design a Face", which explains his ideas, methods and inventions, is available for order through Quintessence Publishing (Chicago, USA) and Amazon.

ABSTRACT

The effects of camouflage orthodontics on small jaws

Overbites. Malocclusion. Impacted teeth. Dental crowding. These ideas come from adolescent orthodontics.

Who were the people that started - and who still dominate - today's professional culture of straightening teeth?

Evolving medical technology - dominated by the effects of obesity, cosmetic consumerism, and ageing - is also changing dentistry.

What role does traditional adolescent-orthodontics come to play in affecting a healthy old-age?

This talk is about why we still think in an 1890 idea of impacted wisdom teeth and Class II malocclusion - instead of a 2021 idea of sleep apnea, CPAP, hypertension and heart disease.



TAOMS'21

Turkish Association Of Oral and Maxillofacial Surgery
28th INTERNATIONAL SCIENTIFIC CONGRESS
14th - 18th NOVEMBER 2021 / GLORIA GOLF RESORT - ANTALYA

Scientifically supported by



EUROPEAN ASSOCIATION FOR
CRANIO MAXILLO FACIAL
SURGERY



Dr Sirmahan Çakarer

Sirmahan Çakarer was born in 1979 in Istanbul, Turkey. She studied dentistry at the Istanbul University during 1997-2002. She did her residency and Ph.D at the department of Oral and Maxillofacial Surgery at the same university. After having her Ph.D degree in 2008 about distraction osteogenesis; she did a fellowship in maxillofacial tarumatology and maxillofacial bone deformities under the tutelage of Prof Dr Dr Siegfried Jaenicke at the Teaching Hospital of Muenster University. After completing her fellowship she visited Boston University, Department of Oral and Maxillofacial Surgery as an observer for 1 month in order to extent her knowledge in TMJ surgery and orthognatic surgery. She promoted to associate professor in 2012 and professor in 2020. She has numerous national and international presentations and publications about the oral and maxillofacial surgery practice. She serves as general secretary of Turkish Association of Oral and Maxillofacial Surgery for the last ten years and she is already working in Istanbul University Faculty of Dentistry at the Department of Oral and Maxillofacial Surgery.

Sirmahan Çakarer 1979 yılında İstanbul'da doğdu. 1997-2002 yılları arasında İstanbul Üniversitesi Diş Hekimliği Fakültesi'nde eğitim gördü. 2002-2008 yılları arasında Ağız Diş Çene Cerrahisi Kürsüsü'nde doktora ve uzmanlığını tamamladı. 2008 yılında distraksiyon osteogenezisi konusunda doktora tezini tamamladıktan sonra; Münster Üniversitesi Araştırma Hastanesi'nde; Prof. Dr. Dr. Seigfried Jaenicke gözetiminde maksilloafsiyal travma ve kemik deformiteleri konusunda fellowship yaptı. Sonrasında Boston Üniversitesi'nde Diş Hekimliği Fakültesi Oral ve Maksillofasiyal Cerrahi Bölümü'nde Prof. Dr. Pushkar Mehra gözetiminde 1 ay süresince TME cerrahisi ve ortognatik cerrahi konusundaki deneyimlerini artırmak amacıyla gözlemci olarak bulundu. 2012 yılında doçentlik, 2020 yılında profesörlük ünvanını aldı. Maksillofasiyal cerrahi pratiğine yönelik ulusal ve uluslararası sunum ve yayınları olan Sirmahan Çakarer, son 10 yıldır Türk Oral ve Maksillofasiyal Cerrahi Derneği'nin sekreterliğini yürütmektedir. Halen İstanbul Üniversitesi Diş Hekimliği Fakültesi Ağız Diş Çene Cerrahisi Bölümü'nde çalışmalarını sürdürmektedir.



TAOMS'21

Turkish Association Of Oral and Maxillofacial Surgery
28th INTERNATIONAL SCIENTIFIC CONGRESS
14th - 18th NOVEMBER 2021 / GLORIA GOLF RESORT - ANTALYA

Scientifically supported by



EUROPEAN ASSOCIATION FOR
CRANIO MAXILLO FACIAL
SURGERY

ABSTRACT

Mandibular hypomobility is a condition that manifests itself with restriction in the movement of the mandible, which can develop due to many factors. As it can be caused by autoimmune diseases; It can be caused by intra-articular (synovitis, osteoarthritis, internal disorder, fibrosis, TMJ ankylosis) or extra-articular pathologies. (muscle pathologies, fascia infections, coronoid hyperplasia, trismus secondary to dental infection, post-RT fibrosis, head and neck tumors). The aim of this presentation is to remind clinical clues about the diagnosis and differential diagnosis of osseous pathologies related to mandibular hypomobility and to evaluate their treatment in the light of cases and literature.

Mandibular hipomobilitate birçok faktöre bağılı olarak gelişebilen mandibulanın hareketinde kısıtlanma ile kendini gösteren bir durumdur. Otoimmun hastalıklardan kaynaklanabildiği gibi; intraartiküler patolojiler (sinovit, osteoartrit, internal düzensizlik, fibrozis, TME ankilozu) ya da ekstraartiküler patolojilerden (kas patolojileri, fasya enfeksiyonları, koronoid hiperplazileri, dental enfeksiyona, sekonder gelişen trismus, RT sonrası fibrozis, baş boyun tümörleri) kaynaklanabilmektedir. Bu sunumun amacı mandibular hipomobilitate ile ilgili osseöz patolojilerin teşhisi ve ayırıcı tanısı hakkında klinik ipuçlarını hatırlatmak ve tedavilerini vakalar ve literatür eşliğinde değerlendirmektir.



TAOMS'21

Turkish Association Of Oral and Maxillofacial Surgery
28th INTERNATIONAL SCIENTIFIC CONGRESS
14th - 18th NOVEMBER 2021 / GLORIA GOLF RESORT - ANTALYA

Scientifically supported by



EUROPEAN ASSOCIATION FOR
CRANIO MAXILLO FACIAL
SURGERY



Dr. Merve Çakır

2008 yılında Gazi Üniversitesi Diş Hekimliği Fakültesi'nden mezun olmuştur. Aynı yıl Gazi Üniversitesi Diş Hekimliği Fakültesi Ağız Diş ve Çene Cerrahisi Anabilim Dalı'nda başladığı doktora eğitimini 2014 yılında tamamlamıştır. 2014 yılında İstanbul Yeni Yüzyıl Üniversitesi Diş Hekimliği Fakültesi Ağız, Diş ve Çene Cerrahisi Anabilim Dalı'nda yardımcı doçent unvanını almış 2017 yılına kadar bu üniversitede görevini sürdürmüştür. 2017 yılından bu yana İstanbul Okan Üniversitesi Diş Hekimliği Fakültesi Ağız Diş ve Çene Cerrahisi Anabilim Dalı'nda Doktor Öğretim Üyesi ünvanı ile öğretim üyesi olarak görev yapmaktadır.

Graduated from Gazi University Faculty of Dentistry in 2008. In the same year, she started her PhD education in Gazi University Faculty of Dentistry, Department of Oral and Maxillofacial Surgery and graduated in 2014. In 2014, she received the title of assistant professor at Istanbul Yeni Yüzyıl University Faculty of Dentistry, Department of Oral and Maxillofacial Surgery, and continued her duty at this university until 2017. Since 2017, she has been working as a faculty member at Istanbul Okan University Faculty of Dentistry, Department of Oral and Maxillofacial Surgery, with the title of assistant professor.



TAOMS'21

Turkish Association Of Oral and Maxillofacial Surgery
28th INTERNATIONAL SCIENTIFIC CONGRESS
14th - 18th NOVEMBER 2021 / GLORIA GOLF RESORT - ANTALYA

Scientifically supported by



EUROPEAN ASSOCIATION FOR
CRANIO MAXILLO FACIAL
SURGERY

ABSTRACT

Reconstruction of Three-Dimensional Alveolar Defects with Autogenous Ring Block Grafts

Defects in the alveolar ridges that occur after tooth loss limit dental implant treatment and cause poor aesthetic results. Many surgical approaches and graft materials are used for reconstruction of defects prior to implant placement. Autogenous bone grafts from intraoral sites offer a successful treatment option to regain original bone volume. Mandibular symphysis is a suitable donor site for reasons such as convenient surgical access, proximity of donor and recipient sites, low morbidity, minimal resorption, and no hospitalization requirement. Symphysis grafts provides enough bone to increase alveolar bone volume both vertically and horizontally. In this presentation, reconstruction of three-dimensional defects in alveolar bone with ring-shaped mandibular symphysis grafts will be described.

Üç Boyutlu Alveolar Defektlerin Otojen Ring Blok Greftlerle Rekonstrüksiyonu

Diş kayıplarından sonra oluşan alveolar kreterlerdeki defektler dental implant tedavisini kısıtlamakla beraber kötü estetik sonuçlara da neden olmaktadır. İmplantların yerleştirilmesi öncesinde defektlerin rekonstrüksiyonu için birçok cerrahi yaklaşım ve greft materyali kullanılmaktadır. İnaoral bölgelerden alınan otojen kemik greftleri orijinal kemik hacmini kazanmak için başarılı bir tedavi seçeneği sunmaktadır. Mandibular simfiz; uygun cerrahi erişim, donör ve alıcı sahaların yakınlığı, düşük morbidite, minimum rezorbsiyon, ve hospitalizasyon gerekliliğinin olmaması gibi nedenlerden dolayı uygun bir donör sahadır. Simfiz greftleri; alveolar kemik hacmini hem vertikal hem de horizontal yönde arttırmak için yeterli miktarda kemik sağlamaktadır. Bu sunumda ring şeklindeki mandibular simfiz greftleriyle alveolar kemikteki üç boyutlu defektlerin rekonstrüksiyonu anlatılacaktır.



TAOMS'21

Turkish Association Of Oral and Maxillofacial Surgery
28th INTERNATIONAL SCIENTIFIC CONGRESS
14th - 18th NOVEMBER 2021 / GLORIA GOLF RESORT - ANTALYA

Scientifically supported by



EUROPEAN ASSOCIATION FOR
CRANIO MAXILLO FACIAL
SURGERY



Assoc. Dr. Güzin Neda Hasanoğlu Erbaşar
Department of Oral and Maxillofacial Surgery, Faculty of Dentistry,
Ankara Yıldırım Beyazıt University

Assoc. Dr. Güzin Neda Hasanoğlu Erbaşar was born in Ankara in 1986; she completed her primary and secondary education in Bursa. She got her undergraduate education at Gazi University Faculty of Dentistry in 2009; and her PhD degree from the same university in the field of Oral and Maxillofacial Surgery in 2014. She worked as a guest doctor at the University of Innsbruck, Austria in 2014. She was appointed Assistant Professor to Ankara Yıldırım Beyazıt University, Faculty of Dentistry in 2016; received the title of Associate Professor of Oral and Maxillofacial Surgery in 2020. Still serving as a faculty member at the same university, Assoc. Dr. Neda Erbaşar has many national and international publications, book chapters and papers related to the field of temporomandibular joint disorders, orofacial pain, and also participated in numerous trainings regarding complementary medicine including neuraltherapy, acupuncture and kinesiology in Turkey and Germany.

Doç. Dr. Güzin Neda Hasanoğlu Erbaşar 1986 Ankara'da doğmuş; ilk ve orta öğretimini Bursa'da tamamlamıştır. 2004 yılında Gazi Üniversitesi Diş Hekimliği Fakültesinde lisans eğitimine başlamış; 2009 yılında mezun olduğu üniversitenin Ağız, Diş ve Çene Cerrahisi Ana Bilim Dalında doktora eğitimine başlamıştır. 2014 yılında Avusturya, Innsbruck Üniversitesinde misafir doktor olarak bulunmuş ve 2014 yılının aralık ayında doktora eğitimini tamamlamıştır. 2016 yılında Ankara Yıldırım Beyazıt Üniversitesi Diş Hekimliği Fakültesine Yardımcı Doçent olarak atanmış; 2020 yılında Ağız, Diş ve Çene Cerrahisi Doçenti ünvanını almıştır. Hala aynı üniversitede öğretim üyesi olarak görev yapan Doç.Dr.Neda Erbaşar'ın temporomandibular eklem bozuklukları orofasiyal ağrı başta olmak üzere alanıyla ilgili bir çok ulusal ve uluslararası yayınları, kitap bölümleri ve bildirileri bulunmakta olup ayrıca nöralterapi, akupunktur ve kinezyoloji gibi tamamlayıcı tıp konularında Türkiye ve Almanya'da çok sayıda eğitime katılmıştır.



TAOMS'21

Turkish Association Of Oral and Maxillofacial Surgery
28th INTERNATIONAL SCIENTIFIC CONGRESS
14th - 18th NOVEMBER 2021 / GLORIA GOLF RESORT - ANTALYA

Scientifically supported by



EUROPEAN ASSOCIATION FOR
CRANIO MAXILLO FACIAL
SURGERY

ABSTRACT

Complementary Medicine Applications in the Treatment of Temporomandibular Disorders

Temporomandibular dysfunctions (TMD) are a series of clinical problems involving masticatory musculatures, the temporomandibular joint, and surrounding osseous and soft tissue components. Many factors including occlusion, trauma, emotional stress, parafunctional habits, and deep pain input play role in the formation of these disorders which affect the majority of the population. In addition to the primary treatment methods aiming to eliminate the etiologic factors of the patients, complementary medicine applications such as acupuncture, neuraltherapy, and manualtherapy that facilitates pain modulation, provides the regulation of the autonomic nervous system, and improve the locomotor system functions, respectively, can also be used in the treatment of TMDs.

Temporomandibular Bozuklukların Tedavisinde Tamamlayıcı Tıp Uygulamaları

Temporomandibular bozukluklar (TMB); çiğneme kas sistemini, temporomandibular eklemi, çevre sert ve yumuşak doku komponentlerini içeren bir dizi klinik problemi ifade etmektedir. Popülasyonun büyük bir kısmını etkileyen bu rahatsızlıkların oluşumunda oklüzyon, travma, emosyonel stres, parafonksiyonel alışkanlıklar ve derin ağrı girişi gibi pek çok faktör rol oynamaktadır. TMB'lerin tedavisinde hastadaki disfonksiyondan sorumlu etkenleri ortadan kaldırmaya yönelik primer tedavi metotlarına ek olarak ağrı modülasyonunu düzenleyen akupunktur, otonom sinir sisteminin regülasyonunu sağlayan nöralterapi ve lökomotor sistem fonksiyonlarını iyileştiren manuelterapi gibi tamamlayıcı tıp uygulamalarında da yararlanılabilmektedir.



TAOMS'21

Turkish Association Of Oral and Maxillofacial Surgery
28th INTERNATIONAL SCIENTIFIC CONGRESS
14th - 18th NOVEMBER 2021 / GLORIA GOLF RESORT - ANTALYA

Scientifically supported by



EUROPEAN ASSOCIATION FOR
CRANIO MAXILLO FACIAL
SURGERY



Dr. Ümit Ertaş

Dr. Ertaş is professor in Ataturk University Faculty of Dentistry. Dr. Ertaş finished undergraduate education at Ataturk University Faculty of Dentistry in 1994. After graduation, he started postgraduate education in Department of Oral and Maxillofacial Surgery in 1995. He has obtained doctorate degree in 1999, in the same year, became an assistant professor. Dr. Ertaş appointed as an associated professor in 2005 and as a professor in 2010. He has many international and national published articles and he has made numerous international and national presentations about oral and maxillofacial surgery. His interests are; orthognatic surgery, cleft lip and palate surgery, maxillofacial traumatology, TMJ disorders and surgery, and dental implantology.



TAOMS'21

Turkish Association Of Oral and Maxillofacial Surgery
28th INTERNATIONAL SCIENTIFIC CONGRESS
14th - 18th NOVEMBER 2021 / GLORIA GOLF RESORT - ANTALYA

Scientificallly supported by



EUROPEAN ASSOCIATION FOR
CRANIO MAXILLO FACIAL
SURGERY

ABSTRACT – 1

RELATIONSHIP OF OSAS AND ORTHOGNATIC SURGERY

Obstructive sleep apnea is a sleep-related respiratory disorder characterized by complete (apnea) or partial (hypopnea) cessation of breathing while asleep. It occurs depending on various risk factors. These ; Obesity / Obesity, Age, Male gender, Smoking, alcohol, sedative use, concomitant diseases and genetic factors can be counted.

OSAS has many symptoms. Snoring is the most common but non-specific. The presence of witnessed apnea 2. It is frequently seen. During the day, symptoms such as insomnia, headaches, decreased memory, decreased motor activities are seen. In his findings, he has many findings such as obesity, increased neck circumference, mandibular retrognathia and maxillary retrognathia. Polysomnography is considered the gold standard in its diagnosis. The severity of the disease is determined by determining the AHI index with the PSG device.

Conservative or surgical treatments can be applied depending on the severity of the disease. Conservative treatment of SPHB is the first-choice treatment method. There are various types of surgeries. Depending on the severity of the disease, maxillary and mandibular advancement is the most successful method.

The risk of OSAS, depending on the airway volume and the position of the hyoid bone after treatment, is a controversial issue in class 3 patients due to orthognatic surgery. In the first studies, it was observed that the pharyngeal airway volume decreased, the hyoid bone moved down and back, and the AHI indexes increased after the isolated mandibular recession operation. Bimaxillary surgeries have been proposed as an alternative to isolated mandibular recession operations. They reported that bimaxillary surgery reduces the airway less than isolated mandibular recession, but there is no strong evidence that OSAS develops after neither bimaxillary nor isolated mandibular recession.

OUAS VE ORTOGNATİK CERRAHİ İLİŞKİSİ

Obstrüktif uyku apnesi, solunumun uykudayken tamamen (apne) veya kısmen (hipopne) kesilmesi ile karakterize olan uyku ilişkili solunum problemi hastalığıdır. Çeşitli risk faktörlerine bağlı olarak oluşmaktadır. Bunlar ; Obezite / Şişmanlık, Yaş, Erkek cinsiyet, Sigara, alkol, sedatif kullanımı, eşlik eden hastalıklar ve genetik faktörler sayılabilir. OUAS bir çok semptomu vardır. Horlama en çok görülen ama spesifik olmayanıdır. Şahit olunmuş apne varlığı 2. Sıklıkla görülür. Gün içinde uykusuzluk, baş ağrıları, azalmış hafıza, azalmış motor aktiviteleri gibi semptomlar görülür. Bulgularında ise obezite, artmış boyun çevresi uzunluk, mandibular retrognati maksiller retrognati gibi bir çok bulgusu vardır.

Teşhisinde polisomnografi altın standart olarak kabul edilir. PSG cihazı ile AHI indeksi belirlenerek hastalığın şiddeti ortaya konur.

Tedavisinde hastalığın şiddetine göre konservatif ya da cerrahi tedaviler uygulanabilir.

Konservatif olarak SPHB tedavisi ilk tercih edilecek tedavi metodudur.

Cerrahi olarak çeşitli cerrahiler bulunmaktadır. Bunlardan hastalığın şiddetine bağlı olarak maksillar ve mandibular ilerletme en başarılı olan yöntemdir.

Ortognatik cerrahiye bağlı sınıf 3 hastalarda tedavi sonrası havayolu hacminin ve hyoid kemiğinin konumuna bağlı olarak OUAS riski tartışmalı bir konudur. Yapılan ilk çalışmalarda İzole mandibular geriletme operasyonu sonrası faringeal hava yolu hacminin azaldığı, hyoid kemiğin aşağı ve geri hareket ettiği, AHI indekslerinin arttığı görülmüş. Bimaksiller cerrahiler, izole mandibular geriletme operasyonlarına alternatif olarak önerilmiştir. Bimaksiller cerrahi, izole mandibular geriletmeye göre daha az havayolunu azalttığını, fakat ne bimaksiller ne de izole mandibular geriletme sonrası OSAS geliştiğine yönelik güçlü bir kanıt bulunmadığını bildirmişlerdir.



TAOMS'21

Turkish Association Of Oral and Maxillofacial Surgery
28th INTERNATIONAL SCIENTIFIC CONGRESS
14th- 18th NOVEMBER 2021 / GLORIA GOLF RESORT - ANTALYA

Scientifically supported by



EUROPEAN ASSOCIATION FOR
CRANIO MAXILLO FACIAL
SURGERY

ABSTRACT – 2

DIAGNOSIS AND TREATMENT OF MAXILLOFACIAL TRAUMA

A multidisciplinary treatment approach is required in the management of maxillofacial fractures. Today, maxillofacial fractures are a common condition. Its etiology includes traffic accidents, violence, falls from height, firearm injuries and work accidents. Many systemic conditions may accompany maxillofacial traumas. Maxillofacial injuries are done within certain principles. Treatments for these injuries are emergency-life-saving treatments. Ensuring airway patency, respiration, and circulation are the first steps of the trauma emergency protocol.

After the life-threatening conditions are stabilized, the maxillofacial examination is performed. Intranasal examination should eliminate the septal hematoma. Changes in occlusion should be noted. Then, attention is drawn to the scalp, ears and neck examination (cut, hematoma, foreign body). Primary research, guided by imaging, mechanism of injury and suspected injuries. Facial fractures are evaluated with a computed tomography (CT) scan, and 3D CT reconstructions can be helpful.

Fractures

Le Fort Fractures Le Fort type I is a horizontal fracture through the maxilla superior to the maxillary dentition. Type II is a pyramidal fracture through the maxilla, orbit, and nasal radix. Type III is a fracture separating the facial bones from the skull through the nasal radix and lateral orbital rims. The treatment of Le Fort fractures should reestablish the continuity of the facial bones with the cranium and the preinjury occlusion. Initial MMF maintains proper occlusion and provides a stable foundation for the remainder of the repair. **Nasal Fractures** Nasal bone fractures are the most common facial fractures.¹ The nasal bones should be assessed by palpation and an intranasal examination should be performed to rule out a septal hematoma or fracture. Radiographic imaging in isolated nasal bone fractures is of little benefit. **Zygomatico-maxillary complex (ZMC) fractures** involve fractures of the lateral orbital wall, orbital floor, inferior orbital rim, anterior maxillary sinus wall, lateral maxillary sinus wall, and zygomatic arch. They can cause significant aesthetic deformity because the malar eminence of the zygoma is the most anterior projection of the lateral midface and the zygomatic arch is the most lateral projection of the midface. The goal of treatment of a ZMC fracture is to restore the bone to its preinjury location and maintain orbital volume, thereby enhancing both the functional and cosmetic outcome. **Orbital Fractures** The goal of orbital fracture repair is to restore orbital contour and volume. Assessment should include palpation of the orbital rims, evaluation of eyelid and globe condition and position, visual acuity check with extraocular muscle function, and evaluation of forehead and midface sensation. . Surgical access for orbital fractures is obtained through a lateral eyebrow, subtarsal, subciliary, transconjunctival, transcaruncular, or bicoronal incision. Eyelid complications are increased with subciliary approaches to the orbit compared with the transconjunctival approach. **Mandible Fractures** Mandible fractures are the second most common facial fracture. Mandible fractures are classified according to the location of the fracture: symphysis-parasymphysis, body, angle, ramus, coronoid process, and condyle. **Condylar fractures**, Several recent prospective RCTs suggest improved outcomes with open repair of displaced condylar fractures. Closed management of condylar fractures requires early mobilization and aggressive physiotherapy. Even then, the condyle is not in its normal position and there is diminished ramus height



TAOMS'21

Turkish Association Of Oral and Maxillofacial Surgery
28th INTERNATIONAL SCIENTIFIC CONGRESS
14th - 18th NOVEMBER 2021 / GLORIA GOLF RESORT - ANTALYA

Scientifically supported by



EUROPEAN ASSOCIATION FOR
CRANIO MAXILLO FACIAL
SURGERY

MAXİLLOFASİYAL TRAVMALARDA TANI VE TEDAVİ

Maksillofasiyal kırıkların tedavisinde multidisipliner bir tedavi yaklaşımı gereklidir. Günümüzde maksillofasiyal kırıklar yaygın bir durumdur. Etiyolojisinde trafik kazaları, şiddet, yüksekten düşme, ateşli silah yaralanmaları ve iş kazaları yer alır. Maksillofasiyal travmalara birçok sistemik durum eşlik edebilir. Maksillofasiyal yaralanmalar belirli prensipler dahilinde yapılır. Bu yaralanmalara yönelik tedaviler, acil durum hayat kurtarıcı tedavilerdir. Hava yolu açıklığının, solunumun ve dolaşımın sağlanması, travma acil durum protokolünün ilk adımlarıdır.

Hayatı tehdit eden durumlar stabilize edildikten sonra çene muayenesi yapılır. Burun içi muayene septal hematoma ortadan kaldırmalıdır. Oklüzyondaki değişiklikler not edilmelidir. Daha sonra saçlı deri, kulak ve boyun muayenesine (kesik, hematoma, yabancı cisim) dikkat çekilir. Görüntüleme, yaralanma mekanizması ve şüpheli yaralanmalarla yönlendirilen birincil araştırmadır. Yüz kırıkları bilgisayarlı tomografi (BT) taraması ile değerlendirilir ve 3D BT rekonstrüksiyonları yardımcı olabilir.

Kırıklar

Le Fort Kırıkları

Le Fort tip I, maksiller dentisyonun üstünde maksilladan geçen yatay bir kırıktır. Tip II, maksilla, orbita ve nazal radix boyunca piramidal bir kırıktır. Tip III, yüz kemiklerini nazal radix ve lateral orbital rimler yoluyla kafatasından ayıran bir kırıktır. Le Fort kırıklarının tedavisi, kranyum ve yaralanma öncesi oklüzyon ile yüz kemiklerinin devamlılığını yeniden sağlamalıdır. İlk MMF, uygun oklüzyonu korur ve onarımın geri kalanı için sağlam bir temel sağlar. Burun kırıkları Burun kemiği kırıkları en sık görülen yüz kırıklarıdır. Burun kemikleri palpasyonla değerlendirilmeli ve septal hematoma veya kırığı ekarte etmek için burun içi muayene yapılmalıdır. İzole nazal kemik kırıklarında radyografik görüntüleme çok az fayda sağlar.

Zigomatiko-maksiller kompleks (ZMC) kırıkları, lateral orbital duvar, orbital taban, alt orbital rim, anterior maksiller sinüs duvarı, lateral maksiller sinüs duvarı ve zigomatik ark kırıklarını içerir. Zigomanın malar eminensi lateral orta yüzün en öndeki çıkıntısı ve zigomatik ark ise orta yüzün en lateral çıkıntısı olduğu için önemli estetik deformitelere neden olabilirler. Bir ZMC kırığının tedavisinin amacı, kemiği yaralanma öncesi konumuna geri getirmek ve orbital hacmi korumak, böylece hem fonksiyonel hem de kozmetik sonucu arttırmaktır.

Orbita Kırıkları

Orbita kırığı onarımının amacı, orbita konturunu ve hacmini eski haline getirmektir. Değerlendirme, orbital kenarların palpasyonunu, göz kapağı ve küre durumunun ve pozisyonunun değerlendirilmesini, ekstraoküler kas fonksiyonu ile görme keskinliğinin kontrolünü ve alın ve orta yüz hissinin değerlendirilmesini içermelidir. Orbita kırıkları için cerrahi erişim, lateral kaş, subtarsal, subsiliyer, transkonjonktival, transkaruncular veya bikoronal insizyon yoluyla sağlanır. Orbitaya subsiliyer yaklaşımlarda göz kapağı komplikasyonları transkonjonktival yaklaşıma göre artmaktadır.

Mandibula Kırıkları

Mandibula kırıkları en sık görülen ikinci yüz kırığıdır. Mandibula kırıkları kırığın yerine göre sınıflandırılır: simfiz-parasimfiz, gövde, açığı, ramus, koronoid çıkıntı ve kondil. Kondil kırıkları, Yakın tarihli birkaç prospektif RKC, deplase kondil kırıklarının açık onarımı ile daha iyi sonuçlar önermektedir. Kondil kırıklarının kapalı tedavisi erken mobilizasyon ve agresif fizyoterapi gerektirir. O zaman bile kondil normal pozisyonunda değildir ve ramus yüksekliğinde azalma vardır.



TAOMS'21

Turkish Association Of Oral and Maxillofacial Surgery
28th INTERNATIONAL SCIENTIFIC CONGRESS
14th - 18th NOVEMBER 2021 / GLORIA GOLF RESORT - ANTALYA

Scientifically supported by



EUROPEAN ASSOCIATION FOR
CRANIO MAXILLO FACIAL
SURGERY



Dr. Alexander Johann Gaggl
Department of Oral and Maxillofacial Surgery University
Hospital Salzburg / Austria

Place of birth - Munich / Germany

Studies

Medical Dentistry - Ludwig-Maximilian-University Munich / Germany /November 1986 to February 1992

Medicine - Leopold-Franzens-University Innsbruck / Austria / March 1992 to May 1995

Academic degrees:

Doctor of Medical Dentistry since 1992 / Medical Doctor since 1995 / PHD since 2000 / Univ.- Prof. since 2010

Specialities

Dentist since 1992 / Oral and Maxillofacial Surgeon since 1999

Assistant Professor / Department of Oral and Maxillofacial Surgery of Graz University from 1995-2002

Associated Professor / Department of Oral and Maxillofacial Surgery / General Hospital Klagenfurt 2002-2010

Professor and Head / Department of Oral and Maxillofacial Surgery / University Hospital Salzburg since 2010 ongoing

Publications: 212 publications

Book chapters: 7 chapters in international books

Lectures

551 lectures on national and international congresses

196 guest and opening lectures



TAOMS'21

Turkish Association Of Oral and Maxillofacial Surgery
28th INTERNATIONAL SCIENTIFIC CONGRESS
14th - 18th NOVEMBER 2021 / GLORIA GOLF RESORT - ANTALYA

Scientifically supported by



EUROPEAN ASSOCIATION FOR
CRANIO MAXILLO FACIAL
SURGERY

ABSTRACT

New techniques in microvascular head and neck reconstruction

Introduction: There are a lot of new ideas, developments and techniques in reconstruction of the face. These new techniques in microvascular tissue transfer result better outcome and in new indications for reconstructive treatment of facial defects. In this lecture some new techniques and flaps, their indications, and success rate are reported and discussed.

Methods: So new techniques of 3D-planning and surgical implementation in microvascular bone reconstruction, techniques of individualized soft and hard tissue reconstruction, special Chimera techniques in composite reconstruction, functionalized flap transfers, and the use of microvascular techniques in reconstruction of facial deformities are demonstrated.

Results: High precision techniques are used with great success in modern reconstructive surgery. Individual choice of flaps make good aesthetic and functional results in personalized reconstruction possible. Flap combinations become more common in extended facial reconstruction. Functionalized flaps are not only used in facial reanimation techniques. Special flaps or flap combinations are used also in treatment of congenital facial deformities today.

Conclusions: In former days microvascular flaps were only used for covering extended facial defects. Today also smaller defects with poor healing conditions can be treated with microvascular tissue transfer technique. Here a lot of new ideas, techniques, and flaps exist. Modern reconstruction techniques are respecting more and more aesthetic and functional goals. We will get the best result by following the principle of best skeletal - best soft tissue reconstruction.



TAOMS'21

Turkish Association Of Oral and Maxillofacial Surgery
28th INTERNATIONAL SCIENTIFIC CONGRESS
14th - 18th NOVEMBER 2021 / GLORIA GOLF RESORT - ANTALYA

Scientifically supported by



EUROPEAN ASSOCIATION FOR
CRANIO MAXILLO FACIAL
SURGERY



Manlio Galiè, MD, DMD, FEBOMFS

Dr. Manlio Galiè is clinical Professor at the St. Anna University Hospital of Ferrara, Head of the Department of Cranio Maxillo Facial Surgery - Center for Orbital Pathology & Surgery.

He has completed formal training in both Medicine MD and Dentistry DMD.

He specializes in Maxillo-Facial Surgery and in ENT Surgery.

Dr. Galiè has lectured as invited speaker to numerous Seminars, Meetings, Roundtables and Congresses in Italy, Europe, and Worldwide.

Author of over 70 publications in National and International Journals he is a Member of the Editorial Board of the Journal of Cranio-Maxillofacial Surgery (Official Publication of the European Association for Cranio-Maxillofacial Surgery – EACMFS), of the Journal of Craniomaxillofacial Trauma and Reconstruction (Official Membership Journal of AO CMF) and Section Editor of the Annals of Maxillofacial Surgery (Official Publication of The Indian Academy of Maxillofacial Surgery).

International Fellow at University of California, Los Angeles (UCLA), Craniofacial Center.

Fellow of the European Board of Oro – Maxillo – Facial Surgery (FEBOMS).

Past Education & Training Officer of the European Association for Cranio-Maxillo-Facial Surgery (EACMFS).

President Elect 2022-2024 of the European Association for Cranio-Maxillo-Facial Surgery (EACMFS).

Member of the European Clinical Networks: EUROCRAN and ORPHANET.

Member of the following Associations: EACMFS (European Association for Cranio-Maxillofacial Surgery), SILPS (Society for Cleft Lip and Palate and Craniofacial Malformation Study and Treatment), SICMFS (Italian Society of Maxillofacial Surgery), IAOMS (International Association of Oral & Maxillofacial Surgeons), ISCF (International Society of Craniofacial Surgery), AOCMF (AO Foundation).

Interested in new innovations in cranio-maxillo-facial surgery his special interests are in craniofacial surgery, orbital surgery , reconstructive surgery and total facial rehabilitation, orthognathic surgery, cleft surgery, tumor surgery of the oro-maxillofacial area.

Current researches: Tissue engineering & Distraction Osteogenesis.



TAOMS'21

Turkish Association Of Oral and Maxillofacial Surgery
28th INTERNATIONAL SCIENTIFIC CONGRESS
14th- 18th NOVEMBER 2021 / GLORIA GOLF RESORT - ANTALYA

Scientifically supported by



EUROPEAN ASSOCIATION FOR
CRANIO MAXILLO FACIAL
SURGERY

ABSTRACT

New Paradigms or Old Principles: Current Concepts in Orthognathic Surgery

Orthognathic surgery is the science dealing with the cause and treatment of malposition of the bones of the jaws and it has gone from a simple surgical technique to a very sophisticated specialty at the present time.

Since Hugo Obwegeser in 1953 introduced the sagittal split mandibular osteotomy, the evolution of this discipline has been dramatic and significant innovative advances have been reported both in diagnosis and operative techniques with new standards in thinking, planning, anesthesia and intensive care, technology and orthodontics.

After the introduction of distraction osteogenesis the evolution of the treatment approaches has been remarkable with new trends in preoperative and postoperative orthodontics and new concepts in planning and timing: surgical–orthodontic for craniofacial anomalies, non-orthodontic orthognathic surgery, non-surgical orthodontic treatment, “surgery first, early, last, late, only, never” and surgical treatment during growth (even in newborns).

Surgical treatment traditionally requires pre-operative and post-operative treatment. Surgical orthodontic for craniofacial anomalies as become a sub-specialty “per se”, with patients sometimes ineligibile for the orthodontic treatment. The introduction of new anchorage devices in orthodontics maximizes the orthopaedic correction and the sequencing and the temporal context between orthodontics and surgery have a great debate about today.

The concepts of osteotomies and orthognathic surgery are the basis and the very essence of cranio-maxillo-facial-surgery, and the emergence of “surgery first”, the emerging standard of virtual surgical planning and soft-tissue considerations should be discussed and highlighted

Knowledge of the basic surgical techniques for repositioning the jaws is essential for the choice of the correct procedure depending on the specific deformity and key success factors are a wide surgical experience as well as the patient evaluation and planning with a full embracing of the new technologies.

Going back to the history and the old surgical principles is essential as the knowledge of the past helps us to understand the present, anticipate the future and avoid mistakes.



TAOMS'21

Turkish Association Of Oral and Maxillofacial Surgery
28th INTERNATIONAL SCIENTIFIC CONGRESS
14th - 18th NOVEMBER 2021 / GLORIA GOLF RESORT - ANTALYA

Scientifically supported by



EUROPEAN ASSOCIATION FOR
CRANIO MAXILLO FACIAL
SURGERY



Dr. Zeynep Burçin Gönen

Dr. Zeynep Burçin GONEN received her DDs degree and graduated with an honour degree from Faculty of Dentistry, Ondokuz Mayıs University (Turkey). She trained in the Department of Oral and Maxillofacial Surgery, Faculty of Dentistry, Erciyes University, Kayseri, Turkey; and received her specialization and PhD degree in Oral and Maxillofacial Surgery (OMFS). She had Immunology MSC degree from the same university. Dr. Gonen trained for facial plastic surgery at Facial Plastic Surgery and OMFS department at Poole Hospital NHS, UK, under the coordinatorship of Prof. V. Ilankovan. She had Associate Professor Degree in Oral and Maxillofacial Surgery in 2019. Dr. Gonen is Director of mesenchymal stem cell production unit of Erciyes University, Genome and Stem Cell Center (GENKÖK) since 2014. She is a member of Cell Therapy and Immunology Group at the Turkish Health Institutes of Turkey. Dr. Gonen is one of the representatives of NEXTGEN-Europe in *International Association of Oral and Maxillofacial Surgeons (IAOMS)*.

Ondokuzmayıs Üniversitesi, Diş Hekimliği Fakültesi'nden dönem birincisi ve onur derecesi ile mezun oldu. Erciyes Üniversitesi, Diş Hekimliği Fakültesi, Ağız, Diş ve Çene Cerrahisi Anabilim Dalı'nda uzmanlık ve doktora derecelerini kazandı. University of Dorset, NHS Poole Hospital, İngiltere'de maksillofasiyal cerrahi bilim dalında fasiyal plastik cerrahi eğitim aldı (2017). 2020 yılında aynı hastanede misafir öğretim üyesi olarak bulundu. 2019 yılında, Ağız, Diş ve Çene Cerrahisi Bilim Dalı Doçent ünvanını almaya hak kazandı. 2014 yılından bu yana, Erciyes Üniversitesi, Genom ve Kök Hücre Merkezi'nde Klinik kullanım için kök hücre üretiminin sorumlusu olarak görev yapmaktadır. Türkiye Bilimler Akademisi (TÜBA) kök hücre çalışma grubu üyesidir. *International Association of Oral and Maxillofacial Surgeons (IAOMS)*, NEXTGEN Avrupa temsilcisidir.



TAOMS'21

Turkish Association Of Oral and Maxillofacial Surgery
28th INTERNATIONAL SCIENTIFIC CONGRESS
14th - 18th NOVEMBER 2021 / GLORIA GOLF RESORT - ANTALYA

Scientifically supported by



EUROPEAN ASSOCIATION FOR
CRANIO MAXILLO FACIAL
SURGERY

ABSTRACT

Cell Therapies in Oral and Maxillofacial Surgery

Recently, cell therapies become preferred methods for the treatment of multiple diseases in oral and maxillofacial surgery. Stem cells are undifferentiated and multipotent cells that can differentiate into different specialized cells.

Advanced therapy medicinal products (ATMPs) such as somatic cell therapy products and the progresses/challenges/perspectives of application of cell therapies in oral and maxillofacial surgery will be discussed. Stromal vascular fraction, stem cells, and cells' exosomes/microvesicles will be the main topics of the presentation.

Keywords; stem cells, cell therapy, stromal vascular fraction

Maksillofasiyal Cerrahide Hücre Terapisi

Günümüzde hücresel tedaviler birçok hastalıkta kullanılmakta ve/veya araştırılmaktadır. Özellikle kök hücreler, farklılaşmamış ve özelleşmiş hücre tiplerine dönüşüm kapasitesine sahip multipotent özellikteki hücrelerdir. Konuşmanın amacı, hücresel tedavilerin geçmişi ve gelecekteki yerini tartışmak; maksillofasiyal cerrahide kullanılmak üzere geliştirilen ve üzerinde çalışılan kök hücrelerin de içinde bulunduğu ileri tedavi tıbbi ürünleri ve hücresel uygulamalara değinmektir. Stromal vasküler fraksiyon, stromal hücreler, kök hücreler ve hücrelerin eksozom/mikrovezikülleri ile gerçekleştirilen hücre tedavileri ana konular olarak sunulacaktır.

Anahtar Kelimeler; kök hücre, hücre terapisi, stromal vaskular fraksiyon



TAOMS'21

Turkish Association Of Oral and Maxillofacial Surgery
28th INTERNATIONAL SCIENTIFIC CONGRESS
14th - 18th NOVEMBER 2021 / GLORIA GOLF RESORT - ANTALYA

Scientifically supported by



EUROPEAN ASSOCIATION FOR
CRANIO MAXILLO FACIAL
SURGERY



Rafael Martin-Granizo, MD

Madrid, Spain

- Oral & Maxillofacial Surgeon (1997)
- Fellow European Board FEBOMFS (2000)
- Staff in Hospital Clinico San Carlos, Madrid, Spain
- President SECOM (Spanish Association OMFS, 2009-2011)
- EACMFS Executive Advisor in the executive committee
- Active member IAOMS, EACMFS & SECOM
- European Evaluator Member of International OMFS Board (IBCOMS- IAOMS)
- Member editorial board J Craniomaxillofac Surg
- Editor of 3 editions of "The Spanish Manual of the OMFS Resident in Training"
- Director and coordinator 2 eds., "White Book in OMS in Spain and 50th Aniv."
- Over 50 indexed papers, 20 chapters & books
- Practice focused on TMJ surgery (arthroscopy), Orthognathic, Microsurgery and Implants (zygomatic)
- Many TMJ courses in South-America (BR, AR, VE, CO, PE, MX, CH) and worldwide

This is my own experience in 27 years as resident & faculty focussed in TMJ surgery

- Arthrocentesis. More than 300 cases
- Arthroscopy. Over 1.000 joints in 800 patients
- Open surgery.
 - More than 70 cases of condylar hyperplasia
 - More than 60 discectomies
 - More than 20 chronic mandibular luxation
- TMJ
 - More than 20 cases with costochondral grafts
 - More than 10 cases with microvascular fibula flap
 - More than 20 cases of TMJ prosthesis
- Publications in TMJ
 - 18 articles in TMJ published in international indexed journals
 - 10 chapters in books



TAOMS'21

Turkish Association Of Oral and Maxillofacial Surgery
28th INTERNATIONAL SCIENTIFIC CONGRESS
14th - 18th NOVEMBER 2021 / GLORIA GOLF RESORT - ANTALYA

Scientifically supported by



EUROPEAN ASSOCIATION FOR
CRANIO MAXILLO FACIAL
SURGERY

ABSTRACT

What can arthroscopy of the TMJ do for your patients?

Disorders of the TMJ include over 90% of the pathologies inside the joint and 90% of them can be managed with conservative therapies. However, those surgical cases benefit from minimal invasive surgery (MIS). Arthrocentesis (ac) and infiltrations provide good results with low-cost but is a blind non-diagnostic technique. However, arthroscopy (AC) of the TMJ can offer several operative techniques that may directly treat pathological conditions inside the joint. These include, reduction in inflammation and synovitis, biopsy, subsynovial or intraarticular infiltrations (HA, PRP, stem cells, steroids...), release of adhesions and disc repositioning and fixation in a highly reliable way. Therefore, AC should be indicated as initial surgical treatment in Wilkes II to IV cases. As compared with ac, the great benefit of AC is to directly view the moving tissues live, provide an accurate diagnosis and treat them accordingly. Based in several published papers, 85 to 93% of the cases improve with a long-term stability. On the other hand, this technique requires an expensive material and has a long-learning curve, so tips and tricks help to obtain satisfactory results. This is an exclusive area for OMFS, and no other specialties deal with this surgery. Thus, it is imperative to spread this technique in every OMFS department, trying to progressively incorporate the practice, teach and learn to other colleagues.



TAOMS'21

Turkish Association Of Oral and Maxillofacial Surgery
28th INTERNATIONAL SCIENTIFIC CONGRESS
14th - 18th NOVEMBER 2021 / GLORIA GOLF RESORT - ANTALYA

Scientifically supported by



EUROPEAN ASSOCIATION FOR
CRANIO MAXILLO FACIAL
SURGERY



Dr Aakshay Gulati

Mr Aakshay Gulati is appointed as consultant oral and maxillofacial surgeon, with a specialist interest in head and neck oncology and microvascular reconstruction, at the renowned Queen Victoria Hospital NHS Foundation Trust, East Grinstead and is a core member of the West Kent Head & Neck multidisciplinary team. He has a keen interest in promoting higher education and regularly lectures and holds workshops in the fields of oral & maxillofacial surgery and implantology. He is the Training Programme Director for OMFS across Kent, Surrey & Sussex and also is an executive officer of European Association for CranioMaxilloFacial Surgery.

ABSTRACT

Oral Surgical Techniques – Inferior alveolar and lingual nerve injury

Oral surgical procedures are the most commonly performed procedures in the field of oral & maxillofacial surgery. The inherent nature of the anatomy of the inferior alveolar and lingual nerves put these structures at risk with a majority of the procedures. In this lecture, I review the commonly performed oral surgical procedure, the techniques to minimise nerve injury and the literature to support these.

Learning objectives

1. To review the anatomy of inferior alveolar nerve (IAN) and lingual nerve (LN)
2. To discuss the common causes of IAN and LN injury
3. To review the techniques to minimize nerve injury and discuss the supporting literature



TAOMS'21

Turkish Association Of Oral and Maxillofacial Surgery
28th INTERNATIONAL SCIENTIFIC CONGRESS
14th - 18th NOVEMBER 2021 / GLORIA GOLF RESORT - ANTALYA

Scientifically supported by



EUROPEAN ASSOCIATION FOR
CRANIO MAXILLO FACIAL
SURGERY



Dr. Vügar Qurbanov

1986 – Born in Ganja, Azerbaijan.

2004-2009 graduated from the Faculty of Dentistry of the Azerbaijan Medical University .

Intern-doctor in the Department of Maxillofacial Surgery at Azerbaijan Medical University in 2010.

2011-2014, completed my doctorate education in azerbaijan medical university.

2014-2018, completed my doctorate education in the Department of Maxillofacial Surgery and Diseases at the Faculty of Dentistry at Samsun 19 Mayıs University in Turkey and earned the title of Phd.

I have been invited to many international congresses as a speaker.

My articles have been published in nearly 10 international journals.

My area of interest is maxillofacial traumas, TMJ diseases and implantation.

In 2020, I served as Oal Maxillafacial surgeon in the 2nd Karabakh war.

My research on Digital Implantology and Imediat implantation continues.

Currently, I am working as a Maxillofacial surgeon in Bakude State Hospital. I also accept patients as implant surgery and oral surgeon in our own clinic. I am a married father of 2 children.

1986 – Gence Azerbaycan doğumlu.

2004-2009 yıllarında Azerbaycan Tıp Üniverstesini Diş Hekimliği fakültesinden mezun oldum

2010 yılında Azerbaycan tip Üniverstesini Çene Yüz Cerrahisi bölümünde intörn-doktor

2011-2014 yıllarında azerbaycan tip Üniverstesinde Doktora eğitimini tamamladım.

2014-2018 yıllarında Türkiyede Samsun 19 Mayıs Üniverstesinde Diş hekimliği Fakültesinde Çene Cerrahisi ve Hastalıkları bölümünde tekrar doktora eğitimini tamamlayarak Phd ünvanını kazandım.

Uluslararası bir çok kongrelere konuşmacı olarak davet almışam .

Uluslararası 10-a yakın dergide makalerim yayınlanmıştır.

İlgili alanım maxillofacial travmalar, TME hastalıkları ve Implantojıdır.

2020 yılında 2.Karabakh savaşında Oal Maxillafacial cerrah olarak görev aldım.

Dijital Implantoloji ve Imediat implantasyonlarla ilgili araştırmalarım devam etmektedir.

Hazırda Baküde Devlet hastanesinde - Çene Yüz cerrahı olarak çalışmaktayım. Ayrıca kendi kliniğimizde implant cerrahisi ve oral cerrah olarak hasta kabul ediyorum. Evli 2 çocuk babasıyım.



TAOMS'21

Turkish Association Of Oral and Maxillofacial Surgery
28th INTERNATIONAL SCIENTIFIC CONGRESS
14th- 18th NOVEMBER 2021 / GLORIA GOLF RESORT - ANTALYA

Scientifically supported by



EUROPEAN ASSOCIATION FOR
CRANIO MAXILLO FACIAL
SURGERY

ABSTRACT

My treatment options in maxillofacial trauma

Maxillofacial traumas are an important field of study in OMFS, which comprises a large portion of general body traumas. Maxillofacial traumas are complex injuries involving facial bone injuries, soft tissue injuries, and dento-alveolar injuries. Etiological factors are frequently traffic accidents, falling from heights, blows, occupational and sports injuries, which vary according to gender, regional, and cultural differences. The treatment of maxillofacial traumas continues to evolve because of developments in imaging methods, bone fixation technology, microsurgery, reconstruction methods, and distraction osteogenesis. Although the basic principles of surgical treatment for maxillofacial fractures and fixation have changed only slightly, the application of these principles has become easier because of developments in surgical tools and osteosynthesis technology.

TMJ fractures and zygoma orbital complex fractures have an important place among maxillofacial traumas. When describing zygoma orbital complex fractures, I will especially talk about BLOW-Out fractures. Features of TMJ fractures have always been discussed. Different methods have been used to reach the fracture site. The retromandibular transparotid approach is feasible and safe. It facilitates reduction and fixation of subcondylar fractures with functional outcomes and rare complications.

Maxillofacial travmalarda tedavi seçeneklerim.

Genel vücut travmalarının büyük bir bölümünü oluşturan maksillofasial travmalar OMFS-de önemli bir çalışma alanıdır. Maksillofasial travmalar yüz kemiği yaralanmaları, yumuşak doku yaralanmaları ve dento-alveolar yaralanmalar beraberliğinde karmaşık yaralanmalardır. Etiyolojisinde sıklıkla trafik kazaları, yüksekte düşme, darbeler, iş ve spor yaralanmaları rol almaktadır, cinsiyete, bölgesel ve kültürel farklılıklara göre değişir. Maksillofasial travmaların tedavisi, görüntüleme yöntemleri, kemik fiksasyon teknolojisi, mikrocerrahi, rekonstrüksiyon yöntemleri ve distraksiyon osteogenezisindeki gelişmeler nedeniyle gelişmeye devam etmektedir. Cerrahi aletler ve osteosentezdeki gelişmeler bu tedavileri dahada kolaylaştırırsa da, cerrahi tedavinin içerisindeki temel prensipler sabit kalmaktadır. Maxillofacial travmalar arasında eklem-condyl kırıkları ve zigoma orbital kompleks kırıkları önemli yer almaktadır. Zigoma orbital kompleks kırıklarını anlatırken özellikle BLOW-Out kırıklarından bahsedecem. TMJ kırıklarının özellikleri her zaman tartışılmıştır. Kırık alanına ulaşmak için farklı yöntemler kullanılmıştır. Retromandibular transparotis yaklaşımı uygulanabilir ve güvenilir bir uygulamadır. Fonksiyonel sonuçlar ve nadir komplikasyonlar ile subkondiler kırıkların redüksiyonunu ve fiksasyonunu daha da kolaylaştırmıştır.



TAOMS'21

Turkish Association Of Oral and Maxillofacial Surgery
28th INTERNATIONAL SCIENTIFIC CONGRESS
14th- 18th NOVEMBER 2021 / GLORIA GOLF RESORT - ANTALYA

Scientifically supported by



EUROPEAN ASSOCIATION FOR
CRANIO MAXILLO FACIAL
SURGERY



Prof.Dr.Sibel Elif GÜLTEKİN

İlk ve orta eğitimini TED Ankara Koleji'nde tamamladı. G.Ü. Diş Hekimliği Fakültesinden 1988 yılında mezun oldu. Aynı Fakültenin Periodontoloji A.D'dan 1992 yılında "Periodontoloji" doktorasını aldı . 1999 yılında G.Ü. Tıp Fakültesi Patoloji A .D'dan "Oral Patoloji Bilim doktoru" ünvanını aldı. 2000 yılında öğretim görevlisi olarak atandığı G.Ü. Diş Hekimliği Fakültesi Temel Tıp Bilimleri Patoloji Bilim Dal'ında Oral Patoloji Bilim Dalı kuruluş çalışmalarında bulundu. Aynı bilim dalında 2003 yılında Yrd. Doç. Kadrosuna atandı, 2006 yılında "Periodontoloji" , 2015 yılında "Oral Patoloji" olmak üzere iki bilim alanında Doçentlik ünvanlarını almıştır. Klinik Bilimler Periodontoloji A.D. Doçentlik kadrosuna 2012 yılında , Profesörlük kadrosuna 2013 yılında atanıp , Temel Tıp Bilimleri Oral Patoloji A.D 'ında görevlendirildi. 2011-2021 yılları arasında G.Ü.Diş Hekimliği Fakültesi Oral Patoloji Anabilim Dalı Başkanlığı görevini yürüttü.

2001 yılından günümüze kadar ,Alman Akademik Değişim Programı (DAAD) ,ve Alman Araştırma Kurulu (DFG) nin çeşitli araştırma bursları ve Köln Üniversitesi misafir araştırmacı ve misafir profesörü destekleri ile 15 'in üzerinde projede araştırmacı ve yürütücü olarak Köln Üniversitesi Tıp Fakültesi Patoloji Enstitüsü ve Diş Hekimliği fakültesi Oral muskulaskelatal Biyoloji Enstitüsü ile ortak çalışmalar gerçekleştirdi. 2003 yılında ABD 'de UCSF'de (University of California San Fransisco'da) kısa süreli araştırmacı olarak bulundu.2019-2020 yılında Pakistan Lahor Sağlık Bilimleri Üniversitesinde yardımcı öğretim üyesi olarak yer aldı.

Ankara Patoloji Derneği, Türk Periodontoloji Derneği, European Society of Pathology, IADR, Türk Baş Boyun Kanseri , European Head and Neck Cancers Society , International Association of Oral Pathologists derneklerinin üyesidir. Yurtiçi ve yurtdışı bilimsel dergilerde yayınlanmış, 100'e yakın makalesi ,100 'ün üzerinde yer aldığı projeleri ve 500 üzerinde atıfı bulunmaktadır. İyi derecede İngilizce , orta düzeyinde Almanca bilmektedir.



TAOMS'21

Turkish Association Of Oral and Maxillofacial Surgery
28th INTERNATIONAL SCIENTIFIC CONGRESS
14th - 18th NOVEMBER 2021 / GLORIA GOLF RESORT - ANTALYA

Scientifically supported by



EUROPEAN ASSOCIATION FOR
CRANIO MAXILLO FACIAL
SURGERY

ABSTRACT

Molecular Profiling Of Odontogenic Tumors And Possible Role In The Treatment Modalities

Odontogenic tumors are a group of heterogeneous lesions that have an important place in maxillofacial surgery and pathology. The diagnosis, treatment and prognosis of these tumors range in a wide spectrum due to their varying biological behaviors. Although the majority of these tumors are not life-threatening, resections with high morbidity rate are mostly the first choice for the treatment like as in ameloblastomas. Since 2014, gene mutations in signal transduction pathways of the odontogenic tumor pathogenesis have been identified by using next generation sequencing analysis (NGS). Understanding of the molecular background of OTs pathogenesis may facilitate the development of non-invasive therapies. The influence of molecular profiling of odontogenic tumors in the diagnosis and treatment will be discussed.

Odontojenik Tümörlerin Moleküler Profili ve Tedavi Yaklaşımlarına Olası Etkisi

Odontojenik tümörler maksillofasiyel cerrahi ve patoloji içerisinde önemli bir yere sahip heterojen lezyonlar grubudur. Birbirinden çok farklı biyolojik davranışa sahip bu tümörlerin, tanı, tedavi ve prognozları da geniş bir yelpazede yer almaktadır. Bu tümörlerin büyük bir çoğunluğu yaşamı tehdit edici özellikte olmasa da, başta ameloblastoma gibi lokal agresif tümörler olmak üzere pek çoğunun cerrahi tedavisinde morbiditesi yüksek rezeksiyonlar yer almaktadır. 2014 yılı'ndan itibaren yeni nesil dizileme analiz (NGS) yöntemlerinin uygulanması ile başta ameloblastoma olmak üzere odontojenik tümörlerin patogenezinde rol alan sinyal ileti yollarındaki gen mutasyonları tanımlanmıştır. Odontojenik tümörlerin gelişiminde yer alan bu moleküler olayların anlaşılmasına başlanması, invaziv olmayan tedavi seçeneklerinin de ileride klinik uygulamalara girebileceği düşüncesini akla getirmektedir. Bu konuşmada ,odontojenik tümörlerin moleküler profilinin tümörlerin tanı ve tedavisindeki etkisi tartışılacaktır.



TAOMS'21

Turkish Association Of Oral and Maxillofacial Surgery
28th INTERNATIONAL SCIENTIFIC CONGRESS
14th - 18th NOVEMBER 2021 / GLORIA GOLF RESORT - ANTALYA

Scientifically supported by



EUROPEAN ASSOCIATION FOR
CRANIO MAXILLO FACIAL
SURGERY



Hatice Hoşgör
Assistant Professor
Kocaeli University, Faculty Of Dentistry,
Department of Oral and Maxillofacial Surgery

Hatice HOŞGÖR graduated from Ondokuz Mayıs University Faculty of Dentistry in 2007. Between 2008-2009, she served in a private dentist's office in Samsun. Then, she started her doctorate education in Ondokuz Mayıs University, Faculty of Dentistry, Department of Oral and Maxillofacial Surgery in 2009 and received her Ph.D. degree in 2014. In 2013, she received training as an observer for 3 months at the Department of Oral and Maxillofacial Surgery in San Paolo Hospital, Milan, ITALY. She worked as an academic staff in Oral and Maxillofacial Department of Gaziosmanpaşa University Faculty of Dentistry between 2014-2015. Since 2016, she has been working at Kocaeli University Faculty of Dentistry. She also served as the Deputy Dean of the Kocaeli University Faculty of Dentistry between 2017 and 2019. Her professional interests include temporomandibular joint diseases, orthognathic surgery, dental implantology, maxillofacial trauma and oral pathology.

Hatice HOŞGÖR, 2007 yılında Ondokuz Mayıs Üniversitesi Diş Hekimliği Fakültesi'nden mezun oldu. 2008-2009 yılları arasında Samsun'da özel diş hekimi muayenehanesinde görev yaptı. Ardından 2009 yılında Ondokuz Mayıs Üniversitesi Diş Hekimliği Fakültesi, Ağız Diş ve Çene Cerrahisi Anabilim Dalı'nda doktora eğitimine başladı ve 2014 yılında Doktora ünvanını aldı. 2013 yılında San Paolo Hastanesi, Ağız Diş ve Çene Cerrahisi Departmanı, Milano, İTALYA'da 3 ay süreli gözlemci olarak eğitim aldı. 2014-2015 yılları arasında Gaziosmanpaşa Üniversitesi Diş Hekimliği Fakültesi, Ağız Diş ve Çene Cerrahisi Anabilim Dalı'nda öğretim üyesi olarak çalıştı. 2016 yılından itibaren Kocaeli Üniversitesi Diş Hekimliği Fakültesi'nde görev yapmaktadır. Ayrıca, 2017-2019 yılları arasında Kocaeli Üniversitesi Diş Hekimliği Fakültesi'nde Dekan Yardımcısı olarak da görev yaptı. Mesleki ilgi alanları arasında temporomandibular eklem hastalıkları, ortognatik cerrahi, dental implantoloji, maksillofasiyal travma ve oral patoloji yer almaktadır.



TAOMS'21

Turkish Association Of Oral and Maxillofacial Surgery
28th INTERNATIONAL SCIENTIFIC CONGRESS
14th - 18th NOVEMBER 2021 / GLORIA GOLF RESORT - ANTALYA

Scientifically supported by



EUROPEAN ASSOCIATION FOR
CRANIO MAXILLO FACIAL
SURGERY

ABSTRACT

Botulinum Toxin Applications in Bruxism Treatment

Bruxism is a repetitive jaw-muscle activity that occurs with mandible movement characterized by clenching and/or grinding of the teeth. The excessive force exerted by the masticatory muscles on the dentition in bruxism is a risk factor for tooth wear, muscle and/or temporomandibular joint (TMJ) pain, joint locking, joint sounds and prosthetic restorations. Although bruxism is not life-threatening, it negatively affects quality of life. Current bruxism treatments focus on reducing excessive muscle activity and protecting possible affected structures such as teeth, masticatory muscles and TMJ. In addition to drug treatments such as oral splints, muscle relaxants and antidepressants, when the studies in recent years are examined, it is seen that there are studies evaluating the effectiveness of botulinum toxin application in bruxism. Although the therapeutic effect of botulinum toxin is temporary and relatively safe, knowledge of the relevant anatomy and possible systemic and local side effects is essential. In this presentation, in which the applications of botulinum toxin in the treatment of bruxism are discussed, it is aimed to give information about the anatomical points, application techniques, doses and possible side effects that the practitioner should pay attention to in order to achieve the desired results in the treatment.

Bruksizm Tedavisinde Botulinum Toksini Uygulamaları

Bruksizm, dişlerde sıkma ve/veya gıcırdatma ile karakterize mandibula hareketi ile meydana gelen tekrarlayıcı çene-kas aktivitesidir. Bruksizmde çiğneme kaslarının dentisyona uyguladığı aşırı kuvvet; dişlerin aşınması, kas ve/veya temporomandibular eklem (TME) ağrısı, eklem kilitlemesi, eklem sesleri ve protetik restorasyonlar için risk faktörüdür. Bruksizm, hayatı tehdit edici olmamasına rağmen yaşam kalitesini olumsuz etkiler. Güncel bruksizm tedavileri; aşırı kas aktivitesini azaltmaya ve dişler, çiğneme kasları ve TME gibi etkilenen olası yapıları korumaya odaklanır. Oral splintler, kas gevşetici ve antidepresanlar gibi ilaç tedavilerinin yanı sıra son yıllardaki çalışmalara bakıldığında bruksizmde botulinum toksini uygulamasının etkinliğini değerlendiren çalışmaların yer aldığı görülmektedir. Botulinum toksininin terapötik etkisi geçici ve nispeten güvenli olmasına rağmen, ilgili anatomi ve olası sistemik ve lokal yan etkileri hakkında bilgi sahibi olmak esastır. Botulinum toksininin bruksizm tedavisindeki uygulamalarının ele alındığı bu sunumda, tedavide istenen sonuçların oluşması için uygulayıcı hekimin dikkat etmesi gereken anatomik noktaları, uygulama teknikleri, dozları ve olası yan etkileri hakkında bilgiler vermek amaçlanmıştır.



TAOMS'21

Turkish Association Of Oral and Maxillofacial Surgery
28th INTERNATIONAL SCIENTIFIC CONGRESS
14th- 18th NOVEMBER 2021 / GLORIA GOLF RESORT - ANTALYA

Scientifically supported by



EUROPEAN ASSOCIATION FOR
CRANIO MAXILLO FACIAL
SURGERY



Assoc.Prof.Dr.Bahadır Kan

He was born in Eskişehir in 1982. He graduated from Hacettepe University Faculty of Dentistry in 2005 and also started to work as a Research Assistant, Hacettepe University Faculty of Dentistry Oral, Dental and Maxillofacial Surgery Department. He received the title of specialist dentist and doctor of science (PhD) in 2011 by completing his thesis titled "Histomorphometric and radiological comparative examination of the effects of low-intensity laser application on distraction osteogenesis: Experimental research". In 2012, he was appointed to Kocaeli University Faculty of Dentistry, Department of Oral and Maxillofacial Surgery with the title of Assistant Professor. He received the title of Associate Professor in 2017. He worked as head of department between 2016-2018. He started to work in his private clinic in 2018. Dr.Kan, who is a member of lots of domestic and foreign scientific associations, has many articles and book chapters in indexed foreign and domestic scientific journals. Reconstruction of maxillo-mandibular defects and bone regeneration methods, advanced dental implant surgeries, orthognathic surgery, and oral soft tissue surgeries are Dr.Kan's areas of interest. He still continues his academic life in Istanbul Okan University Faculty of Dentistry, Department of Oral and Maxillofacial Surgery. Dr.Kan is married and has 2 children.

1982 yılında Eskişehir'de doğdu. 2005 yılında Hacettepe Üniversitesi Diş Hekimliği Fakültesi'nden mezun oldu ve Araştırma Görevlisi olarak Hacettepe Üniversitesi Diş Hekimliği Fakültesi Ağız, Diş ve Çene Cerrahisi A.D. da çalışmaya başladı. 2011 yılında "Düşük yoğunluklu lazer uygulamasının distraksiyon osteogenezisi üzerine etkilerinin histomorfometrik ve radyolojik olarak karşılaştırmalı incelenmesi: Deneysel araştırma" isimli tez çalışmasını tamamlayarak uzman diş hekimi ve bilim doktoru (PhD) ünvanı aldı. 2012 yılında akademik faaliyetlerine devam etmek için Kocaeli Üniversitesi Diş Hekimliği Fakültesi Ağız, Diş ve Çene Cerrahisi A.D. ye Yardımcı Doçent ünvanı ile öğretim üyesi kadrosuna atandı. 2017 yılında Doçent ünvanını aldı. 2016-2018 yılları arasında bölüm başkanlığını yürüttüğü bölümünden ayrılarak, özel kliniğinde çalışmaya başladı. Yerli ve yabancı bilimsel deneklere üyelikleri bulunan Dr.Kan'ın indeksli yabancı ve hakemli yerli dergilerde bir çok makalesi, kitap bölüm yazarlıkları bulunmaktadır. Maksillo-mandibuler defektlerin rekonstrüksiyonu ve kemik rejenerasyon yöntemleri, ileri dental implant cerrahileri, ortognatik cerrahi, ve oral yumuşak doku cerrahileri Dr.Kan'ın ilgi duyduğu cerrahi alanlardır. Halen akademik yaşantısına İstanbul Okan Üniversitesi Diş Hekimliği Fakültesi Ağız, Diş ve Çene Cerrahisi A.D. de devam eden Dr.Kan, evli ve 2 çocuk babasıdır.



TAOMS'21

Turkish Association Of Oral and Maxillofacial Surgery
28th INTERNATIONAL SCIENTIFIC CONGRESS
14th - 18th NOVEMBER 2021 / GLORIA GOLF RESORT - ANTALYA

Scientifically supported by



EUROPEAN ASSOCIATION FOR
CRANIO MAXILLO FACIAL
SURGERY

ABSTRACT

Can marginal bone resorption be prevented? Important points in surgery?

Nowadays dental implant is the most important treatment option in the rehabilitation of edentulous areas. Prevention of marginal resorption is very important in the clinical success of dental implants, which is the most important treatment option in the rehabilitation of edentulous areas in dental arch. Unpreventable marginal bone resorption results in clinical failure. In this presentation, what should be considered in terms of surgery to prevent marginal bone resorption of dental implants will be shared

Marjinal kemik rezorpsiyonu önlenbilir mi? Cerrahide önemli noktalar?

Günümüzde dişsiz bölgelerin rehabilitasyonunda en önemli tedavi seçeneği olan dental implantların klinik başarısında boyun rezorpsiyonunun önlenmesi oldukça önemlidir. Önlenemeyen marjinal kemik rezorpsiyonları klinik başarısızlıkla sonuçlanmaktadır. Bu sunumda dental implantların marjinal kemik rezorpsiyonlarını önlemede cerrahi açıdan nelere dikkat edilmesi gerektiği paylaşılacaktır.



TAOMS'21

Turkish Association Of Oral and Maxillofacial Surgery
28th INTERNATIONAL SCIENTIFIC CONGRESS
14th - 18th NOVEMBER 2021 / GLORIA GOLF RESORT - ANTALYA

Scientifically supported by



EUROPEAN ASSOCIATION FOR
CRANIO MAXILLO FACIAL
SURGERY



Dr. Dilara Kazan

Dr Kazan is currently working as assistant professor at Department of Oral and Maxillofacial Surgery, Faculty of Dentistry, Biruni University in İstanbul, Turkey. After initially graduating in dentistry from Hacettepe University in 2012, she completed residency program in Oral and Maxillofacial Surgery from Ondokuz Mayıs University in 2018.

Dr Kazan's areas of clinical and research interest are dental implantology, TMJ, oral diseases, surgical anatomy, oral pathology, orthognatic surgery, oral pharmacology, maxillofacial abnormalities, craniomandibular disorders and maxillofacial trauma. She has several publications in the peer reviewed literature.

Dr Kazan, şu anda Biruni Üniversitesi, Diş Hekimliği Fakültesi Ağız, Diş ve Çene Cerrahisi Ana Bilim Dalı'nda öğretim üyesi olarak çalışmaktadır. 2012 yılında Hacettepe Üniversitesi Diş Hekimliği Fakültesi'nden mezun olmasını takiben, Ondokuz Mayıs Üniversitesi'nde uzmanlık eğitim programını tamamlayarak, 2018 yılında Ağız, Diş ve Çene Cerrahisi Uzmanı ünvanını almıştır.

Klinik tecrübe ve araştırma alanları arasında dental implantoloji, TME, maksillofasiyal travma, oral hastalıklar, cerrahi anatomi, oral patoloji, ortognatik cerrahi, oral farmakoloji, maksillofasiyal anomaliler ve kraniyomandibular düzensizlikler yer almakta olup, farklı hakemli bilimsel dergilerde ilgili konularda yayımlanmış çok sayıda bilimsel makalesi mevcuttur.



TAOMS'21

Turkish Association Of Oral and Maxillofacial Surgery
28th INTERNATIONAL SCIENTIFIC CONGRESS
14th - 18th NOVEMBER 2021 / GLORIA GOLF RESORT - ANTALYA

Scientifically supported by



EUROPEAN ASSOCIATION FOR
CRANIO MAXILLO FACIAL
SURGERY

ABSTRACT

Sinus Lifting Procedure in the Presence of Antral Cyst

Dilara KAZAN¹

¹Biruni University, Faculty of Dentistry, Department of Oral and Maxillofacial Surgery

Implant placement in the posterior maxilla is more difficult than in other parts of the jaws due to the quantity and quality of bone. Although sinus lift surgery considered a widely used surgical procedure for placement of implants in the posterior maxilla in case of alveolar bone deficiency, maxillary sinus pathologies are a potential risk for implant failure and bone augmentation.

In the presence of these lesions, different surgical approaches have been proposed for sinus lifting and dental implant placement. This presentation aims to describe surgical techniques that allow the simultaneous removal of cystic lesions of the maxillary sinus with elevation of the sinus floor.

Antral Kist Varlığında Sinüs Lifting İşlemi

Dilara KAZAN¹

¹Biruni Üniversitesi Diş Hekimliği Fakültesi Ağız, Diş ve Çene Cerrahisi AD

Özet

Maksiller posterior bölgeye implant yerleştirilmesi, kemiğin miktarı ve kalitesi nedeniyle çenelerin diğer bölgelerine göre daha zordur. Sinüs lifting, alveolar kemik yetersizliği durumunda posterior maksillaya implant yerleştirmek için yaygın olarak kullanılan bir cerrahi prosedür olarak kabul edilse de maksiller sinüs patolojileri, implant başarısızlığı ve kemik ogmentasyonu için potansiyel bir risktir.

Bu lezyonların varlığında sinüs lifting ve dental implant yerleştirilmesi için farklı cerrahi yaklaşımlar önerilmiştir. Bu sunum, sinüs tabanının yükseltilmesi ile maksiller sinüsün kistik lezyonlarının aynı anda çıkarılmasına izin veren cerrahi teknikleri açıklamayı amaçlamaktadır.



TAOMS'21

Turkish Association Of Oral and Maxillofacial Surgery
28th INTERNATIONAL SCIENTIFIC CONGRESS
14th - 18th NOVEMBER 2021 / GLORIA GOLF RESORT - ANTALYA

Scientifically supported by



EUROPEAN ASSOCIATION FOR
CRANIO MAXILLO FACIAL
SURGERY



Prof. Dr. Gülperi KOÇER

Prof. Dr. Gülperi KOÇER was graduated from University of Ankara, Faculty of Dentistry in 1996. After working in a privately owned polyclinic in Ankara for a year, she was appointed as a research assistant in Suleyman Demirel University, Faculty of Dentistry in 1998. In 2000, she was assigned by YOK as a research assistant to do her PhD at Ankara University, Institute of Health Sciences, Department of Oral and Maxillofacial Surgery. In 2008, she received her Assistant Professor position in the Department of Oral and Maxillofacial Surgery Suleyman Demirel University. She was appointed as an Associate Professor in 2014 and received full professor position at the same university in 2020. She served as Department Head of Oral and Maxillofacial Surgery between 2015 and 2020 in the same University.

Dr. Gülperi Koçer was a visiting research assistant in the Department of Oral and Maxillofacial Surgery at the Faculty of Dentistry of the Ohio State University in the United States with a scholarship during her doctoral studies. She has national and international research articles, oral and poster papers and book chapters and has memberships in various professional organizations in her field. Dr. Koçer's research interests include oral surgery, orthognathic surgery, implant surgery, TMJ disorders, oral diseases, and trauma.

Currently she is a part time lecturer at University of Antalya Bilim, Vocational school of Health Sciences, Oral and Dental Health Programme and she continues to serve her patients at privately owned Antalya Motto Oral and Dental Health Polyclinic.

Prof. Dr. Gülperi KOÇER Ankara Üniversitesi Diş Hekimliği Fakültesi'nden 1996 yılında mezun oldu. Bir yıl Ankara'da özel bir poliklinikte çalıştıktan sonra 1998 yılında Süleyman Demirel Üniversitesi Diş Hekimliği Fakültesi'ne araştırma görevlisi olarak atandı. 2000 yılında doktora eğitimini yapmak üzere YÖK'ün 35. Maddesine istinaden Ankara Üniversitesi Sağlık Bilimleri Enstitüsü, Ağız, Diş ve Çene Cerrahisi Anabilim Dalı'nda doktora yapmak üzere görevlendirildi. 2008 yılında Süleyman Demirel Üniversitesi Diş Hekimliği Fakültesi Ağız Diş Çene Cerrahisi Anabilim Dalı'na Yard. Doç. Dr. olarak atandı 2014'te ÜAK tarafından doçent olmaya hak kazandı ve 2020 yılında yine aynı üniversitede profesör ünvanını aldı. 2015-2020 yılları arasında Süleyman Demirel Üniversitesi Diş Hekimliği Fakültesi, Ağız, Diş ve Çene Cerrahisi Anabilim Dalı Başkanlığı görevini yürütmüştür.

Prof. Dr. Gülperi Koçer doktora eğitimi sırasında DPT bursu ile Amerika Birleşik Devletleri Ohio State Üniversitesi Diş Hekimliği Fakültesi Oral ve Maksillofasiyal Cerrahi Departmanı'nda Misafir araştırma görevlisi olarak 3 ay süreyle eğitim görmüş olup alanında ulusal ve uluslararası araştırma makaleleri, sözlü ve poster bildirimleri ile kitap bölümleri bulunmaktadır ve alanında çeşitli mesleki kuruluşlara üyelikleri bulunmaktadır. Oral cerrahi, ortognatik cerrahi, implant cerrahisi, TME bozuklukları, ağız hastalıkları, travma Dr. Koçer'in ilgi alanları arasında bulunmaktadır.

Halen Antalya Bilim Üniversitesi Sağlık Hizmetleri Meslek Yüksek Okulu Ağız ve Diş Sağlığı Programı'nda kısmi zamanlı ders vermekte olup Özel Antalya Motto Ağız ve Diş Sağlığı Polikliniği'nde hastalarına hizmet vermeye devam etmektedir.



TAOMS'21

Turkish Association Of Oral and Maxillofacial Surgery
28th INTERNATIONAL SCIENTIFIC CONGRESS
14th - 18th NOVEMBER 2021 / GLORIA GOLF RESORT - ANTALYA

Scientifically supported by



EUROPEAN ASSOCIATION FOR
CRANIO MAXILLO FACIAL
SURGERY

ABSTRACT

Anterior Segmental Maxillary Osteotomy

Dentofacial deformities can be defined as conditions where the facial skeleton deviates from normal, and in addition, there is malocclusion and facial appearance is affected. This condition may be evident at birth or may be seen during growth and development, creating functional, degenerative, aesthetic and psychosocial problems.

Anterior segmental maxillary osteotomy is a versatile procedure but is primarily indicated for the correction of dentoalveolar protrusion. In the correction of anterior anterior open bite, it also gives good results in patients with smooth molar tooth relations, excessive vertical or anteroposterior development of the maxillary dentoalveolar process and excessive inclination.

The main goal of the treatment is the optimal correction of dentofacial aesthetics. Although conventional orthodontic treatment is considered the gold standard in such cases, the inherent difficulties in achieving physiological tooth movement in adult patients, the longer treatment time, the effect of worsening periodontal condition, are inherent limitations of the difficulty in achieving success.

Difficulty of tooth movement, longer treatment time, worsening periodontal condition in adult patients have led to the preference of an alternative surgical method with extraction of premolars and surgical retraction of the anterior segment using the subapical osteotomy technique.

While the scientific literature frequently mentions various orthognathic procedures such as LeFort-I, II, III, osteotomies, double chin surgeries and their associated indications, contraindications, and methodology, but rarely, any author discusses the perioperative and postoperative complications of anterior maxillary segmental osteotomy and its solutions.

In this talk, in the light of current literature the indications and contraindications of anterior segmental maxillary osteotomy, its perioperative and postoperative complications and the measures that can be taken to avoid these complications will be discussed.

Anterior Segmental Maksiller Osteotomi

Dentofasiyal deformiteler yüz iskeletinin normalden saptığı durumlar olarak tanımlanabilir ve ek olarak, maloklüzyon vardır ve yüz görünümü etkilenir. Bu durum doğumda belirgin olabilir veya fonksiyonel, dejeneratif, estetik ve psikososyal problemler yaratarak büyüme ve gelişme sırasında görülebilir.

Anterior segmental maksiller osteotomi çok yönlü bir prosedürdür ancak öncelikle dentoalveolar protrüzyonun düzeltilmesinde endikedir. Anterior ön açık kapanışın düzeltilmesinde, molar diş ilişkileri düzgün, maksiller dentoalveoler proçesin aşırı vertical veya anteroposterior gelişimi ve aşırı eğimi olan hastalarda da iyi sonuçlar verir. Tedavinin temel amacı dentofasiyal estetiğin optimal düzeyde düzeltilmesidir. Bu gibi vakalarda geleneksel ortodontik tedavi altın standard olarak kabul edilse de, yetişkin hastalarda fizyolojik diş hareketini başarmadaki doğal zorluklar, daha uzun tedavi süresi, periodontal durumu kötüleştirilmesi başarı elde etmeyi sınırlar

Erişkin hastalarda diş hareketinin zorluğu, daha uzun tedavi süresi, periodontal durumun kötüleşmesi premolarların çekimi ve subapical osteotomi tekniğini kullanarak anterior segmentin cerrahi olarak retraksiyonu ile alternatif bir cerrahi metodunun tercih edilmesine yol açmıştır.

Bilimsel literatür, LeFort-I, II, III gibi çeşitli ortognatik prosedürler osteotomiler, çift çene ameliyatları ve bunlarla ilgili endikasyonlar, kontrendikasyonlar ve metodolojiden sıkça bahsederken ancak nadiren herhangi bir yazarın anterior maksiller segmental osteotomiyle ilgili perioperative ve postoperative komplikasyonlarını ve bunun çözümlerini tartışır.

Bu konuşmada güncel literatürler ışığında anterior segmental maksiller osteotominin endikasyon ve kontrendikasyonları ile perioperative ve postoperative komplikasyonları ve bu komplikasyonlardan kaçınmak için alınabilecek tedbirlerden bahsedilecektir.



TAOMS'21

Turkish Association Of Oral and Maxillofacial Surgery
28th INTERNATIONAL SCIENTIFIC CONGRESS
14th- 18th NOVEMBER 2021 / GLORIA GOLF RESORT - ANTALYA

Scientifically supported by



EUROPEAN ASSOCIATION FOR
CRANIO MAXILLO FACIAL
SURGERY



Dr. Doruk Koçyiğit

Assoc. Prof. Dr. Ismail Doruk Kocyigit graduated from Ankara University Dentistry Faculty in 2002 and in the same year he started his residency training in Oral and Maxillofacial Surgery at the same faculty. He has been assigned as Assist. Prof. Dr. Degree in 2011 and Assoc. Prof. Dr. at Kirikkale University, Department of Oral and Maxillofacial Surgery in 2014 and he is currently at the same position in the same university. Also He has been a member of University Senate from the beginning of 2016. He is a member of International Association for Oral & Maxillofacial Surgery (IAOMS) and European Cranio- Maxillo-Facial Surgery (EACMS) and Oral & Maxillofacial Surgery Society of Turkey (ACBID). He was joined an observership programme in London in Guys' & St.Thomas Hospital Cleft Service and The Royal Surrey County Hospital in the shadow of Prof. Dr. Piet Haers in 2012 with the support of ACBID Scholarship. His principle areas of clinical practice and research are Distraction Osteogenesis and Reconstruction of the jaws, Orthognathic Surgery, Cleft Lip and Palate, Trauma & Dental Implants (full arch rehabilitation, guided surgery, aesthetic zone treatment). Dr. Kocyigit has 30 published/ahead of publishing papers in SCI/SCI-expanded journals and severals in national journals and 5 International Scientific Awards. He has been several national and international lectures and own hands-on courses about his interested topics.

Ankara Üniversitesi Diş Hekimliği Fakültesi 2002 yılı mezunu olan Dr. Koçyiğit, Ankara Üniversitesi Diş Hekimliği Fakültesi, Ağız, Diş ve Çene Hastalıkları Anabilim Dalında aynı yıl doktora eğitimine başlamış olup 2008 yılında doktor ünvanını almıştır. Aynı yıl Kırıkkale Üniversitesi Ağız, Diş ve Çene Cerrahisi Anabilim Dalında, Öğretim Görevlisi olarak göreve başlamış ve sırasıyla 2011 yılında Yardımcı Doçent, 2014 yılında Doçent ve 2020 yılında Profesör ünvanlarını elde etmiştir. 2013 yılından Royal Surrey County Hospital Guilford/London, Guys&St.Thomas Hospital London ve Evalina Children Hospital Londra'da ziyaretçi doktor olarak bulunmuştur. Uluslararası bilimsel dergilerde 40 dan fazla, ulusal bilimsel dergilerde 30 dan fazla özgün makalesi bulunan Dr. Koçyiğit, AO international, EACMFS, IAMOS derneklerine ve ACBID, derneklerine aktif üyeliğini devam ettirmektedir. Özel ilgi alanları, Dudak-Damak Yarıkları, Rekonstrüktif Cerrahi, Ortognatik Cerrahi, Çene Yüz Travmaları ve Zigomatik İmplantlarıdır



TAOMS'21

Turkish Association Of Oral and Maxillofacial Surgery
28th INTERNATIONAL SCIENTIFIC CONGRESS
14th - 18th NOVEMBER 2021 / GLORIA GOLF RESORT - ANTALYA

Scientifically supported by



EUROPEAN ASSOCIATION FOR
CRANIO MAXILLO FACIAL
SURGERY

ABSTRACT

The ramus sagittal split osteotomy (SSO) is the most common osteotomy performed because of its versatility for both advancement and setback of the mandible. Removal of third molars at the time of a bilateral sagittal split is controversial. Concerns with taking them out simultaneously while doing a sagittal split is that it may complicate the surgery, lead to bad splits and leave less bone for interfragmentary contact. Alternatively, in some situations removing them at the same time does not increase the risk of adverse fractures and may decrease the incidence of nerve injury. This presentation can give some of the tips about surgical considerations and technique explanation of impacted and semi-impacted 3rd molar removal simultaneously with sagittal split ramus osteotomy.

Sagittal Split Ramus Osteotomisi (SSO), mandibulanın hem ilerletme hem de mandibulayı geri alma uygulamasına izin verdiği için en sık uygulanan osteotomidir. Bilateral sagittal split sırasında üçüncü molar dişlerin çıkarılması tartışmalıdır. SSO cerrahisi sırasında, osteotomi yaparken dişlerin aynı anda çıkarılmasının yarattığı endişe, operasyonu karmaşıklaştırabilir ve uygun olmayan osteotomi ayrılmalarına yol açabilir ve segmentler arasında temas için daha az kemik kalmasına neden olabilir. Alternatif olarak, bazı durumlarda, bunları aynı anda çıkarmak, ters kırık riskini artırmaz ve sinir hasarı insidansını azaltabilir. Bu sunum, sagittal split ramus osteotomisi ile aynı anda 3. molar diş çekiminin veya bırakılmasının cerrahi hususlar ve teknik açıklamaları hakkında bazı ipuçları verecektir.



TAOMS'21

Turkish Association Of Oral and Maxillofacial Surgery
28th INTERNATIONAL SCIENTIFIC CONGRESS
14th - 18th NOVEMBER 2021 / GLORIA GOLF RESORT - ANTALYA

Scientifically supported by



EUROPEAN ASSOCIATION FOR
CRANIO MAXILLO FACIAL
SURGERY



Assoc.Prof. Dr. Yavuz Tolga Kormaz
Oral and Maxillofacial Surgery Specialist

Assoc.Prof. Dr. Yavuz Tolga Kormaz has got his DDs degree in 2013 at Gazi University Faculty of Dentistry and PhD in 2010 at Gazi University Faculty of Dentistry, Department of Oral and Maxillofacial Surgery. In 2011 he had started to Karadeniz Technical University Faculty of Dentistry, Department of Oral and Maxillofacial Surgery and appointed to teaching staff as an Assistant Professor. Dr. Korkmaz in 2018 had gained the title of Associate Professor in the field of Oral and Maxillofacial Surgery. He is currently Chairman of the Department of Oral Maxillofacial Surgery at the same university.

Dr. Korkmaz has more than 25 scientific articles in international and national journals. He also has more than 70 studies which were published in various scientific meetings. He participated in various scientific congresses, symposia and meetings. Dr. Korkmaz is the member of Turkish Association of Oral and Maxillofacial Surgeons (TAOMS).

He is married and has 1 children.

Doç. Dr. Yavuz Tolga Korkmaz, Diş Hekimliği yüksek lisans eğitimini 2003 yılında Gazi Üniversitesi Diş Hekimliği Fakültesi'nde, doktora eğitimini ise 2010 yılında Gazi Üniversitesi Sağlık Bilimleri Enstitüsü Ağız, Diş ve Çene Cerrahisi Anabilim Dalında tamamladı. 2011 yılında Karadeniz Teknik Üniversitesi Diş Hekimliği Fakültesi Ağız Diş ve Çene Cerrahisi Anabilim Dalında öğretim üyesi olarak Yardımcı Doçent kadrosuna atanan Dr. Korkmaz 2018 yılında Üniversitelerarası Kurul Başkanlığı tarafından yapılan sınavda başarılı olarak Ağız, Diş ve Çene Cerrahisi bilim alanında Doçent ünvanını kazanmıştır. Halen aynı üniversitede Ağız, Diş Çene Cerrahisi Anabilim Dalında Anabilim Dalı Başkanı olarak görev yapmaktadır.

Dr. Korkmaz'ın uluslararası ve ulusal hakemli dergilerde 25'dan fazla bilimsel makalesi bulunmaktadır. Ayrıca uluslararası ulusal bilimsel toplantılarda sunulmuş 70'den fazla çalışması vardır. Çeşitli bilimsel kongre, sempozyum ve toplantılarda görev almıştır. Dr. Korkmaz, Türk Oral ve Maksillofasiyal Cerrahi Derneği (TAOMS) yönetim kurulu üyesi olarak çalışmalarına devam etmektedir.

Evli ve 1 çocuk babasıdır.



TAOMS'21

Turkish Association Of Oral and Maxillofacial Surgery
28th INTERNATIONAL SCIENTIFIC CONGRESS
14th - 18th NOVEMBER 2021 / GLORIA GOLF RESORT - ANTALYA

Scientificallly supported by



EUROPEAN ASSOCIATION FOR
CRANIO MAXILLO FACIAL
SURGERY

ABSTRACT

Is The Split Crest Technique A Safe Procedure In The Narrow Ridge Of The Maxilla?

Horizontal alveolar bone resorption often is a challenge for proper dental implant placement and stability, especially in the maxilla. In the case of horizontal reduction in the edentulous ridge, a number of techniques including autogenous onlay bone grafts, oriented bone regeneration, and alveolar distraction osteogenesis can be used to create sufficient bone area for implant installation. However, the split crest technique has been developed as it offers suitability to application of simultaneous implant without the need for a second surgical site thus providing reduced postoperative morbidity with a shorter recovery time. In this technique, the buccal cortical plate is repositioned laterally with a greenstick fracture to create a new implant bed with a longitudinal osteotomy of the alveolar bone, which allows simultaneous implant placement. The purpose of the presentation is to show the efficacy of simultaneous implant placement with the split crest technique in the narrow ridge of the maxilla with regard to the type of implant supported prostheses. Moreover in this presentation, the author will share his experiences on the clinical findings of this treatment including implant survival rate and marginal bone loss around dental implants accompanied with clinical examples.

Split Kret Tekniđi Maksilladaki İnce Alveolar Kretlerde Güvenli Bir Yöntem Midir?

Maksillada horizontal yönde alveolar kemik rezorpsiyonu genellikle uygun implant yerleşimi ve implant stabilitesi açısından önemli bir zorluktur. Horizontal kemik yetersizliği durumunda implant uygulanabilecek yeterli kemik alanı oluşturmak için otojen kemik greftleme, yönlendirilmiş doku rejenerasyonu ve alveolar distraksiyon gibi bir çok teknik kullanılmaktadır. Bununla birlikte split kret tekniđi, ikinci bir cerrahi alan oluşturmadan aynı anda implant uygulanabilmesi, operasyon sonrası morbidite oranının az olması ve kısa iyileşmesi süresi gibi avantajları nedeniyle kullanılmaktadır. Bu teknikte, implant yerleştirmek için uygun alan oluşturmak amaçlı alveolar kemikte oluşturulan yatay osteotomi ile bukkal kortikal kemik lateral yönde pozisyonlandırılır. Bu şekilde aynı anda implant uygulanması da mümkün hale gelir. Bu sunumun amacı maksilladaki ince alveolar kretlerde protetik restorasyon ile birlikte split kret tekniđi ve aynı anda implant uygulamasının etkinliğini göstermektir. Ayrıca bu sunumda yazar, implant sağ kalım oranı ve marjinal kemik kaybı miktarını da içeren klinik sonuçlar hakkındaki tecrübelerini örnekler eşliğinde gösterecektir.



TAOMS'21

Turkish Association Of Oral and Maxillofacial Surgery
28th INTERNATIONAL SCIENTIFIC CONGRESS
14th- 18th NOVEMBER 2021 / GLORIA GOLF RESORT - ANTALYA

Scientifically supported by



EUROPEAN ASSOCIATION FOR
CRANIO MAXILLO FACIAL
SURGERY



Dr. Yasin Çağlar Koşar

Dr. Yasin Çağlar Koşar was born in Rize in 1989. He completed his primary, secondary and high school education in Rize. He started his dental education at Ankara University Faculty of Dentistry in 2008 and graduated from the Faculty of Dentistry in 2013. In 2014, Eskişehir Osmangazi University Faculty of Dentistry, He became a research assistant in the department of Oral and Maxillofacial Surgery. He received the title of oral and maxillofacial surgeon in 2019. Between 2019 and 2021, he worked as an oral and maxillofacial surgeon in private polyclinics and state hospitals. In 2021, he started to work as an assistant professor in the department of Oral And Maxillofacial Surgery at Eskişehir Osmangazi University Faculty of Dentistry.

Dr. Yasin Çağlar Koşar has articles published in national and international journals, and oral and poster presentations published in national and international congresses.

1989 yılında Rize de doğdu, ilk , orta ve lise eğitimini Rize'de tamamladı. 2008 yılında girdiği Ankara Üniversitesi Diş Hekimliği Fakültesinden 2013 yılında mezun oldu. 2014-2019 yılları arasında Eskişehir Osmangazi Üniversitesi Diş Hekimliği Fakültesi, Ağız Diş ve Çene Cerrahisinde Uzmanlık eğitimi aldı. 2019 yılında Uzm.Dt. ünvanını aldı. 2019-2021 yılları arasında özel sektör ve sağlık bakanlığına bağlı çeşitli kurumlarda Uzman Diş Hekimi olarak görev yaptı. 2021 yılında Eskişehir Osmangazi Üniversitesi Diş Hekimliği Fakültesi, Ağız Diş ve Çene Cerrahisi Anabilim Dalında başladığı Dr.Öğr.Üyeliği görevine halen devam etmektedir. Dr.Öğr.Üyesi Yasin Çağlar KOŞAR'ın ulusal ve uluslararası dergilerde yayımlanmış bilimsel makaleleri, ulusal ve uluslararası kongrelerde sunulmuş kongre bildirimleri mevcuttur.

ABSTRACT

Odontojenik Kistlerde Konservatif Yaklaşım

Literatürde odontojenik kistlerin tedavisinde enükleasyon, küretaj ve marsupiyalizasyon gibi çeşitli farklı yaklaşımlar bulunmaktadır. Klinik olarak tedavi şeklinin seçilmesinde kesin ayrımlar olmamakla birlikte hangi durumlarda invaziv hangi durumlarda konservatif yöntemlerin kullanılacağı karar verilmesi , kullanılan tekniğin uygulaması sırasında karşımıza çıkabilecek farklı komplikasyonların değerlendirilmesi ve bu komplikasyonlarla başa çıkma açısından önemlidir. Bu sunumda odontojenik kistlerin konservatif tedavilerinde dikkat edilmesi gereken önemli noktalar sunulmaktadır.

Odontojenik Kistlerde Konservatif Yaklaşım

Literatürde odontojenik kistlerin tedavisinde enükleasyon, küretaj ve marsupiyalizasyon gibi çeşitli farklı yaklaşımlar bulunmaktadır. Klinik olarak tedavi şeklinin seçilmesinde kesin ayrımlar olmamakla birlikte hangi durumlarda invaziv hangi durumlarda konservatif yöntemlerin kullanılacağı karar verilmesi , kullanılan tekniğin uygulaması sırasında karşımıza çıkabilecek farklı komplikasyonların değerlendirilmesi ve bu komplikasyonlarla başa çıkma açısından önemlidir. Bu sunumda odontojenik kistlerin konservatif tedavilerinde dikkat edilmesi gereken önemli noktalar sunulmaktadır.



TAOMS'21

Turkish Association Of Oral and Maxillofacial Surgery
28th INTERNATIONAL SCIENTIFIC CONGRESS
14th- 18th NOVEMBER 2021 / GLORIA GOLF RESORT - ANTALYA

Scientifically supported by



EUROPEAN ASSOCIATION FOR
CRANIO MAXILLO FACIAL
SURGERY



Dr. Çiğdem Köse

Educational Information

Research Assistant, The Effects of Nigella Sativa and Equisetum Arvense Plant Extracts on Experimentally Performed Wounds in Rats, Recep Tayyip Erdogan University, Faculty of Dentistry, Department of Oral and Maxillofacial Surgery, Rize, 2014-2019

Selcuk University, Faculty of Dentistry, Konya, 2008-2013

Title Information

Dentist, Silopi State Hospital, Şırnak, 2013-2014

Research Assistant, Recep Tayyip Erdogan University Faculty of Dentistry, Department of Oral and Maxillofacial Surgery, Rize, 2014-2019

Maxillofacial Surgeon, Niğde Oral and Dental Health Center, Niğde, 2019-2021

Asst.Prof., Niğde Ömer Halisdemir University Faculty of Dentistry, Department of Oral and Maxillofacial Surgery, Niğde, 2021-

Certificate Information

Experimental Animal Use Certificate, Recep Tayyip Erdogan University, HADYEK, Rize, 2018

Öğrenim Bilgileri

Diş Hekimliğinde Uzmanlık, Recep Tayyip Erdoğan Üniversitesi, Diş Hekimliği Fakültesi, Ağız Diş ve Çene Cerrahisi Anabilim Dalı, 2014-2019

Lisans, Selçuk Üniversitesi, Diş Hekimliği Fakültesi, 2008-2013

Unvan Bilgileri

Diş Hekimi, Silopi Devlet Hastanesi, Şırnak, 2013-2014

Araştırma Görevlisi, Recep Tayyip Erdoğan Üniversitesi Diş Hekimliği Fakültesi Ağız Diş ve Çene Cerrahisi Anabilim Dalı, Rize, 2014-2019

Uzm. Diş Hekimi, Niğde Ağız ve Diş Sağlığı Merkezi, Niğde, 2019-2021

Dr. Öğr. Üyesi, Niğde Ömer Halisdemir Üniversitesi Diş Hekimliği Fakültesi Ağız Diş ve Çene Cerrahisi Anabilim Dalı, Niğde, 2021-



TAOMS'21

Turkish Association Of Oral and Maxillofacial Surgery
28th INTERNATIONAL SCIENTIFIC CONGRESS
14th- 18th NOVEMBER 2021 / GLORIA GOLF RESORT - ANTALYA

Scientificallly supported by



EUROPEAN ASSOCIATION FOR
CRANIO MAXILLO FACIAL
SURGERY

ABSTRACT

Hard Tissue Augmentations and Osteotomies Before Implant Treatment: Case Reports

Çiğdem Köşe^a, Alkın Ünsal^b, Nurdan Ünsal^b

a-Niğde Ömer Halisdemir University, Faculty of Dentistry, Department of Oral and Maxillofacial Surgery, Niğde, Turkey

b- Adent Oral and Dental Health Polyclinic, Konya, Turkey,

Objectives: Hard and soft tissue volume is the main criterion for success in implant treatments. In the presence of insufficient bone in the edentulous area, bone augmentation and osteotomies in the mandible and/or maxilla are required to place the implants in an ideal prosthetic position. Augmentation of existing maxillofacial defects is performed with allogeneic or autogenous bone grafts. Although segmental mandibular osteotomy has been considered as an additional surgical procedure to complex osteotomies, it is also used to correct transverse problems between dental arches.

Case reports: 4 cases, 3 female and 1 male patient, will be presented. The patients applied to our clinic in order to eliminate the existing tooth deficiencies. In intraoral examinations and radiographic examinations, maxilla and mandible augmentation was planned before implant treatments. Augmentation with ramus graft and sticky bone was performed in 2 patients, bilateral sinus lift and mandibular anterior segmental osteotomy was performed in 1 patient, and bilateral sinus lift was performed in the other patient.

Conclusion: For implant treatments, sufficient alveolar ridge thickness and height should be present in the appropriate bimaxillary position. In order to provide the necessary optimum conditions, autogenous grafting and osteotomies can be performed. In these cases, ramus graft for mandible augmentation, open sinus lift operation in maxilla followed by allogeneic graft material and augmentation with I-PRF(sticky bone) were performed. Mandibular anterior segmental osteotomy technique was used in the treatment of mandibular protrusion and the existing irregularity in the transverse axis. Thus, optimum conditions for implant surgery were provided in the cases. Augmentations are successfully performed with the use of autogenous and/or allogeneic grafts in combination with I-PRF. With mandibular anterior segmental osteotomy, correct occlusal relationship between the jaws was achieved.

Key words: bone augmentations, ramus graft, sinus lift, sticky bone (I-PRF), segmental osteotomy



TAOMS'21

Turkish Association Of Oral and Maxillofacial Surgery
28th INTERNATIONAL SCIENTIFIC CONGRESS
14th- 18th NOVEMBER 2021 / GLORIA GOLF RESORT - ANTALYA

Scientifically supported by



EUROPEAN ASSOCIATION FOR
CRANIO MAXILLO FACIAL
SURGERY

İmplant Tedavisi Öncesi Sert Doku Augmentasyonları ve Osteotomiler: Olgu Raporları

Çiğdem Köşe^a, Alkın Ünsal^b, Nurdan Ünsal^b

a-Niğde Ömer Halisdemir Üniversitesi, Diş Hekimliği Fakültesi, Ağız Diş ve Çene Cerrahisi A.D., Niğde, Türkiye

b-Adent Ağız ve Diş Sağlığı Polikliniği, Konya, Türkiye

Giriş: İmplant tedavilerinde yeterli sert ve yumuşak doku hacmi başarıda ana kriteri oluşturmaktadır. Dişsiz bölgedeki yetersiz kemik varlığında implantların ideal bir protetik pozisyonda yerleştirilmesi için mandibulada ve/veya maksillada kemik augmentasyonlarına ve osteotomilere gerek duyulmaktadır. Mevcut maksillofasiyal defektlerin augmentasyonu allojen veya otojen kemik greftleriyle yapılmaktadır. Segmental mandibular osteotomi, kompleks osteotomilere ek cerrahi işlemler olarak düşünülmüş olsa da dental arklar arasındaki transvers problemleri düzeltmek amacıyla da kullanılmaktadır.

Vaka Sunumları: 3 kadın 1erkek hasta olmak üzere 4 olgu sunulacaktır. Hastalar mevcut diş eksikliklerinin giderilmesi amacıyla kliniğimize başvurmuştur. Yapılan ağız içi muayenelerinde ve radyografik incelemelerinde implant tedavileri öncesi maksilla ve mandibula augmentasyon planlanmıştır. 2 hastaya ramus grefti ve sticky bone ile augmentasyon, 1 hastamızda bilateral sinüs lift ve mandibular anterior segmental osteotomi ve diğer hastaya bilateral sinüs lift işlemleri yapılmıştır.

Sonuç: İmplant tedavileri için uygun bimaksiller pozisyonda yeterli alveoler kret kalınlığı ve yüksekliği olması gerekmektedir. Gerekli optimum şartları sağlamak amacıyla otojen greftleme ve osteotomiler yapılabilmektedir. Bu olgularda mandibula augmentasyonu için ramus grefti, maksillada açık sinüs lift operasyonunu takiben allojen greft materyali ve I-PRF (sticky bone) ile augmentasyon yapılmıştır. Mandibuler protrüzyon ve transvers akstaki mevcut düzensizliğin tedavisinde mandibular anterior segmental osteotomi tekniği uygulanmıştır. Böylece vakalarda implant cerrahisi için optimum şartlar sağlanmıştır. Otojen ve/veya allojen greftlerin I-PRF ile kombine kullanımıyla augmentasyonlar başarıyla uygulanmıştır. Mandibular anterior segmental osteotomi ile çeneler arası doğru okluzal ilişki sağlanmıştır.

Anahtar Kelimeler: kemik augmentasyonları, ramus greft, sinüs lift, sticky bone (I-PRF), segmental osteotomi



TAOMS'21

Turkish Association Of Oral and Maxillofacial Surgery
28th INTERNATIONAL SCIENTIFIC CONGRESS
14th - 18th NOVEMBER 2021 / GLORIA GOLF RESORT - ANTALYA

Scientifically supported by



EUROPEAN ASSOCIATION FOR
CRANIO MAXILLO FACIAL
SURGERY



Short CV Dr. Javier González-Lagunas
MD (Universidad Autónoma de Barcelona)
DDS (Universidad de Barcelona)
PhD (Universidad de Barcelona)

Specialist in Oral and Maxillofacial Surgery

Director Department of Oral and Maxillofacial Surgery, Hospital Quironsalud Barcelona

President Spanish Association of Oral and Maxillofacial Surgery (SECOM) 2013-2015

Member of the Spanish National Commission of Oral and Maxillofacial Surgery 2014-2021

Member-at-large of the Executive Committee of International Association of Oral and Maxillofacial Surgery (IAOMS) 2014-2020

Member of the Executive Committee of EACMFS: Media Development Manager. EACMFS. From 2020-

International Advisor International Piezosurgery Academy

Chairman 21st International Conference of Oral and Maxillofacial Surgery 2013 (ICOMS)

President Scientific Committee 26th Congress EACMFS, Madrid 2022

Author of the books "Advanced Implant Surgery" and "Implantology Basic Manual"

Editor in Chief of the Journal "Face to Face", 2014-2020

Director Master of Implantology. Universidad San Jorge Zaragoza. Since 2019

ABSTRACT

Orthognathic surgery and simultaneous rhinoplasty

Nasal deformities are a common occurrence in patients undergoing orthognathic surgery. Rhinoplasty might be required either for a pre-existent nasal deformity or secondary to nasal changes that occur universally after upper jaw surgery.

In this presentation we will discuss:

1. Nasal changes occurring after Le Fort 1 osteotomies, and how to prevent them.
2. The sequence for rhinoplasty and jaw osteotomies: previous, simultaneous or posterior.
3. Some basic tips for external rhinoplasty



TAOMS'21

Turkish Association Of Oral and Maxillofacial Surgery
28th INTERNATIONAL SCIENTIFIC CONGRESS
14th - 18th NOVEMBER 2021 / GLORIA GOLF RESORT - ANTALYA

Scientifically supported by



EUROPEAN ASSOCIATION FOR
CRANIO MAXILLO FACIAL
SURGERY



Dr. Mehmet Manisali

Mehmet Manisali was born in Istanbul in 1958. He finished English High school in Istanbul in 1977. Having qualified from Bristol University Dental school in 1982 he then obtained a Masters degree in University of London. He completed his medical studies in the same university in 1992. In year 2000 he became a specialist in maxillofacial surgery and was appointed as a consultant to St. George's Hospital, University of London and Croydon University Hospital. He is currently the president of the Maxillofacial Surgery section of the Royal Society of Medicine. He is regularly invited by the Facing the World Charity to lead surgical missions in Vietnam. His main areas of interest are management of facial trauma, facial aesthetic surgery including orthognathic surgery, surgery of the orbit and management of facial skin cancer. He has published in these areas and lectures nationally and internationally. He is also the co-founder of the Step by Step Surgical Courses.

ABSTRACT

Orthognathic Surgery is undergoing a significant change with the advent of Virtual Surgical Planning (VSP).

There has been a significant progress in diagnosis, planning, accurate execution, patient safety, teaching and communication as a result.

This talk will look at these issues with examples.



TAOMS'21

Turkish Association Of Oral and Maxillofacial Surgery
28th INTERNATIONAL SCIENTIFIC CONGRESS
14th - 18th NOVEMBER 2021 / GLORIA GOLF RESORT - ANTALYA

Scientifically supported by



EUROPEAN ASSOCIATION FOR
CRANIO MAXILLO FACIAL
SURGERY



Shumei Murakami, DDS, PhD
Professor and Chair
Department of Oral and Maxillofacial Radiology
Osaka University Graduate School of Dentistry

Professional Career

- 2017.8 Professor at Department of Oral and Maxillofacial Radiology
- 2017.8 Concurrent Professor at Department of Radiation Oncology,
Osaka University Medical Hospital
Concurrent Professor at Institute for Radiation Science
Concurrent Professor at Global Center for Medical Engineering
- 2010.9 Invited Professor at Craniofacial Imaging Institute,
University of Copenhagen, Denmark
- 2000.1 Associate Professor at Department of Oral and Maxillofacial Radiology
- 1998.6 Assistant Professor at Department of Oral and Maxillofacial Radiology
- 1997.3 Overseas Researcher, Ministry of Education and Science in Japan
Head and Neck team, UCLA, USA
3D Medical Imaging Institute, University of Copenhagen, Denmark
- 1994.7 Junior Assistant Professor at Department of Oral Radiology

Research topic

- Invention of radiation-protection device in radiation therapy for oral cancer
- Brain mapping on oral function using functional MRI
- Reduction of susceptibility artifact on MRI caused by dental metal
- Investigation of growth pattern of oral and maxillofacial region using 3D-MRI data

ABSTRACT

In our hospital, more than 500 patients with tongue cancer have been treated by the high dose rate (HDR) interstitial brachytherapy (ISBT) with a remote afterloading system (RALS), and the local control rates are 92% in T1, 84% in T2 cases, and 72% in T3-4 cases. First, I will introduce the ISBT for oral cancers.

Next, I'd like to speak about state-of-the-art BNCT and radionuclide therapy using alpha-rays. The range of the alpha-rays is very short and the distance is the same as the cell size. If we can irradiate the alpha-rays only to cancer cells, we will not encounter any complications (side effects) because normal cells no longer receive the radiation. I want to introduce our research topics on alpha-ray radionuclide therapy.



TAOMS'21

Turkish Association Of Oral and Maxillofacial Surgery
28th INTERNATIONAL SCIENTIFIC CONGRESS
14th - 18th NOVEMBER 2021 / GLORIA GOLF RESORT - ANTALYA

Scientifically supported by



EUROPEAN ASSOCIATION FOR
CRANIO MAXILLO FACIAL
SURGERY



Dr. Öznur Özalp
Department of Oral and Maxillofacial Surgery, Faculty of Dentistry, Akdeniz University, Antalya, Turkey

Dr. Özalp is currently working as a specialist at Department of Oral and Maxillofacial Surgery, Faculty of Dentistry, Akdeniz University in Antalya, Turkey. After initially graduating in dentistry from Hacettepe University in 2011, she completed residency program in Oral and Maxillofacial Surgery from Akdeniz University in 2018.

Dr. Özalp's areas of clinical and research interest are dental implantology, TMJ, oral diseases, surgical anatomy, oral pathology, orthognatic surgery, oral pharmacology, maxillofacial abnormalities, craniomandibular disorders and maxillofacial trauma. She has several publications in the peer reviewed literature.

Dr Özalp, şu anda Akdeniz Üniversitesi, Diş Hekimliği Fakültesi Ağız, Diş ve Çene Cerrahisi Ana Bilim Dalı'nda öğretim görevlisi olarak çalışmaktadır. 2011 yılında Hacettepe Üniversitesi Diş Hekimliği Fakültesi'nden mezun olmasını takiben, Akdeniz Üniversitesi'nde uzmanlık eğitim programını tamamlayarak, 2018 yılında Ağız, Diş ve Çene Cerrahisi Uzmanı ünvanını almıştır.

Klinik tecrübe ve araştırma alanları arasında dental implantoloji, TME, maksillofasiyal travma, oral hastalıklar, cerrahi anatomi, oral patoloji, ortognatik cerrahi, oral farmakoloji, maksillofasiyal anomaliler ve kraniyomandibular düzensizlikler yer almakta olup, farklı hakemli bilimsel dergilerde ilgili konularda yayımlanmış çok sayıda bilimsel makalesi mevcuttur.

ABSTRACT

Pitfalls in Orthognatic Surgery: How to Prevent Intraoperative Complications

Orthognatic surgery is associated with various complications that may arise from pre-operative, intra-operative and post-operative phases of treatment. This presentation aims to point out a brief proposal on prevention strategies of potential intraoperative complications in orthognatic surgery.

Ortognatik Cerrahilerde Yaşanabilecek Güçlükler: İntraoperatif Komplikasyonların Önlenmesi

Ortognatik cerrahi tedaviler, operasyon öncesi, intraoperatif ve operasyon sonrası süreçlerden kaynaklanabilen çok sayıda komplikasyonla ilişkilidir. Bu sunumun amacı, ortognatik cerrahilerde gelişebilecek intraoperatif komplikasyonların önlenmesinde izlenebilecek stratejiler konusunda bilgi vermektir.



TAOMS'21

Turkish Association Of Oral and Maxillofacial Surgery
28th INTERNATIONAL SCIENTIFIC CONGRESS
14th - 18th NOVEMBER 2021 / GLORIA GOLF RESORT - ANTALYA

Scientifically supported by



EUROPEAN ASSOCIATION FOR
CRANIO MAXILLO FACIAL
SURGERY



Prof. Dr. Ceyda Özçakır Tomruk

She graduated from Istanbul University Faculty of Dentistry in 1998 and completed her doctorate program in the Oral, Dental and Maxillofacial Surgery Department of the same university in 2004. She was an ITI scholar at the University of Bern between 2002 and 2003 and worked as a research assistant at the same university between 2003 and 2005. He received the title of associate professor in 2012 and professor in 2017. She is the head of the department of Oral and Maxillofacial Surgery at Yeditepe University Faculty of Dentistry.

1998 yılında İstanbul Üniversitesi Diş Hekimliği Fakültesinden mezun olmuş ve 2004 yılında aynı üniversitenin Ağız, Diş ve Çene Cerrahisi Anabilim Dalı'nda doktora programını tamamlamıştır. 2002-2003 yılları arasında Bern Üniversitesi'nde ITI bursiyeri ve 2003-2005 yılları arasında aynı üniversitede araştırma görevlisi olarak görev yapmıştır. 2012 yılında docent, 2017 yılında da profesör ünvanını almıştır ve halen Yeditepe Üniversitesi Diş Hekimliği Fakültesi'nde öğretim üyesi olarak görev yapmaktadır.

ABSTRACT

The role of drugs in osseointegration

The process of dental implant osseointegration is similar to the biological events occurring during bone repair and fracture healing. Therefore, bone metabolic activity plays a crucial role on the success of osseointegration. Drugs or any systemic disease affecting bone metabolism can have a negative impact on bone healing and implant osseointegration. In recent years, the evidence showing that commonly used drugs such as NSAIDs, serotonin reuptake inhibitors and proton pump inhibitors can lead to implant failure is of particular interest. In this presentation, some of the drugs that can affect osseointegration and their effects on osseointegration will be discussed.

Osseointegrasyonda ilaçların rolü

Dental implant osseointegrasyon süreci, kemik onarımı ve kırık iyileşmesi sırasında meydana gelen biyolojik olaylara benzer. Bu nedenle, kemik metabolik aktivitesi, osseointegrasyonun başarısında çok önemli bir rol oynar. Kemik metabolizmasını etkileyen ilaçlar veya herhangi bir sistemik hastalık, kemik iyileşmesini ve implant osseointegrasyonunu olumsuz etkileyebilir. Son yıllarda, NSAID'ler, serotonin geri alım inhibitörleri ve proton pompa inhibitörleri gibi yaygın olarak kullanılan ilaçların implant başarısızlığına yol açabileceğini gösteren kanıtlar özellikle ilgi çekicidir. Bu sunumda osseointegrasyona etki edebilen ilaçlardan bazıları ve osseointegrasyon üzerindeki etkileri tartışılacaktır. Bu sunumda osseointegrasyonu etkileyebilecek ilaçlardan bir kısmı ve osseointegrasyon üzerine etkileri anlatılacaktır.



TAOMS'21

Turkish Association Of Oral and Maxillofacial Surgery
28th INTERNATIONAL SCIENTIFIC CONGRESS
14th- 18th NOVEMBER 2021 / GLORIA GOLF RESORT - ANTALYA

Scientifically supported by



EUROPEAN ASSOCIATION FOR
CRANIO MAXILLO FACIAL
SURGERY



Dr Abdullah Özel

He graduated from Selçuk University Faculty of Dentistry and completed his doctorate and specialization in Oral and Maxillofacial Surgery Department of the same university. He started to work as an Assistant Professor at Istanbul Medipol University, Department of Dental and Maxillofacial Surgery and still continues with the same position. His clinical interests are orthognathic surgery and virtual planning, facial asymmetry, maxillofacial trauma and implantology.

Selçuk Üniversitesi Diş Hekimliği Fakültesi' nden mezun oldu ve yine aynı üniversitenin Ağız, Diş ve Çene Cerrahisi Bölümü' nde doktora ve uzmanlığını tamamladı. Sonrasında İstanbul Medipol Üniversitesi Ağız, Diş ve Çene Cerrahisi Bölümü' nde Doktor Öğretim Üyesi olarak göreve başladı ve hala aynı bölümde görevine devam etmektedir. Ortognatik cerrahi ve sanal planlama, fasial asimetri, maksillofasiyal travma ve implantoloji klinik ilgi alanlarıdır.

ABSTRACT

The level of accuracy in the planning process, as well as the surgeon's surgical experience, have a direct impact on surgical outcomes. First and foremost, we, as surgeons, must learn how to use virtual planning as a wise approach. Second, we must understand how to avoid digital mistakes in virtual planning. Finally, we must always align digital data with clinical examination data. Once converted to the digital world, qualitative data from clinical examinations such as soft tissue density, facial ratios, and sense of facial volume are restricted. If these are not used in conjunction with virtual surgical planning, the outcome will be less than ideal. As a result, hybrid planning has become the gold standard in orthognathic surgery, combining the two pillars of virtual surgical planning and clinical facial planning. This talk will cover the integration of clinical examination data into a virtual surgical plan. Data collecting, virtual head model development, head position, cephalometry, and virtual planning will all be covered.

Cerrahin cerrahi deneyimi kadar planlama sürecindeki doğruluk düzeyi de cerrahi sonuçlar üzerinde doğrudan etkiye sahiptir. Cerrahlar olarak sanal planlamayı akıllıca bir yaklaşım olarak kullanmayı öğrenmeliyiz. İkinci olarak, sanal planlamada dijital hatalardan nasıl kaçınılacağını anlamalıyız. Son olarak, dijital verileri her zaman klinik muayene verileriyle uyumlu hale getirmeliyiz. Dijital dünyaya dönüştürüldüğünde, yumuşak doku yoğunluğu, yüz oranları, ölçümleri ve yüz hacmi hissi gibi klinik muayenelerden elde edilen niteliksel veriler kısıtlanır. Bu gerçek hayattaki veriler sanal cerrahi planlama ile birlikte kullanılmazsa, sonuç ideal ve optimum olmayacaktır. Eğer bir protokol dahilinde yapılırsa hibrit ortognatik cerrahi planlama, sanal cerrahi planlama ve klinik yüz planlamanın iki bileşenini birleştirerek oldukça olumlu sonuçlar ortaya çıkarmaktadır.

Bu konuşma, klinik muayene verilerinin sanal bir cerrahi plana entegrasyonunu kapsayacaktır. Veri toplama, sanal kafa modeli geliştirme, baş pozisyonu, sefalometri ve sanal planlama ele alınacaktır.



TAOMS'21

Turkish Association Of Oral and Maxillofacial Surgery
28th INTERNATIONAL SCIENTIFIC CONGRESS
14th - 18th NOVEMBER 2021 / GLORIA GOLF RESORT - ANTALYA

Scientifically supported by



EUROPEAN ASSOCIATION FOR
CRANIO MAXILLO FACIAL
SURGERY



Dr. Nilüfer Özkan

Nilüfer Özkan has graduated from dental school of Ondokuz Mayıs University in 1998 and obtained his PhD degree and residency in oral and maxillofacial surgery from Ondokuz Mayıs University in 2004. He worked as an academic staff in Ear, Nose ,Throat Head and Neck surgery Department of Gaziosmanpaşa University between 2006 and 2009. He was entitled as an associate professor in 2012. He is working in Ondokuz Mayıs University, Faculty of Dentistry, Department of Oral and Maxillofacial Surgery since 2010. He became a professor in 2018. His professional interests include maxillofacial bone reconstruction, bone tissue engineering and dentofacial deformities. She has more than 50 papers published in national and international journals related with his scientific field. She is still working as the Dean of Ondokuz Mayıs University, Faculty of Dentistry.

Yüksek öğrenimini 1998 yılında Ondokuz Mayıs Üniversitesi, Diş Hekimliği Fakültesinde tamamladı. 2004 yılında Ondokuz Mayıs Üniversitesi Diş Hekimliği Fakültesi, Ağız, Diş, Çene Cerrahisi Anabilim dalı'nda doktora eğitimini tamamladı. 2006-2009 yılları arasında Gaziosmanpaşa Üniversitesi, Tıp Fakültesinde yardımcı doçent olarak görev yaptı. Bu süreçte Kulak, Burun, Boğaz Anabilim dalı ile birlikte çalıştı. 2009-2012 yılları arasında Ondokuz Mayıs Üniversitesi, Diş Hekimliği Fakültesinde yardımcı doçent olarak görev yaptı, 2012 tarihinde Doçentlik 2018 yılında Profesörlük ünvanını aldı. Ulusal ve uluslararası dergilerde yayımlanmış 50'nin üzerinde makalesi bulunmaktadır. Halen Ondokuz Mayıs Üniversitesi, Diş Hekimliği Fakültesi Dekanlık görevini yürütmektedir.



TAOMS'21

Turkish Association Of Oral and Maxillofacial Surgery
28th INTERNATIONAL SCIENTIFIC CONGRESS
14th - 18th NOVEMBER 2021 / GLORIA GOLF RESORT - ANTALYA

Scientifically supported by



EUROPEAN ASSOCIATION FOR
CRANIO MAXILLO FACIAL
SURGERY

ABSTRACT

Tissue engineering procedures in oral and maxillofacial region

For the conventional reconstruction of congenital, and acquired bone defects secondary to pathologies, and traumas, autogenous or allogeneic bone grafts or synthetic graft materials have been used. Especially in case of need, these procedures require harvesting large amounts of bone graft material from remote parts of the body as iliac crest, ribs, and tibia. In these circumstances, pain, functional loss, nerve damage, at the donor site, and also infectious complications, and necrotic sequelae ensuing in graft failure at the recipient site might be seen. Therefore, for the reconstruction of bone defects, alternative management modalities eliminating Nowadays promising developments have been materialized in reconstructive surgical procedures with the applications of tissue engineering. To this end, biomaterials, growth factors, and stem cells have been used separately or in combination in the field of tissue engineering.

Primary goal in the reconstruction of bone defects in the maxillofacial region is the compensation of structural, esthetic, and functional loss. In this presentation, tissue engineering applications in and its current and future applications maxillofacial defect reconstruction will be discussed.

Oral ve Maksillofasial bölgede doku mühendisliği uygulamaları

Doğumsal defektler, patoloji veya travma nedeniyle ortaya çıkan kazanılmış kemik defektlerinin rekonstrüksiyonunda geleneksel olarak otojen veya allojen kemik greftleri veya sentetik greft materyalleri kullanılmaktadır. Bu işlemler de özellikle büyük miktarlarda kemik grefti gerektiği durumlarda, iliak krista, kosta, tibia gibi uzak bölgelerden greft alınmasını gerektirmektedir. Bu durumda verici sahada ağrı, fonksiyon kaybı, sinir hasarı, ayrıca alıcı sahada greftin kaybı ile sonuçlanan enfeksiyon ve nekroz gibi komplikasyonlar ortaya çıkabilmektedir. Bu nedenle, kemik defektlerinin rekonstrüksiyonunda sekonder verici saha ve greft materyali ihtiyacını ortadan kaldıran alternatif tedavi yöntemleri araştırılmaktadır. Günümüzde doku mühendisliği uygulamaları ile rekonstrüktif cerrahi işlemlerde ümit verici gelişmeler olmaktadır. Bu amaçla doku mühendisliği alanında, biyomateryaller, büyüme faktörleri ve kök hücreler birlikte veya tek başına kullanılmaktadır.

Maksillofasial bölgedeki kemik defektlerinin rekonstrüksiyonunda kaybedilen yapı, estetik ve fonksiyonun telafisi primer amaçtır. Bu sunumda maksillofasial kemik defektlerinin rekonstrüksiyonunda güncel doku mühendisliği uygulamaları ve gelecek uygulamalar tartışılacaktır.



TAOMS'21

Turkish Association Of Oral and Maxillofacial Surgery
28th INTERNATIONAL SCIENTIFIC CONGRESS
14th- 18th NOVEMBER 2021 / GLORIA GOLF RESORT - ANTALYA

Scientifically supported by



EUROPEAN ASSOCIATION FOR
CRANIO MAXILLO FACIAL
SURGERY



Dr. Satheesh Prabhu

Education:

2002 – 2005 University of Leeds, School of Medicine
1991 – 1996 Kuvempu University, India
1979 – 1989 St Joseph's School, Hassan, India

Current Employment

Sept 2013 to present
Employment History
Consultant Oral & Maxillofacial Surgeon (Special interest in Head & Neck Oncology and Reconstruction) Oxford University Hospitals
Honorary Consultant Oral & Maxillofacial Surgeon
Royal Berkshire Hospital, Reading

Clinical Experience

Over the past eighteen years since commencing my career in Oral & Maxillofacial Surgery, I have gained extensive and broad experience in all aspects of the speciality. I have updated my clinical skills and knowledge by reflective practice, self-directed learning, attending internal and external seminars, courses, and meetings and gaining formal accreditation by passing relevant exams. I have maintained my e-logbook. I have been a consultant for last four and half years and involved in research, publication, quality improvement and bringing new techniques like sentinel node biopsy in early oral cancer to my department.

ABSTRACT

Reconstruction of Head and neck defect using subscapular system free tissue transfer is known but not routinely performed. The lecture will identify the simplified techniques of harvest, the advantages and the versatility of this reconstructive option.



TAOMS'21

Turkish Association Of Oral and Maxillofacial Surgery
28th INTERNATIONAL SCIENTIFIC CONGRESS
14th - 18th NOVEMBER 2021 / GLORIA GOLF RESORT - ANTALYA

Scientifically supported by



EUROPEAN ASSOCIATION FOR
CRANIO MAXILLO FACIAL
SURGERY



Prof. M.D. Chingiz Rahimov

Executive Profile:

- Professor and Chairman of Oral & Maxillofacial Surgery Department of Azerbaijan Medical University (AMU)
- 40 years of hands-on practice in Oral and Maxillofacial surgery, 38 years of scientific research and 28 years of teaching experience.
- Over 120 published scientific articles, of which 22 were added to PubMed
- 3 international grants, 2 medical inventions, 2 rationalization proposals
- Have trained more than 10 PhD and 2 MDM young specialists.

Core Accomplishments:

- The youngest Doctor of Science in Maxillofacial Surgery in former USSR
- First time in the world practice (published in high profile scientific journal): Surgical treatment of patients with major defect of mandible via of free fibula flap which was pre-implanted on the spot with navigation device, pre-bended and then immediately transferred and loaded with orthopedic devices supported on dental implants. Consequently, patients with extensive tumor underwent a one-stage mandibulaectomy and total functional and aesthetic rehabilitation.
- First time in Azerbaijan: Performing reconstructive surgeries based on preoperative planning method supported by stereolithography and virtual planning. Surgical treatment of cranio-facial deformity (including various forms of craniosynostosis). Using total joint in arthroplasty of TMJ and DO (distraction osteogenesis) in Maxillo-facial reconstruction. Carrying out arthroscopy and arthrocentesis of treatment TMJ disfunction. Facial reconstruction with free fibula flap. Transconjunctival, transcoronal, preauricular approach for maxilla-facial reconstruction. Maxillo-facial prosthodontics on dental implants.

Professional Experience:

1979-1981	Oral Surgeon in Dental clinics of Nakhichevan city (Azerbaijan Republic).
1981-1984	Post-graduate in Head and Neck Department of Oncological Institute (Moscow, Russia)
1986-1992	Person working for doctor`s degree in Maxillo-facial Department Medical Academy (Moscow, Russia)
1992 –	Present Professor at Oral & Maxillofacial Surgery Department of AMU
1992-1993	Deputy Head at the Department of Humanitarian Policy of Presidential Office of Azerbaijan Republic
1993-1998	Head of Department of Health and Social problems by the Cabinet of Ministers of Azerbaijan Republic
1997-2000	National Coordinator of antidrug efforts supported by UNDP in Azerbaijan
2004 -2015	Head of the Maxillofacial Surgery Department of the 1st municipal hospital of Baku
2007 –	Present Chairman of Oral & Maxillofacial Surgery Department of AMU
2017 –	Present that President of Azerbaijan Society of Oral and Maxillofacial surgeons



TAOMS'21

Turkish Association Of Oral and Maxillofacial Surgery
28th INTERNATIONAL SCIENTIFIC CONGRESS
14th- 18th NOVEMBER 2021 / GLORIA GOLF RESORT - ANTALYA

Scientifically supported by



EUROPEAN ASSOCIATION FOR
CRANIO MAXILLO FACIAL
SURGERY

ABSTRACT

MANAGEMENT OF THE MODERN WAR BALLISTIK TAUMA IN MAXILLOFACIAL REGION: OUR EXPERIENCE IN KARABAGH WAR.

Ch. R. Rahimov, I.M.Farzaliyev, K.Z.Seyidova

Azerbaijan Medical University, Department of Oral&Maxillofacial surgery

Introduction. Recently, there has been a sustained increase in incidence of HFN region wounds in proportions to total body trauma in conflicts during the 20th to the 21st century. Wounds sustained from ballistic and blast trauma in the military environment are challenging to manage due to energy transfer, potential contamination and inconsistencies in the resources available to the treating surgeon. This is compounded in the head, face and neck (HFN) region by the complex regional anatomy and requirement to optimize functional, physiological, aesthetic and psychological outcomes, which should be executed in specialized multidisciplinary hospitals. The aim of current study is to demonstrate our experience in management of maxillofacial ballistic trauma based on specialized treatment of wounded soldiers during II Karabagh war.

Materials and methods. A total number of 67 wounded soldiers were included into the study. The majority of the patients received primary medical aid and initial surgical debridement on the battlefield and field hospital and transferred to our clinic. However, in some cases secondary reconstruction was unwarranted done in field hospitals. All patients underwent clinical, radiological and laboratory preoperative investigation. In secondary reconstruction cases preoperative virtual simulation were added to treatment protocol as additional diagnostic tool. Inclusion criteria was surgically treated patient, exclusion criteria were patients who did not require any major surgery, but only observation. Statistical analysis included assessment of site of injury, presence/absence of hard tissue defects and modality of primary and secondary surgical reconstructions.

Results. According to analyzed data statistically most frequently injured region was lower 1/3 of the face (33%) followed by middle 1/3 (30%). In absolute majority of cases (99,9%) the wounds were caused by missile fragments associating to blast effect. In 56% of all cases the wounds were associated to the true defect of the hard tissues of the face. The most frequent surgical procedure was primary reconstruction by the means of ORIF (42%) followed by extraction of foreign body (33%).

Conclusions. The management of HFN ballistic injury is associating to severe impact on anatomy, function and aesthetics of face and neck, resulting to significant psychological changes among wounded soldiers. Therefore, their management should include both primary and secondary reconstruction aimed to restore anatomy and function on the background of intensive psychological rehabilitation done by the specialists of allied specialties. Successful outcomes of such reconstructions could be achieved in specialized hospitals only, while initial stabilization of wounded should be done both on the battlefield and field hospitals. Statistical of injury incidence rate among facial zones showed prominence of upper and middle 1/3, that is probably could be explained by progress in helmets development and application, thus requiring further investigations in HFN protective armor upgrade. Lastly with taking into account that in majority of all clinical cases the wounds were created due to missile fragments associating to local blast effect, thus creating secondary impaction of teeth and roots, one should postpone tooth extraction procedure on the time of primary surgical reconstruction, combined with strong antibiotic prophylaxis in order to prevent significant bone loss.



TAOMS'21

Turkish Association Of Oral and Maxillofacial Surgery
28th INTERNATIONAL SCIENTIFIC CONGRESS
14th - 18th NOVEMBER 2021 / GLORIA GOLF RESORT - ANTALYA

Scientifically supported by



EUROPEAN ASSOCIATION FOR
CRANIO MAXILLO FACIAL
SURGERY



Alper Sindel, DDS, PhD
Department of Oral and Maxillofacial Surgery,
Faculty of Dentistry, Akdeniz University, Antalya, Turkey

Upon initially graduating in dentistry from Hacettepe University in 2007, Dr Sindel awarded doctorate degree (PhD) in oral and maxillofacial surgery from Faculty of Dentistry, Ankara University. In 2012, he started working as a specialist at the Department of Oral and Maxillofacial Surgery at Akdeniz University. He received a fellowship in facial plastic surgery and maxillofacial surgery and completed a practical microvascular course at Poole Hospital NHS Foundation Trust, Poole, UK in 2015-2016. Dr. Sindel qualified as an associate professor in 2018 and is currently a faculty member at the Department of Oral and Maxillofacial Surgery at Akdeniz University.

Dr. Sindel's areas of clinical and research interest are dental implantology, TMJ, oral diseases, surgical anatomy, oral pathology, orthognatic surgery, oral medicine, maxillofacial abnormalities, craniomandibular disorders and maxillofacial trauma. He has several publications and chapters in the peer reviewed literature. He is a member of IAOMS (International Association of Oral and Maxillofacial Surgeons), TAOMS (Turkish Association of Oral and Maxillofacial Surgery, Turkey) and ACBID (The Oral and Maxillofacial Surgery Society Association, Turkey).

2007 yılında Hacettepe Üniversitesi Diş Hekimliği Fakültesi'nden mezun olmasını takiben, Ankara Üniversitesi Diş Hekimliği Fakültesi Ağız, Diş ve Çene Cerrahisi Ana Bilim Dalı'nda uzmanlık ve doktora eğitim programını tamamlamıştır. 2012 yılında Akdeniz Üniversitesi Diş Hekimliği Fakültesi Ağız, Diş ve Çene Cerrahisi Ana Bilim Dalı'nda uzman doktor olarak görev yapmaya başlamış, 2015-2016 yılları arasında İngiltere'de Poole Hastanesi NHS Kuruluş Vakfı'nda fasiyal plastik cerrahi ve maksillofasiyal cerrahi ile mikrovasküler cerrahi eğitimlerini almıştır. Dr. Sindel 2018 yılında Ağız, Diş ve Çene Cerrahisi Doçenti ünvanını almış olup halen Akdeniz Üniversitesi Diş Hekimliği Fakültesi, Ağız, Diş ve Çene Cerrahisi Anabilim Dalı bünyesinde öğretim üyesi olarak görev yapmaktadır.

Klinik tecrübe ve araştırma alanları arasında dental implantoloji, TME, maksillofasiyal travma, oral hastalıklar, cerrahi anatomi, oral patoloji, ortognatik cerrahi, oral farmakoloji, maksillofasiyal anomaliler ve kranियomandibular düzensizlikler yer almakta olup, farklı hakemli bilimsel dergilerde ilgili konularda yayımlanmış çok sayıda bilimsel makalesi ve kitap bölümleri mevcuttur. IAOMS (Uluslararası Oral ve Maksillofasiyal Cerrahlar Birliği), TAOMS (Türk Oral ve Maksillofasiyal Cerrahi Derneği) ve ACBID (Ağız Ve Çene-Yüz Cerrahisi Birliği Derneği) üyelikleri bulunmaktadır.



TAOMS'21

Turkish Association Of Oral and Maxillofacial Surgery
28th INTERNATIONAL SCIENTIFIC CONGRESS
14th - 18th NOVEMBER 2021 / GLORIA GOLF RESORT - ANTALYA

Scientifically supported by



EUROPEAN ASSOCIATION FOR
CRANIO MAXILLO FACIAL
SURGERY

ABSTRACT

3D Printed Bone Modelling in Maxillofacial Surgery

In the field of oral and maxillofacial surgery, three-dimensional (3D) patient-specific models are being utilized for various purposes including medical education, patient information, preoperative planning, and simulation of the surgery using real surgical instruments. As a result of growing demand for 3D models, there has been an increased cost and time for obtaining them. This presentation will sum up a simplified and inexpensive production process of printed 3D models from CT data, which enables design, fabrication and clinical application of these patient-specific models.

Maksillofasiyal Cerrahide Üç Boyutlu Modelleme

Hastaya özgü üç-boyutlu (3B) modeller, oral ve maksillofasiyal cerrahi alanında medikal eğitim, hasta bilgilendirmesi, preoperatif planlama ve gerçek cerrahi enstrümanlarla model cerrahisi gibi pek çok farklı amaç için kullanılmaktadır. 3B modeller için artan talebin bir sonucu olarak da, bu modelleri elde etmek için gereken süre ve maliyet de artmıştır. Bu sunumda, bilgisayarlı tomografiden elde edilen verilerle, daha ucuz ve hızlı şekilde elde edilebilen 3B modellerin dizaynı, üretimi ve hastaya özgü bu modellerin klinik kullanımları özetlenecektir.



TAOMS'21

Turkish Association Of Oral and Maxillofacial Surgery
28th INTERNATIONAL SCIENTIFIC CONGRESS
14th - 18th NOVEMBER 2021 / GLORIA GOLF RESORT - ANTALYA

Scientifically supported by



EUROPEAN ASSOCIATION FOR
CRANIO MAXILLO FACIAL
SURGERY



Onur ŞAHİN
Associate Professor
İzmir Katip Çelebi University, Faculty Of Dentistry,
Department of Oral and Maxillofacial Surgery

Dr. Onur Şahin has graduated from dental school of Hacettepe University in 2011 and obtained his residency in oral and maxillofacial surgery from Gazi University in 2016. He is working as an academic staff in Oral and Maxillofacial Department of İzmir Katip Çelebi University since 2017. He was entitled as an associate professor in 2021. In addition, since 2017, he has continued his PhD studies at Ege University Faculty of Medicine, Department of Stem Cells. Dr. Onur Şahin's interests include stem cell and regenerative therapies, augmentations of atrophic jaws, all-on-X treatment, orthognathic surgery and MRONJ. He has more than 30 papers published in national and international journals related with his scientific field.

Dr. Onur ŞAHİN 2011 yılında Hacettepe Üniversitesi Diş Hekimliği Fakültesi'nden mezun oldu. 2012 yılında yapılan diş hekimliğinde uzmanlık sınavına girerek Gazi Üniversitesi Diş Hekimliği Fakültesi Ağız, Diş ve Çene Cerrahisi Anabilim dalında uzmanlık eğitimi almaya hak kazandı ve uzmanlık ünvanını 2016 yılında aldı. 2017 yılında İzmir Katip Çelebi Üniversitesi Diş Hekimliği Fakültesi Ağız Diş ve Çene Cerrahisi Anabilim dalında doktor öğretim üyesi olarak göreve başladı ve 2021 yılında doçentlik ünvanını aldı. Ayrıca Ege Üniversitesi Tıp Fakültesi Kök Hücre Anabilim dalında doktora eğitimini sürdürmektedir. SCI ve SCI-expanded indeksli dergilerde 12 adet, uluslararası alan indeksli dergilerde 23 adet yayını ve ulusal-uluslararası kongrelerde birçok sözlü ve poster bildirisi vardır. Dr. Onur Şahin'in ilgi alanları arasında; kök hücre ve rejeneratif tedaviler, dental implantoloji, ortognatik cerrahi ve ilaçlara bağlı gelişen çene kemiği osteonekrozları bulunmaktadır.



TAOMS'21

Turkish Association Of Oral and Maxillofacial Surgery
28th INTERNATIONAL SCIENTIFIC CONGRESS
14th - 18th NOVEMBER 2021 / GLORIA GOLF RESORT - ANTALYA

Scientifically supported by



EUROPEAN ASSOCIATION FOR
CRANIO MAXILLO FACIAL
SURGERY

ABSTRACT

Bisphosphonates are often preferred drugs for the treatment of osteoporosis, Paget's disease and in the prevention of metastatic bone tumors. The increase of localized osteonecrosis cases in jaw bones related to bisphosphonates; negative effects on quality of life and increased morbidity led researchers to identify early and to investigate the effective treatment modality. Treatment of medication-related osteonecrosis of the jaw patients is based on individual protocols from clinical experience, as there are no definitive treatment guidelines. Severe forms of the disease adversely affect quality of life and produce significant morbidity in patients suffering from these lesions. Although the need for surgical treatment is widely accepted in the advanced stages of MRONJ, there is still some debate about which surgical technique to apply. In this presentation, the treatment procedures in advanced stages of MRONJ cases will be discussed.

Bifosfonatlar, osteoporoz ve Paget hastalığının tedavisinde metastatik kemik tümörlerinin önlenmesinde sıklıkla tercih edilen ilaçlardır. Bifosfonatlara bağlı gelişen çene kemiklerinde lokalize osteonekroz vakalarının artması; yaşam kalitesinin negatif olarak etkilenmesi ve morbiditenin artması araştırmacıları erken dönemde tanımlanmasına ve etkin tedavi şeklinin araştırılmasına yöneltmiştir. İlaçlara bağlı gelişen çene kemiği osteonekrozlarının tedavisi, kesin bir tedavi rehberi olmadığı için klinik deneyimlerden elde edilen bireysel protokollere dayanmaktadır. Hastalığın şiddetli formları yaşam kalitesini olumsuz yönde etkiler ve bu lezyonlardan etkilenen hastalarda önemli morbiditeye sebep olur. MRONJ'un ileri evrelerinde cerrahi tedaviye duyulan ihtiyaç yaygın olarak kabul görse de, hangi cerrahi tekniğin uygulanacağı konusunda hala bazı tartışmalar vardır. Bu sunumda ileri evre MRONJ olgularındaki tedavi yöntemleri tartışılacaktır.



TAOMS'21

Turkish Association Of Oral and Maxillofacial Surgery
28th INTERNATIONAL SCIENTIFIC CONGRESS
14th - 18th NOVEMBER 2021 / GLORIA GOLF RESORT - ANTALYA

Scientifically supported by



EUROPEAN ASSOCIATION FOR
CRANIO MAXILLO FACIAL
SURGERY



Prof. Dr. Figen Çizmeci Şenel

She graduated from Ankara University Faculty of Dentistry in 1994 and completed her Ph.D. and specialty in 2001 at Oral, Maxillofacial and Maxillofacial Surgery Department of the same university. In 2002, she worked as a research fellow in Department of Oral and Maxillofacial Surgery, Washington Hospital Center, USA. At the same year, she completed "Introduction to the principles and practices of clinical trials" certification program at the National Institute of Health, USA.

After she was appointed as associate professor. she worked as a rotational attending in Department of Oral and Maxillofacial Surgery at Washington Hospital Center in 2009, and in the National Institute of Health, National Institute of Dental and Craniofacial Research in the United States in 2013. She was appointed professor at the Faculty of Dentistry of Karadeniz Technical University in 2013. She worked as a researcher at the National Institute of Health, National Institute of Dental and Craniofacial Research, USA in 2017.

Meanwhile, in the National Institute of Health, besides her studies related to her branch, Senel completed scientific researches, projects and quality improvement training programs on information security, basic information systems security authorization, privacy awareness, recording, document and risk management, system management, fundamental rights and discrimination in employees and patients, safe work and ethics.

She has been appointed as the chairman of Turkish Health Care Quality and Accreditation Institute in 2018 and still continues her duty. She has been working as the Secretary General of the Presidency of Turkish Health Institutes since April 2021. Senel is a member of the Higher Education Quality Board and chairman of the Commission for the Recognition and Authorization of External Evaluation and Accreditation Bodies.

She is still Vice President of Oral and Maxillofacial Surgery Association and Turkish Director of the American Institute of Implant Dentistry. She has more than 100 publications and congress presentation in national and international level, 1 book and 1 book translation editorial. She is married and has one son.



TAOMS'21

Turkish Association Of Oral and Maxillofacial Surgery
28th INTERNATIONAL SCIENTIFIC CONGRESS
14th - 18th NOVEMBER 2021 / GLORIA GOLF RESORT - ANTALYA

Scientifically supported by



EUROPEAN ASSOCIATION FOR
CRANIO MAXILLO FACIAL
SURGERY

Ankara Üniversitesi Diş Hekimliği Fakültesi'nden 1994 yılında mezun oldu ve 2001 yılında aynı üniversitenin Ağız, Diş ve Çene Cerrahisi Anabilim dalında doktora ve uzmanlık eğitimini tamamladı. 2002 yılında Amerika Birleşik Devletleri, Washington Hospital Center, Department of Oral and Maxillofacial Surgery' de research fellow olarak çalıştı. Aynı yıl, Amerika Birleşik Devletleri, National Institute of Health 'te "Klinik araştırmaların prensip ve uygulamalarına giriş" sertifika programını tamamladı.

2008 yılında doçent ünvanını almasının ardından 2009 yılında Amerika Birleşik Devletleri, Washington Hospital Center, Department of Oral and Maxillofacial Surgery' de ve 2013 yılında Amerika Birleşik Devletleri, National Institute of Health, National Institute of Dental and Craniofacial Research' te misafir öğretim üyesi olarak çalıştı. 2013 yılında Karadeniz Teknik Üniversitesi Diş Hekimliği Fakültesi'nde profesör kadrosuna atandı. 2017 yılında Amerika Birleşik Devletleri, National Institute of Health, National Institute of Dental and Craniofacial Research' te araştırmacı olarak projelerde görev aldı.

Bu esnada National Institute of Health' te branşı ile ilgili çalışmalarının yanısıra, bilimsel araştırmalar, projeler ve kalite iyileştirme konularında; Bilgi güvenliği, temel bilgi sistemleri güvenlik yetkilendirmesi, gizlilik bilinci, kayıt, doküman ve risk yönetimi, sistem yönetimi, çalışan ve hastalarda temel haklar ve ayırimcılık, güvenli çalışma ve Etik konularında eğitim programlarını tamamladı.

2018 yılında Türkiye Sağlık Enstitüleri Başkanlığı, Türkiye Sağlık Hizmetleri Kalite ve Akreditasyon Enstitüsü Başkanlığına atanmış ve halen bu görevini sürdürmektedir. Nisan 2021 tarihinden bu yana Türkiye Sağlık Enstitüleri Başkanlığı Genel Sekreteri olarak görev yapmaktadır. Yüksek Öğretim Kalite Kurulu üyesi ve Dış Değerlendirme ve Akreditasyon Kuruluşlarının Tanınması ve Yetkilendirilmesi Komisyonu başkanıdır. Ağız ve Çene- Yüz Cerrahisi Derneği Başkan Yardımcılığı ve American Institute of Implant Dentistry Türkiye Direktörlüğü görevlerini yürütmektedir. Ulusal ve uluslararası düzeyde 100' den fazla yayını, kongre bildirisi ve 1 adet kitap ve 1 adet kitap ve 1 adet kitap çeviri editörlüğü bulunmaktadır. Evli ve bir çocuk annesidir.



TAOMS'21

Turkish Association Of Oral and Maxillofacial Surgery
28th INTERNATIONAL SCIENTIFIC CONGRESS
14th - 18th NOVEMBER 2021 / GLORIA GOLF RESORT - ANTALYA

Scientifically supported by



EUROPEAN ASSOCIATION FOR
CRANIO MAXILLO FACIAL
SURGERY

ABSTRACT

A NEW HORIZON IN HEALTH RESEARCH: TUSEB HEALTH RESEARCH ECOSYTEM FROM R&D TO DO PRODUCT

As a result of the rapid introduction of new technologies, significant changes are seen in the structure of many industries in the age of information and technology. Health care is one of the areas most affected by this transformation in the world. There is no doubt that investing in the future through research in health science and technology is a long-term winning strategy. As a result of medical advances, developed countries not only improve public health, but also gain wide-ranging economic benefits by increasing their global competitiveness through scientific innovation. As in other developed countries of the world, TUSEB; It aims to support scientific research in the field of science and technology based on free competition, transparency and equality. By providing a university and industry cooperation model, it is aimed to support planned and sustainable development by transforming knowledge into a product. For this purpose, a suitable scientific environment will be provided for researchers, researches will be coordinated, innovation will be encouraged and a health research ecosystem will be established. As a result, TÜSEB will represent our country in international health, science and technology platforms. In line with the establishment purposes of TUSEB; It contributes to health sciences by following the universal transformations and developments in the field of health, leading Turkey to become one of the few countries in the world in the fields of health sciences and biotechnology in a short time, and by working towards becoming an institution that opens new horizons.

SAĞLIK ARAŞTIRMALARINDA YENİ BİR UFUK: TÜSEB AR-GE DEN ÜRÜNE SAĞLIK ARAŞTIRMALARI EKOSİSTEMİ

Bilgi ve Teknoloji Çağı'nda yeni teknolojilerin hızla kullanıma sunulması ile birçok endüstrinin yapısında önemli değişimler görülmektedir. Dünya genelinde sağlık hizmetleri de bu dönüşümden en çok etkilenen alanlardan birisi olarak öne çıkmaktadır. Sağlık bilim ve teknolojileri alanında araştırma yoluyla geleceğe yatırım yapmanın uzun vadede bir kazanma stratejisi olduğu şüphe götürmez bir gerçektir. Gelişmiş ülkeler tıbbi ilerlemeler ile toplum sağlığını geliştirmenin yanında bilimsel inovasyon ile küresel rekabet güçlerini artırarak geniş kapsamlı ekonomik faydalar da elde etmektedirler. Dünya' nın diğer gelişmiş ülkelerinde olduğu gibi TÜSEB' in kuruluşu ile bilim ve teknoloji alanında, serbest rekabete dayalı, şeffaf ve eşitlik ilkeleri çerçevesinde, bilimsel araştırmalar yapılmasının desteklenmesi hedeflenmektedir. Üniversite ve sanayi iş birliği modeli ile bilginin ürüne dönüştürülerek, planlı ve sürdürülebilir kalkınmaya destek sağlanması amaçlanmaktadır. Bu amaçla araştırmacılara uygun bilimsel ortam sağlanacak, araştırmalar koordine edilecek, inovasyon teşvik edilecek ve sağlık araştırmaları ekosisteminin oluşturulması sağlanacaktır.

Sonuç olarak; TÜSEB ülkemizi uluslararası sağlık, bilim ve teknoloji platformlarını temsil edecek ve kuruluşunda belirlenen hedefler doğrultusunda sağlık alanında görülen evrensel dönüşüm ve gelişmeleri takip ederek Türkiye'nin kısa bir süre içerisinde sağlık bilimleri ve biyoteknoloji alanlarında dünyanın sayılı ülkelerinden birisi olması konusunda öncülük edip yeni ufukların açılmasını sağlayacak bir kurum olma yolunda çalışmalar yaparak sağlık bilimlerine katkı sağlamaktadır.



TAOMS'21

Turkish Association Of Oral and Maxillofacial Surgery
28th INTERNATIONAL SCIENTIFIC CONGRESS
14th - 18th NOVEMBER 2021 / GLORIA GOLF RESORT - ANTALYA

Scientifically supported by



EUROPEAN ASSOCIATION FOR
CRANIO MAXILLO FACIAL
SURGERY



Abdullah Tolga Sıtilci, MD, Assist. Prof.

Dr A. Tolga Şıtilci was born in Istanbul. After Kabatas High School, he graduated from Istanbul University Cerrahpaşa Faculty of Medicine in 1999. Dr. Şıtilci, who has started to work as a lecturer and anesthesiologist at the Faculty of Dentistry of Istanbul University since 2010 and still continues to work, works on Conscious Sedation, Emergency Medical Situations and Treatments in Dentistry, Dental General Anesthesia.

Dr A. Tolga Şıtilci, İstanbul'da doğdu. Kabataş Erkek Lisesi'nin ardından İstanbul Üniversitesi Cerrahpaşa Tıp Fakültesi'nden 1999 yılında mezun oldu. İstanbul Üniversitesi Diş Hekimliği Fakültesi'nde 2010 yılından beri öğretim üyesi ve Anesteziyolog olarak Doktor Öğretim Üyesi kadrosunda çalışmaya başlayan ve halen görevine devam eden Dr Şıtilci, Bilinçli Sedasyon, Diş Hekimliği'nde Acil Tıbbi Durumlar ve Tedavileri, Dental Genel Anestezi konularında çalışmaktadır.

ABSTRACT

Patient Assesment Before General Anesthesia in Dentistry Practices

Although the origin of the science of Anaesthesiology is closely related to the history of dentistry, general anesthesia was not preferred in dental procedures until recent years due to the strong adherence to local anesthesia. However, today, the use of general anesthesia in dental procedures and especially in maxillofacial surgery has started to become popular again. Since this cooperation will increase in the future, dentists in general, and maxillofacial surgeons in particular, need to refresh their knowledge about the preparation of patients for general anesthesia in the preoperative period.

Diş Hekimliği Uygulamalarında Genel Anestezi Öncesi Hasta Hazırlığı

Anesteziyoloji biliminin kökeni diş hekimliği tarihçesine sıkı sıkıya bağlı olduğu halde, lokal anesteziye geliştirilen sıkı bağıllık nedeniyle, son yıllara kadar dental işlemlerde genel anestezi uygulaması pek tercih edilmiyordu. Ancak günümüzde dental uygulamalarda ve özellikle maksillofasial cerrahide genel anestezinin kullanımı yeniden popüler hale gelmeye başlamıştır. Bu işbirliği gelecekte daha da artacak olduğu için, genelde diş hekimlerinin özelde de maksillofasial cerrahların, hastaların preoperatif dönemde genel anesteziye hazırlanması konusunda bilgilerini tazelemesi gerekmektedir.



TAOMS'21

Turkish Association Of Oral and Maxillofacial Surgery
28th INTERNATIONAL SCIENTIFIC CONGRESS
14th - 18th NOVEMBER 2021 / GLORIA GOLF RESORT - ANTALYA

Scientifically supported by



EUROPEAN ASSOCIATION FOR
CRANIO-MAXILLO-FACIAL
SURGERY



Florian M. Thieringer, MHBA
Priv.-Doz. Dr. Habil. Dr.Med. Dr.Med. Dent.
Prof. h.c. (Léon, Nic), Prof. adj. (SDM Dharwad)
University Hospital Basel & University of Basel, Switzerland

Florian M. Thieringer is an Oral- and Cranio-Maxillo-Facial Surgeon and a Medical 3D Expert, with focus on Tumor-, Trauma-, Reconstructive- and Orthognathic Surgery, located at the University Hospital Basel and University of Basel, Switzerland.

FMT is currently senior surgeon and Privatdozent for Oral and Cranio-Maxillofacial Surgery at the University Hospital Basel. He is the Head of the Medical Additive Manufacturing Research Group (Swiss MAM) at the University of Basel's Department of Biomedical Engineering (UNIBAS DBE).

He is an internationally recognized expert for computer assisted surgery (CAS) and medical additive manufacturing, extensively exploring and promoting the integration of virtual surgical planning, 3D printing and other innovative technologies at the point-of-care (POC) – like additive manufacturing of patient specific implants (PSI) in various (bio-) materials, including bioprinting & regenerative surgery.

Since 2016 Florian Thieringer is Co-Director of the multidisciplinary 3D Print Lab at the University Hospital of Basel. Since 2020 he is Co-Principal Investigator of the innovative MIRACLE 2 project (Minimally Invasive Robot-Assisted Computer-guided LaserosteotomE). This 12 Mio Swiss Francs research project, funded by the Werner Siemens Foundation, aims to develop a robotic endoscope to perform contact-free bone surgery with laser light. Perfectly fitting patient-specific implants will be designed in AR/VR and will be produced by intra- and extracorporeal 3D printing.

He is co-applicant and since 2021 in the steering committee of the University Hospital Basel flagship project "Innovation Focus Regenerative Surgery".

ABSTRACT

3D Printing – the Digital (R)Evolution in CMF Surgery

Although medical 3D printing has been available for several decades, especially the last years have shown how versatile its application in oral and maxillofacial surgery can be. In this lecture, the history & background, possible applications and an outlook on the use of medical 3D printing in oral and cranio-maxillofacial surgery will be given. The speaker has a wealth of experience in the field of medical 3D printing solutions. Florian Thieringer is an internationally recognized expert and innovator in oral and cranio-maxillofacial surgery, computer assisted surgery and medical 3D printing. At the University Hospital Basel, he is a cranio-maxillofacial surgeon and head of the 3D Print Lab at the Point of Care. At the Department of Biomedical Engineering, University of Basel, Switzerland, Thieringer leads the Swiss MAM research group. His vision is to make innovative technologies such as computer-assisted surgery and 3D printing available at all centers worldwide – with an individual focus and for the benefit of all patients.



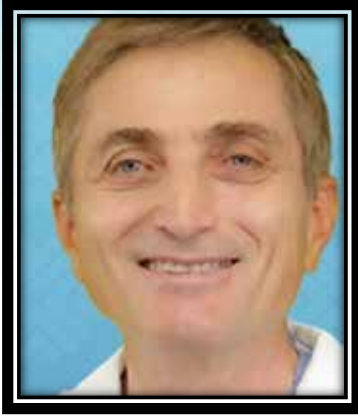TAOMS'21

Turkish Association Of Oral and Maxillofacial Surgery
28th INTERNATIONAL SCIENTIFIC CONGRESS
14th - 18th NOVEMBER 2021 / GLORIA GOLF RESORT - ANTALYA

Scientifically supported by



EUROPEAN ASSOCIATION FOR
CRANIO MAXILLO FACIAL
SURGERY



Dr. Sina Uçkan

Sina Uçkan received bachelor's degree from Ankara University Faculty of Dentistry and his completed speciality programme at Hacettepe University Faculty of Dentistry Department of Oral and Maxillofacial Surgery. He is currently working as a Professor at Medipol University Faculty of Dentistry. He has conducted research and clinical activities at Mount Sinai Hospital in New York. His areas of interest are trauma, reconstruction, deformity surgeries and advanced implantology. He has many published many papers in national and international journals.

Ankara Üniversitesi Diş Hekimliği Fakültesinde lisans, Hacettepe Üniversitesi Diş Hekimliği Fakültesi Ağız Diş Cerrahisi AD doktorasını tamamlamıştır. Şu anda Prof olarak Medipol Üniversitesi Diş Hekimliği Fakültesinde görev yapmaktadır. New York Mount Sinai Hastanesinde araştırma ve klinik faaliyetlerde bulunmuştur. Travma, rekonstrüksiyon, deformite cerrahileri ve ileri implantoloji ilgi alanlarıdır. Ulusal ve uluslararası dergilerde çok sayıda çalışması mevcuttur.

ABSTRACT

Although obstructive sleep apnea, which has symptoms such as severe snoring, interrupted sleep at night, shortness of breath, distraction and daytime sleepiness is quite common, it is usually not easily diagnosed or is diagnosed after it has progressed.

It should be treated to reduce both symptoms and cardiovascular risks. Today, the indications, surgery and results of mandibular and/or maxillary advancement, which is the most effective surgical treatment of OSA, will be discussed.

Şiddetli horlama, gece uykunun bölünmesi, nefesin kesilmesi, gündüz uyuklama hali, dikkat dağınıklığı gibi semptomları olan obstruktif uyku apnesi oldukça yaygın olmasına rağmen genellikle teşhis edilmez ya da çok ilerledikten sonra teşhis edilir.

Hem semptomları hem de kardiyovasküler riskleri azaltmak için tedavi edilmelidir. Bugün, OSA'nın en etkili ve uzun süreli cerrahi tedavisi olan mandibular ve/veya maksiller ilerletme endikasyonları, cerrahisi ve sonuçları tartışılacaktır.



TAOMS'21

Turkish Association Of Oral and Maxillofacial Surgery
28th INTERNATIONAL SCIENTIFIC CONGRESS
14th - 18th NOVEMBER 2021 / GLORIA GOLF RESORT - ANTALYA

Scientifically supported by



EUROPEAN ASSOCIATION FOR
CRANIO MAXILLO FACIAL
SURGERY



Dr. Faysal Uğurlu

Prof. Dr. Faysal Uğurlu was born in 1978 in Erzincan. He graduated from Erzincan Anatolian High School in 1995 and Marmara University Faculty of Dentistry in 2001. He completed his specialty of OMFS surgery between 2001-2009 in Marmara University Faculty of Dentistry and obtained his PhD degree in 2009 in the same University. In 2007, he was invited as a visiting doctor in the Oral and Maxillofacial Surgery Department of the University of Semmelweis, Budapest/ Hungary, where he went on a scholarship. In the period 2009-2010 he worked as an OMFS surgeon at Gölcük Military Hospital then returned to and became a teaching member in Marmara University Faculty of Dentistry. Dr. Faysal still continues his academic career as a professor in Marmara University Faculty of Dentistry and teaches at the same faculty as a lecturer. He has given invited lectures as guest speaker at national and international congresses. He has many articles in international and national scientific journals and chapters in books. Faysal Uğurlu is married and has one child.

Prof. Dr. Faysal UĞURLU 1978 yılında Erzincan'da doğdu. 1995 yılında Erzincan Anadolu Lisesi'nden, 2001 yılında Marmara Üniversitesi Diş Hekimliği Fakültesi'nden mezun oldu. Marmara Üniversitesi Diş Hekimliği Fakültesi'nde Çene cerrahisi alanındaki uzmanlığını 2001-2009 yılları arasında tamamlayarak 2009 yılında doktor unvanını aldı. 2008 yılında Budapeşte/Macaristan Semmelweis Üniversitesi Maksillofasiyal Cerrahi Bölümünde davetli doktor olarak bulundu. 2009-2010 döneminde Gölcük Donanma Başkanlığı'nda OMFS cerrahisi olarak görev yaptı ve ardından Marmara Üniversitesi Diş Hekimliği Fakültesine döndü ve öğretim üyesi olarak akademik görevine başladı. 2014 yılında doçentlik 2021 yılında profesörlük unvanını aldı. Halen Marmara Üniversitesi Diş Hekimliği Fakültesi'nde Profesör olarak akademik kariyerine devam eden Faysal Uğurlu, aynı fakültede öğretim üyesi olarak ders vermektedir. Birçok ulusal ve uluslararası kongrelerde davetli konuşmacı olarak katılmış, alanında uluslararası ve ulusal bilimsel dergilerde, kitaplarda makaleler yayınlamıştır. Faysal Uğurlu evli ve bir çocuk babasıdır.



TAOMS'21

Turkish Association Of Oral and Maxillofacial Surgery
28th INTERNATIONAL SCIENTIFIC CONGRESS
14th - 18th NOVEMBER 2021 / GLORIA GOLF RESORT - ANTALYA

Scientifically supported by



EUROPEAN ASSOCIATION FOR
CRANIO MAXILLO FACIAL
SURGERY

ABSTRACT

Autogenous bone graft is still commonly considered the gold standard for the reconstruction of resorbed alveolar bone. Autologous bone grafting for the treatment of bone defects attributable to tumor resection, trauma, inflammation, or age-related atrophy of the jaw is now a standard procedure. Several locations both intraoral or Extraoral, including iliac crest, tibia, mandibular symphysis, mandibular ramus and calvarium, can be used as the donor site. They show osteoinductive, osteoconductive and nonimmunogenic properties that are fundamental in harvesting of autogenous bone grafts. Beside these, the success of autogenous block graft is very high. However, it has been described and published in the literature that it has many complications. In this presentation the complications of alveolar bone reconstruction with autogenous block graft, their solutions and precautions are going to be discussed.

Otojen kemik grefti rezorbe alveolar kemiğin rekonstrüksiyonunda hala altın standart olarak kabul edilmektedir. Tümör rezeksiyonu, travma, enfeksiyon veya yaşa bağlı atrofilerin tedavilerinde otojen kemik greftlemeleri rutin bir uygulamadır. İliak krest, tibia, mandibular Simfiz, mandibular ramus ve kraniyum gibi birçok intra oral ve ekstra oral bölge donör saha olarak kullanılır. Otojen hazırlanan bu greftler osteoindüktif, osteokondüktif ve nonimmunojenik özellik gösterirler. Bunların yanında başarı oranı çok yüksektir. Ancak literatürde de birçok komplikasyona sahip olduğu tanımlanmış ve yayınlanmıştır. Bu sunumda alveolar kemiğin otojen blok greftle rekonstrüksiyonunda ki komplikasyonları, bunların çözümü ve önlemleri tartışılacaktır,



TAOMS'21

Turkish Association Of Oral and Maxillofacial Surgery
28th INTERNATIONAL SCIENTIFIC CONGRESS
14th - 18th NOVEMBER 2021 / GLORIA GOLF RESORT - ANTALYA

Scientifically supported by



EUROPEAN ASSOCIATION FOR
CRANIO MAXILLO FACIAL
SURGERY



Assoc. Prof. Dr. Zekai Yaman

He graduated from the School of Dentistry at Ankara University in 1989 and completed his PhD education in the Department of Oral and Maxillofacial Surgery at the same University. In 1997, he won the scholarship of Japanese Ministry of Science and Education and was accepted to the 1st Oral and Maxillofacial Surgery Clinic. He participated in clinic studies on advanced maxillofacial surgery, orthognathic surgery and cleft lips-palate, and also to experimental studies on oro-facial neurophysiology for 2 years. He successfully completed the education program in Oral and Maxillofacial Surgery termed for 18 months. In 2000, he received the title of University Associate Professor. He worked at his private clinic in Istanbul between the years of 2000 and 2011. He has been providing service as Oral and Maxillofacial Surgery Specialist at the Department of Oral and Dental Health in Vehbi Koç Foundation American Hospital as of 2010. He is an International Board Certificated Oral and Maxillofacial Surgeon (Fellow International Board for the Certification of Specialist in Oral and Maxillofacial Surgery).

Dr Zekai Yaman, 1989 yılında Ankara Üniversitesi Diş Hekimliği Fakültesinden mezun olarak, Ağız, Diş, Çene Hastalıkları ve Cerrahisi Anabilim Dalında Doktora eğitimini tamamladı. 1997 yılında Japonya Bilim ve Eğitim Bakanlığı Monbusho bursu ile Japonya'ya giderek, Osaka Üniversitesi 1. Oral ve Maksillofasiyal Cerrahi Kliniğinde, 18 ay süreli Oral ve Maksillofasiyal Cerrahide İleri Cerrahi Eğitim programını tamamladı. 2000 yılında Üniversite Doçenti ünvanını aldı. 2000-2010 yılları arasında İstanbul'da özel muayenehanesinde çalıştı. 2010 yılından itibaren Amerikan Hastanesinde çalışmaktadır. Uluslararası Ağız ve Çene Cerrahisi Uzmanları Board Sertifikası (International Board for the Certification of Specialist in Oral and Maxillofacial Surgery) sahibidir.

ABSTRACT

Piezosurgical bone lid technique for the removal of the mandibular wisdom tooth associated with cyst or tumors.

Pizeocerrahi kemik penceresi tekniği: Alt çene gömülü diş, kist ve tümörlerin tedavisinde kullanımı



TAOMS'21

Turkish Association Of Oral and Maxillofacial Surgery
28th INTERNATIONAL SCIENTIFIC CONGRESS
14th - 18th NOVEMBER 2021 / GLORIA GOLF RESORT - ANTALYA

Scientifically supported by



EUROPEAN ASSOCIATION FOR
CRANIO MAXILLO FACIAL
SURGERY



Dr. Mehmet Emre Yurttutan

Mehmet Emre Yurttutan graduated from Ankara University, Faculty of Dentistry in 2008. In the same year, he started doctorate education in the same faculty in the Department of Oral and Maxillofacial Surgery. He got the PhD title in 2014. He is currently working as an Associate Professor in the same department. His special interests are temporomandibular disorders, dental implantology, oral and maxillofacial deformities, cleft lip & palate, and maxillofacial trauma.

Mehmet Emre Yurttutan 2008 yılında Ankara Üniversitesi Diş Hekimliği Fakültesi'nden mezun oldu. Aynı yıl aynı fakültede Ağız, Diş ve Çene Cerrahisi Anabilim Dalı'nda doktora eğitimine başladı. 2014 yılında doktora ve uzmanlık ünvanını aldı. Halen aynı bölümde Doçent olarak görev yapmaktadır. Özel ilgi alanları; temporomandibular bozukluklar, dental implantoloji, oral ve maksillofasiyal deformiteler, yarık dudak & damak ve maksillofasiyal travmadır.

ABSTRACT

Preauricular Approach in Temporomandibular Joint Surgery

Temporomandibular joint (TMJ) disorders are recurrent pain or joint dysfunction in the TMJ and/or masticatory muscles. The main reason of this problem, which can occur due to various reasons, is the loss of harmony of the surface of the TMJ and the disc. While there is usually a response to conservative and medical treatment, surgical treatment is required in cases such as hypermobility, ankylosis, and TMJ tumors.

In TMJ surgery, the preauricular approach is generally used to reach the surgical site. This incision has modifications such as popo-wich, hockey stick, endaural. It is extended anteriorly at an angle of 45 degrees on the scalp. In this way, the temporal fascia can be passed directly. The temporal fascia is cut at an angle of 45 degrees about 1 cm above the zygomatic arch, revealing the temporal muscle fibers. This thick fascia continues below with the periosteum of the zygomatic arch, and below with the fascia of the masseter muscle, and fuses with the parotid sheath from the parotid-masseter fascia. The frontal branch of the facial nerve crosses the zygomatic arch 15 mm in front of the tragus just above the periosteum. Therefore, the dissection is performed subperiosteally to avoid damaging the nerve. The dissection is extended downward and an incision is made in the periosteum at the starting



TAOMS'21

Turkish Association Of Oral and Maxillofacial Surgery
28th INTERNATIONAL SCIENTIFIC CONGRESS
14th - 18th NOVEMBER 2021 / GLORIA GOLF RESORT - ANTALYA

Scientifically supported by



EUROPEAN ASSOCIATION FOR
CRANIO MAXILLO FACIAL
SURGERY

point of the zygomatic arch. If bleeding occurs, the vein can be tied or the bleeding can be stopped with electrocautery. When using electrocautery, it is recommended to use a nerve stimulator to avoid nerve damage. The entire facial nerve and flap are lifted over the zygomatic arch with the periosteum elevator. Frontal branch is completely preserved when it remains in the subperiosteal plane. By extending the incision downward, the flap is mobilized more anteriorly. Thus, the articular eminence, temporomandibular ligament and joint capsule are completely exposed. The capsule is cut with T or horizontal incision to reach the condyle. Medial dissection of the condyle should be performed carefully in cases of ankylosis and condyle tumors. The internal maxillary artery is directly related to the medial condyle. After the condyle head is removed, bleeding is controlled and a drain is placed. Capsule, fascia, subcutaneous, and skin are sutured.

Physical therapy is recommended to the patient in order to prevent ankylosis and reankylosis as a post-op. The patient is advised to use the "TheraBite Jaw Movement Rehabilitation Device" and the mouth opening is maintained.

Temporomandibular Eklem Cerrahisinde Preauriküler Yaklaşım

Temporomandibular eklem rahatsızlıkları, çene ekleminde ve/veya çiğneme kaslarında sürekli tekrarlayan ağrı veya eklemden meydana gelen fonksiyon bozukluğudur. Çeşitli nedenlerden dolayı ortaya çıkabilen bu sorunun, ana nedeni ise çene ekleminin yüzeyi ve eklem diskinin uyumunu kaybetmesidir. Genellikle konservatif ve medikal tedaviye yanıt alınırken hiper mobilite, ankiloz ve temporomandibular eklem tümörleri gibi durumlarda cerrahi tedavi gerekir.

Temporomandibular eklem cerrahisinde cerrahi sahaya ulaşmak için genellikle preauriküler insizyon kullanılır. Bu insizyonun popo-wich, hockey stick, endural gibi modifikasyonları vardır. İnsizyonun alt sınırı kulak lobulüne, üst sınırı saçlı deride 45 derecelik açıyla anteriora uzatılır. Bu şekilde temporal fasiaya direk olarak geçilir. Temporal fascia zigomatik arkın 1 cm kadar üzerinde 45 derecelik açıyla kesilerek temporal kas lifleri ortaya çıkarılır. Bu kalın fascia aşağıda zigomatik ark periostu, daha aşağıda masseter kasın fasiyasıyla devam eder ve parotis-masseter fasiyası danen parotis kılıfıyla birleşir. Fasial sinirin frontal dalı zigomatik arkı tragusun 15 mm önünde hemen periost üzerinde çaprazlar. Bu yüzden diseksiyon siniri zedelememek için subperiostal yapılır. Diseksiyon aşağıya uzatılır, zigomatik arkın başlangıç noktasında periosta dik bir insizyon yapılır. Kanama olursa damar bağlanabilir veya elektrokoter ile kanama durdurulabilir. Elektrokoter kullanırken sinir hasarından kaçınmak için sinir stimulatörü kullanılması tavsiye edilir. Periost elevatörüyle fasial kılıf ve flebin tamamı zigomatik ark üzerinden kaldırılır. Frontal dal subperiostal planda kalındığında tamamen korunur. İnsizyon aşağıya uzatılarak flebin daha fazla anteriora mobilize olması sağlanır. Böylece artiküler eminens, temporomandibular ligament ve eklem kapsülü tamamen ortaya çıkarılır. Kapsül ise T insizyonu veya horizontal insizyonla kesilerek kondile ulaşılır. Ankiloz ve kondil tümörü vakalarında kondilin medial diseksiyonu dikkatli yapılmalıdır. İnternal maksiller arter kondilin mediali ile direk ilişkilidir. Kondil başı çıkartıldıktan sonra kanama kontrolü sağlanır ve dren yerleştirilir. Kapsül, fascia, ciltaltı ve cilt süturlanır.

Post-op olarak ankiloz ve reankiloz oluşmaması için hastaya fizik tedavi önerilir. Hastaya "TheraBite Çene Hareketi Rehabilitasyon Aygıtı" kullanması tavsiyesi verilerek ağız açıklığının idamesi sağlanır.



TAOMS'21

Turkish Association Of Oral and Maxillofacial Surgery
28th INTERNATIONAL SCIENTIFIC CONGRESS
14th- 18th NOVEMBER 2021 / GLORIA GOLF RESORT - ANTALYA

Scientifically supported by



EUROPEAN ASSOCIATION FOR
CRANIO MAXILLO FACIAL
SURGERY



Mr Nicholas Kalavrezos FRCS FFDRCSI MD
University College London Hospitals

Nicholas Kalavrezos is a Head and Neck Reconstructive Surgeon and the Lead Clinician in the Head and Neck Centre at University College London Hospital with a background in Oral and Maxillo-Facial surgery. Nicholas is also the Lead Head and Neck Sarcoma Surgeon for the London Sarcoma Service. His clinical practice includes ablative and reconstructive surgery for the head and neck with a special interest in bone sarcomas and functional outcomes following reconstructive surgery. His clinical practice also includes surgical treatment of salivary gland tumours as well as thyroid surgery. Nicholas' research interests include applications of "tissue engineering" in head & neck reconstruction. Nicholas is a founding member of the "Centre for Reconstructive Surgery" at University College London and holds a Senior Lecturer post at the same Institution. He is also a member of the "Face Transplant Group" based at Royal Free Hospital aiming to perform the first face transplant in the UK.

He has joint research projects in the Nanotechnology Lab of UCL on "tissue engineered bio-scaffolding" aiming to replace defects of the head and neck (ie nose / ears) with tissue- engineered based micro-vascular flap reconstruction.

Nicholas lectures regularly at national and international meetings and holds the position of the Secretary General on the Executive Board of the European Association for Cranio-Maxillofacial Surgery.

He is also the EACMFS Junior President Elect.



TAOMS'21

Turkish Association Of Oral and Maxillofacial Surgery
28th INTERNATIONAL SCIENTIFIC CONGRESS
14th- 18th NOVEMBER 2021 / GLORIA GOLF RESORT - ANTALYA

Scientifically supported by



EUROPEAN ASSOCIATION FOR
CRANIO MAXILLO FACIAL
SURGERY

ABSTRACT

Patients undergoing oncological resection and reconstruction for the oral cavity and oropharynx, have variable speech and swallow outcomes with multiple influential factors. Various sub-sites of the oral cavity and oropharynx, can be categorised by functional or anatomical methods; reconstruction of those sub-sites may impact on swallow and speech outcomes

Objectives

The aim of this review is to identify which subsite categories are used in the literature, and whether there is a relationship between the described subsite of reconstruction, other factors and long term outcomes for swallow and speech. Secondary objectives include identification of the subjective and objective assessment tools utilised to assess function.

Methods

A systematic review of PubMed, Embase and Web of Science was conducted. 25 articles related to oral and oropharyngeal subsite classification and long term speech and swallow outcomes were selected.

Results

Sub-sites were classified based on functional, anatomical or a combination of these approaches and number of subsites ranged from 2 to 18 per study. Numerous subjective and objective assessment tools were identified, however UW-QOL was most commonly used. The most common objective assessment tools for swallow were FOIS and VFSS.

Derived outcomes showed 48% of articles describing swallow, and 27% describing speech found the subsite of resection to have a statistically significant impact. Few articles accounted for combination of subsites, or unilateral and bilateral defects. Tongue, base of tongue, and floor of mouth were amongst the few subsites identified as being negatively correlated to speech and swallow outcomes.

Conclusions

The relationship between subsites of oral and oropharyngeal reconstruction and speech and swallowing outcomes remains ambiguous. Whilst this review has demonstrated the breadth of subsite categorisation and assessment tools further randomised trials into factors affecting these outcomes is necessary to define the most appropriate classification system in relation to clinical management.



TAOMS'21

Turkish Association Of Oral and Maxillofacial Surgery
28th INTERNATIONAL SCIENTIFIC CONGRESS
14th - 18th NOVEMBER 2021 / GLORIA GOLF RESORT - ANTALYA

Scientifically supported by



EUROPEAN ASSOCIATION FOR
CRANIO MAXILLO FACIAL
SURGERY



Deepti Sinha
Head & Neck Reconstructive Cancer Surgeon
University College London Hospitals

Deepti Sinha is a consultant head and neck cancer reconstructive surgery with a versatile background in oral and maxillofacial surgery. After completion of Dentistry at Bangalore Institute of Dental Sciences, India, she went on to study Medicine at Guys' King's and St Thomas' hospital, UK, followed by Specialist maxillo-facial training at Katholiek University, UZ Leuven, Belgium and completed her training with a very unique 3 year fellowship in head and neck sarcoma at University College London Hospitals and London Sarcoma Service, UK.

Her main surgical expertise and knowledge is in management of bone and soft tissue sarcomas in the paediatric and adult population. Her research focuses mainly on clinico-radio-histopathological prognosticators of head and neck sarcomas. She is actively involved in teaching and is a Senior Lecturer at the Eastman Dental Hospital. She actively teaches both undergraduate and post graduate students about head and neck sarcomas and supervises MSc students yearly. She is currently setting up an exclusive head and neck sarcoma biobank at the UCL cancer research institute.

A substantial proportion of her practice involves treating oral cavity pre-malignant and malignant lesions and is part of the national SAVER trial. She works closely with the cancer research institute on MHC-I immunopeptide for development towards a cancer vaccine for oral cavity cancers.

Her other affiliations include the department of bioengineering in development of clinically applicable materials especially compatible with proton beam therapy and the department of imaging for development of acoustic imaging in cervical lymphadenopathy mapping.

She is an honorary Associate Fellow of the Royal Society of Medicine, Fellow of the Royal College of Surgeons, an active member at The Belgian Royal Society of Maxillofacial Surgery and the European Association of Craniomaxillofacial Surgery.

Scientifically supported by



EUROPEAN ASSOCIATION FOR
CRANIO MAXILLO FACIAL
SURGERY



TAOMS'21

28th INTERNATIONAL SCIENTIFIC CONGRESS

14th- 18th NOVEMBER 2021
GLORIA GOLF RESORT
ANTALYA

ORAL PRESENTATIONS



[OP-001]

Transkutanöz Elektriksel Sinir Stimulasyonu (TENS) oral cerrahi sonrası ağrı kesici olarak kullanılabilir mi?

Taha Özer

Hacettepe Üniversitesi Diş Hekimliği Fakültesi, Ağız Diş ve Çene Cerrahisi Ana Bilim Dalı, Ankara

Amaç: Bu çalışmanın amacı, kullanımı gün geçtikçe yaygınlaşan ve pek çok alanda kullanılan TENS tedavisi ile non-steroid antiinflamatuar ilaçların (NSAI) postoperatif ağrı kesici özelliklerini karşılaştırmaktır. Aynı zamanda bu çalışma ile diş hekimliğinde kullanımı kısıtlı kalmış olan TENS tedavisinin yaygınlaştırılmasına da olanak sağlanmaktadır.

Yöntemler: 15 hastada, aynı pozisyonda bulunan (meziyoanguler, sınıf 2, pozisyon B) asemptomatik 30 gömülü mandibular yirmi-yaş dişinin çekimi yapıldı. İlk cerrahi işlem, her hastanın sağ tarafında yapıldı ve postoperatif TENS cihazı kullanılarak TENS grubu verileri elde edildi. 30 gün aradan sonra sol tarafta bulunan gömülü dişin çekimi yapıldı ve postoperatif NSAI reçete edilerek MED grubu verileri elde edildi. Postoperatif ağrı verileri, cerrahi sonrası 1., 2., 3., 4. ve 5. günlerde Visual Analog Scale (VAS) kullanılarak kayıt edildi. TENS grubu için hastaya taşınabilir TENS cihazı normal modda 80hz frekansta, 180Msn atım süresinde ayarlanarak kullanımı gösterilip teslim edildi. Günlük cihaz kullanım süreleri kayıt altına alındı.

Bulgular: Cerrahi sonrası 4. ve 5. günde TENS grubu ağrı verileri, MED grubuna göre istatistiksel olarak anlamlı ölçüde düşük bulunmuştur($p<0.05$). Ayrıca TENS grubunda ölçülen ağrı verilerindeki günden güne azalış, her dönemde istatistiksel olarak anlamlı bulunmuştur($p<0.05$).

Sonuçlar: Bu çalışmada, son yıllarda ağrı kesici etkinliğinden dolayı sıklıkla kullanılmakta olan TENS'in oral cerrahi sonrasında da bu etkisinden faydalanılması değerlidir. Bu sayede gereksiz ilaç tüketimi ve olası yan etkilerinin önüne geçilmiş olacak ve hastalara daha konforlu geçirebilecekleri bir postoperatif dönem sağlanmış olacaktır.

Anahtar Kelimeler: oral cerrahi, postoperatif ağrı, transkutanöz elektrik sinir stimulasyonu

Can Transcutaneous Electrical Nerve Stimulation (TENS) be used as a postoperative painkiller in oral surgery?

Taha Özer

Department of Oral and Maxillofacial Surgery, Faculty of Dentistry, Hacettepe University, Ankara, Turkey

Objective: This study aims to compare postoperative painkiller features of TENS therapy, which is becoming more widespread everyday and is being used in many areas, with nonsteroidal anti-inflammatory drugs (NSAIDs).

Methods: In 15 patients, 30 asymptomatic impacted mandibular wisdom teeth (third molar) in the same position (mesioangular, class-2, position-B) were extracted. The first surgical procedure was performed on the right side of each patient, and data on TENS group were obtained using a postoperative TENS device. After an interval of 30 days, the impacted tooth on the left was extracted and data on MED group were obtained with a prescription of postoperative NSAID. Data on postoperative pain were recorded using the Visual Analog Scale (VAS) on the 1st, 2nd, 3rd, 4th and 5th day after surgery. For the TENS group, a portable TENS device was adjusted in normal mode at 80hz frequency with a 180Msec pulse time, patients were informed on how to use the device and the device was delivered to them. Device usage times were recorded daily.

Results: On the 4th and 5th days after the surgery, pain data in the TENS group were found to be statistically significantly lower than the MED group ($p<0.05$). In addition, day-to-day decrease in the measured pain data in the TENS group was statistically significant in each period ($p<0.05$).

Conclusions: In the present study, it is valuable to benefit from this impact of TENS, which has been frequently used in recent years due to its pain-relieving effects after oral surgery. Therefore, unnecessary drug consumption and possible side effects will be prevented, and a postoperative period in which patients will have a more comfortable time will be offered.

Keywords: oral surgery, postoperative pain, transcutaneous electrical nerve stimulation



[OP-002]

SSRI'ların kemik iyileşmesi üzerine etkilerinin değerlendirilmesi: Rat Çalışması

Arif Sermed Erdem¹, Göksel Şimşek Kaya¹, Mahir Kaya², Mehmet Ali Altay¹, Alper Sindel¹, Öznur Özalp¹

¹Akdeniz Üniversitesi Diş Hekimliği Fakültesi Ağız, Diş ve Çene Cerrahisi Ana Bilim Dalı, Antalya

²Akdeniz Üniversitesi Sağlık Hizmetleri Meslek Yüksekokulu, Tıbbi Hizmetler ve Teknikler Bölümü, Antalya

Amaç: Sistemik yolla uygulanan selektif seratonin geri alım inhibitörünün (SSRI) kemik iyileşmesi üzerindeki etkilerinin değerlendirilmesi.

Yöntemler: On altı adet erkek Wistar rat, her biri 8'er adet rat içeren 2 gruba ayrılmıştır. Deney grubundaki ratlara 2 hafta boyunca günlük 5 mg/kg SSRI, kontrol grubundaki ratlara ise aynı miktarda salin gastrik gavaj yoluyla uygulanmıştır. İkinci haftanın sonunda ratların kalvaryumlarında 5 mm çaplı kritik-boyutta defektler oluşturulmuştur. Cerrahiye takiben 4 hafta süre ile aynı dozlarda SSRI ve salin uygulamasına devam edilmesinin ardından ratlar sakrifiye edilmiştir. Elde edilen örnekler mikro bilgisayarlı tomografi (BT) ile incelenerek kemik iyileşmesi değerlendirilmiş ve gruplar arasındaki farklar istatistiksel olarak kıyaslanmıştır.

Bulgular: Mikro BT analizlerde kemik hacmi/doku hacmi (BV/TV) ölçümlerinin iki grup için farklı düzeylerde olmadığı tespit edilmiştir ($p=0,55$). Kemik yüzeyi/doku yüzeyi (BS/TS) ölçümleri kıyaslandığında da, benzer şekilde deney ve kontrol grupları arasındaki farkın anlamlı olmadığı gözlenmiştir ($p=0,57$).

Sonuçlar: Literatürde SSRI grubu ilaçların kemik metabolizmasına etkilerinin incelenmesine yönelik çok sayıda çalışma olmasına karşın, deneysel çalışmaların sayısı sınırlıdır. Bu çalışmadan elde edilen veriler anlamlı bir fark göstermemekle birlikte, çalışmamızın SSRI grubu ilaçların kemik iyileşmesi üzerine etkilerini değerlendirecek ileri çalışmalara zemin hazırladığı düşünülmektedir.

Anahtar Kelimeler: kalvaryum, kemik iyileşmesi, rat, SSRI

Evaluation of the effects of SSRI's on bone healing: A rat model

Arif Sermed Erdem¹, Göksel Şimşek Kaya¹, Mahir Kaya², Mehmet Ali Altay¹, Alper Sindel¹, Öznur Özalp¹

¹Department of Oral and Maxillofacial Surgery, Faculty of Dentistry, Akdeniz University, Antalya

²Department of Medical Imaging Techniques, Vocational School of Health Services, Akdeniz University, Antalya

Objective: The aim of this study was to evaluate the effects of systemic administration of selective serotonin reuptake inhibitors (SSRIs) on bone healing.

Methods: A total of 16 male Wistar rats were randomly allocated into control and study groups. Study group received daily 5 mg/kg SSRI, while control groups were administered saline solution gastric gavage for 2 weeks. At the end of the 2nd week, critical size defects (5 mm in diameter) were created in the calvaria of the rats. The regimen for SSRI and saline administration were continued for post-operative 4 weeks and then the rats were sacrificed. Micro-CT examination were performed to evaluate the bone healing and differences between groups were statistically compared.

Results: Bone volume/tissue volume (BV/TV) measurements in micro CT analyzes were not found to be different between two groups ($p=0,55$). Similarly, no significant difference was found regarding the bone surface/tissue surface (BS/TS) measurements between the experimental and control groups ($p=0,57$).

Conclusions: There are many studies in the literature on the effects of SSRIs on bone metabolism, however, the number of experimental studies is limited. Although the data obtained from this study was not statistically significant, it is believed that the present study have the potential to provide basis for further studies evaluating the effects of SSRIs on bone healing.

Keywords: calvaria, bone healing, rat, SSRI



[OP-003]

5-Flourourasil ile İndüklenmiş Oral Mukositis Tedavisinde Mezenkimal Kök Hücre Kaynaklı Exozomların Uygulanması

Halis Ali Çolpak¹, Zeynep Burçin Gönen², Esra Balcıoğlu³, Nur Seda Şahin⁴, Betül Yalçın⁴, Mustafa Çetin⁵

¹Attelia Ağız, ve Diş Sağlığı Özel Kliniği, Ağız, Diş ve Çene Cerrahisi Departmanı, Antalya, Türkiye

²Erciyes Üniversitesi Genetik ve Kök Hücre Merkezi, Ağız, Diş ve Çene Cerrahisi Departmanı, Kayseri, Türkiye

³Erciyes Üniversitesi Tıp Fakültesi, Histoloji ve Embriyoloji Ana Bilim Dalı, Kayseri, Türkiye

⁴Erciyes Üniversitesi Genetik ve kök Hücre Merkezi, Kayseri, Türkiye

⁵Medstar Hastanesi, Hematoloji ve Kök Hücre Transfer Departmanı, Antalya, Türkiye

Amaç: Oral mukozit (OM), kemoterapinin ciddi ve yaygın bir yan etkisidir. Bu çalışmanın amacı, 5-flourourasil kaynaklı oral mukozit tedavisi için mezenkimal kök hücre kaynaklı eksozomların etkinliğini belirlemektir.

Yöntemler: Dental pulpa kaynaklı kök hücreler kültürlendi ve eksozomlar toplandı. İntraperitoneal 5-flourourasil enjeksiyonu ile indüklenen BALB/c farelerinin (her grupta n=10) yanak kesesi mukozasında mekanik travma ile oral mukozit oluşturuldu. Grup I'de kontrol olarak Salin (100 µl) uygulandı; grup II'de eksozomlar (100 ul) uygulandı; grup III'te jel (Protefix) ile eksozomlar uygulandı; grup IV'te ise hayvanlar, tedavi için jeli tek başına aldı. Oral mukoza değişiklikleri 1. ve 10. günlerde kaydedildi. 10. gün hayvanlar sakrifiye edildikten sonra örnekler Hematoxylin&Eosin ve Masson's trichrome ile boyandı. Ülserin iyileşmesi yara yatağı uzunluğuna, epitelizasyona, kollajen olgunluğuna ve inflamatuvar hücrelerin infiltrasyonuna göre iki çift kör gözlemci tarafından değerlendirildi.

Bulgular: Grup II'de (0,37 ± 0,13) diğer gruplara göre (Grup III (0,81± 0,37), Grup IV (1,46 ± 0,45), Grup I (1,97± 0,90) (p=0,00) yara kapanması daha yüksek bulundu. Epitelizasyon, yara yatağı uzunluğu ve kollajen matüritesi grup II'de diğer gruplara göre istatistiksel olarak daha yüksek bulundu (p<0.05). Ayrıca grup II'de daha az sayıda inflamatuvar hücre saptandı (p=0.02).

Sonuçlar: Oral topikal ajan gereksizdir, Mezenkimal kök hücrelerden türetilen eksozomların uygulanması 5-flourourasil kaynaklı oral mukoziti yara iyileşmesini hızlandırabilir.

Anahtar Kelimeler: Mezenkimal Kök Hücreler, Exozom, Oral Mukozit, 5-Flourourasil

Mesenchymal Stem Cells Derived Exosomes For The Treatment of 5-Flourouracil Induced Oral Mucositis

Halis Ali Çolpak¹, Zeynep Burçin Gönen², Esra Balcıoğlu³, Nur Seda Şahin⁴, Betül Yalçın⁴, Mustafa Çetin⁵

¹Oral and Maxillofacial Surgery Department, Attelia Oral and Dental Health Private Clinic, Antalya, Turkey

²Oral and Maxillofacial Surgery, Genome and Stem Cell Center, Erciyes University, Kayseri, Turkey

³Histology and Embryology Department, Faculty of Medicine, Erciyes University, Kayseri, Turkey

⁴Genome and Stem Cell Center, Erciyes University, Kayseri, Turkey

⁵Hematology and Stem Cell Transplantation Department, Medstar Hospital, Antalya, Turkey

Objective: Oral mucositis (OM) is a severe and common side effect of chemotherapy. This study was initiated to determine the efficacy of mesenchymal stem cells derived exosomes for the treatment of 5-flourouracil induced oral mucositis.

Methods: Dental pulp derived stem cells were cultured and exosomes were collected. Oral mucositis was created in cheek pouch mucosa punch of BALB/c mice (n=10 in each group) induced by intraperitoneal injection of 5-flourouracil with mechanical trauma. Saline (100 µl) were applied as control in Group I; exosomes (100 µl) were applied in group II; exosomes were applied with the gel (Protefix) in group III; group IV animals received the gel alone for the treatment. Oral mucosa changes were recorded on 1th and 10th day. After 10th day animals were sacrificed, the specimens were stained Hematoxylin&Eosin and Masson's trichrome. Healing of the ulcer was assessed according to wound bed length, epithelization, collagen maturity and infiltration of inflammatory cells by two double-blind observers.

Results: Wound closure was found higher in group II (0.37 ± 0.13) than other groups (Group III (0.81± 0.37); Group IV (1.46 ± 0.45); Group I (1.97 ± 0.90) (p=0.00). Wound bed length, epithelization and collagen maturity were found statistically higher in group II than other groups (p<0.05). Moreover, in group II less number of inflammatory cells were detected (p=0.02).

Conclusions: Administration of mesenchymal stem cells derived exosomes could accelerate wound healing 5-flourouracil induced oral mucositis without necessity of the oral topical agent.

Keywords: Mesenchymal Stem Cells, Exosome, Oral Mucositis, 5-Flourouracil



[OP-004]

Subkondiler Sahada Konumlanmış Ektopik Üçüncü Molar Dişin Sagittal Split Ramus Osteotomisi ile Çıkarılması: Vaka Raporu ve Literatür Derlemesi

Busehan Bilgin, Mahmut Erkal, Öznur Özalp, Alper Sindel

Akdeniz Üniversitesi Diş Hekimliği Fakültesi, Ağız, Diş ve Çene Cerrahisi Anabilim Dalı, Antalya, Türkiye

Giriş: Ektopik mandibular üçüncü molar dişler (EMÜM), etiyolojik nedeni belli olmayan ve nadir görülen klinik olgulardır. Asemptomatik olup tesadüfen tanı koyulabileceği gibi, ilişkili kistik lezyona ya da enfeksiyona bağlı olarak ağrı, trismus veya osteomyelit tablosuna da neden olabilirler. Nadir görülmesi sebebiyle optimal tedavi yaklaşımı konusu halen çelişkilidir. Bu vaka raporu ile, subkondiler bölgede konumlanmış bir EMÜM dişin cerrahi tedavi yaklaşımı ve ilgili literatürün gözden geçirilerek sunulması amaçlanmıştır.

Vaka Raporu: Otuz iki yaşında kadın hasta kliniğimize sol mandibuler bölgede ağrı ve ağız açıklığında kısıtlanma şikayeti ile başvurmuştur. Radyografik incelemede, sol subkondiler sahada EMÜM diş varlığı ve kronu çevreleyen hafif folikül genişlemesi tespit edilmiştir. Sagittal split ramus osteotomisi (SSRO) ile ilgili dişin çekimi gerçekleştirilmiştir. Osteotomi sırasında inferior alveolar sinirin (İAS) devamlılığını yitirmesi üzerine immedat mikrocerrahi sinir onarımı gerçekleştirilmiştir. Post-operatif süreç sorunsuz olup, hastanın 3.ay takibinde belirgin sinir iyileşme bulguları kaydedilmiştir.

Sonuç: Ektopik dişlerin tedavisinde, dişin pozisyonu, bölge anatomisi, hasta-ilişkili durumlar, cerrahi müdahalenin neden olabileceği potansiyel komplikasyonlar ve bunların yönetimi gibi çeşitli faktörler göz önünde bulundurularak, hastaya özgü planlamalar yapılmalıdır.

Anahtar Kelimeler: Ektopik diş, İAS onarımı, SSRO, Subkondiler saha

Sagittal Split Ramus Osteotomy for Removal of an Ectopic Third Molar in Subcondylar Region: A Case Report and Literature Review

Busehan Bilgin, Mahmut Erkal, Öznur Özalp, Alper Sindel

Department of Oral and Maxillofacial Surgery, Faculty of Dentistry, Akdeniz University, Antalya, Turkey

Introduction: Ectopic mandibular third molar (EMTM) is an uncommon clinical entity with uncertain etiology. As well as being asymptomatic and diagnosed incidentally, it may be associated with a cystic lesion or infection leading to pain, trismus or osteomyelitis. Owing to the rarity, optimal management is still unclear. Here, we aimed to present the surgical treatment and outcome of an EMTM in subcondylar region along with reviewing the related literature.

Case Presentation: A 32-year-old female patient presented with limited jaw function, and left mandibular pain. Radiographic assessment demonstrated an EMTM located in the left subcondylar region, with a slight enlargement of the follicle surrounding the crown. Sagittal split ramus osteotomy (SSRO) was performed to remove the tooth. During the osteotomy, inferior alveolar nerve (IAN) was transected and immediate microsurgical repair was performed. Post-operative period was uneventful and significant nerve recovery was observed during the 3-months of follow-up.

Conclusion: Management of ectopic tooth should be planned individually considering various factors such as the position of the tooth, anatomy of the region, patient-related conditions, potential complications which could be caused by surgical intervention and their management, as well.

Keywords: Ectopic tooth, IAN repair, SSRO, Subcondylar area



[OP-005]

Bişektomi ile ilişkili Meydana Gelen Komplikasyonlar ve Yönetimi

Kevser Sancak¹, İrem Güllerci², Mert Özlü², Ayşegül Tüzüner²

¹Ankara Yıldırım Beyazıt Üniversitesi, Diş Hekimliği Fakültesi, Ağız, Diş ve Çene Cerrahisi AD, Ankara

²Ankara Üniversitesi, Diş Hekimliği Fakültesi, Ağız, Diş ve Çene Cerrahisi AD, Ankara

Giriş: Bişektomi ameliyatı giderek yaygınlaşmakta ve estetik, fonksiyonel veya estetik-fonksiyonel bir tedavi olarak uygulanmaktadır. Bişektomi ameliyatı, Bichat'ın yağ dokusunun bir kısmının çıkarılmasıdır. Bu cerrahi prosedürle ilgili komplikasyonlar yaygın olmamakla birlikte, ortaya çıkmaları klinik olarak önemlidir. Ameliyat sonrası dönemde bişektomi ameliyatının komplikasyonları enfeksiyon, hematoma, parotis kanal yaralanması ve darlığı, trismus, yüz felci, yüz asimetrisi olarak sıralanabilir. Bu sunumun amacı bişektomi ameliyatı sonrası gelişen 2 komplikasyonu ve postoperatif yönetimini sunmak ve güncel literatür ışığında konuyu tartışıp kısaca gözden geçirmektir.

Olgu raporları: Bişektomi ameliyatı sonrası komplikasyon gelişen iki olgu bildirilmiştir. İlk vaka, fasiyal sinirin bukkal dalının yaralanmasına bağlı kısmi fasiyal paralizidir. İkinci olguda bişektomi ameliyatı sonrası kanama ve hematoma vardır.

Sonuç: Bişektomi ameliyatı dikkatli bir cerrahi ve kesin endikasyon ile yapılmalıdır. Cerrahi yöntem basit olsa da anatomik ilişki iyi bilinmeli, komplikasyonların tedavisinde ve yönetiminde sistematik tedavi kullanılmalıdır.

Anahtar Kelimeler: Bişektomi, Bakkal yağ dokusu, Hemorajisi, Fasiyal paramizi

Management of Complications Related to Bichectomy Surgery

Kevser Sancak¹, İrem Güllerci², Mert Özlü², Ayşegül Tüzüner²

¹Ankara Yıldırım Beyazıt University, Faculty of Dentistry, Oral and Maxillofacial Surgery, Ankara

²Ankara University, Faculty of Dentistry, Oral and Maxillofacial Surgery, Ankara

Introduction: Bichectomy surgery is becoming increasingly common and is applied as an aesthetic, functional or aesthetic-functional treatment. Bichectomy surgery is the removal of part of Bichat's fat tissue. While complications related to this surgical procedure are not common, their occurrence is clinically important. Complications of bichectomy surgery in the postoperative period can be mentioned as infection, hematoma, parotid canal injury and stenosis, trismus, facial paralysis, facial asymmetry. The aim of this presentation is to present 2 cases of complications after bichectomy surgery and their postoperative management, and to discuss and briefly review the subject in the light of current literature.

Case reports: Two cases who were developed complications after bichectomy surgery were reported. The first case was partial facial paralysis due to injury to the buccal branch of the facial nerve. The second case included bleeding and hematoma after bichectomy surgery.

Conclusion: Bichectomy surgery should be performed with careful surgery and definite indication. Although the surgical method is simple, anatomical relationship should be well known, and systematic treatment should be used in the treatment and management of complications

Keywords: Bichectomy, Buccal fat pad, Hemorrhage, Facial paralysis



[OP-006]

Gömülü Alt Üçüncü Molar Diş Çekimi Sırasında Meydana Gelen Geçici Amaurosis; Çok Nadir Bir Komplikasyon Olgusu

Mehmet Emin Toprak

Gazi Üniversitesi Diş Hekimliği Fakültesi, Ağız Diş ve Çene Cerrahisi Ana Bilim Dalı, Ankara

Introduction: Lokal anestezipler diş hekimliği uygulamalarında oldukça sık kullanılmaktadır. Anesteziye bağlı oluşabilen oküler komplikasyonlar oldukça nadir rapor edilmiştir. Görme yetisinin, retinal veya optik sinir parezisine bağlı olarak kısmi veya tümüyle ortadan kalkması amaurosis olarak tarif edilmektedir.

Case Presentation: 24 yaşındaki kadın hasta kliniğimize gömülü sol alt yirmilik dişinin çekimi için yönlendirilmiştir. Sistemik olarak sağlıklı olan hastanın yapılan klinik ve radyolojik muayenesinde ilgili bölgedeki dişin daha önce perikoronite sebep olduğu, tomografik değerlendirmede inferior alveoler sinirin gömülü dişin kökleri ile direkt temasta olduğu saptanmıştır. Hastaya gerekli bilgilendirmeler yapılarak koronektomi yapılmasına karar verilmiştir. Inferior alveoler sinir anestezi 2 ml Maxicaine Fort (80 mg artikain/0.02 mg epinefrin) kullanılarak sağlanmıştır. İşlem devam ederken hastanın ağrı duyması üzerine aspirasyon yapılarak tekrar anestezi verilmiş, hasta şiddetli ağrı duymuş ve sol gözünün görmediğini belirtmiştir. Operasyon hızlıca durdurularak hastanın vital değerleri kontrol edilmiş, sol gözünün ışığa duyarlı olmadığı ve midriyazis olduğu saptanmıştır. Şiddetli ajitasyon gösteren hastaya oksijen verilmiş, damar yolu açılmış ve acile haber verilmiştir. Gözetim altında tutulan hastanın şikayetlerinin tamamı 5 dakika içinde tümüyle geçmiş, gözün görme yetisi ve ışığa duyarlılığı normale dönmüş, ve bir saatlik gözlemeden sonra operasyon bitirilmiştir. Bir sonraki gün yapılan kontrolde ve onuncu günde hastanın herhangi bir şikayetin olmadığı görülmüştür.

Lokal anestezi uygulamalarına bağlı oküler komplikasyon durumunda cerrahi işlem hemen durdurulmalı, bu komplikasyonun yüksek oranda geçici olduğu bilinmeli ve hasta bilgilendirilerek gözetim altında tutulmalıdır. Ancak geçici olması beklenen bu komplikasyon devam ederse hasta hızlı bir şekilde retina konusunda uzmanlaşmış bir göz doktoruna yönlendirilmelidir.

Anahtar Kelimeler: Amaurosis, yirmilik diş, anestezi, geçici körlük, komplikasyon

Transient Amaurosis During Impacted Lower Third Molar Surgery; A Very Rare Complication Case

Mehmet Emin Toprak

Gazi University Faculty of Dentistry, Department of Oral and Maxillofacial Surgery, Ankara

Giriş: Local anesthetic agents are used frequently in dentistry. Ocular complications associated with local anesthesia have been reported very rarely. Amaurosis is defined as partial or complete loss of vision due to retinal or optic nerve paralysis.

Vaka: A 24-year-old female patient was admitted to oral and maxillofacial surgery department for the surgery of impacted lower left third molar. After the clinical and radiological examination the patient was medically healthy, the impacted tooth has caused pericoronitis before and the roots of it were in a very close contact with inferior alveolar nerve (IAN). The patient was informed about the current situation and a coronectomy surgery was planned. IAN block was achieved using 2 ml MaxicaineFort (80mg articaine/0.02mg epinephrine). During the procedure the patient felt pain, the aspiration was performed and anesthesia was achieved again. The patient felt severe pain and complained of loss of vision in her left eye. The left eye was determined to not be sensitive to the light and has mydriasis. The patient showed a severe agitation, a vascular access procedure was done, the oxygen was given and the emergency was called. The patient was kept under observation and all symptoms disappeared about 5 minutes. The operation was finished after 1 hour observation and follow-up after 1 day and 10 days revealed no complications.

It should be known that such complications are generally transient but if complication doesn't subside the surgery should be stopped and the patient should be referred to an ophthalmologist who specializes in retina immediately.

Keywords: Amaurosis, third molar, anesthesia, transient blindness, complication



[OP-007]

Lingual Nekroz: Diş Hekimliğinde Lokal Anestezinin Nadir Bir Komplikasyonu

Yakup Gülnahar

Erzincan Binali Yıldırım Üniversitesi Diş Hekimliği Fakültesi, Ağız Diş ve Çene Cerrahisi Ana Bilim Dalı, Erzincan

Bu vaka raporunun amacı, diş hekimlerini lokal anestezi sonrası nadir görülen bir komplikasyon ve bunun nasıl yönetileceği konusunda bilgilendirmektir. Lokal anestezi uygulaması diş kliniğinde çok yaygın bir uygulamadır ve diğer tüm tedavilerde yer alır ve bu kadar yaygın bir uygulama ile bir şeylerin ters gitme veya komplikasyonların meydana gelme olasılığı vardır. Bu tür komplikasyonlardan biri enjeksiyon bölgesindeki yumuşak dokunun nekrozudur. Burada bir lokal anestezi sonrası lingual nekroz vakası bildiriyoruz kadın hastada nekroz sonrası medikal tedavi ve takip sunulmaktadır.

Anahtar Kelimeler: Nekrotik ülser, lokal anestezi, lingual iskemi

Lingual Necrosis: A Rare Complication Of Local Anesthetic In Dentistry

Yakup Gülnahar

Erzincan Binali Yıldırım University Faculty of Dentistry, Department of Oral and Maxillofacial Surgery, Erzincan

The aim of this case report was to aware dental practitioners regarding a rare complication after local anesthesia and how to manage this. Administration of local anaesthesia is very common practice in dental clinic included in every other treatment and with such a common practice there are chances of things going wrong or complications taking place. One such complication is necrosis of soft tissue at the injection site. Here, we report a case of lingual necrosis after local anesthesia. We present medical treatment and follow-up after necrosis in a female patient.

Keywords: Necrotic ulcer, local anesthesia, palatal ischemia



[OP-008]

Mandibular Torus Cerrahisi Sonrası Ağız Tabanı Hematomu ve Üst Solunum Yolu Obstrüksiyonu: Olgu Sunumu

Ümit Ertaş, Celal Kef, [Nurdan Yıldız Mısıroğlu](#)

Atatürk Üniversitesi Diş Hekimliği Fakültesi Ağız Diş ve Çene Cerrahisi Anabilim Dalı, Erzurum

Introduction: Torus mandibularis, bir kemik çıkıntısı olarak, mandibulanın lingual yüzünde, mylohyoid kasın tutunduğu bölgenin üzerinde bulunur. Bu vaka raporunun amacı, kullandığı ilaçlar hakkında yanlış bilgi veren erkek hastada anterior mandibulada torus mandibularis cerrahi rezeksiyonu sonrası masif, hayatı tehdit eden lingual, submental, sublingual ve submandibular hematoma olgusunu sunmaktır.

Case Presentation: 72 yaşında erkek hasta mandibulada anterior bölgenin lingual tarafında şişlik şikayeti ile kliniğimize başvurdu. Hasta kardiyak aritmi dışında herhangi bir sistemik hastalığı olmadığını ve sadece metoprolol kullandığını belirtti. Lokal anestezi altında mandibular torus rezeksiyonu cerrahisi uygulandı ve hasta kanama kontrolünün ardından herhangi bir şikayeti olmadan taburcu edildi. Hasta, geceyarısı Atatürk Üniversitesi Maxillofacial Cerrahi yataklı servisine ağız tabanında bulunan geniş hematoma şikayetiyle başvurdu. e-Nabız sisteminde reçete edilen ilaçlar incelendi. Hastanın Asetilsalisilik asit ve Rivaroksaban kullandığı anlaşıldı. Genel anestezi altında hematoma boşaltıldı ve dren yerleştirildi. Hasta 5 gün boyunca entübe olarak takip edildi. Submandibular ve sublingual bölgelerdeki şişlikler azaldıktan sonra hasta ekstübe edildi.

Sonuç: Hastadan detaylı anamnez alınması hayati önem taşır. Ağız tabanında oluşan hematomlar hayatı tehdit eden boyutlara ulaşabilir ve mutlaka acil müdahale gerektirir.

Anahtar Kelimeler: Hematom, Torus Mandibularis, Genel Anestezi

Hematoma of the Floor of the Mouth and Upper Airway Obstruction Following Mandibular Torus Surgery: A Case Report

Ümit Ertaş, Celal Kef, [Nurdan Yıldız Mısıroğlu](#)

Atatürk University Faculty of Dentistry Department of Oral and Maxillofacial Surgery, Erzurum

Giriş: Torus mandibularis as a bony outgrowth is located on the lingual side of the mandible, above the attachment of the mylohyoid muscle. The purpose of this case report was to present a case of massive, life-threatening lingual, submental, sublingual and submandibular hematoma in the anterior mandible after surgical resection of the torus mandibularis in a male patient who gave incorrect information about his medications.

Vaka: 72 years old man referred to our clinic with swelling with in the lingual aspect of anterior mandibular region. The patient stated that he did not have any systemic disease other than cardiac arrhythmia and he only used metoprolol. Mandibular torus resection surgery was performed under local anesthesia and the patient was discharged without any complaints after bleeding control. The patient applied to Atatürk University Maxillofacial Surgery inpatient service at midnight with the complaint of a large hematoma on the floor of the mouth. The drugs prescribed in the health data via internet were investigated. It was understood that the patient was using Acetylsalicylic acid and Rivaroxaban. The patient was intubated immediately. The hematoma was evacuated under general anesthesia and a drain was placed. The patient was followed up as intubated for 5 days. After the swelling in the submandibular and sublingual regions decreased, the patient was extubated.

Results: It is vital to take a detailed anamnesis from the patients. Hematomas on the floor of the mouth can reach life-threatening dimensions and necessarily requires urgent intervention.

Keywords: Hematoma, Torus Mandibularis, General Anesthesia



[OP-009]

Endoskopik Oral ve Maxillofasial Cerrahi: Bibliometrik Analiz (1980-2020)

Yunus Balel, [Sefa Colak](#)

Tokat Gaziosmanpaşa Üniversitesi, Diş Hekimliği Fakültesi, Ağız, Diş ve Çene Cerrahisi Anabilim Dalı, Türkiye

Amaç: 1980'den 2020'ye kadar endoskopik oral ve maksillofasial cerrahi ile ilgili yayınları sistematik ve anlaşılır bir şekilde karakterize etmek için bibliyometrik bir analiz yapmak.

Yöntemler: Makaleler, günlük veri tabanları güncellemelerinden kaynaklanan yanlışlığı önlemek için 01 Ocak 2021 tarihinde Web of Science (WoS) Web of Science Core Collection (WoSCC) veri tabanından aynı gün alındı. Verilerin analizi için Excel 2016, CiteSpace IV, R studio ve VOSviewer v1.6.16 kullanılmıştır.

Bulgular: 1980'den 2020'ye kadar toplam 1443 yayın analiz edildi. En fazla yayın, Journal of Oral and Maxillofacial Surgery'de belirlendi. ABD en fazla yayın sayısına ve H-index değerine sahip ülkedir. En yüksek ortak alıntı yapılan yazar McCain JP'di. Endoskopik ağız ve çene cerrahisi araştırmaları 5 kümeye ayrılıyordu: temporomandibular eklem, dental implantlar, kanser, tükürük bezi ve ağız ve çene cerrahisinde genel endoskop kullanımları.

Sonuçlar: Bu çalışmada endoskopik ağız ve çene cerrahisi alanındaki gelişmeler, en etkili yayınlar, dergiler ve ülkeler bibliyometrik analiz yoluyla kanıtlara dayalı olarak belirlendi.

Anahtar Kelimeler: endoskop, endoskopik cerrahi, bibliyometrik analiz

Endoscopic Oral and Maxillofacial Surgery: A Bibliometric Analysis (1980-2020)

Yunus Balel, [Sefa Colak](#)

Tokat Gaziosmanpaşa University, Faculty of Dentistry, Department of Oral and Maxillofacial Surgery, Turkey

Objective: To conduct a bibliometric analysis to systematically and understandably characterize publications on endoscopic oral and maxillofacial surgery from 1980 to 2020.

Methods: The articles were retrieved on the same day from the Web of Science Core Collection (WoSCC) database of the Web of Science (WoS) on January 01, 2021, to prevent biases due to the daily databases updates. The Excel 2016, CiteSpace IV, R studio and VOSviewer v1.6.16 were used for information analysis.

Results: A sum of 1443 publications from 1980 to 2020 were analyzed. The highest number of publications was identified in the Journal of Oral and Maxillofacial Surgery published. USA had the highest number of publications and H-index value. The highest co-citations were from McCain JP. Endoscopic oral and maxillofacial surgery researches are divided into 5 clusters: temporomandibular joint, dental implant, cancer, salivary gland, and general endoscope uses in oral and maxillofacial surgery.

Conclusions: In this study, developments, the most influential publications, journals and countries in the field of endoscopic oral and maxillofacial surgery were determined based on evidence through bibliometric analysis.

Keywords: endoscope, endoscopic surgery, bibliometric analysis



[OP-010]

Çene Cerrahları ve Periodontologların Kemik Grefti Uygulamaları Hakkındaki Düşünceleri- Anket Çalışması

Elif Ezgi Söylemez, Emine Öğüt, Çağrı Delilbaşı

Medipol Üniversitesi Diş Hekimliği Fakültesi, Ağız, Diş ve Çene Cerrahisi Ana Bilim Dalı, İstanbul

Amaç: Alveol kemik defektlerinin onarımı ve kemik oluşumunun artırılması amacıyla çeşitli kemik greftleri ve biyomateryaller kullanılmaktadır. Kemik defektinin yapısı, boyutu, lokalizasyonu, hasta ve hekimin tercihi kemik grefti seçiminde etkili olan faktörlerdendir. Bu çalışmanın amacı; Ağız, Diş, Çene Cerrahisi ve Periodontoloji uzmanı/ uzmanlık eğitimi alan diş hekimlerinin, kemik grefti uygulamaları hakkındaki düşüncelerini değerlendirmektir.

Yöntemler: 23 sorudan oluşan anket, web bağlantısı veya yüz yüze olacak şekilde 100 diş hekimi tarafından cevaplanmıştır.

Bulgular: Katılımcıların %66'sını Ağız, Diş ve Çene Cerrahları, %34'ünü Periodontologlar oluşturmaktadır. Endikasyona göre tercih edilen kemik greft materyali sorgulandığında, uzmanlıklara göre belirgin farklılıklara rastlanmamıştır. Çekim sonrası, periodontal flep cerrahisi ve açık sinüs lift işlemlerinde ksenogreft; horizontal ve vertikal alveolar kemik ogmentasyonunda otojen greft daha çok tercih edilmiştir. Dental implant ile eş zamanlı uygulanan kemik greft materyali olarak otojen ve ksenogreftler arasında belirgin bir fark görülmemiştir. Blok greft uygulaması yapan hekimler arasında en çok seçilen alıcı bölgenin mandibular ramus olduğu görülmüştür (%64). Kemik grefti uygulamalarının sonuçlarından memnuniyet her iki uzmanlık alanı için benzer oranlardadır. En sık karşılaşılan işlem komplikasyonu olarak %62 oranında yara açılması bildirilmiştir.

Sonuçlar: Ankete katılan hekimlerin en çok yaptığı kemik grefti uygulamasının dental implant ile eş zamanlı olduğu görülmüştür (%94). Hekimlerin materyal maliyetini yüksek bulmalarına rağmen, kemik grefti uygulamasından memnun oldukları ve işlemi güvenle uyguladıkları sonucuna varılmıştır.

Anahtar Kelimeler: ağız cerrahisi, anket, kemik grefti, komplikasyon

Opinions of Maxillofacial Surgeons and Periodontologists on Bone Grafting- A Questionnaire

Elif Ezgi Söylemez, Emine Öğüt, Çağrı Delilbaşı

Medipol University School of Dentistry Department of Oral and Maxillofacial Surgery, İstanbul

Objective: Various bone grafts and biomaterials are used to repair alveolar bone defects to enhance bone formation. The structure, size, localization of the defect, the preference of the patient and the physician are the factors that affect the selection of bone graft. The aim of this study was to evaluate the opinions of dentists who are Oral and Maxillofacial Surgery and Periodontology specialists about grafting procedures.

Methods: The questionnaire, consisting of 23 questions, was filled out by 100 dentists via web link or face-to-face.

Results: 66% of the participants were Maxillofacial Surgeons, 34% were Periodontologists. Bone graft material selection according to the indication was similar among specialties. Xenograft preference was more frequent in fresh dental sockets, periodontal flap surgery and maxillary sinus lifting. Autogenous graft was more preferred in horizontal-vertical bone augmentation. Among the graft materials preferred around the dental implant, autogenous and xenograft were found at a similar rate. The most selected recipient area among the physicians performing block graft application was the mandibular ramus (%64). Both specializations were satisfied with the results of bone grafting at similar rates. Wound dehiscence has been reported as the most common procedure complication (%62).

Conclusions: The most common use of bone grafts was simultaneous use with a dental implant (%94). Although the physicians found the material cost to be high, it was concluded that they were satisfied with the bone graft application and performed the procedure safely.

Keywords: bone graft, complication, oral surgery, questionnaire



[OP-011]

Temporomandibular Eklem Protezinde Retromandibuler Subparotideomasseterik Fasiyel Yaklaşımının Hasta Sonuçlarıyla Değerlendirilmesi

Mert Karacakurtoğlu, Göksel Tımarcıoğlu, Utku Bahran, Özge Şen, Celal Çandırılı
Sağlık Bilimleri Üniversitesi Diş Hekimliği Fakültesi, Ağız, Diş ve Çene Cerrahisi Ana Bilim Dalı, İstanbul

Amaç: Literatürde retromandibular veya submandibular yaklaşımlar ile yerleştirilen alloplastik temporomandibular eklem protezlerinde (TEP) fasiyel sinir hasarı, reankiloz, enfeksiyon, frey sendromu ve parotis fistül oluşumu gibi komplikasyonlar bildirilmiştir. Bu çalışmanın amacı alloplastik temporomandibular eklem replasmanlarında Retromandibuler subparotideomasseterik fasiyel (RSF) yaklaşımının postoperatif komplikasyonlarının değerlendirilmesidir.

Yöntemler: 2016-2020 yılları arasında RSF yöntemi ile opere edilen hastaların postoperatif 1.gün, 1,3,6 ve 12. ay kayıtları retrospektif olarak analiz edildi. Hastalar postoperatif komplikasyon olarak fasiyal sinir hasarı, reankiloz, enfeksiyon, parotis fistülü oluşumu ve frey sendromu açısından değerlendirildi. Hastalarda sinir hasarı miktarı House-Brackmann fasiyal sinir derecelendirme sistemi ile değerlendirilmiştir.

Bulgular: 34 hasta, 13 – 68 yaşları arasında (ortalama 37,63), bu hastaların 15'i ankiloz, 10'u osteoartrit, 2'si osteokondrom, 2'si kondiler fraktür, 2'si idiopatik kondiler rezorpsiyon, 1'i sinovial kondromatozis sebebi ile total eklem protezi cerrahisi geçirmiştir. Hastaların hiçbirinde post operatif dönemde kalıcı fasiyel sinir hasarı ile karşılaşmamıştır. 2 hastada reankiloz, 1 hastada enfeksiyon görülmüştür.

Sonuçlar: Literatüre bakıldığında retromandibuler ve submandibuler yaklaşımlarının kullanıldığı temporomandibular eklem replasmanı cerrahilerinde fasiyel sinir hasarı bildirilmiş olmasına karşın RSF yaklaşımının kullanıldığı total eklem replasmanı (TER) cerrahilerinde henüz fasiyel sinir hasarı ile ilgili çalışma bulunmamaktadır. Bu çalışmanın sonuçlarına bakıldığında RSF yaklaşımı ile yapılan TER cerrahilerinde fasiyel sinir hasarı görülmemiştir. Literatürdeki diğer yaklaşımların fasiyel sinir hasar oranları göz önüne alındığında RSF yaklaşımı, TER cerrahilerinde fasiyel sinir hasarı açısından yüksek başarı göstermektedir.

Anahtar Kelimeler: alloplastik temporomandibuler rekonstrüksiyon, cerrahi yaklaşım, fasiyel sinir hasarı, temporomandibular eklem protezi

Evaluation of the Patient Results of Retromandibuler Subparotideomasseteric Facial Approach in Temporomandibular Joint Prosthesis

Mert Karacakurtoğlu, Göksel Tımarcıoğlu, Utku Bahran, Özge Şen, Celal Çandırılı
University of Health Sciences Faculty of Dentistry, Department of Oral and Maxillofacial Surgery, Istanbul

Objective: Facial nerve injury, reankylosis, infection and fistula are reported complications of alloplastic temporomandibular joint prosthesis (TJP) placed with retromandibular and submandibular approaches. The aim of this study is to evaluate the Retromandibuler subparotideomasseteric facial (RSF) approach's effects on post operative complication rates for alloplastic total joint replacements.

Methods: The postoperative 1st day, 1st, 3rd, 6th and 12th month data of the patients which were operated by RSF approach for TJP between 2016-2020 were analyzed retrospectively. The patients were evaluated for postoperative complications; facial nerve injury, reankylosis, infection, frey syndrome and parotid fistula. Degree of the facial nerve injury is evaluated via House-Brackmann facial nerve grading system.

Results: 34 patients, ages 13-68 (mean 37.63), 15 of those patients had TJP surgery for ankylosis, 10 for osteoarthritis, 2 for osteochondroma, 2 for condylar fracture, 2 for idiopathic condylar resorption, 1 for synovial chondromatosis. Permanent facial nerve injury was not observed at any patient. Reankylosis was observed in 2 patients and infection was observed in 1 patient.

Conclusions: Although facial nerve damage has been reported in temporomandibular joint replacement surgeries using retromandibular and submandibular approaches in the literature, there is no study yet on facial nerve damage in TJP surgeries using RSF approach. Based on the results of this study, no facial nerve injury was observed in TJP surgeries performed with the RSF approach. Considering the facial nerve damage rates of other approaches in the literature, the RSF approach shows high success in terms of facial nerve damage in TJP surgeries.

Keywords: alloplastic temporomandibular reconstruction, facial nerve injury, surgical approach, temporomandibular joint prosthesis



[OP-012]

Yaygın Kullanılan Maksillofasiyal Terminolojinin Hastalar Tarafından Anlaşılma Düzeyinin Belirlenmesi

Sara Samur Ergüven

Sağlık Bilimleri Üniversitesi, Gülhane Diş Hekimliği Fakültesi, Ağız Diş ve Çene Cerrahisi Anabilim Dalı, Ankara, Türkiye

Amaç: Hastalar ve klinisyenler arasındaki iletişim klinik sonuçların geliştirilmesi açısından önemli rol oynamaktadır. Hastaların medikal gereksinimleri ile ilgili olarak doğru kararlar alabilmeleri için, hastalara verilen bilgilerin anlaşılabilir olması, kelime hazinesi ve terminoloji düzeyleriyle uyumlu olması gerekmektedir. Bu çalışmada oral ve maksillofasiyal cerrahi kliniğine başvuran hastaların yaygın kullanılan terimlere ilişkin bilgi düzeylerinin değerlendirilmesi amaçlanmaktadır.

Yöntem: Gülhane Diş Hekimliği Fakültesi Ağız Diş ve Çene Cerrahisi Anabilim Dalı'nda tedavi olması planlanan hastalara (n=191) iki haftalık bir süre zarfında çoktan seçmeli soruları içeren anketler uygulanmıştır. Anket formunun ilk kısmında demografik verilerin elde edilmesini sağlayan yaş, cinsiyet, eğitim düzeyi ve daha önce oral cerrahi girişim geçirme durumuna ilişkin sorular yer almaktadır. İkinci kısımda ise oral ve maksillofasiyal cerrahide sık kullanılan 12 terimin değerlendirilmesine yönelik çoktan seçmeli sorular yer almaktadır.

Bulgular: Hastaların yaş ortalaması 37.74 olarak belirlenmiştir. Lokal anestezi, gömülü diş ve mukoza terimlerinin hastalar tarafından yüksek düzeyde anlaşılma oranına sahip olduğu saptanmıştır. Hastalarda terminolojinin anlaşılma düzeyini ifade eden genel puan ortalaması %42.15 olarak belirlenmiş olup eğitim seviyesi ve terminolojinin anlaşılma düzeyi arasında anlamlı bir ilişki tespit edilmiştir (p<0.001). Ancak yaş, cinsiyet ve ağız cerrahisi deneyimi kategorileri ile anlaşılma düzeyi arasında anlamlı bir ilişki saptanmamıştır (sırasıyla; p=0.258, p=0.055, p=0.642)

Sonuçlar: Bu çalışmanın sonuçları yaygın kullanılan maksillofasiyal terminolojinin birçok hasta tarafından anlaşılmadığını göstermektedir. Doğru karar süreçlerinin oluşturulabilmesi için klinisyenler tarafından hastaların muayene ve bilgilendirilme aşamalarında kullanılan dilin gözden geçirilmesi önerilmektedir.

Anahtar Kelimeler: ayaktan hastalar, iletişim, maksillofasiyal cerrahi, terminoloji

Determining the Level of Understanding of the Commonly Used Maxillofacial Terminology By Patients

Sara Samur Ergüven

University of Health Sciences, Gülhane Faculty of Dentistry, Department of Oral and Maxillofacial Surgery, Ankara, Turkey

Objective: Communication between patients and clinicians plays an important role for improving clinical outcomes. For a patient to make appropriate decisions regarding their medical care, the information given to patients must be apprehensible and compatible with vocabulary and understanding of the terminology by patients. This study aims to evaluate the level of patient understanding of commonly used terms in an oral and maxillofacial surgery clinic.

Methods: A questionnaire form was distributed to the patients (n=191) attending Gulhane Faculty of Dentistry Department of Oral and Maxillofacial Surgery in two weeks period. In the first part of the questionnaire basic questions on age, gender, education level, and presence of previous oral surgery experience were recorded. In the following part, participants were asked to identify the correct definition of 12 commonly used terms from a series of multiple-choice questions.

Results: The mean age of patients was 37.74 years. Local anesthesia, impacted teeth, and mucosa were the most commonly understood terms by patients. The overall mean score for the questionnaire was 42.15%. Many patients have difficulty in understanding commonly used terminology and an association between level of education and understanding of terminology was detected (p<0.001). However age, gender, and presence of oral surgery experience were not associated with understanding of terminology (respectively; p=0.258, p=0.055, p=0.642).

Conclusions: The result of this study showed that common maxillofacial terminology can easily be misunderstood by patients. It is recommended to clinicians modify their language during the examination and informing of patients to ensure a sensible decision-making process.

Keywords: communication, maxillofacial surgery, outpatients, terminology



[OP-013]

Horizontal Alveolar Bone Augmentation Techniques from Alveolar Crest Split to Otophenic Block Bone Graft Technique: A Retrospective Evaluation

Gürkan Abdiođlu¹, Necip Fazıl Erdem²

¹Özel Dentopol Ağız ve Diş Sağlığı Polikliniđi

²Marmara Üniversitesi Dişhekimliđi Fakóltesi, Ağız, Diş ve Çene Cerrahisi Ana Bilim Dalı, İstanbul

Amaç: Dental implantolojide en sıklıkla karşılaşılan problemlerin başında implantın yerleştirileceđi alveol kemiđinin horizontal yönde yetersiz kalması gelmektedir. Horizontal alveolar kemik ogmentasyonları arasında öne çıkan iki teknik vardır ki; bu teknikler alveolar kret split ve otojen blok kemik grefti tekniđidir. Bu retrospektif çalışmanın amacı söz konusu olan bu iki tekniđin başarılarını klinik ve radyolojik olarak karşılaştırmaktır.

Yöntemler: Sistemik olarak sağlıklı, üst veya alt çenelerinde parsiyel diş eksikliđi olan ve sadece horizontal yönde alveolar kemik yetersizliđi bulunup yukarıda bahsi geçen iki farklı horizontal alveolar ogmentasyon tekniklerinden herhangi birinin uygulandıđı toplam 21 hasta bu çalışmaya dahil edilmiştir. Horizontal yönde yetersiz alveolar kemik kalınlıđının olduđu düşünülüp tomografileri alınan hastaların preoperatif tomografik görüntüleri ile implant sonrası postoperatif tomografik görüntüleri karşılaştırılıp elde edilen kemik kazanım miktarı karşılaştırılmıştır. Elde edilen veriler istatistiksel olarak analiz edilmiştir.

Bulgular: Alveolar kret split tekniđi uygulanıp, implantları yerleştirilen ve klinik olarak ortalama 19,20±2,72 ay takip edilen hastalarda klinik kret genişliđindeki 3 aylık ortalama kazanç 3,89±1,98 mm iken; tomografik olarak bu kazanç 3,11±1,19 mm olarak hesaplanmıştır. Otojen blok greft tekniđi uygulanıp, implantları yerleştirilen ve klinik olarak ortalama 19,04±2,27 ay takip edilen hastalarda klinik kret genişliđindeki 6 aylık ortalama kazanç 4,27±1,26 mm iken; tomografik olarak bu kazanç 3,86±1,04 mm olarak hesaplanmıştır. Klinik rezidüel kret genişliđi, tomografik rezidüel kret genişliđi, tomografik kret genişliđindeki kazanç, primer implant stabilitesi ve periodontal cep derinliđi ölçümleri alveolar kret split ve otojen blok kemik grefti grupları arasında istatistiksel olarak anlamlı farklılık göstermektedir (p<0,05).

Sonuçlar: İmplantların yerleştirildiđi çenelerdeki ortalama klinik ve tomografik alveolar kret genişliđindeki kazanç, hem alveolar kret split hem de otojen blok kemik grefti tekniđi adına başarılı bulunmuştur.

Anahtar Kelimeler: dental implant, alveolar kret split, otojen blok kemik grefti

Retrospective Evaluation of the Success Rates of Autogenous Block Bone Graft and Alveolar Crest Split Techniques in Implant Dentistry

Gürkan Abdiođlu¹, Necip Fazıl Erdem²

¹Private clinic

²Oral and Maxillofacial Surgery, School of Dentistry, Marmara University, İstanbul, Turkey

Objective: The most common problem encountered in dental implantology is insufficient alveolar bone where implant will be placed in horizontal direction. There are two prominent techniques among horizontal alveolar bone augmentations; alveolar crest split and autogenous block bone graft technique. The aim of this retrospective study is to compare the success rates of these two techniques clinically and radiologically.

Methods: A total of 21 patients who were systemically healthy, had partially edentulous upper or lower jaws, with insufficient alveolar bone width, and received one of two horizontal alveolar augmentation techniques mentioned above were included in this study. Preoperative tomographic images of patients who were thought to have insufficient alveolar bone thickness in horizontal direction were compared with postoperative tomographic images, and amount of bone gain was measured and compared. The obtained data were analyzed statistically.

Results: Patients who received their implants together with alveolar crest split technique and followed up with a mean time period of 19,20±2,72 month gained mean clinical crest width of 3,89±1,98 mm clinically and 3,11±1,19 mm radiographically. However, patients who received their implants together with autogenous block bone graft and followed up with a mean time period of 19,04±2,27 gained mean clinical crest width of 4,27±1,26 mm clinically and 3,86±1,04 mm radiographically. Clinical residual crest width, tomographic residual crest width, gain in tomographic crest width, primary implant stability, and periodontal pocket depth measurements differ significantly in alveolar crest split compare to autogenous block bone graft groups (p < 0.05).

Conclusions: Alveolar bone gain where the implants were placed were found to be successful for both alveolar crest split and autogenous block bone graft techniques radiographically and clinically.

Keywords: dental implant, alveolar crest split, autogenous block bone graft



[OP-014]

Retromolar sahadan otojen greft alımında piezocerrahi ile konvansiyonel yöntemin kıyaslanması: randomize prospektif çalışma

Ahmet Demirci, Ferit Bayram

Marmara Üniversitesi Diş Hekimliği Fakültesi, Ağız Diş ve Çene Cerrahisi ABD, İstanbul

Amaç: Bu çalışma, mandibular ramustan kemik greftlerinin alınmasında piezocerrahi ve konvansiyonel yöntemin kullanımı ile ameliyat süresi, ameliyat sonrası ağrı ve hasta memnuniyetini karşılaştırdı.

Yöntemler: Maksilla veya mandibulada implant yerleştirmek için yetersiz kemik hacmine sahip 20 hastaya (14 kadın, 6 erkek) kemik greftleme prosedürleri planlandı. 31 donör bölgeden kemik greftleri toplandı ve implant yerleştirmeden önce alıcı bölgeye greftlendi. Klinik sonuç parametreleri; osteotomi süresinin karşılaştırılması, blok greft hacmi ve sinir hasarı, ağrı ve donör bölgenin iyileşmesi gibi intraoperatif komplikasyonların klinik olarak belirlenmesidir.

Bulgular: Bir kemik bloğunun hareketli hale getirilmesi dahil olmak üzere hasat için ortalama osteotomi süresi, frez kullanılarak 10.35 (± 2.74) dakika ve piezocerrahi ile 8.69 (± 2.64) dakikadır. İki yöntem arasında istatistiksel olarak anlamlı fark yoktur ($P > 0.5$). Blok greft hacmi açısından iki grup arasında istatistiksel olarak anlamlı fark vardır ($P < 0.5$).

Sonuçlar: Bu randomize prospektif klinik deneyde açıklanan veriler, piezocerrahi ve döner aletin, dış oblik sırttan verimli kemik bloğu alınmasına izin verdiğini göstermektedir. Klinik olarak, greft hacmi ile ilgili olarak, piezocerrahi önemli ölçüde daha iyi performans gösterirken, ağrı, ameliyat süresi ve iyileşme açısından önemli bir fark görülmemiştir. Retromolar bölgeden kemik alınırken, gelişmiş görünürlük, hassas kesim geometrileri, seçici kesim, ağız boşluğuna kolay erişim, daha az gürültü ve titreşim göz önünde bulundurulduğunda piezocerrahi daha iyi bir seçimdir.

Anahtar Kelimeler: Blok greft, piezocerrahi, operasyon süresi

Comparison of the piezosurgery and conventional method in harvesting mandibular bone blocks from the retromolar region: a randomized prospective trial

Ahmet Demirci, Ferit Bayram

Marmara University, Faculty of Dentistry, Department of Oral and Maxillofacial Surgery, İstanbul

Objective: The present study compared the operating time, postoperative pain and patient satisfaction with the use of piezosurgery and conventional method in the harvesting bone grafts from the mandibular ramus.

Methods: Twenty patients (14 women, 6 man) with inadequate bone volume for implant placement in either the maxilla or the mandible were scheduled for bone-grafting procedures. Bone grafts were harvested from 31 donor sites and grafted into recipient sites prior to implant placement. Clinical outcome parameters were the comparison of osteotomy time; volume of block graft and clinical determination of intraoperative complications such as nerve injury, pain, and healing of the donor site.

Results: The mean osteotomy time for harvesting including luxating a bone block was 10.35 (± 2.74) minutes using the bur and 8.69 (± 2.64) minutes using piezosurgery. There was no statistically significant difference between two methods ($P > .05$). There was a statistically significant difference between the two groups in terms of volume of block graft ($P < .05$).

Conclusion: The data described in this randomized prospective clinical trial indicate that the piezosurgery and rotary instrument allowed efficient bone block harvesting from the external oblique ridge. Clinically, concerning volume of the grafts, the piezosurgery performed significantly better, whereas pain, operating time, and healing did not appear to be considerably different. Given the improved visibility, precise cut geometries, selective cutting, ease access to the oral cavity, less noise and vibration afforded by the piezosurgery, is better choice when harvesting bone from the retromolar area.

Keywords: Block graft, piezosurgery, operation time



[OP-015]

Atrofik Kretler İçin Modifiye Açılı Split-Crest Tekniği

Sardar Fattah, Ferit Bayram, Gökhan Göçmen, Yaşar Özkan
Marmara Üniversitesi Diş Hekimliği Fakültesi, Ağız Diş Ve Çene Cerrahisi Anabilim Dalı, İstanbul

Amaç: kret split tekniğinin birçok başarılı uygulaması bildirilmiş olsa da, yöntemin hala ele alınması gereken bazı önemli komplikasyonları vardır. Bu vaka raporunda, modifiye açılı yatay osteotomilerin kötü kırık riski üzerindeki etkisini inceledik. Gereç ve Yöntemler: Yeni yöntemimiz lokal anestezi altında bir hasta üzerinde uygulanmaktadır. Yatay osteotomi kret boyunca uzunlamasına yapıldı. Distal ve mezial vertikal osteotomiler yaklaşık 45 derece karşılıklı olarak yapıldı. Sonuç: İntraoperatif veya postoperatif herhangi bir komplikasyon gözlenmedi.

Sonuç olarak Bu teknik, yeni gelişmeler sağlayarak split kret tekniği ile ilgili mevcut bilgilere katkıda bulunur. Bu modifikasyon, kemik genişletme prosedürünü kolaylaştırabilir, yer değiştirmiş kemik segmentinin gevşemesini önleyebilir ve sabitleme vidalarına olan ihtiyacı azaltabilir.

Anahtar Kelimeler: alveolar kret augmentasyon, diş implantları, osteotomi, teknik rapor

Modified Angled Split-Crest Technique For Atrophic Crests: A Technical Report

Sardar Fattah, Ferit Bayram, Gökhan Göçmen, Yaşar Özkan
Department Of Oral And Maxillofacial Surgery Faculty Of Dentistry Marmara University, İstanbul

Objectives: Although many successful applications of the split crest technique has been reported, there are still some major complications of the method which need to be addressed. In this case report, we studied the effect of modified angled horizontal osteotomies on the risk of bad fractures. Material-Methods: Our novel method is performed on one patient under local anesthesia. The horizontal osteotomy was made longitudinally along the crest. Distal and mesial vertical osteotomies were made almost 45 degrees opposite to each other.

Results: No complications were observed intraoperatively or postoperatively. Conclusions This technique contributes to existing knowledge of the split crest technique by providing new improvements. This modification may facilitate bone expanding procedure, prevent loosening the displaced bone segment and reduce the need for fixation screws.

Keywords: alveolar ridge augmentation, dental implants, osteotomy, technical report



[OP-016]

Yönlendirilmiş Kemik Rejenerasyonu veya Otojen Blok Greftlerle Birlikte Yerleştirilen Dental İmplantların Karşılaştırılması: Retrospektif Bir Çalışma

Zeliha Demirpençe, Berkay Tokuç
Kocaeli Üniversitesi Diş Hekimliği Fakültesi, Ağız Diş ve Çene Cerrahisi Ana Bilim Dalı, Kocaeli

Amaç: İmplant diş hekimliğinde lateral kret augmentasyonu, diş çekiminden sonra alveolar kemikte oluşan hacimsel değişiklikler sebebiyle implantların yerleştirilebilmesi için yaygın olarak kullanılan bir yöntemdir. Bu çalışmanın amacı, yönlendirilmiş kemik rejenerasyonu (YKR) veya otojen blok greftlerinin (OBG) uygulanması ile yerleştirilen implantların sağ kalım oranlarını ve marjinal kemik kaybını (MKK) karşılaştırmaktır.

Yöntemler: YKR ile eş zamanlı olarak veya OBG uygulamasından sonra implant uygulanmış 32 hastanın verileri retrospektif olarak incelendi. İmplant sağ kalım oranları kaydedildi. MKK, implant uzunluğunu referans olarak kullanan bir yazılım ile dijital panoramik radyograflar üzerinden ölçüldü. İmplantların lokalizasyonları, hastaların demografik verileri ve takip süreleri kaydedildi.

Bulgular: Toplam 60 dental implant değerlendirildi. YKR ve OBG gruplarında, lateral kemik augmentasyonu sonrası dental implantların sağ kalım oranı sırasıyla % 96,8 ve % 96,4 olarak tespit edildi. Ortalama MKK açısından her iki grup arasında istatistiksel olarak anlamlı bir farklılık bulunmadı (YKR: n:32; $1,4\pm 0,5$, OBG: n:28; $1,2\pm 0,7$) ($p > 0,05$). Gruplar arasında dental implantların yerleştirildiği bölge, yaş, cinsiyet ve takip süresi açısından istatistiksel olarak anlamlı bir farklılık gözlenmedi. ($p > 0,05$).

Sonuçlar: Bu çalışma sonucunda elde edilen bulgulara göre, lateral kret augmentasyonunda uygulanan YKR ve OBG yöntemlerinin her ikisi de yüksek implant sağ kalımını ve implant çevresinde minimal kemik kaybını sağlayarak etkili olmaktadır.

Anahtar Kelimeler: Dental implant, Marjinal kemik kaybı, Otojen kemik grefti, Yönlendirilmiş kemik rejenerasyonu

A Comparative Evaluation of Dental Implants with Guided Bone Regeneration and Autogenous Block Grafts: A Retrospective Study

Zeliha Demirpençe, Berkay Tokuç
Department of Oral and Maxillofacial Surgery, Faculty of Dentistry, Kocaeli University, Kocaeli, Turkey

Objective: Lateral ridge augmentation has become a common procedure prior to implant placement in implant dentistry due to volumetric changes in alveolar bone after tooth extraction. The aim of this study was to compare the implant survival rates and marginal bone loss (MBL) around dental implants that placed with guided bone regeneration (GBR) and autogenous block grafts (ABG).

Methods: A retrospective review of 32 patients who received dental implants simultaneously with GBR or after ABG. Implant survival rates were recorded. MBL was measured on digital panoramic radiographs with a software using implant length as reference. Localization of dental implants, demographic characteristics and follow-up periods of the patients were also recorded.

Results: A total of 60 dental implants were evaluated. The survival rates of dental implants after lateral ridge augmentation were 96.8% and 96.4% in GBR and ABG groups, respectively. Mean MBL was comparable in both groups (GBR: n:32; 1.4 ± 0.5 , ABG: n:28; 1.2 ± 0.7) ($p > 0.05$). There was no statistically significant difference between groups regarding localization of dental implants, age, gender, and follow-up period ($p > 0.05$).

Conclusions: Our findings revealed that either GBR or ABG are effective approaches with high survival rates and minimal bone loss around dental implants in lateral ridge augmentation.

Keywords: Autogenous bone graft, Dental implant, Guided bone regeneration, Marginal bone loss



[OP-017]

İmplant Tedavisi Öncesi Sert Doku Augmentasyonları ve Osteotomiler: Olgu Raporları

Ciğdem Köse¹, Alkın Ünsal², Nurdan Ünsal²

¹Niğde Ömer Halisdemir Üniversitesi, Diş Hekimliği Fakültesi, Ağız Diş ve Çene Cerrahisi A.D., Niğde, Türkiye

²Adent Ağız ve Diş Sağlığı Polikliniği, Konya, Türkiye

Giriş: İmplant tedavilerinde yeterli sert ve yumuşak doku hacmi başarıda ana kriteri oluşturmaktadır. Dişsiz bölgedeki yetersiz kemik varlığında implantların ideal bir protetik pozisyonda yerleştirilmesi için mandibulada ve/veya maksillada kemik augmentasyonlarına ve osteotomilere gerek duyulmaktadır. Mevcut maksillofasiyal defektlerin augmentasyonu allojen veya otojen kemik greftleriyle yapılmaktadır. Segmental mandibular osteotomi, kompleks osteotomilere ek cerrahi işlemler olarak düşünülmüş olsa da dental arklar arasındaki transvers problemleri düzeltmek amacıyla da kullanılmaktadır.

Vaka Sunumları: 3 kadın 1erkek hasta olmak üzere 4 olgu sunulacaktır. Hastalar mevcut diş eksikliklerinin giderilmesi amacıyla kliniğimize başvurmuştur. Yapılan ağız içi muayenelerinde ve radyografik incelemelerinde implant tedavileri öncesi maksilla ve mandibula augmentasyon planlanmıştır. 2 hastaya ramus grefti ve sticky bone ile augmentasyon, 1 hastamızda bilateral sinüs lift ve mandibular anterior segmental osteotomi ve diğer hastaya bilateral sinüs lift işlemleri yapılmıştır.

Sonuç: İmplant tedavileri için uygun bimaksiller pozisyonda yeterli alveoler kret kalınlığı ve yüksekliği olması gerekmektedir. Gerekliliği optimum şartları sağlamak amacıyla otojen greftleme ve osteotomiler yapılabilmektedir. Bu olgularda mandibula augmentasyonu için ramus grefti, maksillada açık sinüs lift operasyonunu takiben allojen greft materyali ve I-TZF(sticky bone) ile augmentasyon yapılmıştır. Mandibular protrüzyon ve transvers akstaki mevcut düzensizliğin tedavisinde mandibular anterior segmental osteotomi tekniği uygulanmıştır. Böylece vakalarda implant cerrahisi için optimum şartlar sağlanmıştır. Otojen ve/veya allojen greftlerin I-TZF ile kombine kullanımıyla augmentasyonlar başarıyla uygulanmıştır. Mandibular anterior segmental osteotomi ile çeneler arası doğru okluzal ilişki sağlanmıştır.

Anahtar Kelimeler: kemik augmentasyonları, ramus greft, sinüs lift, sticky bone(I-TZF), segmental osteotomi

Hard Tissue Augmentations and Osteotomies Before Implant Treatment: Case Reports

Ciğdem Köse¹, Alkın Ünsal², Nurdan Ünsal²

¹Niğde Ömer Halisdemir University, Faculty of Dentistry, Department of Oral and Maxillofacial Surgery, Niğde, Turkey

²Adent Oral and Dental Health Polyclinic, Konya, Turkey

Objectives: Hard and soft tissue volume is the main criterion for success in implant treatments. In the presence of insufficient bone in the edentulous area, bone augmentation and osteotomies in the jaws are required to place the implants in an ideal prosthetic position. Augmentation of existing maxillofacial defects is performed with allogeneic/autogenous bone grafts. Although segmental mandibular osteotomy has been considered as an additional surgical procedure to complex osteotomies, it is also used to correct transverse problems between dental arches.

Case reports: 4 cases, 3 female and 1 male patient, will be presented. The patients applied to our clinic in order to eliminate the existing tooth deficiencies. In intraoral examinations and radiographic examinations, maxilla and mandible augmentation was planned before implant treatments. Augmentation with ramus graft and sticky bone was performed in 2 patients, bilateral sinus lift and mandibular anterior segmental osteotomy was performed in 1 patient, and bilateral sinus lift was performed in the other patient.

Conclusion: For implant treatments, sufficient alveolar ridge thickness and height should be present in the appropriate bimaxillary position. In order to provide the necessary optimum conditions, autogenous grafting and osteotomies can be performed. In these cases, ramus graft for mandible augmentation, open sinus lift operation in maxilla followed by allogeneic graft material and augmentation with I-PRF(sticky bone) were performed. Mandibular anterior segmental osteotomy technique was used in the treatment of mandibular protrusion and the existing irregularity in the transverse axis. Thus, optimum conditions for implant surgery were provided in the cases. Augmentations are successfully performed with the use of autogenous and/or allogeneic grafts in combination with I-PRF. With mandibular anterior segmental osteotomy, correct occlusal relationship between the jaws was achieved.

Keywords: bone augmentations, ramus graft, sinus lift, sticky bone(I-PRF), segmental osteotomy



[OP-018]

Zigoma implantları ile atrofik çenelerin rehabilitasyonu: Vaka serisi

Bayram Süleymanlı¹, Seyit Yılmaz², Cem Üngör¹

¹Karadeniz Teknik Üniversitesi, Ağız, Diş ve Çene Cerrahisi Ana Bilim Dalı, Trabzon

²Özel Klinik

Giriş: Zigomatik implantlar, atrofik maksilla için iyi bir rehabilitasyon seçeneğidir. Bu implantlar, sinüsift ve greftleme ihtiyacını azaltır ve immedat yüklemeye olanak sağlar. Bu olgu serisinde zigoma implantları ile rehabilitasyonu yapılan hastaların sunumu amaçlanmıştır.

Vaka: Zigoma implantları ile tedavi edilen 3 hasta sunuma dahil edilmiştir. İlk hastaya 5 konvansiyonel implant, 2 zigoma implantı ile desteklenerek sabit restorasyon yapıldı. 2-ci hastaya QuadZygoma protokolü uygulanmıştır ve 4 adet zigomatik implant üzerine sabit restorasyon yapılmıştır. 3-cü hastada ise 4 konvansiyonel implant 2 adet zygoma implantı ile desteklenerek sabit protez yapılmıştır.

Sonuç: Sonuç olarak, operasyondan 3 ay sonra klinik ve radyolojik stabilite açısından yerleştirilen zigoma implantları değerlendirilmiştir. Zigomatik implantlar, klinik olarak değerlendirildiğinde herhangi bir enfeksiyon belirtisi ve mobiliteye sahip olmadığı ve başarılı oldukları tespit edildi.

Anahtar Kelimeler: Atrofik maksilla, ZAGA, Zigoma implant

Rehabilitation of atrophic jaws with zygoma implants: a case series

Bayram Süleymanlı¹, Seyit Yılmaz², Cem Üngör¹

¹Karadeniz Technical University, Department of Oral and Maxillofacial Surgery, Trabzon

²Private Clinic

Introduction: Zygomatic implants are a good rehabilitation option for atrophic maxilla. These implants reduce the need for sinuslift and grafting and allow for immediate loading. In this case series, we aimed to present the patients who were rehabilitated with zygoma implants.

Case Presentation: 3 patients treated with zygoma implants are included in the presentation. Fixed restoration was performed in the first patient, supported by 5 conventional implants and 2 zygoma implants. QuadZygoma protocol was applied to the second patient and fixed restoration was performed on 4 zygomatic implants. In the third patient, fixed prosthesis was made by supporting 4 conventional implants with 2 zygoma implants.

Conclusion: In conclusion, zygoma implants placed 3 months after the operation were evaluated in terms of clinical and radiological stability. When the zygomatic implants were evaluated clinically, it was found that they did not have any signs of infection and mobility and were successful.

Keywords: Atrophic maxilla, ZAGA, Zygoma implant



[OP-019]

139 Hastada Çene İntraosseöz Lezyonlarının Retrospektif Değerlendirilmesi

Kevser Sancak, Güzin Neda Erbaşar

Ankara Yıldırım Beyazıt Üniversitesi, Diş Hekimliği fakültesi, Ağız, Diş ve Çene Cerrahisi AD, Ankara

Amaç: Bu çalışmanın amacı, Ankara Yıldırım Beyazıt Üniversitesi Diş Hekimliği Fakültesine başvuran ve histopatolojik olarak tanı konulan her yaş grubu ve cinsiyetteki hastalardan elde edilen oral ve maksillofasiyal lezyonların sıklığını ve dağılımını belirlemek ve literatüre kazandırmaktır.

Yöntemler: Ankara Yıldırım Beyazıt Üniversitesi Diş Hekimliği Fakültesi Ağız Diş Çene Cerrahisi Anabilim Dalı'nda 2017-2021 yılları arasında oral ve maksillofasiyal bölgede histopatolojik tanıli patoloji verileri retrospektif olarak incelendi. Lezyonlar inflamatuvar/reaktif, kistik ve tümör/tümör benzeri olarak sınıflandırılarak yaş, cinsiyet, histopatolojik tanı ve bölgelere göre dağılımları incelendi. Değişkenler tanımlayıcı istatistikler kullanılarak analiz edildi. 184 lezyonun 134'ü intraosseöz, 45'i yumuşak dokuda idi.

Bulgular: Kliniğimizde tedavi edilen intraosseöz lezyonların %34.5'i radiküler kist, %17.9'u dentigeröz kist, %11.5'i periapikal granülom, %4.3'ü gelişimsel odontojenik kist, %10'u inflamatuvar kronik süreç, %4.3'ü hiperplastik dental folikül, %3.5'i insiziv kanal kisti'dir Tüm kistlerin %64.0'ı mandibulada, %35.9'u maksillada lokalizedir.

Sonuçlar: Tedavi planlamasının yapılmasında ve çenede mevcut lezyonların tanı ve olası komplikasyonlarının fark edilmesinde kistlerin dağılımı hakkında bilgi sahibi olunması faydalı olacaktır. Klinik ve radyolojik tanımlamalarda histopatolojik olarak doğru tanımlama yapmak önemlidir.

Anahtar Kelimeler: Çene kistleri, odontojenik kistler, insidans

Retrospective Evaluation Of Jaw Intraosseous Lesions In 139 Patients

Kevser Sancak, Güzin Neda Erbaşar

Ankara Yıldırım Beyazıt University, Faculty of Dentistry, Oral and Maxillofacial Surgery, Ankara

Objective:: The aim of this study is to determine the frequency and distribution of oral and maxillofacial lesions, which were obtained from patients of all age groups and genders who applied to Ankara Yıldırım Beyazıt University Faculty of Dentistry and diagnosed histopathologically and to bring them to the literature.

Methods:: Pathology data with histopathological diagnosis in oral and maxillofacial region, in the Ankara Yıldırım Beyazıt University, Faculty of Dentistry Department of Oral Maxillofacial Surgery between 2017-2021 were analyzed retrospectively. Lesions were classified as inflammatory/reactive, cystic, and tumor/tumor-like, and their distribution according to age, gender, histopathological diagnosis and regions were examined. Variables were analyzed using descriptive statistics. Of the 184 lesions, 134 were intraosseous and 45 were in soft tissue.

Results: Of the intraosseous lesions treated in our clinic, 34.5% were radicular cyst, followed by 17.9% dentigerous cyst, 11.5% periapical granuloma, 4.3% developmental odontogenic cyst, 10% inflammatory chronic process, 4.3% hyperplastic dental follicle, 3.5% incisive canal cyst. 64.0% of all cysts are localized in the mandible, and 35.9% in the maxilla.

Conclusions: It will be beneficial to have information about the distribution of cysts in making treatment planning and recognizing the diagnosis and possible complications of existing lesions in the jaw. It is important in clinical and radiological definitions to make histopathologically correct identification.

Keywords: Jaw cysts, odontogenic cysts, incidence



[OP-020]

Preoperatif anksiyetenin 3. molar diş ameliyatı sonrası ağrıya etkisi

Aylin Çalış¹, Demet Sergin², Yıldız Ünüvar¹

¹Ege Üniversitesi Diş Hekimliği Fakültesi, Ağız Diş ve Çene Cerrahisi Ana Bilim Dalı, İzmir

²Ege Üniversitesi Tıp Fakültesi, Anesteziyoloji ve Reanimasyon Ana Bilim Dalı, İzmir

Giriş/Amaç: Bu çalışmanın amacı, üçüncü molar diş ameliyatı geçiren hastalarda ameliyat öncesi anksiyetenin ameliyat sonrası ağrı üzerine etkisini araştırmaktır.

Yöntem: Çalışmaya üçüncü molar diş ameliyatı olacak 18-70 yaş arası 50 hasta dahil edildi. Hastaların anksiyete düzeyleri Spielberger Durumluk-Sürekli Kaygı Envanteri (STAI FORM TX-1) ve (STAI FORM TX-2) kullanılarak ölçüldü. Hastaların postoperatif dönemde (15. dakika, 30. dakika, ardından 1., 2., 4., 6., 8., 12. ve 24. saat) ağrı skorları Görsel Analog Skala (VAS) ile değerlendirildi.

Bulgular: Düşük anksiyete düzeyine sahip grup için STAI-I 27 ± 4.7 ve STAI-II 30 ± 4.3 idi. Yüksek anksiyete düzeyine sahip grup için STAI-I $43\pm 4,5$ ve STAI-II $42,6\pm 5,2$ idi. Her iki gruptaki hastaların ağrı skorları postoperatif dönemde her zaman benzer bulundu.

Sonuç: Ameliyat öncesi kaygı, ameliyat olacak hastaların %60-80'inde iyi belgelenmiştir. Bu kaygı anestezi tipine, hastaların önceki deneyimlerine, kişisel özelliklerine, cerrahi işlemlere ve ameliyat sonrası ağrıya bağlı olabilir. Üçüncü molar diş cerrahisi durumunda preoperatif anksiyete ile postoperatif ağrı arasında anlamlı bir ilişki bulunmadığı sonucuna varılmıştır.

Anahtar Kelimeler: ağrı, anksiyete, cerrahi

The effect of preoperative anxiety on pain after third molar tooth surgery

Aylin Çalış¹, Demet Sergin², Yıldız Ünüvar¹

¹Department of Oral And Maxillofacial Surgery, Ege University, İzmir-Turkey

²Department of Anesthesiology and Reanimation, Ege University, İzmir-Turkey

Background-Aim: This aim of this study is to investigate the effects of preoperative anxiety on postoperative pain in patients undergoing third molar dental surgery.

Methods: We included 50 patients, aged 18-70, who were to undergo third molar dental surgery. The anxiety levels of the patients were measured using the Spielberger State-Trait Anxiety Inventory (STAI FORM TX-1) and (STAI FORM TX-2). The pain scores of patients in the postoperative period (15th minute, 30th minute, then the 1st, 2nd, 4th, 6th, 8th, 12th and 24th hours) were assessed using the Visual Analog Scale (VAS).

Results: For Group LA, STAI-I was 27 ± 4.7 and STAI-II was 30 ± 4.3 . For Group HA, STAI-I was $43\pm 4,5$ and STAI-II was 42.6 ± 5.2 . The pain scores of patients in both groups were found to be similar at all times in the postoperative period.

Conclusion: Preoperative anxiety is well-documented in 60 to 80 % of the patients who are to undergo surgery. This anxiety may depend on the type of anesthesia, patients' previous experience, personal characteristics, surgical procedures and postoperative pain. We concluded that no significant correlation was found between preoperative anxiety and postoperative pain in the case of third molar dental surgery.

Keywords: anxiety, pain, surgery



[OP-021]

β-Talasemi Majör Hastalarının Kraniofasial Özellikleri: Ön Rapor

Çiğdem Çetin Genç¹, Celal Genç², Fatma Demir Yenigürbüz³

¹Çanakkale Onsekiz Mart Üniversitesi Diş Hekimliği Fakültesi, Ağız, Diş Çene Cerrahisi Anabilim Dalı, Çanakkale, Türkiye

²Çanakkale Onsekiz Mart Üniversitesi Diş Hekimliği Fakültesi, Ortodonti Anabilim Dalı, Çanakkale, Türkiye

³Acıbadem Mehmet Ali Aydınlar Üniversitesi Tıp Fakültesi, Çocuk Sağlığı ve Hast. Anabilim Dalı, Çocuk Hematoonkolojisi Bilim Dalı, Pediatrik Kit Bölümü, İstanbul, Türkiye

Amaç:β-Talasemi major otozomal resesif geçişli hastalıklar arasında en sık görülenidir; Hemoglobinin beta zincirlerinin sentezindeki anomalilerle karakterize edilirler ve sıklıkla değişen derecelerde kraniofasial anomalilerle ilişkilidirler. Bu çalışmanın amacı, β-talasemi hastalarının kraniofasial boyutlarını değerlendirmek ve bunları kontrol grubu ile karşılaştırarak farklılıkları belirlemektir.

Yöntemler:Çalışma β-talasemi majör tanılı, 7-11 yaş aralığındaki 60 β-talasemi tanılı hasta ve kontrol grubu olarak aynı yaş grubuna ait 59 sağlıklı çocuklar arasında toplamda 119 katılımcı ile gerçekleştirilmiştir. Beş farklı kraniofasial bölgede (kranial, orbital, nasal, orolabial, fasyal) antropometrik ölçümler yapılmış; toplam 19 kraniofasial parametre ölçülmüştür.

Bulgular:Orbital, nasal, orolabial, fasyal bölgelerine ait antropometrik ölçümleri kontrol grubuna göre istatistiksel olarak anlamlı farklılık göstermiştir. ($p<0.05$). Sağlıklı ve β-Talasemili bireylerin kranial bölgesine ait parametreleri alın genişliği (ft-ft) ($p=0.070$) ve ön kafa yüksekliği (v-n) ($p=0.920$) değerlerinin kontrol grubuna göre daha yüksek değerlere sahip olmasına rağmen istatistiksel olarak anlamlı bir farklılık görülmemiştir.

Sonuçlar:Çalışma β-Talaseminin çeşitli kraniofasial belirtileri hakkında bir fikir vermekte ve talasemi hastalarında antropometrik bulguları ile sistemik sağlık durumları arasında var olan ilişkiyi ortaya koymasından önem taşımaktadır.

Anahtar Kelimeler: β-Talasemi Majör, kraniofasial ölçümler, Güney Doğu Anadolu Türkiye

Craniofacial Features of β-Thalassemia Major Patients': Preliminary Report

Çiğdem Çetin Genç¹, Celal Genç², Fatma Demir Yenigürbüz³

¹Çanakkale Onsekiz Mart University Faculty of Dentistry, Department of Oral and Maxillofacial Surgery, Çanakkale, Turkey.

²Çanakkale Onsekiz Mart University, Faculty of Dentistry, Department of Orthodontics, Çanakkale, Turkey.

³Acıbadem Mehmet Ali Aydınlar University Faculty of Medicine, Pediatrics and Hospital. Department of Pediatric Hematooncology, Department of Pediatric Kit, İstanbul, Turkey

Objective: β-Thalassemia is the most common major autosomal recessive disease, characterized by abnormalities in the synthesis of beta chains of hemoglobin and often associated with varying degrees of craniofacial anomalies. The aim of this study was to evaluate the craniofacial dimensions of patients with β-thalassemia and to determine the differences by comparing them with the control group.

Methods: The study was carried out with a total of 119 participants within the ages of 7-11 years including 60 patients with a diagnosis of β-thalassemia major, and 59 healthy individuals as the control group. A total of 19 craniofacial parameters were measured from five different craniofacial regions (cranial, orbital, nasal, oro-labial, and facial).

Results: Anthropometric measurements of orbital, nasal, oro-labial and, facial regions of patients with β-Thalassemia major showed statistically significant differences compared to the control group ($p<0.05$). Although forehead width (ft-ft) ($p=0.070$) and anterior head height (v-n) ($p=0.920$) values of the cranial region were higher in patients than in the control group, no statistically significant difference was observed.

Conclusion: The study gives an idea about the various craniofacial manifestations of β-thalassemia and is important in terms of revealing the relationship between anthropometric findings and systemic health conditions in thalassemia patients.

Keywords: β-Thalassemia major, craniofacial measurements, South East Anatolia Turkey



[OP-022]

Gorlin-Goltz Sendromu ve Hemofili C Hastalığı Aynı Anda Bulunan Aile Bireylerinin Cerrahi Olarak Yönetilmesi

Nihat Akbulut¹, Kemal Özgür Demiralp², Arzu Alan³, Gizemnur Kaymaz¹, Esengül Şen¹, Ahmet Altan¹

¹Tokat Gaziosmanpaşa Üniversitesi Diş Hekimliği Fakültesi, Ağız Diş ve Çene Cerrahisi Ana Bilim Dalı, Tokat

²TC Sağlık Bakanlığı Kamu Hastaneleri Genel Müdürlüğü

³Yıldırım Beyazıt Üniversitesi Diş Hekimliği Fakültesi, Ağız, Diş ve Çene Radyolojisi Ana Bilim Dalı, Ankara

Giriş: Gorlin- Goltz sendromu çenelerde ve vücudun diğer bölgelerinde multiple kistlerle karakterize sendromdur. Çenelerde daha çok çoklu bölgede görülen keratokistlerle karakterizedir. Ayrıca saçlı deride daha çok olmak üzere cilt kanserleri görülme sıklığı da fazladır. Genetik geçişli olabilmektedirler. Aynı şekilde faktör 11 eksikliği olgusu literatürde hemofili C olarak adlandırılmaktadır. Bu iki hastalığın aynı anda aynı aile bireylerinde bulunması nadirdir. Bu çalışmada Gorlin-Goltz sendromunun hemofil C ile aynı anda bulunan aile bireylerinin tedavilerini konu almaktadır.

Vaka serisi: 2013 yılında 11 yaşında kliniğimize gelen erkek hastada sol mandibuler posterior bölgede gömülü 33 nolu dişle birlikte radyolüsent lezyon görüldü. Bu lezyona benzer patoloji sağ mandibulada da tespit edildi. Histopatolojik incelemede keratokist tanısı konuldu. Hastanın ailesel öyküsünde babasının da keratokist sebebiyle opere olduğu öğrenildi. Hasta genel anestezi için yapılan incelemelerinde faktör 11 eksikliğiyle birlikte hemotolojide Hemofili C tanısı konuldu. Hastanın ilk lezyonu 3 ay kadar marsupyalize edildikten sonra taze dondurulmuş plazma replasmanı ile genel anestezi altında opere edildi. Takip eden yıllarda maksilla sağ ve sol bölgelerinde beliren keratokistleri aynı işlemler tekrarlanarak opere edildi. Ve hastanın tüm lezyonları tekrarlı ameliyatlara elimine edildi. Bu sırada erkek hastanın tedavileri devam ederken iki küçük kız kardeşinde de aynı multiple keratokistler ve hemofili C rahatsızlığı saptandı. İlgili hastaların cerrahi tedavileri de devam etmektedir. İlk hasta üzerinden ailesel genetik inceleme sürmektedir. Ön tanı olarak Gorlin-Goltz sendromu bu aile için konulmuştur.

Sonuç: Gorlin- Goltz sendromu içeriğiyle birlikte vakalarda başka ailesel bozuklukların da olabileceği göz önünde bulundurulması elzemdir. Bu vakalarda tespit edilen ilave hemofili C hastalığında taze dondurulmuş plazma replasmanı gibi önlemler hayattır.

Anahtar Kelimeler: Gorlin-goltz sendromu, odontojenik keratokist, odontojenik kist

Surgical Management of Family Members with Concurrent Gorlin-Goltz Syndrome and Hemophilia C

Nihat Akbulut¹, Kemal Özgür Demiralp², Arzu Alan³, Gizemnur Kaymaz¹, Esengül Şen¹, Ahmet Altan¹

¹Tokat Gaziosmanpaşa University, Faculty of Dentistry, Department of Oral and Maxillofacial Surgery, Turkey

²Ministry of Health, Public Hospitals Agency of Turkey, Turkey

³Yıldırım Beyazıt University, Faculty of Dentistry, Department of Oral and Maxillofacial Radiology, Turkey,

Objectives: Gorlin-Goltz syndrome is a syndrome characterized by multiple cysts on the jaws and other parts of the body. It is characterized by keratocysts seen in multiple regions in the jaws. They can be hereditary. Likewise, factor 11 deficiency is called hemophilia C. It is rare for these two diseases to be found in the same family members. This study focuses on the treatment of family members who have Gorlin-Goltz syndrome at the same time as hemophilia C.

Case: Radiolucent lesion with impacted tooth 33 was seen in the mandibula in an 11-year-old male patient who came to our clinic in 2013. Pathology similar to this lesion was also detected in the right mandible. In the family history of the patient, it was learned that his father had also been operated for keratocyst. In the examination of the patient for general anesthesia, diagnosis of Hemophilia C was made in hematology department consultation with factor 11 deficiency. After the patient's first lesion was marsupialized for 3 months, he was operated under general anesthesia with frozen plasma replacement. Following years, keratocysts that appeared in the maxilla were operated by the same procedures. In addition, all the lesions of the patient were eliminated by repeated surgeries. Meanwhile the same multiple keratocysts and hemophilia C were detected in his two younger sisters. Surgical treatment and follow of the related patients continue. Genetic examination continues on the first patient. As preliminary diagnosis, Gorlin-Goltz syndrome was made for this family.

Conclusion: It is essential to consider that there may be other familial disorders in addition to the content of Gorlin-Goltz syndrome. In the additional hemophilia C disease detected in these cases, measures such as fresh frozen plasma replacement are important.

Keywords: Gorlin-goltz syndrome, odontogenic keratocyst, odontogenic cyst



[OP-023]

Çoklu Osteomlarda Hatırlanması Gereken Bir Durum: Gardner Sendromu

Nelli Yıldırım

İstanbul Medipol Üniversitesi Diş Hekimliği Fakültesi, Ağız, Diş ve Çene Cerrahisi Ana Bilim Dalı, İstanbul

Giriş: Gardner sendromu genetik bir mutasyona bağlı, nadir görülen ve çok sayıda sistemi ilgilendiren bir hastalıktır. Gardner sendromunun semptomları arasında osteomlar, yumuşak doku tümörleri ve çoklu bağırsak polipleri bulunur. Tanı klinik belirtilere dayanır, ancak çoğu hastada endo-kolonoskopi veya genetik testler de uygulanır. Gardner sendromunun prognozu, yumuşak doku tümörlerinin vakitlice tanımlanmasına bağlıdır. Uygun takiplerde bile Gardner sendromlu hastalar kolorektal veya üst gastrointestinal kanserler yönünden yüksek risk altındadır. Tanı, gözetim ve tedavi stratejilerinin güncel bir derlemesi ile birlikte bu sunum, bir hastada Gardner sendromunun tanı sürecini ve yönetiminin önemini açıklamaktadır.

Olgu: 49 yaşında erkek hasta diş eksikliklerinin giderilmesi isteği ile sevk edilmiştir. Klinik muayenede birden fazla diş eksikliğinin yanı sıra, her iki çenede de ekzostoz ile uyumlu çok sayıda sert lezyon saptanmıştır. Radyografik muayenede dişsiz alanlarda atılmış pamuk görünümünde düzensiz ve sklerotik kemik yapısı izlenmiştir. Çeşitli protez seçenekleri sunulmasına rağmen hasta, ekonomik nedenlerle hareketli bir protez yapılmasını tercih etmiştir. Protetik rehabilitasyon öncesinde kemik lezyonları çıkartılmış ve uygun bir alveolar kontür sağlanmıştır. Tüm lezyonlara osteom tanısı konulmuştur. Hasta Gardner sendromu ön tanısı ile ileri tarama için gastroenteroloji, dermatoloji ve oftalmoloji bölümlerine yönlendirilmiştir. Kolonoskopik tetkik sırasında sigmoid kolonda gözlenen lezyonların eksizyonel biyopsileri yapılmış ve patoloji sonuçları adenom teşhisini doğrulamıştır.

Sonuç: Sendromların ağız boşluğunda gösterdikleri semptomlar, tanı almamış hastaların teşhis edilmesinde hekimleri yönlendirebilir. Yumuşak doku tümörlerinin potansiyel malign transformasyonu dikkate alındığında, Gardner sendromu hastalarının tanılarının konması ve takipleri hayat kurtarıcı olabilir.

Anahtar Kelimeler: Gardner sendromu, osteom, adenom, polipozis koli

An Entity to Remember in Multiple Osteomas: Gardner's Syndrome

Nelli Yıldırım

İstanbul Medipol University School of Dentistry, Department of Oral and Maxillofacial Surgery, İstanbul, Turkey

Introduction: Gardner's syndrome (GS) is a rare multi-systemic disease due to a genetic mutation. Symptoms of GS include osteomas, soft tissue tumors and multiple intestinal polyps. Diagnosis relies on clinical manifestations but often includes endo-colonoscopy or a genetic testing. Prognosis of GS depends on the timely identification of soft tissue tumors. Even with proper follow-ups, patients with GS are at high risk of colorectal or upper gastrointestinal cancers. Along with an up-to-date review of diagnosis, surveillance, and treatment strategies, this presentation describes the diagnostic process and management of a patient with GS.

Case: A 49-year-old male was referred with a desire to dental rehabilitation. Clinical examination revealed multiple missing teeth, as well as multiple hard lesions compatible with bony exostoses in both jaws. Radiographic examination revealed an irregular and sclerotic bony structure with a cotton-wool appearance throughout the edentulous areas. The patient was presented with several prosthetic options but opted for a removable denture due to economic reasons. Bony lesions were removed, and a proper alveolar contour was achieved. All lesions were diagnosed as osteomas. The patient was referred to gastroenterology, dermatology, and ophthalmology departments for further screening with a preliminary diagnosis of GS. Consequently, his colonoscopy resulted in multiple excisional biopsies in the sigmoid colon with diagnoses of adenomas.

Conclusion: Many syndromes have manifestations in the oral cavity which guide physicians to diagnose patients who are unaware of their condition. Considering the potential malignant transformation of soft tissue tumors, diagnosis and follow-up of GS patients may be lifesaving.

Keywords: Gardner's syndrome, osteoma, adeoma, polyposis coli



[OP-024]

Oral Bölgede Diffüz Büyük B Hücreli Lenfoma: Nadir Görülen Vaka Raporu

Uluç Özyürek, Meltem Özden Yüce, Fatma Bahar Sezer

Ağız Diş ve Çene Cerrahisi Anabilim Dalı, Diş Hekimliği Fakültesi, Ege Üniversitesi, İzmir, Türkiye

Amaç: En sık görülen kan kanseri olan lenfomanın iki ana tipi Hodgkin lenfoma ve non-Hodgkin lenfoma (NHL)'dir. Diffüz büyük B hücreli lenfoma (DBBHL) NHL en sık görülen şekli olup ilk işareti lenf düğümlerinin neden olduğu boyun, koltuk altları, ya da kasıkta ağrısız, hızlı şişmedir. Oral kavite tutulumu nadirdir ve bu bölgede bulunan patolojik kitlelerin tanısındaki gecikme morbidite ve mortaliteyi artırmaktadır.

Olgu: 68 yaşında erkek hasta, maksilla sağ posterior bölgede iyileşmeyen, büyüyen bir şişlik şikayeti Ege Üniversitesi Diş Hekimliği Fakültesi, Ağız, Diş ve Çene Cerrahisi Kliniği'ne başvurmuştur. Anamnezinde herhangi bir sistemik rahatsızlığı bulunmadığı belirlenen hastanın klinik değerlendirmesinde, maksiller 1. ve 2. molar dişin mobil olduğu ve bu dişler ile ilişkili bukkal ve palatinal mukozada ekspansiyon tespit edilmiştir. Lokal anestezi altında ilgili dişlerin çekimi ile birlikte eksizyonel biyopsi yapılmış ve histopatolojik tanının diffüz büyük B hücreli lenfoma olduğu saptanmıştır. Hasta tedavi amacıyla hematoloji kliniğine yönlendirilmiştir.

Sonuç: Oral lenfomanın diğer inflamatuvar dental lezyonlara benzemesinden dolayı başlangıcı ve tedavisi arasındaki süre gecikebilmektedir. Erken evrede kemoterapi, radyoterapi veya her ikisi ile birlikte tedavi edilebilen bu hastalıkta hatalı ve geç tanı, prognozu olumsuz etkilemektedir. Bu nedenle, sebebi açıklanamamış intraoral kitlelerin ayırıcı tanısında lenfoma mutlaka akılda tutulmalıdır.

Anahtar Kelimeler: Diffüz Büyük B Hücreli Lenfoma, Ekspansiyon, Non-Hodgkin Lenfoma

Diffuse Large B Cell Lymphoma in Oral Region: A Rare Case Report

Uluç Özyürek, Meltem Özden Yüce, Fatma Bahar Sezer

Department of Oral and Maxillofacial Surgery, School of Dentistry, Ege University, İzmir, Turkey

Aim: Lymphoma is the most common form of blood cancer and has two main forms; Hodgkin lymphoma and non-Hodgkin lymphoma (NHL). Diffuse large B cell lymphoma (DLBCL) is the most common form of NHL and the first sign of DLBCL is a painless swelling in the neck, underarms, or groin which are caused by swollen lymph nodes. Oral cavity involvement is rare and the delay in the diagnosis of pathological masses in this region increases morbidity and mortality.

Case: 68-year-old male has been referred to Ege University, Faculty of Dentistry, Department of Oral Maxillofacial Surgery with a complaint of a non healing, growing lesion in the maxilla right posterior region. The patient has no systemic disease and in the clinical evaluation, the maxillary 1 and 2. molar tooth was mobile and bilateral swelling was evident on maxillar buccal/palatinal mucosa. Excisional biopsy was performed with the extraction of the relevant teeth and the histopathological examination revealed as DLBCL. The patient was referred to the Department of Hematology for his treatment.

Conclusion: Lymphomas presented in the oral region mimic inflammatory dental lesions, so the time between the beginning of the lesion and treatment can be delayed. In the initial stages of the lesion it can be treated by radiotherapy, chemotherapy or combined. However, delay in the diagnosis affects the prognosis. Therefore, it is important for the clinician to be aware of various manifestations of NHL and lymphoma must be kept in mind in the differential diagnosis.

Keywords: Diffuse Large B Cell Lymphoma, Non-Hodgkin Lymphoma, Swelling



[OP-025]

Oral ranula eksizyonu: vaka sunumu

Tuncer Akdoğan, Hüseyin Can Tükel

Çukurova Üniversitesi Diş Hekimliği Fakültesi, Ağız, Diş ve Çene Cerrahisi Anabilim Dalı, Adana

Giriş: Ranulalar, majör tükürük bezi kaynaklı ve ağız tabanında oluşan mukosellerdir. Mukoseller gibi, bu lezyonların da iki türü vardır: oral ranulalar ve servikal/dalan ranulalar. Bu vaka raporunun amacı, bir çocuk hastada oral ranulanın cerrahi tedavisini sunmaktır.

Vaka: On üç yaşında kadın hasta ağız tabanında şişlik nedeniyle Ağız, Diş ve Çene Cerrahisi polikliniğine başvurdu. Hastanın herhangi bir sistemik hastalığı ve ilgili bölgede geçirilmiş bir ameliyatı yoktu. Ağız içi muayenesinde, ağız tabanının sağ tarafında, dili karşı tarafa deviyeye eden ağrısız, mor-mavimsi bir kitle görüldü. Kitle 4-5 cm çapındaydı ve palpasyonda fluktuasyon gösteriyordu. Ekstraoral muayenede şişlik veya asimetri görülmedi. Radyografik inceleme patolojik değişiklik göstermedi. Hasta genel anestezi altında ranula ve ilişkili sublingual bezin cerrahi eksizyonu ile tedavi edildi.

Sonuç: Ayırıcı tanı klinik muayeneye, ultrasonografiye bağlıdır, varsa BT veya MRG tamamlayıcı olarak kullanılabilir. Literatürde marsupiyalizasyon, skleroterapi ve eksizyon gibi farklı tedavi yöntemleri önerilmiştir. Dilaltı bezinin radikal eksizyonu en düşük nüks oranına sahiptir. Hastada tedavi başarılı oldu ve 3 aylık takip sonunda nüks görülmedi.

Anahtar Kelimeler: Dalma ranula, Oral ranula, Ranulanın tedavisi, Sublingual bez

Oral ranula excision: A case report

Tuncer Akdoğan, Hüseyin Can Tükel

Cukurova University Faculty of Dentistry, Department of Oral and Maxillofacial Surgery, Adana

Introduction: Ranulas are mucocoeles that are of major salivary gland origin and occur on the floor of the mouth. These lesions also have two types: oral ranulas and cervical/plunging ranulas. The aim of this case report is to present the surgical treatment of a oral ranula in a pediatric patient.

Case: Thirteen years old female patient has attended to the Oral and Maxillofacial Surgery clinic with a complaint of a swelling on the floor of the mouth. The patient had no systemic disease and no previous surgery in the associated area. The intraoral examination showed a painless purple-blueish mass on the right side of the floor of the mouth which deviated the tongue to the contralateral side. The mass had a diameter of 4-5 cm and was fluctuant on palpation. Lesion showed saliva drainage when punctured. Extraoral examination showed no swelling or asymmetry. Radiographic examination showed no pathological changes. The patient was treated with surgical excision of the ranula and associated sublingual gland under general anesthesia.

Conclusion: The differential diagnosis depends on clinical examination, ultrasonography and if available CT or MRI may be complementary. Different treatment modalities including marsupialization, sclerotherapy and excision were suggested in the literature. Radical excision of the sublingual gland has the lowest recurrence rate. The treatment was successful in the patient and there have been no recurrences after a 3 months of follow up.

Keywords: Oral ranula, Plunging ranula, Ranula treatment, Sublingual gland



[OP-026]

Periferal Dev Hücreli Granülomun İnsizyonel Biyopsi Sonrası Bir Haftalık Takibi

Mahmut Aycan, Metin Güngörmüş, Ebru Deniz Karşlı, Betül Taş Özyurtseven, Muhammed Yazıcı
Gaziantep Üniversitesi Diş Hekimliği Fakültesi, Ağız, Diş ve Çene Cerrahisi Ana Bilim Dalı, Gaziantep

Giriş: Periferal dev hücreli granülom (PDHG) gingival dokular ve alveoler mukozada, dişli ve dişsiz alanlarda görülen, orjini periost ve periodontal membran olan reaktif ve ekzofitik bir lezyondur. Esas olarak diş çekimi sonrası lokal iritan faktörler, hatalı dental restorasyonlar, gıda birikimi, plak ve diş taşı varlığında oluşur. Lezyon bütün yaşlarda görülebilir ancak 4-6 dekatlar arasında ve kadınlarda görülme olasılığı daha fazladır.

Vaka: Bu çalışmada klinik, radyolojik ve histopatolojik incelemeler sonucu periferal dev hücreli granülom teşhisi konan 43 yaşındaki bayan hastanın tedavi ve takibi sunulmaktadır. Lezyondan insizyonel biyopsi alındı, operasyon sırasında herhangi arteriol kanama ile karşılaşıldı. Koterize edilerek kanama durduruldu ve suture edildi. Hastada biyopsi sonrası oral hijyen eğitimi sağlandı. Hastanın kontrol seansında lezyonun nerdeyse tamamen ortadan kalktığı görüldü. Hastaya eksizyonel biyopsi için randevu verildi.

Anahtar Kelimeler: Periferal dev hücreli granülom, insizyonel biyopsi, kanama

One Weekly Follow-Up Of Peripheral Giant Cell Granuloma After Incisional Biopsy

Mahmut Aycan, Metin Güngörmüş, Ebru Deniz Karşlı, Betül Taş Özyurtseven, Muhammed Yazıcı
Gaziantep University Faculty of Dentistry, Department of Oral and Maxillofacial Surgery, Gaziantep

Introduction: Peripheral giant cell granuloma (PDHG) is a reactive and exophytic lesion that is seen in gingival tissues and alveolar mucosa, in toothed and edentulous areas and originates from the periosteum and periodontal membrane. It mainly occurs in the presence of local irritant factors, faulty dental restorations, food accumulation, plaque and calculus after tooth extraction. The lesion can be seen at all ages, but it is more likely to occur between 4-6 decades and in women.

Case Presentation: In this study, the treatment and follow-up of a 43-year-old female patient who was diagnosed with peripheral giant cell granuloma as a result of clinical, radiological and histopathological examinations is presented. An incisional biopsy was taken from the lesion, and any arteriole bleeding was encountered during the operation. The bleeding was stopped by cauterization and sutured. Oral hygiene education was provided to the patient after the biopsy. In the control session of the patient, it was observed that the lesion almost completely disappeared. The patient was given an appointment for excisional biopsy.

Keywords: Peripheral giant cell granuloma, incisional biopsy, bleeding



[OP-027]

The effects of hyaluronic acid applied in post-extraction sockets on bone healing under bisphosphonate medication: A rat model

Khalid Gachayev¹, Göksel Şimşek Kaya¹, Mahir Kaya², Mehmet Ali Altay¹, Alper Sindel¹, Öznur Özalp¹

¹Department of Oral and Maxillofacial Surgery, Faculty of Dentistry, Akdeniz University, Antalya, Turkey.

²Department of Medical Imaging Techniques, Vocational School of Health Services, Akdeniz University, Antalya, Turkey.

Background: Management of MRONJ is still an ongoing issue and the number of the patients with MRONJ has been increasing due to the common use of relevant medications for a wide range of diseases and conditions. The aim of this study was to investigate the effects of local application of hyaluronic acid (HA) on bone healing of extraction socket following bisphosphonate administration.

Material-Methods: A total of 32 male Wistar rats were randomly allocated into 4 groups (BP+HA, BP, S+HA, S). BP+HA and BP groups received weekly intraperitoneal injections of zoledronic acid (0.06 mg/kg), while S+HA and S groups were administered saline solution for four weeks. After four weeks, left first molar teeth of all subjects were extracted and HA was administered to the extraction sockets of rats in BP+HA and S+HA groups. Rats were sacrificed at postoperative 4th week. Samples underwent micro-computed tomography (CT) analysis by measuring bone volume fraction (BV/TV) and bone surface density (BS/TV) and statistical analysis was performed.

Results: BV/TV was found to be different between groups ($p=0.000$). Although BV/TV ratio was similar between BP+HA and S+HA groups ($p=0.694$), significant difference was observed between the other groups. It was also determined that BS/TV was different between groups ($p=0.002$).

Conclusion: Local application of HA to the extraction socket following BP administration may improve bone healing. Within the limitations of this study, further clinical and experimental studies with larger sample size are necessary to confirm the use of HA as an adjunctive therapy in prevention of MRONJ.

Key words: Bisphosphonate, Bone Healing, Hyaluronic acid, MRONJ

Bifosfonat etkisi altında yapılan diş çekimlerinde hyaluronik asit uygulamasının kemik iyileşmesine etkileri: Rat modeli

Khalid Gachayev¹, Göksel Şimşek Kaya¹, Mahir Kaya², Mehmet Ali Altay¹, Alper Sindel¹, Öznur Özalp¹

¹Akdeniz Üniversitesi Diş Hekimliği Fakültesi Ağız, Diş ve Çene Cerrahisi Ana Bilim Dalı, Antalya.

²Akdeniz Üniversitesi Sağlık Hizmetleri Meslek Yüksekokulu, Tıbbi Hizmetler ve Teknikler Bölümü, Antalya.

Amaç: MRONJ'un önlenmesi ve ideal tedavisi halen tartışmalı olup, ilgili ilaçların pek çok hastalık ve durumda yaygın kullanım endikasyonu nedeniyle de her geçen gün MRONJ vakalarının sayısı artmaktadır. Bu çalışmanın amacı, bifosfonat (BF) kullanımında, lokal hyaluronik asit (HA) uygulamasının çekim soketindeki kemik iyileşmesi üzerine etkilerinin değerlendirilmesidir.

Gereç ve Yöntem: Otuz iki adet erkek Wistar rat rastgele 4 gruba ayrılmıştır (BF+HA, BF, S+HA ve S). BF+HA ve BF gruplarında yer alan ratlara 4 hafta süre ile haftada bir kez intraperitoneal 0.06 mg/kg zoledronik asit, S+HA ve S gruplarına ise steril salin uygulanmıştır. Dördüncü haftanın sonunda tüm deneklerin sol mandibuler 1. azı dişleri çekilmiş, BF+HA ve S+HA gruplarındaki ratlarda çekim soketlerine lokal HA uygulanmıştır. Post-operatif 4. haftada ratlar sakrifiye edilmiştir. Örnekler mikro-bilgisayarlı tomografi (BT) ile incelenerek kemik hacim fraksiyonu (BV/TV) ve kemik yüzey dansitesi (BS/TV) ölçümleri yapılmış, elde edilen veriler istatistiksel analizlerle değerlendirilmiştir.

Bulgular: BV/TV ölçümlerinin gruplar arasında farklı düzeylerde olduğu tespit edilmiştir ($p=0,00$). BF+HA ve S+HA grupları arasında BV/TV ölçümleri benzer olmakla beraber ($p=0,69$), diğer gruplar arasında istatistiksel olarak anlamlı fark olduğu gözlenmiştir. BS/TV bakımından da gruplar arasında anlamlı düzeyde farklılık olduğu tespit edilmiştir ($p=0,002$).

Sonuç: Mevcut çalışmadan elde edilen veriler, BF etkisi altında gerçekleştirilen diş çekimlerinde, çekim soketine HA uygulanmasının kemik iyileşmesine olumlu etkiler sağlayabileceğine işaret etmektedir. Bu deneysel çalışmanın sınırları dahilinde, elde edilen sonuçların doğrulanması ve HA'nın klinikte MRONJ' un önlenmesinde faydalı ve destekleyici bir tedavi seçeneği olarak kullanılabilmesi için geniş grupları içeren ileri deneysel ve klinik çalışmalara ihtiyaç vardır.

Anahtar Kelimeler: Bifosfonat, Hyaluronik asit, Kemik iyileşmesi, MRONJ



[OP-028]

Myofasiyal Ağrılı Hastalarda Okluzal Splint ve Kas İçi Enjeksiyonun Etkilerinin Değerlendirilmesi

Reyhan Sağlam¹, Çağrı Delilbaşı¹, Gülsüm Sayın Özel², Irmak Durur Subaşı³

¹İstanbul Medipol Üniversitesi Diş Hekimliği Fakültesi, Ağız Diş ve Çene Cerrahisi Ana Bilim Dalı, İstanbul

²İstanbul Medipol Üniversitesi Diş Hekimliği Fakültesi, Protetik Diş Tedavisi Ana Bilim Dalı, İstanbul

³İstanbul Medipol Üniversitesi Uluslararası Tıp Fakültesi, Radyoloji Ana Bilim Dalı, İstanbul

Amaç: Myofasiyal ağrı, temporomandibular eklem düzensizliği (TMD) olan hastalarda sıkça karşılaşılan semptomlardan biridir. Splint kullanımı ve tetik nokta (TN) lokal anestezi enjeksiyonu primer tedavi seçenekleridir. Çalışmada TMD ile ilişkili myofasiyal ağrısı olan hastalarda uygulanan tedavilerin 3 aylık takiplerinin klinik ve ultrasonografik etkilerinin araştırılması amaçlandı.

Yöntemler: Temporomandibular Düzensizlikler için Teşhis Kriterleri (TMD/TK)'ne göre myofasiyal ağrı endikasyonu alan ve kas ağrısı olan hastalar dahil edildi. Stabilizasyon splinti uygulanan 16 hasta Grup 1'i, splint ve TN lidokain enjeksiyonu uygulanan 16 hasta Grup 2'yi, TN lidokain enjeksiyonu uygulanan 16 hasta Grup 3'ü ve 16 sağlıklı kişi Grup 4'ü oluşturdu. Hastaların ağrı ve maksimum ağız açıklığı (MAA) ölçüldü. Masseter hacmi ultrasonografi ile; masseter, sternokleidomastoid (SKM) ve trapez kas elastisiteleri elastografi ile değerlendirildi. 1.ayda ve 3.ayda ölçümler tekrarlandı.

Bulgular: Ağrı tüm hastalarda 0.günden 1. aya, 1. aydan 3. aya azaldı. ($p=0,001$) Grup 2 ve Grup 3'ün 3. aydaki ağrı değeri 0'a yaklaştı. Grup 1'de ağrı anlamlı azaldı ama 0 ile arasında anlamlı fark vardır. Grupların tümünde MAA 0. günden 1. aya, 1. aydan 3. aya arttı. Masseter elastisitesi tüm hastalarda 0.günden 1. aya, 1. aydan 3. aya azaldı. ($p=0,001$) Sağ SKM elastisitesi sadece grup 1'de 0. günde daha düşüktür. ($p=0,034$) Sol SKM, sağ ve sol trapezius elastisitesi değişmemiştir. ($p>0,05$)

Sonuçlar: TMD ile ilişkili myofasiyal ağrısı olan hastalarda splint, TN lidokain enjeksiyonu ve kombine uygulamaları ağrıyı azaltmada ve MAA'yı artırmada etkilidir. Tedavilerin tümü masseter elastisitesini ve kasın sertliğini azalttı. Tedavilerin SKM ve trapezius elastisitetlerine belirgin etkisi bulunmadı. Uygulanan tedavilerin sonuçları klinik açıdan benzer ve başarılı bulundu.

Anahtar Kelimeler: Elastografi, Myofasiyal ağrı, Stabilizasyon splinti, Tetik nokta enjeksiyonu, Ultrasonografi

Evaluation of the Effects of Occlusal Splint and Intramuscular Injection in Patients with Myofascial Pain

Reyhan Sağlam¹, Çağrı Delilbaşı¹, Gülsüm Sayın Özel², Irmak Durur Subaşı³

¹İstanbul Medipol Üniversitesi Faculty of Dentistry, Department of Oral and Maxillofacial Surgery, İstanbul

²İstanbul Medipol Üniversitesi Faculty of Dentistry, Department of Prosthetic Dentistry, İstanbul

³İstanbul Medipol Üniversitesi International School of Medicine, Department of Radiology, İstanbul

Objective: Myofascial pain is one of the common symptoms in patients with temporomandibular joint disorders (TMD). Splint use and trigger point (TP) local anesthetic injections are primary treatment options. We aimed to investigate the clinical and ultrasonographic effects of the treatments.

Methods: Patients who were diagnosed with myofascial pain according to Diagnostic Criteria for Temporomandibular Disorders were included. There were 16 patients in each group. Group 1 was treated with stabilization splint, Group 2 was treated with splint and intramuscular lidocaine injection, Group 3 was treated with lidocaine injection, Group 4 consisted of healthy volunteers. Pain and maximum mouth opening (MMO) were recorded. Masseter volume was evaluated by ultrasonography whereas masseter, sternocleidomastoid (SCM) and trapezius elasticities were evaluated by elastography. Measurements were repeated at 1st and 3rd months

Results: Pain decreased at all times in all patients. ($p=0.001$) Pain in Group 2 and Group 3 approached 0 (baseline) at 3rd month; but only Group 1 did not reach to 0 level. MMO increased from day 0 to 1st month and to 3rd month. Masseter elasticity decreased from baseline to 1st month and to 3rd month. ($p=0.001$) Right SCM elasticity was lower at day 0 only in Group 1. ($p=0.034$) Left SCM, right and left trapezius elasticity did not change. ($p>0.05$)

Conclusions: In myofascial pain patients, splint and lidocaine injection were effective in reducing pain and increasing MMO. All treatments reduced masseter elasticity and stiffness but had no effect on SCM and trapezius, The treatments had clinically similar and successful outcomes.

Keywords: Elastography, Myofascial pain, Stabilization splint, Trigger point injection, Ultrasonography



[OP-029]

Temporomandibular Eklem Kronik Rekürrent Dislokasyonunda Fiksasyonsuz Bir Eminoplasti Tekniđi

Muhsin Ardıc, İrem Güllerci, Berivan Deniz, Poyzan Bozkurt
Ankara Üniversitesi Diş Hekimliđi Fakóltesi, Ađız, Diş ve Çene Cerrahisi Ana Bilim Dalı, Ankara

Giriş: Mandibular kondilin unilaterale ve ya bilaterale olarak artiküler eminensin anterior ve süperioruna deplase olması TME'nin dislokasyonu olarak adlandırılır. Eđer dislokasyon kronik, rekürrent ve uzun süreli olursa cerrahi endike olabilir. Kronik rekürrent dislokasyon nadir görölen insidansa sahiptir ve anatomik yatkınlık gösteren faktörler olabilir. Bu yatkın bireylerde esneme, kusma, çiđneme hareketleri ve gülme lüksasyona neden olabilir. Bu çalışmanın amacı TME'nin kronik rekürrent dislokasyonunda fiksasyonsuz bir eminoplasti olgusu sunmaktır.

Vaka: 41 yaşında kadın hasta TME'de recurrent dislokasyon sebebiyle ađız, diş ve çene cerrahisi kliniđine sevk edildi. Yapılan deđerlendirmeler sonucunda çift taraflı eminoplasti ameliyatı yapılmasına karar verildi. Ameliyat konvansiyonel preauriküler insizyon ile yapıldı. Diseksiyon ile zigomatik ark ve eminens ekspozede edildi. Eminens içerisinde osteotomlar ile oblik bir osteotomi yapıldı ve mediale dođru yeşil ađaç kırığı oluşturarak genişletildi. Simfizden elde edilen kama şekilli graft split hattına yerleştirildi.

Sonuç: Eminektomi artiküler eminensi hasarlı olan kronik rekürrent dislokasyon hastalarında kabul edilebilir bir tedavi alternatifidir. Diđer yandan eminektomi sonrası tatmin edici bir eminens oluşturmak zordur;bu nedenle, eminoplasty belki en iyi seçenek olabilir. Bu vakada kullanılan eminoplasti tekniđinin amacı; maliyeti düşürmek, operasyon süresini kısaltmakla beraber tatmin edici sonuçlar elde etmektir.

Anahtar Kelimeler: kronik dislokasyon, sublüksasyon, hipermobilité, eminoplasti

An Eminoplasty Technique Without Fixation For Temporomandibular Joint Chronic Recurrent Dislocation

Muhsin Ardıc, İrem Güllerci, Berivan Deniz, Poyzan Bozkurt
Ankara University, Faculty of Dentistry, Maxillofacial Surgery Department, Ankara

Objective: Dislocation of the temporomandibular joint (TMJ) is unilateral or bilateral displacement of the mandibular condyle anterior and superior to the articular eminence. If dislocation occurs as a chronic, recurrent or protracted condition, surgery may be indicated. Chronic recurrent dislocation (CRD) of TMJ has a rare incidence, and there can be anatomic predisposition to dislocation. In such predisposed individuals, yawning, vomiting, extremes of masticatory effort or laughing may precipitate eluxation. The objective of the study is to present a case of bilateral chronic recurrent dislocation of TMJ with an eminoplasty technique without fixation.

Case Presentation: A 41 years old-female patient was referred to the oral and maxillofacialsurgery clinic with recurrent dislocation of the TMJ. As a result of clinical and radiological examination, bilateral eminoplasty surgery was decided. Surgery was performed via the conventional preauricular approach. The dissection was proceeded and zygomatic arch and eminence was exposed. An oblique osteotomy was carried out in the eminence with osteotomes and the cut was extended medially to create a green stick fracture. The wedge-shaped graft obtained from the symphysis was placed in the split line of the eminence.

Conclusion: Eminectomy is acceptable alternative in the treatment of the patients with chronic recurrent dislocation who have damage on their eminences. On the other hand, after eminectomy, it is difficult to recreate a satisfactory eminentia;therefore, eminoplasty may be the best choice. The aim of the eminoplasty technique used in this case is to reduce the cost, shorten the operation time with obtain satisfactory results.

Keywords: chronic dislocation, subluxation, hypermobility, eminoplasty



[OP-030]

Bilateral masseter hipertrofisi olan hastanın cerrahi tedavisi; vaka sunumu ve mini-literatür

Gökçe Elif Erdayandı, Efe Can Sivrikaya

Karadeniz Teknik Üniversitesi Diş Hekimliği Fakültesi, Ağız Diş ve Çene Cerrahisi Ana Bilim Dalı, Trabzon

Giriş: Bilateral masseter hipertrofi, alt yüz genişliğinde artışa sebep olan ve genellikle bruksizm ile ilişkili bir durumdur ve tanısı görüntüleme teknikleri ve fizik muayene ile yapılır. Alt yüz genişliğinin artması brakiosefalik yüz görünümü ile birlikte estetik ve fonksiyonel problemlere neden olabilir. Literatürde; botoks uygulaması, masseter kas diseksiyonu ve hipertrofik kemik dokusunun çıkarılması gibi tedavi metodları mevcuttur. Hipertrofinin kas ve/veya kemik dokuda olması tedavi metodunu etkiler; özellikle kemik hipertrofisi olan hastalarda osteotomi tercih edilebilir. Bu vaka mini-literatür derlemesi ile sunulmuş ve tedavi prensipleri tartışılmıştır.

Vaka: Bu olguda, 35 yaşındaki kadın hasta, brakiosefalik yüz görünümünden rahatsız olması sebebi ile Karadeniz Teknik Üniversitesi Diş Hekimliği Fakültesi Çene Cerrahisi Anabilim Dalı'na başvurdu. Cerrahi operasyon öncesi 3 boyutlu model üzerine tasarlanmış bir akrilik cerrahi kılavuz, osteotomi sınırlarının belirtilmesi amacı ile kullanıldı. İntraoral yaklaşım ile masseter kasları diseke edildi ve mandibular angular kemik osteotomi ile kesilerek çıkarıldı.

Sonuç: Hastanın alt yüz genişliği azaltılıp hastaya estetik bir görünüm kazandırıldı. 1 yıllık takipte komplikasyon görülmedi.

Anahtar Kelimeler: Angular hipertrofi, Masseter hipertrofisi, 3D modelleme

Surgical treatment of bilateral masseter hypertrophy; case presentation and mini-literature

Gökçe Elif Erdayandı, Efe Can Sivrikaya

Department of Maxillofacial Surgery, Faculty of Dentistry, Karadeniz Technical University, Trabzon

Introduction: Bilateral masseter hypertrophy is a condition that causes an increase in lower facial width and is usually associated with bruxism, and its diagnosis is made by imaging techniques and physical examination. In the literature; There are treatment methods such as botox application, masseter muscle dissection and removal of hypertrophic bone tissue. The presence of hypertrophy in muscle and / or bone tissue affects the treatment method; osteotomy may be preferred especially in patients with bone hypertrophy. This case is presented with a mini-literature review and treatment principles are discussed.

Case Presentation: In this case, a 35-year-old female patient was admitted to the Department of Maxillofacial Surgery, Faculty of Dentistry, Karadeniz Technical University, because she was disturbed by her brachiocephalic facial appearance. An acrylic surgical guide designed on a 3D model was used to define the osteotomy margins before the surgery. Masseter muscles were dissected with the intraoral approach and the mandibular angular bone was excised by osteotomy.

Conclusion: The lower face width of the patient was reduced and the patient was given an aesthetic appearance. No complications were observed in the 1-year follow-up.

Keywords: Angular hypertrophy, Masseter hypertrophy, 3D modeling



[OP-031]

Temporomandibular Eklem Bozukluğu Olan Hastalarda Artiküler Eminens Yüksekliği ve İnklinasyonunun Konik Işınlı Bilgisayarlı Tomografi ile Değerlendirilmesi: Bir Pilot Çalışma

Duygu Turna

Çukurova Üniversitesi Diş Hekimliği Fakültesi, Ağız Diş ve Çene Cerrahisi ABD, Adana

Amaç: Artiküler eminensin dikliği, temporomandibular eklem (TME) disfonksiyonu için predispozan bir faktör olarak öne sürülmüştür. Bu çalışmanın amacı temporomandibular eklem (TME) şikayeti olan hastalarla ile TME şikayeti olmayan hastaların konik ışınlı bilgisayarlı tomografi (KIBT) ile artiküler eminens yüksekliği ve inklinasyonunu retrospektif olarak karşılaştırmaktır.

Yöntemler: Çukurova Üniversitesi Diş Hekimliği Fakültesi'ne son 6 ayda eklem şikayeti ve çeşitli sebepler ile başvuran hastaların KIBT görüntüleri retrospektif olarak değerlendirildi. TME şikayeti olan ve sağlıklı olan kontrol grubu şeklinde iki gruba ayrılan hastaların artiküler eminens inklinasyonları ve yükseklikleri ölçüldü.

Bulgular: Yaş ortalaması 41 olan 52'si kadın, 28'i erkek toplamda 80 hastanın her iki eklemi de değerlendirmeye alındı. Kontrol grubunda 16 erkek 24 kadın, TME şikayeti olan hasta grubunda ise 12 erkek 28 kadın hasta değerlendirildi. TME şikayeti olan grubun eminens inklinasyon değerleri kontrol grubuna göre anlamlı derecede yüksekti. Gruplar arasında eminens yüksekliği değerlerinde ise istatistiksel olarak anlamlı fark bulunmadı. Hastaların cinsiyet, yaş ve eminens yüksekliği değerleri gruplar arasındaki dağılımının homojenlik gösterdiği saptandı.

Sonuçlar: Artiküler eminensin şekli TME disk deplasmanının gelişmesi ile ilişkili olduğu düşünülmektedir. Bu çalışmada da eklem rahatsızlığı bulunan hastalarda artiküler eminens inklinasyonunun artmış olduğu bulunmuştur.

Anahtar Kelimeler: eminens inklinasyonu, eminens yüksekliği, konik ışınlı bilgisayarlı tomografi

The Evaluation of the Articular Eminence Height and Inclination of Patients with Temporomandibular Joint Disorder on Cone Beam Computed Tomography: A Pilot Study

Duygu Turna

Oral and Maxillofacial Surgery, Dentistry, Çukurova University, Adana

Objective: The steepness of the articular eminence has been suggested as a predisposing factor for temporomandibular joint (TMJ) disorder. The aim of the study was to evaluate the articular eminence height and inclination of patients with temporomandibular disorder (TMD) compared to healthy patients.

Methods: Cone beam computed tomography (CBCT) images of 80 patients were analyzed retrospectively. CBCT images of patients who applied to Çukurova University Faculty of Dentistry with TMD and various reasons in the last 6 months were evaluated retrospectively. Articular eminence inclination and height were measured in patients who were divided into two groups as patients with and without TMD.

Results: A total of 160 TMJs were evaluated. Out of 80 patients, 52 were female and 28 were male, whose average age was 41. 16 male and 24 female patients in the control group and 12 male and 28 female patients in the patient group with TMD were evaluated. The eminence inclination values of TMD group were significantly higher than the control group. No statistically significant differences were found in the eminence height values between the groups. It was determined that the distribution of the patients' gender, age and eminence height values between the groups showed homogeneity.

Conclusions: The shape of the articular eminence is related to the development of TMJ disc displacement. In this study, it was found that the articular eminence inclination was increased in patients with TMD.

Keywords: eminence inclination, eminence height, cone beam computed tomography



[OP-032]

Türkiye'de Dişhekimliği Öğrencilerinin Kanama Kontrolüne Yönelik Bilgi ve Tutumlarının Değerlendirilmesi: Ulusal Bir Araştırma

Kevser Sancak¹, Mehmet Emre Yurttutan², Ozan Kaan Venedik³, Serpil Altundoğan²

¹Ankara Üniversitesi, Diş Hekimliği Fakültesi, Ağız, Diş ve Çene Cerrahisi ABD, Ankara

²Ankara Yıldırım Beyazıt Üniversitesi, Diş Hekimliği Fakültesi, Ağız, Diş ve Çene Cerrahisi ABD, Ankara

³Özel Kurum, Ankara

Amaç: Ağız, Diş ve Çene Cerrahisi stajı için diş hekimliği fakültesi ders müfredatı kanama kontrolü, anormal kanamaya doğru müdahale, hemostatik ajan bilgisi ve bu konuda yapılan uygulamaları içermelidir. Bu çalışmada, farklı fakültelerden katılan bir grup Türk diş hekimliği öğrencisinin staj süresince klinik uygulama sonrası kanama müdahalesi, hemostatik ajanlar ve antikoagülanlar ile ilgili bilgi ve tutumlarının belirlenmesi amaçlanmıştır.

Yöntemler: Eylül 2018 tarihinden Haziran 2019'a kadar diş hekimliği öğrencilerine üç bölümden oluşan bir anket verildi. Bölüm 1, sekiz soruyla öğrencilerin kanama müdahalesi yeterliliğini sorgulamaktadır. Bölüm 2, öğrencilerin hemostatik ajanlar hakkındaki bilgilerini üç soruyla değerlendirmektedir. Bölüm 3, öğrencilerin antikoagülanlarla ilgili bilgilerini dört soruyla ele almaktadır. Öğrencilerden kanama müdahalesi, hemostatik ajanlar ve antikoagülanlar hakkındaki bilgilerini 1 ile 5 arasında derecelendirmeleri istendi.

Bulgular: Araştırmaya Türkiye'deki farklı üniversitelerden toplam 1150 öğrenci katılmıştır. Beşinci sınıf öğrencileri tüm sorularda daha iyi performans gösterdi ve toplam puanları istatistiksel olarak anlamlı derecede dördüncü sınıf öğrencilerinden daha yüksekti; erkek öğrenciler kendilerini kız öğrencilere göre daha yüksek puanlamışlardır. Öğrencilerin bilgi düzeyini ölçen 2. ve 3. bölümlerde yüzde oranları 1. bölümden daha yüksek bulunmuştur.

Sonuçlar: Diş hekimliği öğrencilerinin kanama, hemostatik ajanlar ve antikoagülanlara karşı tutumu ve bilgisi arzu edilen bir seviyede bulunmuştur. Ayrıca gruptan bağımsız olarak elektrokoter kullanma becerisi tüm öğrencilerde zayıf olarak gözlemlenmiştir.

Anahtar Kelimeler: Antikoagülanlar, Diş Hekimliği Eğitimi, Kanama, Hemostaz, Hemostatik ajanlar

Assessment of the Dental Students' Knowledge and Attitudes Toward Bleeding Control in Turkey: A National Survey

Kevser Sancak¹, Mehmet Emre Yurttutan², Ozan Kaan Venedik³, Serpil Altundoğan²

¹Ankara University, Faculty of Dentistry, Department of Oral and Maxillofacial surgery, Ankara

²Ankara Yıldırım Beyazıt University, Faculty of Dentistry, Department of Oral and Maxillofacial surgery, Ankara

³Private Practice, Ankara

Objective: The dentistry curriculum for oral and maxillofacial surgery internship should comprise bleeding control, correct intervention to abnormal bleeding, knowledge of hemostatic agents, and applications. This study aimed to determine the level of knowledge and attitudes of a group of Turkish dental students regarding bleeding intervention, hemostatic agents, and anticoagulants after clinical practice during internship.

Methods: A three-part survey was given to dental students from September 2018 to June 2019. Section 1 asked about students' competence in bleeding intervention with eight questions. Section 2 assessed students' knowledge of hemostatic agents with three questions. Section 3 addressed students' knowledge of anticoagulants with four questions. Students were asked to self-rate their knowledge of bleeding intervention, hemostatic agents, and anticoagulants on a scale of 1 to 5.

Results: A total of 1150 students from different universities in Turkey participated in the study. The fifth-year students performed better on all questions, and their total score was statistically significantly higher; male students rated themselves higher than female students. In sections 2 and 3, which measure the knowledge level of students, the percentage rates were higher than in section 1

Conclusions: The dental students' attitude toward and knowledge of bleeding, hemostatic agents, and anticoagulants were at a desirable level. In addition, regardless of the group, the ability to use electrocautery was poor in all students.

Keywords: Anticoagulants, Hemorrhage, Hemostasis, Hemostatics, Self-Assessment



[OP-033]

Mandibuler Koronoid Hiperplazisi: Vaka Serisi

Bahadır Sancar, Ferhat Musulluođlu, Yunus Çetiner
İnönü Üniversitesi Diş Hekimliği Fakültesi Ağız Diş Ve Çene Cerrahisi Anabilim Dalı

GİRİŞ

Mandibuler koronoid hiperplazisi mandibuler koronoid çıkıntının normalden uzun olmasıdır. Bu yapı histolojik olarak normal kemikten farklı değildir. Nadir rastlanılan bu patoloji belirtileri temporomandibuler eklem hastalıklarıyla benzerlik göstermektedir. Uzamış koronoid prosesi, koronoidektomi sırasında, temporalis kas lifleri disseke edilip ardından rezeke edilir ve rezeke edilen parça alınır. Koronoidotomide koronoid prosesi rezeke edilir ve yerinde bırakılır.

Vakalar

OLGU 1: Hasta kliniğimize giderek artan ağız kısıtlılığıyla başvurmuştur. Tarafımızca yapılan klinik ve radyolojik muayeneler sonucunda hastaya mandibuler koronoid hiperplazisi teşhisi konulmuştur. Hasta genel anestezi altında opere edildi. Koronoidektomi işlemi yapıldı. Ardından hasta uyandırılıp sorunsuz şekilde servise gönderildi.

OLGU 2: Hasta kliniğimize ağız kısıtlılığıyla başvurdu. Tarafımızca yapılan klinik ve radyolojik muayeneler sonucunda hastaya mandibuler koronoid hiperplazisi teşhisi konuldu. Hasta genel anestezi altında koronoidotomi işlemi gerçekleştirildi. Ardından hasta uyandırılıp sorunsuz şekilde servise gönderildi.

SONUÇ

Ağız açıklığı kısıtlanmış ve maloklüzyonu olan hastalarda ilk akla gelen patoloji TME patolojileri olmaktadır. Yetersiz muayene ve değerlendirme sonrasında yanlış teşhis konulmakta ve yanlış tedaviler yapılabilmektedir. Bu tip olgularda ortopantomografinin, yanı sıra üç boyutlu tomografik yöntemin kullanılması, doğru ve kesin tanıya ulaşılmasında ve operasyon öncesi ile sonrası değerlendirme yapılmasında önem taşımaktadır. Bu hastaların tedavisinde koronoidektomi veya koronoidotomi işlemleri yapılmaktadır.

Anahtar Kelimeler: mandibuler koronoid hiperplazisi, trismus, ağız açıklığı

Mandibular Coronoid Hyperplasia: Case Series

Bahadır Sancar, Ferhat Musulluođlu, Yunus Çetiner
Department of Oral and Maxillofacial Surgery, Inonu University Faculty of Dentistry

Introduction

Mandibular coronoid hyperplasia is when the mandibular coronoid process is longer than normal. This structure is histologically not different from normal bone. These rare pathology symptoms are similar to temporomandibular joint diseases. Elongated coronoid process, during coronoidectomy, temporalis muscle fibers are dissected and then resected and the resected part is removed. In coronoidotomy, the coronoid process is resected and left in place.

Cases

Case 1: The patient applied to our clinic with increasing mouth restriction. As a result of clinical and radiological examinations performed by us, the patient was diagnosed with mandibular coronoid hyperplasia. The patient was operated under general anesthesia. Coronoidectomy was performed. Then the patient was awakened and the service was sent without any problems.
Case 2: The patient applied to our clinic with mouth restriction. As a result of clinical radiological examinations performed by us, the patient was diagnosed with mandibular coronoid hyperplasia. The patient was operated under general anesthesia. Coronoidotomy was performed. Then the patient was awakened and sent to the service without any problem.

Conclusion

In patients with restricted mouth opening and malocclusion, the first pathology that comes to mind is TMJ pathologies. After inadequate examination and evaluation, wrong diagnosis is made and wrong treatments can be done. In such cases, the use of orthopantomography, as well as three-dimensional tomographic method, is important in reaching the correct and definitive diagnosis and in pre- and post-operative evaluation. In the treatment of these patients, coronoidectomy or coronoidotomy procedures are performed.

Keywords: mandibular coronoid hyperplasia, trismus, mouth opening



[OP-034]

Temporomandibular eklem düzensizliği (TMD) hastalarının başvuru şikayetlerinin teşhis ve tedavileri ile korelasyonunun incelenmesi

Merve Çakır, Gül Merve Yalçın Ülker, Deniz Gökçe Meral

İstanbul Okan Üniversitesi Diş Hekimliği Fakültesi, Ağız, Diş ve Çene Cerrahisi Anabilim Dalı, İstanbul

Amaç: Temporomandibular eklem düzensizlikleri (TMD); temporomandibular eklemi, çiğneme kaslarını, dişleri ve ilişkili yapıları birlikte veya tek başına içeren rahatsızlıklardır. TMD'nin klinik semptomları ve bunlara bağlı teşhis ve tedavileri değişiklik göstermektedir. Bu çalışmanın amacı TMD şikayetiyle kliniğe başvuran hastaların başvuru şikayetlerine göre teşhis ve tedavilerinin korelasyonlarını incelemektir.

Yöntemler: Çalışmaya İstanbul Okan Üniversitesi Diş Hekimliği Fakültesi'ne TMD şikayetiyle başvurup tedavi uygulanan 117 hasta dahil edilmiştir. Hastaların klinik muayeneleri 'Temporomandibular Düzensizlikler için Tanı Kriterleri (TMD/TK)' rehberine göre yapılmış, teşhisleri gene bu rehberine göre konmuş ve tedavileri uygulanmıştır.

Bulgular: Çalışmaya dahil edilen 117 hastanın (95 kadın-22 erkek) yaş aralığı 18-75 arasında değişmektedir. Hastalar; kas ağrısı, eklem bölgesinde ağrı, kulak ağrısı, hareket sırasında eklemde ses gelmesi, diş sıkma, çenede kitlenme olması gibi şikayetlerle başvurmuştur. 94 hasta direk ağrı şikayetiyle başvurmuştur.

Ağrıyla başvuran hastalarda gerekli durumlarda öncelikle kas gevşetici ve antiinflamatuvar reçete edilip akut ağrı ortadan kaldırıldıktan sonra tekrar muayene edilmiş ve kesin teşhis ikinci muayenede konmuştur.

TMD/TK rehberine göre yapılan muayene sonucunda; 50 hastada hem ağrı kaynaklı TMD hem de eklem içi düzensizlik görülürken, 53 hastada sadece ağrı kaynaklı TMD, 11 hastada eklem içi düzensizlik teşhisi konmuştur.

Hastaların başvuru şikayetleri ve teşhislerine ilaç tedavisi, egzersiz, oklüzal splint, botoks enjeksiyonu, artrosentez gibi çeşitli tedavi yöntemleri tek başlarına ya da kombine şekilde uygulanmıştır.

Sonuçlar: Bu çalışmanın sonucunda TMD rahatsızlığı olan hastalarda ağrının önemli bir başvuru şikayeti olduğu ve kas ağrısı, kulak ağrısı gibi ağrıların eklem içi düzensizlikleri kamufle edebileceği bu nedenle akut ağrı elimine edildikten sonra kesin teşhisi koyabilmek için hastaların tekrar muayene edilmesi gerektiği düşünülmektedir.

Anahtar Kelimeler: Temporomandibular eklem, Temporomandibular eklem düzensizliği, TMD/TK

Investigation of the correlation between the diagnosis and treatment of complaints of temporomandibular joint disorder (TMD) patients

Merve Çakır, Gül Merve Yalçın Ülker, Deniz Gökçe Meral

Department of Oral and Maxillofacial Surgery, Istanbul Okan University Faculty of Dentistry, Istanbul, Turkey

Objective: Temporomandibular disorders (TMD) are group of pain condition involving temporomandibular joint, masticatory muscles, dentition, and associated structures together or alone. The clinical symptoms of TMD and their associated diagnosis and treatment may vary. The aim of this study is to examine the correlations of diagnosis and treatment of patients who applied to the clinic with TMD according to their complaints.

Methods: The study included 117 patients who applied to the clinic with the complaint of TMD and were treated. The clinical examinations of the patients were made according to the "Diagnostic Criteria for Temporomandibular Disorders (DC/TMD)" guideline, their diagnoses were made according to this guide and treatments were applied.

Results: The age of patients (95 female-22 male) included ranged from 18-75.

Patients; applied with complaints as pain, noise during movement, and locking in the jaw. 94 patients applied with pain as a chief complaint.

Patients presenting with pain, drugs were prescribed, and after the acute pain was eliminated, they were re-examined and the definitive diagnosis was made.

As a result of the examination carried out according to the DC/TMD guideline; in 50 patients both pain-related TMD and intra-articular disorders were observed, 53 patients were diagnosed with pain-related TMD only, and 11 patients had intra-articular disorders. Various treatment methods such as drug therapy, exercise, occlusal splint, botox injection, arthrocentesis were applied alone or in combination.

Conclusions: As a result of this study, it is thought that pain is an important complaint in patients with TMD and that pain can camouflage intra-articular disorders.

Keywords: DC/TMD, Temporomandibular disorder, Temporomandibular joint



[OP-035]

Pediatric Mandibular Fractures Treatment with Circummandibular Bandage

Zeynep Çukurova Yılmaz, [Fatma Dilek Erten](#), Serap Gülsever, Nelli Yıldırım, Hanife Ataoğlu
Medipol University, School of Dentistry, Oral and Maxillofacial Surgery, Istanbul

Giriş: Çene kırıkları pediatrik hastalarda sıklıkla karşılaşılan yüz iskeleti yaralanmalarıdır ve %56'sı mandibulada izlenir. Pediatrik travma hastasının yönetimi; anatomik yapılarındaki farklılıklar, diş tomurcuklarının varlığı, büyüme ve gelişim sürecinin devam ediyor olması, kooperasyon zorluğu ve beslenme gereksinimi gibi faktörler nedeniyle yetişkinlerden daha zordur. Bu nedenle, pediatrik hastada kırık tedavisinde açık redüksiyon yöntemleri yerine daha konservatif olan kapalı redüksiyon yöntemleri endikasyon dahilinde tercih edilmektedir.

Vaka: Bu sunumda akrilik okluzal splint ve sirkummandibuler bağlama ile tedavi edilen bir mandibuler kırık vakası sunulacaktır. Kliniğimize kaydırdan düşme sonucu alt çenesinde oluşan travma şikayetiyle başvuran 8 yaşındaki erkek çocuk hastanın sağ alt çene parasimfiz bölgesinde oluşmuş izole, bukkolingual yönde hafif dislokasyonu olan basit kırık tespit edilmiştir. Tedavisi genel anestezi altında gerçekleştirilen hastanın, hazırlanan akrilik splint ile oklüzyonu sağlanmış ve 0.7mm çaplı ortodontik tel ile sirkummandibuler bağlama yapılarak kırık redüksiyonu gerçekleştirilmiş, mevcut ekstraoral ve intraoral laserasyonlar suture edilmiştir. Postoperatif dönemde antibiyoterapi ve yumuşak diyet ile beslenme önerilmiştir. Erken dönemde her hafta yapılan kontrollerde oklüzyonun stabil olduğu gözlenmiş ve hasta sorunsuz bir iyileşme süreci geçirmiştir. Postoperatif 4. haftada yapılan klinik ve radyolojik değerlendirme sonucunda tellerin ve splintin çıkartılmasına karar verilmiştir. Hastanın 6 ay boyunca düzenli aralıklarla yapılan kontrollerinde herhangi bir komplikasyon, fonksiyon bozukluğu ve anatomik değişiklik izlenmemiştir.

Anahtar Kelimeler: Pediatric Mandibular Fracture, Circummandibular Bandage, Occlusal Splint

Circummandibular Ligation in the Treatment of Pediatric Mandibular Fractures

Zeynep Çukurova Yılmaz, [Fatma Dilek Erten](#), Serap Gülsever, Nelli Yıldırım, Hanife Ataoğlu
Medipol University, School of Dentistry, Oral and Maxillofacial Surgery, Istanbul

Introduction: Jaw fractures are facial skeletal injuries frequently encountered in pediatric patients, and 56% are observed in the mandible. Management of a pediatric trauma patient is more complicated than adults due to differences in anatomical structures, the presence of tooth buds, the continuation of growth and development, and the difficulty of cooperating with children and nutritional requirements. Therefore, more conservative treatment options such as closed reduction are preferred instead of open reduction methods in pediatric facial fractures.

Case: This report presents the management of a mandibular fracture using an acrylic occlusal splint via circummandibular ligation. An isolated, simple fracture with a slight dislocation in the buccolingual direction was detected at the parasymphysis of the right mandible due to a fall from a slide in an 8-year-old boy patient. Under general anesthesia, occlusion was obtained with an acrylic splint prepared intraoperatively and fracture reduction was achieved by circummandibular ligation with 0.7mm diameter orthodontic wires. Extraoral and intraoral lacerations were sutured. Postoperative antibiotic therapy and a soft diet were recommended. The occlusion was stable during the weekly follow-ups. The patient had an uneventful recovery as a result of the clinical and radiological evaluation at the postoperative fourth week. We decided to remove the wires and splint.

No complications, dysfunction or malocclusion were observed during the follow-up appointments performed regularly within the postoperative six months.

Keywords: Pediatric Mandible Fracture, Circummandibular Ligation, Occlusal Splint



[OP-036]

Sagittal split osteotomisinde kötü kırık üzerine klinik tecrübemiz: Olgu serisi

Sadi Memiş, Fatih Mehmet Coşkunes, [Elshan Muradov](#)

Kocaeli Üniversitesi, Diş Hekimliği Fakültesi, Ağız Diş ve Çene Cerrahisi Anabilim Dalı, Kocaeli, Türkiye

Amaç: Mandibular fazlalık veya retrognatinin düzeltilmesinde kullanılan sagittal split osteotomisinin (SSO) osteotomi sırasında mandibulanın istemeyen veya düzensiz kırılmasını tanımlayan kötü bölünmedir. Bu vaka serisinde kötü kırık yaşanan 3 vakanın tedavi süreci ve sınırlamaları anlatılmıştır.

Olgu 1: Orta ve alt yüzde asimetrisi bulunan 32 yaşında erkek hastaya LeFort I ve bilateral SSO planlandı. Operasyon sırasında sağ tarafta kötü kırık oluştu. Mini plak ve bikortikal vida yardımıyla fiks edildi.

Olgu 2: 25 yaşında erkek hastanın alt yüz asimetrisinin düzeltilmesi amacıyla bilateral SSO planlandı. Mandibula sağ tarafta geri alma sol tarafta ilerletme uygulandı. Sol tarafta distal segmentte istenmeyen kırık oluştu. Kırık parça bikortikal vida yardımıyla proksimal segmente sabitlendi.

Olgu 3: İskeletsel sınıf 3 kapanışa sahip 22 yaşında erkek hastaya ortodontik tedavi sonrası LeFort 1 ve bilateral SSO planlandı. Operasyonda mandibulada ilerletme uygulandı. Mandibula sol tarafta proksimal segmentte kötü kırık oluştu. İşlem sonrası bitim splinti ile kapalı redüksiyon uygulandı.

Sonuç: Kötü kırık oluştuğunda cerrahın tecrübesi, kırık hattının cerrahi alanda izlenebilmesi SSO başarısında önemli rol oynar. Bu vaka serisinde üç hastada da ikinci bir ortognatik cerrahi operasyona ihtiyaç duyulmadan başarılı şekilde tedavi sonlandırıldı.

Anahtar Kelimeler: ortognatik cerrahi, sagittal split osteotomisi, kötü kırık, komplikasyon

Our clinical experience on bad splits in sagittal split osteotomy: Case series

Sadi Memiş, Fatih Mehmet Coşkunes, [Elshan Muradov](#)

Kocaeli University, Faculty of Dentistry, Department of Oral and Maxillofacial Surgery, Kocaeli, Turkey

Objective: Sagittal split osteotomy (SSO), which is used for the correction of mandibular excess or retrognathia, is bad division, which describes unwanted or irregular fracture of the mandible during osteotomy. In this case series, the treatment process and limitations of three cases with bad splits are described.

Case 1: LeFort I and bilateral SSO were planned for a 32-year-old male patient with middle and lower facial asymmetry. There was a bad split on the right side during the surgery. It was fixed with a mini plate and bicortical screw.

Case 2: Bilateral SSO was planned for the correction of lower facial asymmetry in a 25-year-old male patient. Mandible was retracted on the right side and advanced on the left side. A bad split occurred in the distal segment on the left side. The fractured fragment was fixed to the proximal segment with bicortical screws.

Case 3: LeFort 1 and bilateral SSO were planned for a 22-year-old male patient with skeletal class 3 bite after orthodontic treatment. Mandible advancement was performed in the operation. A bad split occurred in the proximal segment on the left side of the mandible. Closed reduction was performed with a finishing splint after the procedure.

Conclusion: When a bad split occurs, the experience of the surgeon and the ability to monitor the fracture line in the surgical field play an important role in the success of SSO. In this case series, treatment was terminated successfully in all three patients without the need for a second orthognathic surgery.

Keywords: orthognathic surgery, sagittal split osteotomy, bad split, complication



[OP-037]

Ortognatik Cerrahi Hastalarında Beslenme Durumunun İzlenmesi

Burcu Öztürk¹, Zehra Margot Çelik², Gülcan Berkel¹, Şule Aktaç², Ferit Bayram¹, Esra Güneş², Yaşar Özkan¹

¹Marmara Üniversitesi Diş Hekimliği Fakültesi Ağız Diş ve Çene Cerrahisi ABD., İstanbul, Türkiye

²Marmara Üniversitesi Sağlık Bilimleri Fakültesi Beslenme ve Diyetetik Bölümü, İstanbul, Türkiye

Amaç: Ortognatik cerrahi öncesi süreçte hastanın yetersiz ve dengesiz beslenmesi, postoperatif komplikasyonların gelişmesine ve toparlanma sürecinin gecikmesine neden olabilmektedir. Ayrıca postoperatif intermaksiller fiksasyon besin alımını, tüketilen besinlerin türünü ve yapısını etkilemektedir. Bu durum hastaların yetersiz beslenmesine yol açabilmektedir. Bu çalışma, hastaların preoperatif dönemde beslenme durumunun belirlenmesini ve ortognatik cerrahi operasyonuna bağlı beslenme ve antropometrik ölçümlerdeki değişimin değerlendirilmesi amacıyla yürütülmüştür.

Yöntemler: Marmara Üniversitesi Ağız Diş ve Çene Cerrahisi Anabilim Dalı'na başvuran, ortognatik cerrahi endikasyonu konan 18-45 yaş arası 5 hastanın (E=4, K=1) demografik özellikleri saptanmış, operasyon öncesi ve operasyon sonrası belli aralıklarla (1. hafta, 2. hafta ve 1. ayda) antropometrik ölçümleri ve besin tüketimleri incelenmiştir.

Bulgular: Ameliyat öncesi hastaların beden kütle indeksi medyanları 20,1 kg/m² (alt değer= 19,6 kg/m²; üst değer= 26,3 kg/m²) iken ameliyat sonrası 1. ayda azalarak 19,2 kg/m² (alt değer= 18,0 kg/m², üst değer= 24,8 kg/m²) olarak bulunmuştur (p=0,024). Hastalar ameliyat sonrası 1 ayda ortalama vücut ağırlıklarının % 5,0 ± 1,97'sini kaybettiği saptanmıştır. Ameliyat sonrası hastaların kas kütlesi istatistiksel olarak anlamlı şekilde düşme eğilimi göstermiş ve 1. ayda kas kütlesi artmaya başlamıştır (p=0,019). Hastaların operasyon öncesi ortalama 1729,0 ± 589,8 kkal olan enerji alımları 1. haftada azalarak 1165,0 ± 286,6 kkal olup, 1. ayda artarak 1927,4 ± 1045,8 kkal'ye yükselmiştir.

Sonuçlar: Ortognatik cerrahi geçiren hastaların 1 aylık izlem sonuçlarına göre ameliyat sonrasında hastalarda başlangıçta besin alımında yetersizlik ile ciddi ağırlık ve kas kaybı olduğu ancak bunların 1.ayın sonunda artış eğilimi gösterdiği saptanmıştır. Ortognatik cerrahi geçiren hastaların beslenme durumuyla ilgili daha uzun dönem takipli çalışmalara ihtiyaç vardır.

Anahtar Kelimeler: Beslenme, Malnütrisyon, Nütrisyon, Ortognatik Cerrahi

Nutritional Status Monitoring in Orthognathic Surgery Patients

Burcu Öztürk¹, Zehra Margot Çelik², Gülcan Berkel¹, Şule Aktaç², Ferit Bayram¹, Esra Güneş², Yaşar Özkan¹

¹Marmara University Faculty of Dentistry, Department of Oral and Maxillofacial Surgery, Istanbul, Turkey

²Marmara University, Faculty of Health Sciences, Department of Nutrition and Dietetics, Istanbul, Turkey

Objective: Unbalanced nutrition of the patient in the pre-orthognathic surgery may cause the development of postoperative complications and delay the recovery process. In addition, postoperative intermaxillary fixation affects food intake, the type and structure of foods consumed. This may lead to malnutrition of patients. This study was carried out to determine the nutritional status of the patients in the preoperative period and to evaluate the changes in nutrition and anthropometric measurements due to orthognathic surgery.

Methods: Demographic characteristics of 5 patients who applied to Marmara University Oral and Maxillofacial Surgery Department and were indicated for orthognathic surgery were determined, and preoperatively and postoperatively at regular intervals.

Results: While the median body mass index of the patients preoperatively was 20.1 kg/m², it decreased at the postoperative 1st month to 19.2 kg/m². =18 kg/m², upper value=24.8 kg/m². It was determined that the patients lost 5±1.97% of their mean body weight in 1 month after surgery. Postoperatively, the muscle mass of the patients showed a statistically significant tendency to decrease and the muscle mass started to increase in the 1st month. The energy intake of the patients, which was 1729±589.8 kcal before the operation, decreased to 1165±286.6 kcal in the 1st week, and increased to 1927.4±1045.8 kcal in the 1st month.

Conclusions: According to the 1-month follow-up results of the patients who underwent orthognathic surgery, it was determined that the patients initially had insufficient food intake, severe weight and muscle loss, but tended to increase at the end of the first month. Longer term follow-up studies are needed on the nutritional status of patients undergoing orthognathic surgery.

Keywords: Malnutrition, Nutritional assessment, Postoperative morbidity, Wound healing



[OP-038]

Ortognatik Cerrahi Hastasında Malign Hipertermi: Vaka Sunumu

Hayrunisa Koçyiğit, Yağmur Malkoç, Tuba Develi, Tümay Uludağ Yanaral
İstanbul Medipol Üniversitesi, Ağız, Diş ve Çene Cerrahisi Anabilim Dalı, İstanbul

Malign hipertermi (MH), farmakogenetik bir miyopati olup tetikleyici ajanlarla karşılaşması sonucu kas hipermetabolizması, rigor ve şiddetli ateş yükselmesi ile karakterize bir durumdur. MH genellikle anestezi induksiyonunu takiben görülür, ancak girişim süresince ve sonrasında dahi ortaya çıkabilir. Otozomal dominant geçişlidir. Klinik bulgular dakika ventilasyonunun artmasına rağmen açıklanamayan karbondioksit oluşumu, kas sertliği ve rabdomiyoliz, hipertermi, taşikardi, asidoz ve hiperkalemidir. MH gelişmesi halinde erken tanı ve hızlı tedavi hayat kurtarıcıdır. Dantrolen halen tedavide bilinen tek ajandır.

19 yaşında ASA I erkek hasta dentofasiyal deformiteye nedeniyle kliniğimize başvurdu. Planlanan ortognatik cerrahi müdahale ile maksilla 4 mm gömülerek 5 mm öne alındı. Mandibula saat yönü tersi hareket verilerek 3 mm öne alındı. İşlem sırasında hastaya esmeron ve sevofluran verildi. Hipermetabolizmanın ilk belirtileri, yani EtCO₂'de artış operasyon başladıktan 6 sa sonra gerçekleşti. İntraop eş zamanlı hipertermi ve nabızda artış seyredildi. Hasta anestezi induksiyonundan yaklaşık 7 sa sonra kiloya 0.5'den 40 mg dantrolen sodyum uygulandı. Hipotermi tedavisi protokole göre başlatıldı. Malign hipertermi tedavi protokolüne başlandıktan 20 dakika sonra hipermetabolizma belirtileri azalmaya başladı. Daha sonra sürekli tedavi için cerrahi yoğun bakım ünitesine transfer edildi ve ameliyat sonrası olumlu bir seyir izledi. Tanıyı kesinleştirmek için genetik analiz testi alındı. Hasta ameliyattan 1 hafta sonra şifa ile taburcu edildi.

Bu vaka ile nadir görülmesine rağmen mortalite oranı yüksek olan MH'nin anestezi takibi ile ilgili deneyimlerimizi sunarak malign hipertermi farkındalığını vurgulamaktayız. Aynı zamanda tanı, tedavi ve takip protokolü iyi bilinmeli ve güncel tedavi yaklaşımları takip edilmelidir.

Anahtar Kelimeler: Malign hipertermi, dantrolen, ortognatik cerrahi

Malignant Hyperthermia in the Orthognathic Surgery Patient: A Case Report

Hayrunisa Koçyiğit, Yağmur Malkoç, Tuba Develi, Tümay Uludağ Yanaral
İstanbul Medipol University, Faculty of Dentistry, Department of Oral and Maxillofacial Surgery, İstanbul

Malignant hyperthermia (MH) is a pharmacogenetic myopathy characterized by muscle hypermetabolism, rigors and severe fever due to exposure to triggering agents. MH usually occurs following the induction of anesthesia, but can occur during and even-after the intervention. It's autosomal dominant. Clinical findings are unexplained carbondioxide formation, muscle stiffness and rhabdomyolysis, hyperthermia, tachycardia, acidosis and hyperkalemia despite increased minute ventilation. If MH develops, early diagnosis and prompt treatment are life-saving. Dantrolene is currently the only known treatment agent.

A 19-year-old ASA I male patient was admitted to our clinic due to dentofacial deformity. With the planned orthognathic surgical intervention, the maxilla impaction 4mm and advancement 5mm. The mandible advancement 3mm forward with a counterclockwise movement. The first signs of hypermetabolism, namely the increase in EtCO₂, occurred 6hours after the start of the operation. Hyperthermia and increased heart rate. Approximately 7hours after the induction of anesthesia, 0.5to 40mg of dantrolene per-kilogram of weight was administered. Hypothermia treatment was initiated according to the protocol. Twenty-minutes after the start of the MH treatment protocol, the symptoms of hypermetabolism began to decrease. He was then transferred to the surgical intensive care unit for continued treatment and had a positive postoperative course. Genetic analysis test was taken to confirm the diagnosis. The patient was discharged 1week after the operation with full recovery.

In this case, we emphasize the awareness of MH by presenting our experience in the anesthesia follow-up of MD, whichs high mortality. At the same time, the diagnosis, treatment and follow-up protocol should be well known.

Keywords: Malignant hyperthermia, dantrolene, orthognathic surgery



[OP-039]

Maksiller Odontojenik Miksoma ve Maksiller Rekonstrüksiyon: Vaka Sunumu

Osman Küçükçakır¹, Erol Cansız², Zeynep Sabahat Yey¹, Merve Öztürk¹

¹İstanbul Üniversitesi Diş Hekimliği Fakültesi, Ağız Diş ve Çene Cerrahisi Anabilim Dalı, İstanbul

²İstanbul Üniversitesi Tıp Fakültesi, Ağız Yüz ve Çene Cerrahisi Anabilim Dalı, İstanbul

Odontojenik miksomalar primitif mezenkimden köken alan benign tümörlerdir. Çenede nadir görülen, metastaz yapmayan, kapsülsüz tümörlerdir. Klinik seyirinde yavaş büyüyen, lokal dekstrüksiyona yol açan ağrısız tümörlerdir. Tedavisi geniş cerrahi eksizyondur.

45 yaşında erkek hasta kliniğimize yüzünde zaman içerisinde artan asimetri şikayetiyle başvurdu. Yapılan klinik ve radyolojik muayeneleri sonucunda sağ maksiller alveolar kemik ve sağ maksiller sinüsü kaplayan kitle olduğu belirlendi. Yapılan insizyonel biyopsi sonucunda odontojenik miksom olduğu öğrenildi. Ağız içinden flap kaldırıldıktan sonra kitleyi içerisine alan önceden hazırlanmış osteotomi guideleri ile maksillaya orta hattın itibaren hemimaksillektomi osteotomisi uygulandı. Kitle bütün halde çıkarıldıktan sonra guidelerin vidaları ile uyumlu kişiye özel rekonstrüksiyon implant apareyi birebir uyumlu yerleştirildi ve vidalarla sabitlendi. İmplant abutmentlerinin çıkış yerleri palatinal mukozada çevresi full keratinize doku olacak şekilde belirlendi. Flap primer suture edilerek kapatıldı. Cerrahiden iki hafta sonra protetik işlemler başlandı ve hastaya sabit köprüleri uygulandı.

Cerrahide uygulanan rekonstrüksiyon yöntemi ile hastanın yüzünde olası asimetri minimize edilmiş, ağız-burun yolları birleşmesinin önüne geçilmiş ayrıca hastanın başka bölgesinden alınarak yapılacak ikinci cerrahinin önüne geçildi. Hastaya protetik tedavileri kolaylıkla uygulanarak olası çene yüz ve obturatör protezin önüne geçildi.

Anahtar Kelimeler: miksom, rekonstrüksiyon, subperiosteal

Maxillary Odontogenic Myxoma and Maxillary Reconstruction: Case Report

Osman Küçükçakır¹, Erol Cansız², Zeynep Sabahat Yey¹, Merve Öztürk¹

¹Istanbul University Faculty of Dentistry, Department of Oral and Maxillofacial Surgery, Istanbul

²Istanbul University Faculty of Medicine, Department of Oral and Maxillofacial Surgery, Istanbul

Odontogenic myxomas are benign tumors originating from primitive mesenchyme. They are rare, non-metastatic, non-encapsulated tumors of the jaw. They are painless tumors that grow slowly in their clinical course and cause local destruction. The treatment is wide surgical excision.

A 45-year-old male patient applied to our clinic with the complaint of increasing asymmetry on his face over time. As a result of clinical and radiological examinations, it was determined that there was a mass covering the right maxillary alveolar bone and right maxillary sinus. As a result of incisional biopsy, it was learned that he had odontogenic myxoma. Treatment; after the flap was elevated by intra-oral, hemimaxillectomy osteotomy was applied to the maxilla from the midline with pre-prepared osteotomy guides that included the tumor. After the tumor was removed as a whole, 3-D custom subperiosteal reconstruction implant appliance compatible with the screws of the guides was placed exactly and fixed with screws. The exit sites of the implant abutments were determined in the palatal mucosa with a fully keratinized tissue around it. The flap was closed by primary suturing. Two weeks after surgery, prosthetic procedures were started and fixed bridges were applied to the patient.

The possible asymmetry on the face of the patient was minimized with the reconstruction method applied in the surgery, the fusion of the mouth-nose tracts was prevented, and the second surgery to be performed by taking the patient from another region was prevented. Prosthetic treatments were easily applied to the patient, preventing possible maxillofacial and obturator prosthesis.

Keywords: myxoma, reconstruction, subperiosteal



[OP-040]

Farklı Boyuttaki Kemik Allogreftlerinin Yeni Kemik Oluşturma Potansiyellerinin Deneysel Hayvan Modelinde İncelenmesi

Can Erdayandı¹, Zeynep Sağnak Yılmaz², Cem Üngör¹

¹Karadeniz Teknik Üniversitesi, Ağız, Diş ve Çene Cerrahisi Ana Bilim Dalı, Trabzon

²Karadeniz Teknik Üniversitesi, Tıbbi Patoloji Ana Bilim Dalı, Trabzon

Amaç: Dental sert doku hastalıkları, periodontal hastalıklar, travma, odontojenik tümörler çenelerin alveolar prosesinde önemli kemik dokusu kaybına neden olabilir. Kemik doku onarımında kemik greftlerinin kullanılması halen üzerinde en yaygın olarak çalışılan konulardan bir tanesidir. Bu çalışmanın amacı, farklı boyutlarda kemik allogrefti ile tedavi edilen tibial kemik defektlerinin iyileşme paternlerini değerlendirmek ve karşılaştırmaktır.

Yöntemler: Kırk dokuz Wistar cinsi rat(200-250g) kullanıldı. Periostal flep kaldırıldı ve defekt oluşturuldu. Ratlar 5 gruba ayrıldı. 4 grupta 11 hayvan, kontrol grubu olan 5.grupta ise 5 hayvan vardı. Grup 1, grup 2 ve grup 3 sırasıyla büyük partiküllü greft, küçük partiküllü greft ve blok greft ile tedavi edildi. Grup 4'e sadece defekt oluşturuldu ve greft kullanılmadı. Grup 5'e ise herhangi bir cerrahi işlem uygulanmadı. Dokular primer olarak kapatıldı. Hayvanlar 2 ay sonra ötanazi edildi.

Bulgular: Tüm gruplarda cerrahi defekt iyi organize kemik dokusu ile onarıldı. Defektin yüzeye yakın kısımlarında blok greft grubunun daha iyi sonuç gösterdiği görülmüştür. Bu durum diğer greftlere göre blok greftin daha stabil kalmasına bağlanmıştır. Greftlenmeyen grupta da kemik formasyonu hızlı olmuştur. Bunun sebebi olarak greft materyalinin rezorpsiyonu için uzun zaman gerekmesi ve hayvanların turn overinin hızlı olması düşünülmüştür.

Sonuçlar: Kemik defektlerinin onarımında kemik greftleri başarıyla uygulanabilir. Greft uygulanması sonucunda defektli bölgelerde iyi organize kemik elde edilebilir.

Anahtar Kelimeler: allogreft, kemik defekti, rekonstrüksiyon

Investigation of the New Bone Formation Potential of Different Size Bone Allografts in an Experimental Animal Model

Can Erdayandı¹, Zeynep Sağnak Yılmaz², Cem Üngör¹

¹Karadeniz Technical University, Oral and Maxillofacial Surgery Department, Trabzon

²Karadeniz Technical University, Medical Pathology Department, Trabzon

Objective: Dental hard tissue diseases, periodontal diseases, trauma, odontogenic tumors can cause significant bone tissue loss in the alveolar process of the jaws. The use of bone grafts in bone tissue repair is still one of the most widely studied subjects. The aim of the present study was to evaluate the healing patterns of tibial bony defects treated with different size bone allograft and to comparing them.

Methods: Forty-nine Wistar rats(200–250g) were used. Rats were divided into five groups. There were 11 animals in first 4 groups and 5 animals in control group. A periosteal flap was raised and and defect was created. Group 1, group 2 and group 3 were treated with large particle graft, small particle graft and block graft, respectively. Only the defect was created in group 4. No grafting was done. No surgical procedure was applied to group 5. The animals were euthanized at 2 months.

Results: The surgical defect was repaired with well-organized bone tissue in all groups. It was observed that the block graft group showed better results in the superficial parts of the defect. This situation was attributed to the stability of the block graft compared to other grafts. Bone formation was rapid in the non-grafted group as well. The reason for this was thought to require a long time for resorption of graft materials and rapid turnover of animals.

Conclusions: Bone grafts can be successfully applied to repair bone defects. As a result of graft application, well-organized bone can be obtained in the defected areas.

Keywords: allograft, bone defect, reconstruction



[OP-041]

Farklı Dalga Boylarında Uygulanan Düşük Doz Lazer Tedavisinin Sinir Rejenerasyonuna Etkisinin Araştırılması: Deneysel Bir Çalışma

Esengül Şen¹, Mehmet Emin Önger², Hatice Hoşgör³, Yunus Bale¹

¹Tokat Gaziosmanpaşa Üniversitesi, Diş Hekimliği Fakültesi, Ağız, Diş ve Çene Cerrahisi Anabilim Dalı, Türkiye

²Ondokuz Mayıs Üniversitesi, Tıp Fakültesi, Histoloji ve Embriyoloji Anabilim Dalı, Türkiye

³Kocaeli Üniversitesi, Diş Hekimliği Fakültesi, Ağız, Diş ve Çene Cerrahisi Anabilim Dalı, Türkiye,

Amaç: Oral ve maksillofasiyal bölgede üçüncü molar çekimi, dental implant uygulaması, ortognatik cerrahi, tümör rezeksiyonu, preprotetik cerrahi ve lokal anestezi nedeniyle periferik sinir hasarı meydana gelebilmektedir. Sinir hasarı için tedaviler arasında düşük doz lazer terapisi (LLLT) günümüzde en popüler yöntemler arasındadır. Bu çalışmanın amacı ezilme tipi sinir hasarında tek ve çift dalga boylu cihazlarla uygulanan LLLT'nin sinir iyileşmesinde etkinlerini histomorfolojik ve histomorfometrik yöntemler kullanarak değerlendirmektir.

Yöntemler: Çalışmada her grup için yaklaşık 300-350 gr ağırlığında 8 adet olmak üzere toplam 24 adet Wistar Albino sıçanlar kullanıldı. Tek dalga boylu lazer (n=8), çift dalga boylu GRR lazer (n=8), Kontrol grubu ve Sham Kontrol Grubu (n=8) olmak üzere sıçanlar 4 gruba ayrıldı. İAS'de ezilme tarzı sinir hasarı oluşturulduktan sonra 14 seans belirtilen şekilde LLLT uygulandıktan sonra sıçanlar 28. günde ötenazi uygulandı.

Bulgular: Histolojik ve histomorfometrik incelemeler sonucunda akson sayısı ve akson alanı bakımından gruplar arası anlamlı farklılıklar mevcuttu ($p<0,05$). Myelin kalınlığı açısından gruplar arasında bir fark bulunamadı, fakat myelin kalınlığı en fazla çift dalga boylu lazer grubunda ölçülmüştür.

Sonuçlar: Düşük doz lazer uygulaması, ezilme tarzı sinir hasarı rejenerasyonunda etkili bulunmuştur.

Anahtar Kelimeler: düşük doz lazer terapisi, sinir hasarı, sinir rejenerasyonu, inferior alveolar sinir

Investigation of the Effect of Low-Level Laser Therapy Applied with Different Wavelengths on Nerve Regeneration: An Experimental Study

Esengül Şen¹, Mehmet Emin Önger², Hatice Hoşgör³, Yunus Bale¹

¹Tokat Gaziosmanpaşa University, Faculty of Dentistry, Department of Oral and Maxillofacial Surgery, Turkey

²Ondokuz Mayıs University, Faculty of Medicine, Department of Histology and Embryology, Turkey

³Kocaeli University, Faculty of Dentistry, Department of Oral and Maxillofacial Radiology, Turkey

Objective: Peripheral nerve damage may occur in the oral and maxillofacial region due to third molar extraction, dental implant application, orthognathic surgery, tumor resection, preprosthetic surgery and local anesthesia. Among treatments for nerve damage, low-dose laser therapy (LLLT) is among the most popular today. The aim of this study is to evaluate the effects of LLLT applied with single and dual wavelength devices in nerve healing in crush type nerve damage using histomorphological and histomorphometric methods.

Methods: In the study, a total of 24 Wistar Albino rats, 8 of which weighed approximately 300-350 g, were used for each group. Rats were divided into 4 groups: single-wavelength laser (n=8), dual-wavelength laser (n=8), Control group (n=8) and Sham Control Group (n=8). The rats were sacrificed on the 28th day after 14 sessions of LLLT as indicated after the crushing nerve damage was created in the IAN.

Results: As a result of histological and histomorphometric examinations, there were significant differences between the groups in terms of axon number and axon area ($p<0.05$). There was no difference between the groups in terms of myelin thickness, but myelin thickness was measured the most in the dual-wavelength laser group.

Conclusions: Low-dose laser application was found to be effective in the regeneration of crush-style nerve damage.

Keywords: low-level laser therapy, nerve damage, nerve regeneration, inferior alveolar nerve



[OP-042]

Yeni Yüzey Özelliklerine Sahip Mikro-Ark İmplant Yüzeylerinin Osseointegrasyon Üzerine Etkilerinin Tavşan Modelinde Araştırılması

Oğuzhan Görler¹, Sertan Ergun⁴, Alp Saruhanoğlu⁴, Melih Ülgey¹, Esra Mavi³, Süleyman Bozkaya², Emre Barış⁵

¹Dokuz Eylül Üniversitesi Protetik Diş Tedavisi Anabilim Dalı, İzmir

²Dokuz Eylül Üniversitesi Ağız, Diş ve Çene Cerrahisi Anabilim Dalı, İzmir

³Cumhuriyet Üniversitesi Ağız, Diş ve Çene Cerrahisi Anabilim Dalı, Sivas

⁴İstanbul Üniversitesi Ağız, Diş ve Çene Cerrahisi Anabilim Dalı, İstanbul

⁵Gazi Üniversitesi, Oral Patoloji Anabilim Dalı, Ankara

Amaç: Bu çalışmanın amacı, kumlanmış SLA ile kumlanmış mikro ark oksidasyon (MAO) uygulanmış yüzeye sahip implantların, kemik implant kontağı ve yeni kemik oluşumu değerlerinin tavşan modelinde araştırılmasıdır.

Yöntemler: Çalışmada, toplam 20 tane grade 23 titanyumdan üretilen silindirik örnekler, uygulanacak yüzey işlemine göre rastgele 2 gruba ayrıldı (n=10): kumlanmış SLA ve kumlanmış mikroark oksidasyon. Bu örnekler, yüzey işlemlerinin uygulanmasının ardından, 10 adet deney tavşanın tibialarına yerleştirildi. İmplant cerrahisinden 4 hafta sonra sakrifiye edilen deneklerin tibiaları çıkarılarak sert doku histoloji ile kesitler haline dönüştürüldü, her örnek için yeni kemik oluşum alanı (mm²) ve kemik implant kontak uzunluğu (mm) kaydedildi.

Bulgular: Kumlanmış MAO yüzeyli örneklerin çevresinde oluşan yeni kemik miktarı, kumlanmış SLA yüzeyli örneklerin çevresinde oluşan yeni kemik alanlarına göre istatistiksel olarak anlamlı derecede yüksektir (p<0.05). Kemik implant kontak alanının implant çevresine bölünmesiyle bulunan oransal değerler incelendiğinde kumlanmış SLA ve kumlanmış MAO grupları arasında ki grup arasında anlamlı fark saptanamamıştır (p>0.05).

Sonuçlar: Bu çalışmanın sınırları dahilinde elde ettiğimiz sonuçlar, dental implantlara kumlanmış MAO yüzey işlemi uygulamasının, implant çevresinde yeni kemik oluşumunu arttırdığı ve dolayısıyla osseointegrasyona ve uzun süreli başarı oranının artmasına katkı sağlayacağı sonucunu göstermiştir.

Anahtar Kelimeler: Mikro-ark Oksidasyon, osseointegrasyon, rabbit model, SLA, Grade-23 Titanyum

Investigation of The Effect of Micro-Arc Implant Surfaces With New Surface Properties on Osseointegration in the Rabbit Model

Oğuzhan Görler¹, Sertan Ergun⁴, Alp Saruhanoğlu⁴, Melih Ülgey¹, Esra Mavi³, Süleyman Bozkaya², Emre Barış⁵

¹Dokuz Eylül University, Department of Prosthetic Dental Treatment, Izmir

²Dokuz Eylül University Department of Oral, Dental and Maxillofacial Surgery, Izmir

³Cumhuriyet University Department of Oral, Dental and Maxillofacial Surgery, Sivas

⁴Istanbul University Department of Oral, Dental and Maxillofacial Surgery, Istanbul

⁵Gazi University, Department of Oral Pathology, Ankara

Objective: The aim of this study was to investigate the bone-implant contact and new bone formation of sandblasted SLA and sandblasted micro-arc oxidation (MAO) implants in a rabbit model.

Methods: In this study, a total of 20 cylindrical samples (TiGr23) were randomly divided into 2 groups according to the surface treatment to be applied (n=10): sandblasted SLA and sandblasted microarc oxidation. These samples were inserted to the tibiae of the rabbit model after surface treatments. After 4 weeks, tibiae which is harvested from sacrificed rabbits were processed and examined by stereomicroscope. New bone formation area (mm²) and bone implant contact length (mm) were recorded.

Results: New bone formation of sandblasted-MAO group was statistically significantly higher than that of sandblasted-SLA surface samples (p<0.05). There was no significant difference between sandblasted-SLA and sandblasted-MAO groups for bone-implant contact values (p>0.05).

Conclusions: Overall, within the limitations of this study, application of sandblasted-MAO surface treatment to dental implants increases the new bone formation around the dental implant, thus increasing to osseointegration and the longterm success rate.

Keywords: Micro-arch Oxidation, osseointegration, rabbit model, SLA, Grade-23 Titanium



[OP-043]

Ortognatik Cerrahinin Boynun Kum Saati Görünümüne Etkisi

Serap Gülsever, Muazzez Süzen, Sina Uçkan

İstanbul Medipol Üniversitesi, Diş Hekimliği Fakültesi, Ağız, Diş ve Çene Cerrahisi Ana Bilim Dalı, İstanbul, Türkiye

Amaç: Önden görünümde, boynun üst kısmından mandibulanın alt kenarına geçiş bir kum saati görünümüne sahiptir. Bu çalışmanın amacı Sınıf II dentofasiyal deformiteye sahip hastalarda ortognatik cerrahinin boynun kum saati görünümüne etkisini değerlendirmektir.

Yöntemler: Bu çalışmaya, Le Fort I osteotomisi/genioplasti ile kombine veya izole bilateral sagittal split osteotomisi uygulanan Sınıf II dentofasiyal deformiteye sahip 26 hasta dahil edildi. Operasyondan önce ve 6 ay sonra çekilen standardize cephe fotoğraflarında kum saatinin en üst kısmının genişliği, en dar kısmının genişliği, üst kısmının uzunluğu, derinliği ve açısı ImageJ yazılımı kullanılarak ölçüldü. Verilerin istatistiksel analizi için eşleştirilmiş t-testi ve Wilcoxon İşaretli Sıra Testi uygulandı.

Bulgular: Kum saatinin en dar kısmının genişliği ile ($p=0.012$), sağ ($p<0.001$) ve sol ($p<0.001$) açılarındaki azalma istatistiksel olarak anlamlı bulundu. Kum saatinin sağ ($p=0.036$) ve sol ($p=0.004$) derinliklerindeki artış istatistiksel olarak anlamlı bulundu. Kum saatinin en üst kısmının genişliği ve kum saatinin üst kısmının sağ ve sol uzunluklarının preoperatif ve postoperatif değerleri arasında ise istatistiksel olarak anlamlı fark bulunmadı.

Sonuçlar: Ortognatik cerrahi, önden görünümde estetiğin önemli bir parametresi olan boynun kum saati görünümünü Sınıf II dentofasiyal deformitesi olan hastalarda olumlu yönde etkiler. Bu çalışmada tanımlanan ölçümler, ortognatik cerrahinin boyun estetiği üzerindeki etkisinin objektif klinik analizine imkan tanıyabilir.

Anahtar Kelimeler: Boyun estetiği, kum saati görünümü, ortognatik cerrahi, Sınıf II dentofasiyal deformite

The Effect of Orthognathic Surgery on the Hourglass Appearance of the Neck

Serap Gülsever, Muazzez Süzen, Sina Uçkan

İstanbul Medipol University, School of Dentistry, Department of Oral and Maxillofacial Surgery, İstanbul, Türkiye

Objective: In frontal view, the transition from the upper aspect of the neck to the inferior border of the mandible has a subtle hourglass appearance. The aim of this study was to evaluate the effect of orthognathic surgery on the hourglass appearance of the neck in patients with Class II dentofacial deformity.

Methods: Twenty-six patients with Class II dentofacial deformity who underwent bilateral sagittal split osteotomy with or without Le Fort I osteotomy/genioplasty were included in this study. The width of the most upper part, width of the narrowest part, length of the upper part, depth and angle of the hourglass were measured using ImageJ software on standardized frontal facial photographs obtained preoperatively and six months postoperatively. Paired t-test and Wilcoxon signed-rank test were performed for statistical analysis of data.

Results: The decrease of the width of the narrowest part ($p=0.012$), the right ($p<0.001$) and the left ($p<0.001$) angles of the hourglass were statistically significant. The increase of the right ($p=0.036$) and the left ($p=0.004$) depths of the hourglass were statistically significant. There were no statistically significant differences between pre- and postoperative widths of the most upper part, the right and the left lengths of the upper part of the hourglass.

Conclusions: Orthognathic surgery positively affects the hourglass appearance of the neck which is an important parameter of aesthetics in frontal view in patients with Class II dentofacial deformity. The measurements defined in this study may allow objective clinical analysis of the effect of orthognathic surgery on the neck aesthetics.

Keywords: Class II dentofacial deformity, hourglass appearance, neck aesthetics, orthognathic surgery



[OP-044]

Ortognatik Cerrahide Kan Kaybı Ve Kan Değerleri Analizi Arasındaki İlişki: Ön Çalışma

Mert Özlü¹, Çağıl Vural², Kevser Sancak³, Ayşegül Mine Tüzüner¹

¹Ankara Üniversitesi Diş Hekimliği Fakültesi, Ağız Diş ve Çene Cerrahisi Ana Bilim Dalı, Ankara

²Ankara Üniversitesi Diş Hekimliği Fakültesi, Ağız Diş ve Çene Cerrahisi Ana Bilim Dalı, Anestezi Bölümü, Ankara

³Ankara Yıldırım Beyazıt Üniversitesi Diş Hekimliği Fakültesi, Ağız Diş ve Çene Cerrahisi Ana Bilim Dalı, Ankara

Amaç: Ortognatik cerrahi çenelerin uyum bozukluğunun rehabilite edilerek, hastaya fonksiyon ve estetik kazandıran multidisipliner bir girişimdir. Cerrahi bölge anatomik komşulukları sebebiyle yüksek vaskülarizasyona sahiptir. Ameliyat esnasında kaybedilen kan ameliyat sonrası dönemde gelişebilecek komplikasyon riskini yükseltmekte. Ameliyat esnasında kanama kontrol altına alınsa bile postoperatif kanama riski bulunmaktadır. Hastaların intraoperatif kanama kontrolü ve postoperatif takibi önem arz etmektedir. Kaybedilen toplam kan miktarının multifaktöryel sebepler tarafından etkilenmesinden dolayı gözlenebilen kaybı tam olarak kaybedilen kan miktarını bize yansıtmamaktadır. Bu çalışmada kaybedilen toplam kan miktarının hesaplanması ve kaybedilen miktarın kan değerlerine etkilerinin değerlendirilmesi amaçlanmıştır

Yöntemler: Kliniğimize başvuran ve ortognatik cerrahi ameliyatı yaptığımız 11 hasta bu çalışmaya dâhil edilmiştir. Hastaların sahip olduğu tahmini toplam kan hacmi Nadler formülüne göre hesaplanmıştır. Toplam kaybedilen kan miktarı ise hemoglobin balans metoduna göre hesaplanmıştır.

Bulgular: Yapılan tanımlayıcı istatistiklerde ortalama toplam kan kaybı miktarı 720 ml (\pm 297 ml), gizli kan kaybı miktarı ise bu değer %36 sı kadar bulunmuştur. Ameliyat esnasında kaybedilen hesaplanabilir kan miktarı ile toplam kaybedilen kan miktarı arasında korelasyon bulunmuştur. ($p=0.003$) Postoperatif Hb miktarı preoperatif Hb miktarına göre anlamlı derecede düşük bulunmuştur. ($p < 0,05$) Kadınlarda postoperatif Hb miktarı ile preoperatif Hb miktarı farkı anlamsız iken erkeklerde anlamlı bir fark bulunmuştur. ($p=0,063$, $p = 0,018$)

Sonuçlar: Kaybedilen kan miktarını hesaplarken gizli kan kaybı da göz önünde bulundurulmalıdır. Ameliyat esnasında aspiratördeki kanı hesaplarken çevresel etmenlere dikkat edilmelidir.

Anahtar Kelimeler: Ortognatik cerrahi, kan kaybı, gizli kan kaybı

Relationship Between Blood Loss and Blood Analysis Values Related Orthognathic Surgery: A Preliminary Study

Mert Özlü¹, Çağıl Vural², Kevser Sancak³, Ayşegül Mine Tüzüner¹

¹Ankara University Faculty of Dentistry, Department of Oral and Maxillofacial Surgery, Ankara

²Ankara University Faculty of Dentistry, Department of Oral and Maxillofacial Surgery, Division of Anesthesiology, Ankara

³Ankara Yıldırım Beyazıt University Faculty of Dentistry, Department of Oral and Maxillofacial Surgery, Ankara

Objective: Orthognathic surgery is a multidisciplinary rehabilitation to harmonize the jaw, giving the patient function and esthetics. Due to anatomical neighborhoods, the surgical site is a high vascularized area. The blood lost during the operation increase the risk of complications that may develop in the postoperative period. Since the total amount of blood lost is affected by multifactorial causes, the observable loss does not give us the exact amount of blood lost. This preliminary report purpose, the total amount of blood loss was calculated truly and evaluate the effects of the amount lost blood on values.

Methods: Eleven patients were included in this study. The estimated total blood volume was calculated by formulae of Nadler's. The total amount of blood was calculated at 24 hours postoperative orthognathic surgery using the hemoglobin balance method.

Results: There was a difference between the total amount of blood lost during the operation and the total amount of blood lost calculated. According to the statistics, the total blood loss count is 720 ± 297 ml, and the amount of hidden blood loss was 36% of this value. A correlation was found between the calculable amount of blood lost during the surgery and the total amount of blood lost. ($p=0.003$) postoperative Hb amount was found to be significantly lower than preoperative Hb amount. ($p < 0.05$) While the difference between postoperative Hb amount and preoperative Hb amount was insignificant in women, a significant difference was found in men. ($p=0.063$, $p=0.018$)

Conclusions: The total amount of blood loss is important after the surgery hidden blood loss should be considered when calculating the amount of blood lost.

Keywords: orthognathic surgery, blood loss, hidden blood loss



[OP-045]

Maksillanın Saat Yönü ve Saat Yönünün Tersine Rotasyonunun İnférieur Sklera Görünümüne Etkisi

Mine Cihan, Muazzez Süzen, Abdullah Özel, Sina Uçkan
İstanbul Medipol Üniversitesi, Ağız Diş Ve Çene Cerrahis Anabilim Dalı, İstanbul

Amaç: Maksiller gömme ve ilerletme yapılan hastalarda maksillanın saat yönü veya saat yönünün tersi rotasyonu sonrası, inferior sklera görünümündeki değişiklikleri değerlendirmektir.

Yöntemler: Çalışmaya izole ya da mandibular osteotomi ile yüksek seviyeli Le Fort I osteotomisi uygulanan dentofasiyal deformiteye sahip 31 hasta dâhil edildi. Hastalar maksillanın hareketine göre iki gruba ayrıldı; Grup I'de maksiller ilerletme yapılan hastalarda saat yönünün tersine rotasyon(n=16) ve Grup II'de maksiller ilerletme yapılan hastalarda saat yönünde rotasyon(n=15) yapılan hastalar yer aldı. Preoperatif ve postoperatif 6.ayda doğal baş pozisyonunda alınan cephe fotoğrafları Microsoft PowerPoint programında standardize edildi. Image-J yazılımı kullanılarak inferior skleral görünüm i)pupil merkezi ve alt göz kapağı arasındaki mesafe farkı, ii)piksel sayımı ile orantısal karşılaştırma yapılarak iki parametre ile değerlendirildi. Preoperatif ve postoperatif ölçümler arasındaki değişimler istatistiksel olarak analiz edildi. Tüm değerler her hasta için sağ ve sol taraf olarak ayrı ayrı kaydedildi.

Bulgular: Ortalama maksiller ilerletme miktarı 5,27 mm'dir. Grup I de oklüzal düzleme göre yapılan açıl hareket $-4,12\pm 3,5$ derece Grup II de oklüzal düzleme göre yapılan açıl hareket $+3,8\pm 2,25$ derecedir. Yapılan istatistiksel analize göre grup I de sklera görünümündeki değişim değerlendirildiğinde istatistiksel olarak anlamlı bir fark bulunamazken($p>0,05$) grup II de sklera görünümündeki değişim değerlendirildiğinde sklera görünümünde azalma görüldü ve bu fark istatistiksel olarak anlamlı bulundu($p<0,02$).

Sonuçlar: Saat yönünde hareketin sklera görünümüne olumlu etkileri olabileceği gibi sklera görünümünün fazla olduğu vakalarda diğer estetik yumuşak doku parametreleri de göz önünde bulundurularak yüksek seviyeli Le Fort I sonrası maksiller ilerletmeye ek olarak saat yönünde hareketten de faydalanabilir.

Anahtar Kelimeler: Saat yönünde rotasyon, Saat yönünün tersine rotasyon, Sklera görünümü

Effect of Clockwise and Counterclockwise Rotation of Maxilla on Inferior Scleral Show

Mine Cihan, Muazzez Süzen, Abdullah Özel, Sina Uçkan
Oral and Maxillofacial Surgery, Istanbul Medipol University, Istanbul, Turkey

Objective: To evaluate the changes of the scleral show after clockwise or counterclockwise rotation of the maxilla in patients who underwent maxillary impaction and advancement.

Methods: Thirty-one patients with dentofacial deformity who underwent Le Fort I osteotomy with/without mandibular osteotomy were included in study. Patients were divided into 2 groups according to the movement of the maxilla. We assigned counterclockwise rotation with maxillary advancement patients(n=16)to Group I and clockwise rotation with maxillary advancement patients(n=15)to Group II. Photographs were taken in the natural head position at the preoperative and postoperative 6th month and standardized in Microsoft PowerPoint. Inferior scleral show was evaluated with two parameters using Image-J software:i) the measurement of the distance between the center of the pupil and the lower eyelid,ii) measurement of pixel area inferior to pupil. Changes was statistically analyzed and all values were recorded for each patient as right and left eyes.

Results: The mean maxillary advancement amount was 5,27mm. Angular movement relative to the occlusal plane was -4.12 ± 3.5 degrees in Group I and $+3.8\pm 2.25$ degrees in Group II. According to the statistical analysis, when the change in appearance of sclera was evaluated in group I, no statistically significant difference was found($p>0.05$) and there was a decrease in the appearance of sclera, and this difference was statistically significant in group II($p<0.02$).

Conclusions: While clockwise movement may have positive effects on scleral show, in cases where scleral show is increased, with other aesthetic soft tissue parameters in mind, we may benefit from clockwise movement of maxilla additionally to maxillary advancement performing high Le Fort I.

Keywords: Clockwise rotation, Counterclockwise rotation, Sclera show



[OP-046]

Mandibular koronoid prosesin osteomu: vaka sunumu

Tuncer Akdoğan, Hüseyin Can Tükel

Çukurova Üniversitesi Diş Hekimliği Fakültesi, Ağız, Diş ve Çene Cerrahisi Anabilim Dalı, Adana

Giriş: Koronoid proses osteomu, temporomandibular eklemden fonksiyonel sınırlamalara neden olan, kompakt veya süngerimsi kemiğin proliferasyonu ile karakterize, iyi huylu ve yavaş büyüyen bir osteojenik tümördür. Santral, periferik veya iskelet dışı olabilir. Klinik olarak osteomlar genellikle asemptomatiktir. Bu lezyonlar, radyografik incelemede tesadüfen bulunmadıkça, yüz asimetrisine veya işlevsel bozulmaya neden olacak kadar büyüyen kadar genellikle saptanmaz.

Vaka: 61 yaşındaki bayan hasta alt çenenin hareketleri esnasında ağrı ve çiğneme güçlüğü şikayetiyle kliniğimize başvurmuştur. Hastanın maksillofasiyal bölgede travma öyküsü yoktur. Sol temporomandibular eklem bölgesinin önünde extraoral palpasyonda hafif hassasiyet ile birlikte koronoid çıkıntıda sert bir kitle palpe edildi. Klinik ve radyografik bulgulara dayanarak ve yavaş progresyon öyküsü göz önüne alınarak sol mandibular koronoid çıkıntının benign osseöz neoplazmi klinik tanısı konuldu. Genel anestezi altında intraoral yaklaşımla retromolar bölgeden, koronoid çıkıntıyı açığa çıkartacak şekilde mukoperiosteal flap kaldırıldı. Kitle koronoid çıkıntının bir kısmıyla birlikte eksize edildi. Ameliyat sonrası hastaya fizyoterapi önerildi.

Sonuç: Hastanın yıllık takibinde herhangi bir sorun ile karşılaşmadı normale yakın ağız açıklığı sağlandı ve nüks izlenmedi.

Anahtar Kelimeler: Koronoidektomi, Mandibula, Osteoma

Osteoma of the mandibular coronoid process: a case report

Tuncer Akdoğan, Hüseyin Can Tükel

Cukurova University Faculty of Dentistry, Department of Oral and Maxillofacial Surgery, Adana

Introduction: Coronoid process osteoma is a benign and slow-growing osteogenic tumor characterized by proliferation of compact or spongy bone causing functional limitations in the temporomandibular joint. It can be central, peripheral, or extraskeletal. Clinically, osteomas are usually asymptomatic. These lesions are usually not detected unless incidentally found on radiographic examination or until they become large enough to cause facial asymmetry or functional impairment.

Case: A 61-year-old female patient visited to our clinic with complaints of pain during movements of the lower jaw and associated difficulty in chewing. The patient had no history of trauma to the maxillofacial region. A bony mass was palpated in the coronoid process with mild tenderness on extraoral palpation in front of the left temporomandibular joint region. A clinical diagnosis of benign osseous neoplasm of the left mandibular coronoid process was made based on clinical and radiographic findings and a history of slow progression. Under general anesthesia, a mucoperiosteal flap was removed from the retromolar region with an intraoral approach, exposing the coronoid process. The mass was excised together with the coronoid process. Postoperative physiotherapy was recommended to the patient.

Conclusion: No problems were encountered in the annual follow-up of the patient, mouth opening was close to normal, and no recurrence was observed.

Keywords: Coronoidectomy, Mandible, Osteoma



[OP-047]

Le Fort I Cerrahisinin Eksternal Nazal Valf üzerindeki Etkisinin İncelenmesi

Emrah Dilaver, Muazzez Suzen, [Ayda Seyidođlu](#), Sina Uçkan
İstanbul Medipol Üniversitesi Ağız, Diş ve Çene Cerrahisi Ana Bilim Dalı, İstanbul

Amaç: Bu çalışmanın amacı, Le Fort I cerrahisi sonrası, nazal hava-yolunda oluşan direncin yüzde 75' ini oluşturan eksternal nazal valvin derin inspiryumda nasıl etkilendiđini araştırmaktır.

Yöntem: Bu çalışmaya, mandibular osteotomi ile birlikte ya da izole bir şekilde Le Fort I cerrahisi uygulanan 14 hasta dahil edildi. Burun bazal görünümünün ameliyat öncesi ve sonrası videoları kaydedildi. Her bir hastanın derin inspirasyondaki toplam sağ ve sol burun deliklerinin alanını istirahat halindeki alana bölünmesiyle eksternal nazal valv etkinlik indeksi (ENVE) hesaplandı.

Bulgular: Çalışmaya katılan on dört hastanın yaş ortalaması 26.71 ± 7.14 'tür. ENVE indeksi 1.18 ± 0.19 iken postoperatif dönemde ise bu oran yaklaşık olarak 1.22 ± 0.27 ölçülmüştür. Bu iki değer arasında istatistiksel olarak herhangi bir fark görülmemiştir ($p=0.272$).

Sonuçlar: Le Fort I cerrahisinin eksternal nazal valf'i oluşturan yapıların fonksiyonunu üzerinde belirgin bir etkisinin olmadığı gözlemlenmiş olduğundan ortognatik cerrahi planlamasında maksillanın hareketlerinden kaynaklanan olası olumsuz havayolu değişikliklerine yönelik cerrahi müdahalelerde eksternal nazal valf haricindeki yapılar üzerinde durulmalıdır.

Anahtar Kelimeler: ENVE, eksternal nazal valv, Le Fort I osteotomisi

Investigation of the Effect of Le Fort I Surgery on the External Nasal Valve

Emrah Dilaver, Muazzez Suzen, [Ayda Seyidođlu](#), Sina Uçkan
İstanbul Medipol University Oral and Maxillofacial Surgery Department, İstanbul

Objective: The aim of this study is to investigate how the external nasal valve, which constitutes 75 percent of the resistance in the nasal airway, is affected in deep inspiration after Le Fort I surgery.

Methods: Fourteen patients who underwent Le Fort I osteotomy with or without mandibular osteotomy were included in this study. The ENVE index for each patient was calculated by dividing the total area of the right and left nostrils with deep inspiration to the area at rest.

Results: Out of the fourteen patients (mean age: 26.71 ± 7.14 years). The mean ENVE index was 1.18 ± 0.19 for preoperative period and 1.22 ± 0.27 for postoperative period. There were no significant difference between these values ($p=0.272$).

Conclusions: Since it has been observed that Le Fort I surgery does not have a significant effect on the function of the structures that make up the external nasal valve, structures other than the external nasal valve should be emphasized in surgical interventions for possible adverse airway changes caused by the movements of the maxilla in orthognathic surgery planning.

Keywords: ENVE, external nasal valve, Le Fort I osteotomy



[OP-048]

Odontojenik nedenli desendan nekrotizan mediastinitin tek merkez sonuçları: önleme ve tedavide neredeyiz?

Ahmet Sami Bayram, Eylem Yentürk, Tolga Evrim Sevinç, Elçin Süleymanov, Gizem Gedikoğlu, Kerem Gündoğan, Hakan Ertlav, Hüseyin Melek, Cengiz Gebitekin
Uludağ Üniversitesi Tıp Fakültesi, Göğüs Cerrahisi Ana Bilim Dalı, Bursa

Amaç: Desenden Nekrotizan Mediastinit (DNM), derin boyun enfeksiyonlarının mediastene yayılması sonucu gelişen ve mortalitesi yüksek mediastinit biçimidir. Bu çalışmanın amacı odontojenik kökenli DNM'nin klinik özelliklerini, tanısını, tedavisini değerlendirerek prognozu etkileyen risk faktörleri üzerinden alınacak önlemleri multidisipliner yaklaşımla tartışmaktır.

Yöntemler: Hastanemizde 2001 ile 2021 tarihleri arasında mediastinit tanısı ile tedavi edilen hastalar retrospektif olarak incelendi. İatrojenik, travma, poststernotomi, peritonsiller, trakeaözofajal enfeksiyon gibi nedenlerden kaynaklı akut mediastinit hastaları çalışma dışı bırakıldı. Odontojenik enfeksiyona bağlı olgulardan klinik, radyolojik ve histopatolojik bulgular ile Estrera-Wheatley ve arkadaşlarının tanımladığı tanı kriterleri kullanılarak DNM tanısı konulan 6 hasta çalışmaya dahil edildi. Antibiyotik tedavisi tüm hastalara ampirik olarak başlandı. Mikrobiyolojik incelemelere ve antibiyogramlara göre, tedaviye karşı direnç geliştiğinde veya hastanın durumu kötüleştiğinde tedavi değiştirildi. Takipler bilgisayarlı tomografi ile yapıldı ve herhangi mediastinal birikim saptanması durumunda uygun drenaj yöntemi seçildi.

Bulgular: Semptomlarının başlangıcı ile hastaneye başvuru arasındaki süre ortalama 6 gün, en sık karşılaşılan başvuru şikayeti hastaların hepsinde olan servikal şişlik ve odinofaji idi. Hastaların %33'ünde komorbiditeler mevcuttu. Lezyonlar hastaların %66'sında tüm mediastinal ve %34'ünde üst mediastinal yayılımlıydı. Hastaların %75'inde mikrobiyolojik etken elde edildi. Genel anestezi ile tüm hastalara ilgili alanların drenajı ve nekrotik dokunun debridmanı için ortalama 2,7 (aralık 2-5) kez operasyon uygulandı. Hayatta kalan hastalara yapılan cerrahi müdahale sayısı 2 ile 3 arasındadır. Hastanede yatış süresi ortalama 84 gün (aralık 22-310) olarak bulundu. Mortalite oranı %33 olarak saptandı.

Sonuçlar: Odontojenik nedenli DNM'nin tedavisinde erken tanı, bilgisayarlı tomografi ile yakın takip ve yeterli agresif drenaj oldukça önemlidir. En sık saptanan prognostik faktör kötü ağız hijyenidir. Önlem ve tedavide multidisipliner yaklaşım gerekmektedir.

Anahtar Kelimeler: Descending nekrotizan mediastinit, Odontojenik enfeksiyonlar, VATS

Single center outcomes of odontogenic descending necrotizing mediastinitis: where are we in prevention and treatment?

Ahmet Sami Bayram, Eylem Yentürk, Tolga Evrim Sevinç, Elçin Süleymanov, Gizem Gedikoğlu, Kerem Gündoğan, Hakan Ertlav, Hüseyin Melek, Cengiz Gebitekin
Uludag University Medical Faculty, Department of Thoracic Surgery, Bursa

Objective: Descending Necrotizing Mediastinitis (DNM) is a form of mediastinitis with a high mortality rate that develops as a result of deep neck infections spreading to the mediastinum. The aim of this study is to evaluate the clinical features, diagnosis and treatment of odontogenic DNM and to discuss the precautions to be taken on the risk factors affecting the prognosis with a multidisciplinary approach.

Methods: Patients with acute mediastinitis due to iatrogenic, trauma, poststernotomy, peritonsillar, and tracheoesophageal infections were excluded from the study. Six patients diagnosed with DNM using clinical, radiological and histopathological findings and diagnostic criteria defined by Estrera-Wheatley et al. were included in the study. Follow-up was done with computed tomography and in case of any mediastinal accumulation, appropriate drainage method was chosen.

Results: The most common complaints were cervical swelling and odynophagia, which were common in all patients. The lesions had spread to the entire mediastinum in 66% of the patients and superior mediastinal in 34% of the patients. Microbiological agents were found in 75% of the patients. Under general anesthesia, an average of 2.7 (range 2-5) operations were performed on all patients for drainage of the relevant areas and debridement of necrotic tissue. The number of surgical interventions performed on surviving patients ranged from 2 to 3. The mean hospital stay was 84 days (range 22-310). The mortality rate was found to be 33%.

Conclusions: Early diagnosis, close follow-up with computed tomography and adequate aggressive drainage are very important in the treatment of odontogenic DNM. The most common prognostic factor is poor oral hygiene. A multidisciplinary approach is required in its prevention and treatment.

Keywords: Descending necrotizing mediastinitis, Odontogenic infectious, VATS



[OP-049]

İntraoral rekonstrüksiyonlarda Pectoralis Major Miyokütan Flep' in defekt lokalizasyonuna göre başarısının değerlendirilmesi

Özge Şen, Göksel Tımarcıoğlu, Utku Bahran, Mert Karacakurtoğlu, Celal Çandırılı
Sağlık Bilimleri Üniversitesi, Diş Hekimliği Fakültesi, Ağız, Diş ve Çene Cerrahisi Anabilim Dalı, İstanbul/ Türkiye

Amaç: Pectoralis Major Miyokütan Flep (PMMF) mandibula' nın agresif rezeksiyonlarından sonra bölgenin rekonstrüksiyonu için günümüzde sıklıkla kullanılan lokorejyonel bir fleptir. Bu çalışmanın amacı intraoral rekonstrüksiyonlarda defektin lokalizasyonuna göre flebin yerleşiminin başarı ve başarısızlık üzerindeki etkisinin değerlendirilmesidir.

Yöntemler: 2016-2020 yılları arasında PMMF rekonstrüksiyonu geçiren hastaların kayıtları retrospektif olarak analiz edildi. Vakalar postoperatif komplikasyon ve başarılı/başarısız olmalarına göre değerlendirildi. Vakalar Ulken 'in tanımladığı PMMF tekniği ile opere edildi ve defektler Brown'un klasifikasyonuna göre sınıflandırıldı (sınıf I, sınıf II, sınıf III). Major komplikasyonlar; nekroz, fistül oluşumu, yara dehisensi ve plak ekspozu, minör komplikasyonlar hematom ve minör enfeksiyon olarak sınıflandırıldı.

Bulgular: 18 hasta, yaş aralığı 28-82(ortalama: 60,0625). Bu hastaların 11'i Skuamoz hücreli karsinom (SHK), 1'i miyoepitelial karsinom (MEK), 3'ü sarkom, 2'si MRONJ, 1'i ise ateşli silah yaralanması sonrası opere edilmiştir. Sarkom, MRONJ ve silah yaralanması hastaları postoperatif radyoterapi görmemiş, SHK ve MEK hastaları postoperatif radyoterapi görmüştür. Defekt boyutu 36 cm² den küçük 8 hasta, büyük 10 hasta mevcuttur. Vakaların 8' i sınıf I, 4' ü sınıf II, 6'sı sınıf III defekte sahiptir. 4 sınıf III vakada nekroz, 3 sınıf III vakada fistül oluşumu, 2 sınıf III vakada yara dehisensi, 3 sınıf III vakada plak ekspozu görülmüştür. 8 sınıf I, 4 sınıf II, 1 sınıf III vaka başarılı, 5 sınıf III vaka ise başarısız olmuştur.

Sonuçlar: Bu çalışmanın sonucunda mandibulanın anteriorunu içeren sınıf III defektlerde başarı oranı, rotasyon miktarının fazlalığı sonucu ortaya çıkan vasküler problemler nedeniyle sınıf I ve sınıf II defektlere göre daha düşük bulunmuştur.

Anahtar Kelimeler: pektoralis major miyokütan flep, mandibular rekonstrüksiyon, defekt lokalizasyonu

Evaluation of the success of Pectoralis Major Myocutaneous Flap in intraoral reconstructions according to defect localization

Özge Şen, Göksel Tımarcıoğlu, Utku Bahran, Mert Karacakurtoğlu, Celal Çandırılı
University of Health Sciences, Faculty of Dentistry, Department of Oral and Maxillofacial Surgery, İstanbul/ Turkey

Objective: Pectoralis Major Myocutaneous Flap (PMMF) is a frequently used locoregional flap for reconstruction of the mandible after aggressive resections. The aim of this study is to evaluate the effect of flap extension on success and failure in intraoral reconstructions according to the localization of the defect.

Methods: The data of the patients who underwent PMMF reconstruction between 2016- 2020 were analyzed retrospectively. Cases were evaluated according to postoperative complications and success. The cases were operated with the technique described by Ulken, and the defects were classified according to Brown's classification (class I, II, III). Major complications were; necrosis, fistula formation, wound dehiscence, and plate exposure. Minor complications were; hematomas and minor infections.

Results: 18 patients, ages 28-82 (mean: 60.0625). Patients were presented with; 11 squamous cell carcinoma (SCC), 1 myoepithelial carcinoma (MEC), 3 sarcoma, 2 MRONJ, 1 gunshot wounds. There are 8 patients with a defect size smaller than 36 cm² and 10 patients with bigger. There are 8 class I, 4 class II and 6 class III cases. Necrosis was observed in 4 class III, fistula formation in 3 class III, wound dehiscence in 2 class III, plate exposure in 3 class III cases. 8 class I, 4 class II, 1 class III cases were successful, and 5 class III cases were unsuccessful.

Conclusions: The success rate of class III defects involving the anterior mandible was found to be lower than class I and class II defects due to vascular problems resulting from increased arc of rotation.

Keywords: pectoralis major myocutaneous flap, mandibular reconstruction, defect localization



[OP-050]

Maksilla Posterior Bölgedeki Pleomorfik Adenomun Muskulomukozal Flep ile Rekonstrüksiyonu

Hüseyin Yalçınkaya, Gültekin Onat, Nejdet Koçak, Onur Yılmaz
Karadeniz Teknik Üniversitesi Diş Hekimliği Fakültesi Ağız Diş ve Çene Cerrahisi

Giriş: Pleomorfik adenom, en sık görülen tükürük bezi tümörüdür. Sıklıkla majör tükürük bezlerinde lokalizedir ve %5'i minör tükürük bezlerinden kaynaklanabilir. Pleomorfik adenom, oral kavitede bukkal mukoza ve üst dudağı takiben en sık damakta yerleşir.

Vaka: 43 yaşında kadın hasta sağ maksilla posterior bölgedeki çiğnemeyi engelleyen sert ve ağrısız şişlik şikayeti ile kliniğimize başvurdu. Yapılan klinik muayenede, sert damakta yerleşen, 2X3 cm boyutlarında fibrotik, saplı olmayan lezyon gözlemlendi. 3 boyutlu radyografik muayenede ise palatinal kemikte hafif ekspansiyon izlendi. Bölgeden kesin tanı için biyopsi alındı. Biyopsi sonucunda lezyonun palatinal bölgede yer alan minör tükürük bezlerinden köken alan Pleomorfik adenom olduğu tespit edildi. Genel anestezi altında periost da dahil olmak üzere 2 mm sağlam sınırla beraber lezyon eksize edildi. Bölgenin rekonstrüksiyonu için yanak dokusundan muskulomukozal flep eleve edilerek palatinal bölgeye fikse edildi. Postoperatif 3. Hafta kontrolünde flebin beslendiğinden emin olunduktan sonra palatinal bölge ve yanak arasındaki fibrotik bant kesilerek bölgede revizyon tamamlandı. Hastanın takipleri sürmektedir.

Sonuç: Pleomorfik adenom tükürük bezlerinden köken alan iyi huylu bir tümördür. Eksizyonu takiben nüksü mümkündür. Dolayısı ile hastaların eksizyon sonrası takipleri aksatılmadan yapılmalıdır.

Anahtar Kelimeler: benign tümör, muskulomukozal flap, pleomorfik adenom

Reconstruction of Pleomorphic Adenoma in Maxilla Posterior Region with Musculomucosal Flap

Hüseyin Yalçınkaya, Gültekin Onat, Nejdet Koçak, Onur Yılmaz
Karadeniz Technical University Faculty of Dentistry Department of Oral and Maxillofacial Surgery

Introduction: Pleomorphic adenoma is the most common salivary gland tumor. It is frequently localized in the major salivary glands and 5% may originate from the minor salivary glands. Pleomorphic adenoma is most commonly located on the palate, following the buccal mucosa and upper lip in the oral cavity.

Case Presentation: A 43-year-old female patient was admitted to our clinic with the complaint of a hard and painless swelling in the posterior region of the right maxilla that makes it hard to chew. In the clinical examination, a 2x3 cm fibrotic, non-pedicle lesion was observed located on the hard palate. On the 3D radiographic examination, slight expansion of the palatal bone was observed. Biopsy was taken from the region for definitive diagnosis. As a result of the biopsy, it was determined that the lesion was a pleomorphic adenoma originating from the minor salivary glands located in the palatal region. Under general anesthesia, the lesion was excised with a 2 mm solid margin, including the periosteum. For the reconstruction of the region, the musculomucosal flap was elevated from the buccal tissue and fixed to the palatal region. After making sure that the flap was fed in the postoperative 3rd week control, the fibrotic band between the palatal region and the cheek was cut and the revision was completed in the region. The patient's follow-up continues.

Conclusion: Pleomorphic adenoma is a benign tumor originating from the salivary glands. Recurrence is possible after excision. Therefore, the follow-up of the patients after excision should be done without interruption.

Keywords: benign tumor, musculomucosal flap, pleomorphic adenoma



[OP-051]

Ameloblastoma Rezeksiyonunun Kişiyi Özel Subperiostal İmplant Ve İliak Greft İle Rekonstrüksiyonu: Vaka Sunumu

Sabahat Zeynep Yey¹, Erol Cansız², Osman Küçükçakır¹, Merve Öztürk¹

¹İstanbul Üniversitesi Diş Hekimliği Fakültesi, Ağız Diş ve Çene Cerrahisi Anabilim Dalı, İstanbul

²İstanbul Üniversitesi İstanbul Tıp Fakültesi Ağız Yüz ve Çene Cerrahisi Anabilim Dalı, İstanbul

Giriş: Ameloblastoma epitelyal odontojenik kaynaklı benign bir tümördür fakat lokal invaziv bir karaktere sahip olup agresif olarak çevre anatomik oluşumlarda destrüksiyona sebep olmaktadır. Mandibulada maksillaya göre daha sık görülen bu tümör, genellikle mandibulanın ramus ve angulus bölgelerinde yer almaktadır. Yavaş gelişen ve ağrısız şişlikle karakterize olan bu tümör, genellikle rutin radyografi ya da kemik ekspansiyonu ile fark edilmektedir. Rekürens riski yüksek bir tümör olduğundan, tedavisinde kitlenin sağlam kemikle ekspansiyonu önerilmektedir.

Vaka: Bu vaka sunumunda 27 yaşında sistemik olarak sağlıklı kadın hasta, mandibulada şişlik şikayetiyle kliniğimize başvurmuştur. Yapılan klinik muayenesinde sağ mandibular molar bölgede kemik ekspansiyonu gözlenmiştir. Radyolojik incelemede sınırları belirgin multiloküler radyolüsent lezyon izlenmiştir. Yapılan insizyonel biyopsi sonucu ameloblastoma gelmiştir. Tümörün karakteri ve büyüklüğü göz önüne alındığında hastanın rekonstrüksiyon ihtiyacı duyacağı öngörülerek hastadan 3 boyutlu görüntüleme istenmiştir. 3 boyutlu veriler kullanılarak ameliyat öncesi hastaya özel osteotomi guide'ı ve subperiostal implant hazırlanmıştır. Defektin kapatılması için iliaktan greft alınması planlanmış ve subperiostal implant grefti tutacak şekilde hazırlanmıştır. Genel anestezi altında yapılan ameliyatta osteotomi guide'ı kullanılarak tümörün ekzizyonu sağlam dokuyla birlikte yapılmıştır. Kişiyi özel hazırlanmış subperiostal implant yerleştirilerek iliaktan alınan greft osteotomi hattına uygun oturacak şekilde uyumlandırılıp fikse edilmiştir. Hastaya dördüncü ayda dental implantlar yapılmış ve protetik rehabilitasyonu tamamlanmıştır.

3 boyutlu tasarım ve üretimlerin gelişmesiyle kişiyi özel planlanan osteotomi guide'ları ve subperiostal implantlar alternatif bir tedavi seçeneği olmaktadır. Serbest doku flepleriyle kıyaslandığında daha az travmatik bir ameliyat yöntemidir. Ameliyat öncesi yapılan planlamayla doku uyumu yüksek ve başarılı sonuçlar elde edilmektedir.

Anahtar Kelimeler: ameloblastoma, kişiyi özel subperiostal implant, rekonstrüksiyon

Reconstruction Of Ameloblastoma Resection With Custom Made Subperiostal Implant And Iliac Graft: Case Report

Sabahat Zeynep Yey¹, Erol Cansız², Osman Küçükçakır¹, Merve Öztürk¹

¹Istanbul University, Faculty of Dentistry, Oral and Maxillofacial Surgery Department, Istanbul

²Istanbul University Istanbul Faculty of Medicine, Department of Oral and Maxillofacial Surgery, Istanbul

Introduction: Ameloblastoma is a benign tumor with epithelial odontogenic origin, but it has locally invasive character and aggressively causes destruction in surrounding anatomical structures. This tumor, which is more common in the mandible than in the maxilla, is usually located in the ramus and angulus regions of the mandible. This tumor is characterized by slow-growing and painless swelling and usually recognized by routine radiography or bone expansion. Since it is a tumor with a high risk of recurrence, excision of the mass with intact bone is recommended for its treatment.

Case Presentation: In this case report, a 27-year-old systemically healthy female patient was admitted to our clinic with the complaint of swelling in the mandible. In the clinical examination, bone expansion was observed in the right mandibular molar region. In the radiological examination, a multilocular radiolucent lesion with clear borders was observed. The result of incisional biopsy was ameloblastoma. Considering the characteristic and size of the tumor, it was anticipated that the patient would need reconstruction, and 3D imaging was requested from the patient. A patient-specific osteotomy guide and subperiosteal implant were prepared preoperatively using 3D data. It was planned to take a graft from the iliac to close the defect and the subperiosteal implant was prepared to hold the graft. In the operation performed under general anesthesia, the excision of the tumor was performed with the intact tissue using the osteotomy guide. A custom made subperiosteal implant was placed and the graft taken from the iliac crest was adjusted and fixed to fit the osteotomy line. Dental implants were applied to the patient in fourth month and prosthetic rehabilitation was completed.

Keywords: ameloblastoma, custom-made subperiosteal implant, reconstruction



[OP-052]

Otojen yağ grefti ile yüzün yeniden şekillendirilmesi: bir olgu sunumu

Merve Öztürk¹, Erol Cansız², Osman Küçükçakır¹, Sabahat Zeynep Yey¹

¹İstanbul Üniversitesi Diş Hekimliği Fakültesi, Ağız Diş ve Çene Cerrahisi Anabilim Dalı, İstanbul

²İstanbul Üniversitesi Tıp Fakültesi, Ağız Yüz ve Çene Cerrahisi Anabilim Dalı, İstanbul

Giriş: Yüz bölgesinde meydana gelen kontur deformitelerinin tedavisinde birçok materyal ve teknik kullanılmaktadır. Otojen yağ greftleri, alerjik reaksiyona sebep olmaması, kolay uygulanabilir ve ulaşılabilir olması, bol miktarda bulunması, uzun dönem kalıcılık göstermesi ve yağ doku kökenli kök hücre kaynağı olması sebebiyle geçmişten günümüze tercih edilmektedir.

Vaka: 20 yaşında kadın hasta yüzünde asimetri şikayetiyle kliniğimize başvurdu. Alınan anamnezde hastanın skleroderma tanısı bulunduğu öğrenildi. Yapılan muayenede yüzün ve vücudun sağ tarafında subkutan dokuda atrofi olduğu gözlemlendi. Hastaya periumbilikal bölgeden elden edilen yağ grefti ile yumuşak doku augmentasyonu planlandı. Genel anestezi altında donör bölgeye tümesan anestezi uygulandıktan sonra liposuction yöntemi kullanılarak greft materyali elde edildi. Elde edilen greft santrifüj edilerek kan dokusundan arındırıldı. Alıcı tarafta periorbital bölgeye, zigomaticofrontal prosese ve zigomatik arka nanofil, dudak çevresine mikrophil ve yanağa makrophil olacak şekilde liposuction enjeksiyon kanülleri ile %30 kadar overcorrection yapılarak uygulandı.

Sonuç: Skleroderma kütanöz fibrozis ve ciltte atrofi ile gözlenen otoimmün bir hastalıktır. Atrofi kaynaklı asimetrinin giderilmesinde yağ greftleri otojen kaynaklı olması ve kapalı bir teknik ile kullanılmasının getirdiği avantajlarla tercih edilmektedir. Kalıcı ve tatmin edici bir sonuç elde etmek için belirli periyotlarla tekrarlayan enjeksiyonların rezorbsiyon ihtimali de düşünülerek aşırı düzeltmeler şeklinde uygulanması önerilmektedir.

Anahtar Kelimeler: asimetri, skleroderma, yağ grefti

Facial recontouring with autogenous fat graft: a case report

Merve Öztürk¹, Erol Cansız², Osman Küçükçakır¹, Sabahat Zeynep Yey¹

¹İstanbul University, Faculty of Dentistry, Oral and Maxillofacial Surgery Department, İstanbul

²İstanbul University, Faculty of Medicine, Oral and Maxillofacial Surgery Department, İstanbul

Introduction: Many techniques and materials are used in the treatment of contour deformities in the facial area. From past to present, autogenous fat grafts have been preferred because they are easily applicable and accessible, abundant and a source of adipose tissue derived stem cells. Also they do not cause allergic reactions and have long term persistence.

Case Presentation: A 20 years old female patient applied to our clinic with the complaint of facial asymmetry. It was learned that the patient had a diagnosis of scleroderma in the anamnesis. Atrophy of the subcutaneous tissue on the right side of the face and body was observed on examinations. Soft tissue augmentation was planned for the patient with a fat graft obtained from periumbilical region. Under general anesthesia, graft material was obtained using the liposuction method after applying tumescent anesthesia to the donor side. The obtained graft was purified from blood tissue with centrifuged. On the recipient side, it was applied to the periorbital region, zigomaticofrontal process and arcus zygomaticus in the form of nanophile, around the lip in the form of microphile and cheeks in the form of macrophile by %30 overcorrection with liposuction injection cannulas.

Conclusion: Scleroderma is an autoimmune disease observed with cutaneous fibrosis and skin atrophy. In the treatment of atrophy induced asymmetry, fat grafts are preferred because of its advantages of their autogenous origin and using a closed technique. For obtaining a permanent and satisfactory result, it is recommended that repeated injections at certain periods should be applied in the form of overcorrection, considering the possibility of resorption.

Keywords: asymmetry, fat graft, scleroderma



[OP-053]

İmmünesupresif Ratlarda Diş Çekimi Sonrası Yara İyileşmesi Üzerine Melatonin Ve D Vitaminin Etkilerinin Değerlendirilmesi

Dilber Çelik¹, Hasan Ayberk Altuğ², Aydın Özkan¹, Omer Orkun Cevizcioğlu¹, Sibel Elif Gültekin³, Metin Şençimen¹

¹Sağlık Bilimleri Üniversitesi Gülhane Diş Hekimliği Fakültesi, Ağız Diş ve Çene Cerrahisi Ana Bilim Dalı, Ankara

²Biruni Üniversitesi Diş Hekimliği Fakültesi, Ağız Diş ve Çene Cerrahisi Ana Bilim Dalı, İstanbul

³Gazi Üniversitesi Gülhane Diş Hekimliği Fakültesi, Ağız Diş ve Çene Cerrahisi Ana Bilim Dalı Ankara

Amaç: Bu çalışmanın amacı, siklosporin-A (CsA) uygulanan ratlarda diş çekimi sonrası melatonin ve parikalsetol uygulamalarının diş çekim soketinin iyileşmesi üzerine etkisinin değerlendirilmesidir.

Yöntemler: Çalışmamızda 76 adet erkek wistar rat biri kontrol grubu olmak üzere, 5 farklı gruba ayrıldı. Kontrol grubu dışındaki gruplara diş çekimden 7 gün önce CsA (10 mg/kg/gün) intraperitoneal olarak uygulandı. 8'inci günde, ratların sol üst keser dişleri çekildi. Tüm gruplarda sakrifikasyon gerçekleştirilene kadar CsA enjeksiyonuna devam edildi. 1.gruptaki ratlara diş çekiminden sonra CsA 10 mg/kg dozunda sakrifikasyon gününe kadar uygulandı. 2. gruptaki ratlara melatonin enjeksiyonu diş çekimlerinin yapıldığı günden sakrifikasyon gününe kadar intraperitoneal yolla 4mg/kg uygulandı. 3. gruptaki ratlara parikalsetol enjeksiyonu diş çekimlerinin yapıldığı gün intraperitoneal 200mg/kg dozunda uygulanmaya başlandı, sakrifikasyon gününe kadar devam edildi. 4. Gruptaki ratlara parikalsetol 200mg/kg ve melatonin intraperitoneal yolla 4mg/kg olarak diş çekimlerinin yapıldığı gün uygulanmaya başlanıp ve sakrifikasyon gününe kadar devam edildi. Denekler 7.ve 14. günde sakrifiye edilerek maksillaları çıkartılıp histopatolojik incelemeye gönderildi.

Bulgular: Çalışmamızda 7.günde kemikleşme yüzde değerlerinde gruplar arasında istatistiksel olarak anlamlı farklılık bulundu ($p<0,05$). CsA grubunun 7. gün kemikleşme değeri K ve CsA+PRK grubuna göre; CsA+MLT grubunun 7. gün kemikleşme değeri ise; CsA+PRK grubuna göre anlamlı derecede düşük bulundu. 14. gün kemikleşme değerlerinde CsA grubunun kemikleşme değeri K grubuna göre anlamlı derecede düşük bulundu.

Sonuçlar: Bu çalışmada CsA ile oluşturulan toksisite sonrası melatonin ve parikalsetol uygulamalarının diş çekimi sonrasında gerçekleşen iyileşmeyi olumlu yönde etkisi olduğunu düşünülmektedir.

Anahtar Kelimeler: Siklosporin-A, Melatonin, Parikalsetol, Rat, Diş çekimi

Evaluation of the Effects of Melatonin and Vitamin D on Wound Healing After Tooth Extraction in Immunosuppressive Rats

Dilber Çelik¹, Hasan Ayberk Altuğ², Aydın Özkan¹, Omer Orkun Cevizcioğlu¹, Sibel Elif Gültekin³, Metin Şençimen¹

¹Department of Oral and Maxillofacial Surgery, Gulhane Faculty of Dentistry, University of Health Sciences, Ankara, Turkey

²Department of Oral and Maxillofacial Surgery, Faculty of Dentistry, Biruni University, İstanbul, Turkey.

³Department of Oral Pathology, Faculty of Dentistry, Gazi University, Ankara, Turkey

Objective: The aim of this study is to evaluate the effects of melatonin and paricalcitol applications on healing of the tooth extraction socket after treatment with cyclosporine-A(CsA)on rats.

Methods: In this study,76male wistar rats divided into 5different groups,one of which was the control group.7days before tooth extraction,CsA(10mg/kg/day)was injected intraperitoneally to all groups except the control group.The left upper incisors of the rats were extracted on the 8th day.CsA injection was continued until sacrifice to be achieved in all groups.CsA was injected to the rats in the first group after tooth extraction,at a dose of 10mg/kg until the day of sacrifice.Melatonin(4mg/kg)was injected to the rats in second group intraperitoneally from the day of tooth extraction to sacrifice.Paricalcitol was injected intraperitoneally at a dose of 200mg/kg to the rats in group3 on the day of tooth extraction and continued until sacrifice day.The rats in group4 were injected paricalcitol(200mg/kg) and melatonin(4mg/kg)intraperitoneally on the day of tooth extraction and continued until sacrifice day. After the subjects were sacrificed on the 7th and 14th days,their maxillas were removed and sent to histopathological examination.

Results: Statistically significant difference was found between the groups in ossification percentage values on the 7th day($p<0.05$).The 7th day ossification value of the CsA group was found to be significantly lower than the K and CsA+PRK group,also 7th day ossification value of the CsA+MLT group was significantly lower than the CsA+PRK group.

Conclusions: It is considered that following the toxicity composition via CsA.Melatonin and paricalcitol applications have a positive effect on the healing after tooth extraction.

Keywords: Cyclosporine, Melatonin, Paricalcitol, Rat, Tooth extraction



[OP-054]

Üç Boyutlu Baskı Teknolojisi ile Elde Edilen Odontojenik Kist Modelinin Eğitim Amaçlı Kullanımı: Vaka Sunumu

Gözde Işık, Ahmet İlker Gürsoy, Anıl Karaman, Meltem Özden Yüce
Ege Üniversitesi Diş Hekimliği Fakültesi, Ağız Diş ve Çene Cerrahisi Anabilim Dalı, İzmir, Türkiye

Giriş: Diş hekiminin bireysel becerisi, tedavi sonuçlarını etkileyen faktörlerden biridir ve bu becerinin geliştirilmesinde, uygulamalı eğitim önem taşımaktadır. Günümüzde bu pratiği hekimlere kazandırmak amacıyla, üç boyutlu baskı teknolojileri ile hazırlanan eğitim modelleri kullanılmaktadır. Bu vaka raporunda, oral cerrahide bir yıllık deneyime sahip bir hekim için üç boyutlu baskı teknolojisi ile hastaya özgü hazırlanan bir eğitim modeli ve diş hekiminin, bu modelle ilgili görüşleri sunuldu.

Vaka: Kırkbeş yaşındaki erkek hasta, Ege Üniversitesi Diş Hekimliği Fakültesi Ağız, Diş ve Çene Cerrahisi Anabilim Dalı'na başvurdu. Klinik ve radyolojik tetkikleri takiben sol posterior mandibular bölgede uniloküler izlenen ve biyopsi sonucunda dentijeröz kist olarak doğrulanan lezyonun enükleasyon ile tedavisi planlandı. Ameliyattan önce, bir yazılım programı aracılığıyla, konik ışınli bilgisayarlı tomografi (CBCT) görüntüleri kullanılarak bir model tasarlandı. Model, üç boyutlu yazıcıda biyopolimer polilaktik asit (PLA) materyali kullanılarak üretildi ve kist dokusu ile inferior alveolar sinir (IAN), çoklu materyaller kullanılarak model üzerinde sunuldu. Diş hekiminin, üç boyutlu model üzerinde gerçekleştirdiği uygulamalı eğitimden bir gün sonra, dentijeröz kistin enükleasyon ile tedavisi gerçekleştirildi. Ardından, diş hekiminin hem eğitim modelindeki deneyimi hem de cerrahi uygulamadaki performansı hakkında bilgi alındı.

Sonuç: Dentijeröz kistin enükleasyonu sinir yaralanması veya anatomik yapılar ile ilişkili herhangi bir perioperatif komplikasyon olmadan tamamlandı. Diş hekimi, eğitim modelinin anatomik yapıları taklit edebildiğini ve bu sayede, cerrahi müdahalenin bir kopyasının gerçekleştirilmesine olanak tanıdığını bildirdi. Hastaya özgü hazırlanan bu modellerin, kariyerinin başındaki diş hekimlerine faydalı bir eğitim aracı olarak hizmet edeceği görüşündeyiz.

Anahtar Kelimeler: Üç boyutlu eğitim modeli, uygulamalı eğitim, kist enükleasyonu

Use of the Three-Dimensional Printed Model of Odontogenic Cyst in Surgical Training: Case Presentation

Gözde Işık, Ahmet İlker Gürsoy, Anıl Karaman, Meltem Özden Yüce
Department of Oral and Maxillofacial Surgery, School of Dentistry, Ege University, İzmir, Turkey

Introduction: Hands-on training is essential in improve dentist's individual skill as a factor affected the treatment outcomes. Recently, three-dimensional (3D) printing technologies are used to provide this practice to the dentists. This case presented a patient-specific 3D printed training model, and its relevant feedback of the dentist with one-year experienced in oral surgery.

Case Presentation: A 45 year-old male patient was referred to Department of Oral and Maxillofacial Surgery at the School of Dentistry in Ege University. By following clinical and radiological examinations, enucleation surgery was planned for treatment of unilocular lesion in the left posterior mandible, which confirmed as a dentigerous cyst after incisional biopsy. Prior to surgery, a 3D model was designed based on the cone beam computed tomography (CBCT) images. The model was fabricated by 3D printer using biopolymer polylactic acid (PLA) material, and cystic structures, and inferior alveolar nerve (IAN) were presented using multiple materials. A day after the hands-on training on 3D model, enucleation of the dentigerous cyst was carried out, and then information both the experince in training model and practical performance in actual surgery of the dentist were obtained.

Conclusion: Enucleation of the dentigerous cyst was easily accomplished without nerve injury or any other peri-operative complications. The dentist stated that the training model could imitate the anatomical structures, thereby allowing a simulation of surgical intervention. Therefore, it is suggessted that a patient-specific 3D models serve as an educational tool to inexperience dentists.

Keywords: Three-dimensional printed models, hands-on training, cyst enucleation



[OP-055]

Odontojenik keratokist, tedavi yöntemleri ve klinik yaklaşımlarımız

Uğur Boz¹, Mert Özlü¹, Duygu Aytaç², Ayşegül Mine Tüzüner¹

¹Ankara Üniversitesi, Diş Hekimliği Fakültesi, Ağız Diş ve Çene Cerrahisi Bölümü, Ankara

²Uluslararası Kıbrıs Üniversitesi, Diş Hekimliği Fakültesi, Ağız Diş ve Çene Cerrahisi Bölümü

Giriş: Odontojenik keratokist (OKK), odontojenik kist sınıflamasında özel bir yere sahiptir. Yüksek recürrens oranı ve agresif seyir göstermesi nedeniyle kist mi? Tümör mü ? olarak adlandırılması değişiklikler göstermiştir. 2005 WHO sınıflamasında tümör sınıflamasına dahil edilmişken, 2017 yılında tekrar kist sınıflamasına dahil edilmiştir. Bu sözlü bildiride OKK olgularına klinik yaklaşımlarımız ve çeşitli tedavi yöntemlerini bildirilecektir. OKK'nın tedavisinde marsupiyalizasyon, dekompresyon, enükleasyon bildirilmekle birlikte bunların kombinasyonları da tarif edilmiştir. Bunlar; enükleasyon+carnoy solüsyonu, enükleasyon+kriyoterapi, enükleasyon+periferik osteotomi, marsupiyalizasyon+enükleasyon veya bu tedaviyi marsupiyalizasyon+enükleasyon+carnoy solüsyonu gibi olacak şekilde üçlü kombinasyonları da kullanılmaktadır. Yüksek rekürrens oranları sebebiyle segmental ve marjinal rezeksiyon bile uygulanmaktadır.

Vaka: Ankara Üniversitesi, Diş Hekimliği Fakültesi, Ağız Diş ve Çene Cerrahisi Bölümü'ne başvuran, insizyonel biyopsi ile tanısı konulmuş 5 OKK olgu tedavisi bildirilecektir. Tedavi yöntemleri olarak 2 hastada marsupiyalizasyon+enükleasyon+carnoy solüsyonu kombinasyonu ile 3 hastada ise enükleasyon+periferik osteotomi+ carnoy solüsyonu uygulayarak yapıldı. Bu sözlü bildiride 5 vakanın ortalama 2 yıllık takip sonuçları, rekürrens miktarı literatür verileri ışığında bildirilecektir.

Anahtar Kelimeler: Marsupiyalizasyon, Odontojenik keratokist, Rekürrens

Odontogenic keratocyst, treatment methods and our clinical approaches

Uğur Boz¹, Mert Özlü¹, Duygu Aytaç², Ayşegül Mine Tüzüner¹

¹Ankara University, Faculty of Dentistry, Department of Oral and Maxillofacial Surgery, Ankara

²Cyprus International University, Faculty of Dentistry, Department of Oral and Maxillofacial Surgery, Cyprus

Introduction: Odontogenic keratocyst (OKC) has a special place in the classification of odontogenic cysts. Due to its high recurrence rate and aggressive course, its nomenclature (cyst or tumor?) has changed. While it was included in the tumor classification in the 2005 WHO classification, it was included in the cyst classification again in 2017. In this oral presentation, our clinical approaches to OKC cases and various treatment methods will be reported. Although marsupialization, decompression, and enucleation have been reported in the treatment of OKC, their combinations have also been described. These; Enucleation+carnoy solution, enucleation+cryotherapy, enucleation+peripheral osteotomy, marsupialization+enucleation or triple combinations of this treatment such as marsupialization+enucleation+carnoy solution are also used. Even segmental and marginal resection is performed due to high recurrence rates.

Case Presentation: The treatment of 5 cases of OKC who applied to Ankara University, Faculty of Dentistry, Department of Oral and Maxillofacial Surgery and diagnosed with incisional biopsy will be presented. The treatment methods were marsupialization+enucleation+carnoy solution combination in 2 patients and enucleation+peripheral osteotomy+carnoy solution in 3 patients. In this oral presentation, the average 2-year follow-up results of 5 cases and the amount of recurrence will be reported in the light of literature data.

Keywords: Marsupialization, Odontogenic keratocyst, Recurrence



[OP-056]

Marsupyalizasyon ve klinik önemi: Olgu raporu

Murat Mutlu, Mehmet Emre Yurttutan

Ankara Üniversitesi Diş Hekimliği Fakültesi, Ağız, Diş ve Çene Cerrahisi Ana Bilim Dalı, Ankara

Giriş: Odontojenik keratokist için farklı nüks oranları ile çeşitli tedavi yöntemleri bildirilmiştir. Marsupyalizasyon ve dekompresyon odontojenik keratokist tedavisi için iki farklı konservatif cerrahi tekniktir. Bu vaka raporunda mandibuladaki büyük odontojenik keratokistin marsupyalizasyon ile tedavisini ve marsupyalizasyonun klinik önemini sunmak amaçlandı

Olgu: 19 yaşında, sistemik rahatsızlığı bulunmayan erkek hasta mandibular dişlerinde çapraşıklık ve şişlik şikayeti ile kliniğimize başvurdu. Radyolojik ve klinik muayene sonrası 37 ve 47 numaralı dişler arasında dişlerde migrasyon ve iyi sınırlı, uniloküler radyolüsent lezyon tespit edildi. Sol anterior ve sağ posterior bölgelere dren konuldu, hasta iki yıl boyunca takip edildi, iki yıl sonunda küçülen kist epiteli enükleasyon ile çıkartıldı.

Sonuç: Marsupyalizasyon, alt ve üst çenedeki kistlerin enükleasyon sonrasında defekt gelişmesini engelleyecek ancak uzun süreli bir tedavi seçeneğidir.

Anahtar Kelimeler: : Mandibula, marsupyalizasyon, odontojenik keratokist

Marsupialization and its clinical significance: A case report

Murat Mutlu, Mehmet Emre Yurttutan

Ankara University Faculty of Dentistry, Department of Oral and Maxillofacial Surgery, Ankara

Objectives: Various treatment modalities with different recurrence rates have been reported for odontogenic keratocyst (OKC). Marsupialization and decompression are two different conservative surgical techniques for the treatment of OKC. In this case report, it is aimed to present the treatment of large OKC in the mandible with marsupialization and the clinical importance of marsupialization.

Case: A 19-year-old male patient with no systemic disease was admitted to our clinic with the complaints of crowding and swelling in his mandibular teeth. After radiological and clinical examination, a well-circumscribed, unilocular radiolucent lesion was detected between teeth 37 and 47. Drains were placed in the left anterior and right posterior regions, the patient was followed for two years. At the end of two years, the shrinking cyst epithelium was removed by enucleation.

Conclusion: Marsupialization is a long-term treatment option that will prevent the defect development of cysts in the lower and upper jaws after enucleation.

Keywords: Mandible, marsupialization, odontogenic keratocyst



[OP-057]

Dentigeröz Kist ile İlişkili Ektopik Üçüncü Moların Tedavisi

Javanshir Asadov, Başak Keskin Yalçın, Sabri Cemil İşler, Sırmahan Çakarer
İstanbul Üniversitesi Diş Hekimliği Fakültesi, Ağız Diş ve Çene Cerrahisi Anabilim Dalı

Introduction: Üçüncü azı dişlerinin ektopik yerleşimi nadiren görülmektedir. Üçüncü azı dişlerinin ektopik yerleşim sebebi bilinmemektedir. Ancak travma ve anormal diş gelişimi öne sürülen teorilerdir.

Ektopik üçüncü azı dişlerinin bulunduğu çeşitli anatomik bölgeler: mandibular ramus, mandibula koronoid, maksiller sinüs, sigmoid çentik ve pterygomandibular boşluktur.

Dentigeröz kist bir odontojenik kist türüdür ve gömülü dişlerle ilişkili gelişimsel kökenli bir kisttir.

Bir dentigeröz kist, folikülünün genişlemesiyle sürmemiş bir dişin kuronunu çevreler ve servikal bölge boyunca dişe tutunur. Dentigeröz kistler genellikle asemptomatiktir ve genellikle rutin radyografik muayene sırasında saptanırlar.

Bu olgu sunumunun amacı, sigmoid çentik alanındaki yirmi yaş dişi ile ilişkili olan dentigeröz kist ve sebep olduğu şiddetli apsenin tedavisinin literatür dahilinde değerlendirilmesidir.

Case Presentation: Kliniğimize şiddetli ağız açıklığı kısıtlılığı ve apse şikayeti ile başvuran hastamızın detaylı intraoral ve radyolojik görüntülemeleri sonucunda sigmoid çentik bölgesinde ektopik yerleşimli üçüncü molar kaynaklı dentigeröz kistin sekonder enfekte olup şikayetlere sebebiyet verdiği görülmüştür. Hastanın muayenesinde masseter, lateral pterygoid ve SCM kasının etkilenmesi sebebiyle şiddetli trismus, ekstraoral şişlik ve apse formasyonu gözlemlenmiştir. Tedavisinde SCM ve Submandibular bölgeden antibiyotik baskısı altında drenaj sağlandı ve lokal anestezi altında ilgili ektopik dişin çekimi ve kistin enükleasyonu yapıldı. Patolojik inceleme sonucunda da dentigeröz kist tanısı koyuldu. Ektopik yirmi yaş dişleri ve ilişkili kistler çevre kaslarının tutulumuyla ağız kısıtlılığın ve apseye neden olabilmektedir. Apsenin cerrahi tedavisi sonrası yakın takibi ideal ağız açıklığının sağlanması açısından önemlidir.

Anahtar Kelimeler: Dentigeröz kist, üçüncü molar, ektopik diş

Management of Ectopic Third Molar Associated with Dentigerous Cyst

Javanshir Asadov, Başak Keskin Yalçın, Sabri Cemil İşler, Sırmahan Çakarer
Istanbul University Faculty of Dentistry, Department of Oral and Maxillofacial Surgery

Giriş: Ectopic placement of third molars is rare and the cause is unknown. However, trauma and abnormal tooth development are the theories put forward. The various anatomical regions where ectopic third molars are found are: mandibular ramus, coronoid, maxillary sinus, sigmoid notch, and pterygomandibular space. Dentigerous cyst is a type of odontogenic cyst and is a cyst of developmental origin associated with impacted teeth. A dentigerous cyst surrounds the crown of an unerupted tooth by enlargement of its follicle and attaches to the tooth along the cervical region. Dentigerous cysts are usually asymptomatic and are usually detected during routine radiographic examination.

The aim of this case report is to evaluate the dentigerous cyst associated with the wisdom tooth in the sigmoid notch area and the treatment of severe abscess it causes in the literature.

Vaka: As a result of detailed intraoral and radiological imaging of our patient who applied to our clinic with severe limitation of mouth opening and abscess, an ectopic third molar and associated cyst was detected in the sigmoid notch region. In the treatment, drainage was provided from the sternocleidomastoid muscle and submandibular region under antibiotic pressure, and 3 days later, the relevant ectopic tooth was extracted under local anesthesia and the cyst was enucleated. As a result of the pathological examination, a diagnosis of dentigerous cyst was made.

Ectopic wisdom teeth and associated cysts can cause mouth restriction and abscess with involvement of the surrounding muscles. Close follow-up of the abscess after surgical treatment is important to ensure ideal mouth opening.

Keywords: Dentigerous cyst, third molar, ectopic tooth



[OP-058]

Odontojenik Keratoikstlerin Dekompresyon ve Marsüpyalizasyon ile tedavisi: Olgu Sunumu

Buse Erdil, Bilgesu Kurt, Afranur Nazlı, Şule Kahraman, Arzum Yılmaz, Sedat Çetiner, Sevil Kahraman
Gazi Üniversitesi

Introduction: Çenelerde görülen odontojenik keratokist (OKC) lokal agresif davranışı, yüksek nüks oranı ve yıkıcı özelliği ile karakterize gelişimsel epitelyal bir kisttir. OKC'ler herhangi bir yaşta ortaya çıkabilir, ancak en yüksek insidans genellikle yaşamın ikinci ve üçüncü dekatlarındadır. Sıklıkla mandibulada ramus ve angulus bölgesinde görülen OKC, ekspansiyon potansiyelinin yüksek olması sebebiyle büyük boyutlara ulaşabilmektedir. OKC'lerin tedavisinde amaç hasta için morbiditeyi en aza indirmek ve nüks riskini azaltmaktır. Literatürde enükleasyon, dekompresyon, marsüpyalizasyon, Carnoy solüsyonu uygulaması, periferik ostektomi ve rezeksiyon gibi pek çok yöntem tanımlanmıştır. İdeal tedavi yöntemi için henüz bir fikir birliği olmasa da tanımlanan tedavilere kıyasla marsüpyalizasyon ve dekompresyon uygulamasının tek başına enükleasyona göre daha etkili olduğu gözlemlenmiştir.

Case Presentation: Bu çalışmada asemptomatik şekilde büyük boyutlara ulaşmış olan üç OKC vakası sunulmuştur. Sunulan her üç vaka da OKC mandibulada ramus-angulus bölgelerinde lokalize olup, sinir parestезisi ve çene fraktürleri gibi komplikasyonlardan korunmak amacıyla agresif cerrahilerden kaçınmak için tedavide dekompresyon uygulanmıştır. Vakaların her üçü de dekompresyon ile 18ay, 13 ay ve 8 ay boyunca takip edilmişlerdir. Covid 19 pandemisi sebebiyle uzayan tedavi takipleri sonrası üç vakanın da enükleasyon ile başarılı bir şekilde tedavi edilmesi sunulmuştur.

Anahtar Kelimeler: keratokist, dekompresyon, enükleasyon

Odontogenic Keratocyst Treatment with Decompression followed by Enucleation: A Case Series of Three Patients

Buse Erdil, Bilgesu Kurt, Afranur Nazlı, Şule Kahraman, Arzum Yılmaz, Sedat Çetiner, Sevil Kahraman
Gazi University

Objectives: Odontogenic keratocyst (OKC) seen in the jaws is a developmental epithelial cyst characterized by its locally aggressive behavior, high recurrence rate and destructive feature. OKCs can occur at any age, but the highest incidence is usually in the second and third decades of life. OKC, which is frequently seen in the ramus and angulus region of the mandible, can reach large dimensions due to its high expansion potential.

Case Reports: In this study, three cases of OKC that have reached large sizes asymptotically are presented. In all three cases presented, OKC was localized in the ramus-angulus regions of the mandible, and decompression was applied in the treatment to avoid aggressive surgeries in order to avoid complications such as nerve paresthesia and jaw fractures. All three cases were followed with decompression for 18 months, 13 months and 8 months. Successful treatment of all three cases with enucleation after prolonged treatment follow-up due to the Covid 19 pandemic is presented.

Conclusion: The goal in the treatment of OKCs is to minimize morbidity for the patient and reduce the risk of recurrence. Many methods such as enucleation, decompression, marsupialization, application of Carnoy solution, peripheral ostectomy and resection have been described in the literature. Although there is no consensus yet for the ideal treatment method, it has been observed that marsupialization and decompression application are more effective than enucleation alone compared to the defined treatments.

Keywords: keratocyst, decompression, enucleation



[OP-059]

Alt Çene 3.Molar Diş İle İlişkili Dentigeröz Kistin Enükleasyonu İle 3.Molar Dişin Koronektomisi

Fatma Bahar Sezer, [Ayça Başduran](#)

Ege Üniversitesi Diş Hekimliği Fakültesi, Ağız Diş Çene Cerrahisi Ana Bilim Dalı, İzmir

Giriş:

Dentigeröz kistler sürmemiş dişlerin kuronlarıyla ilişkili odontojenik kistlerdir. Bu kistler genellikle akut enfeksiyon varlığı olmadıkça veya sınırları genişlemedikçe asemptomatikler ve rutin radyolojik tetkikler sırasında fark edilirler. Çoğunlukla mandibulada molar bölgede, özellikle 3.molar dişle ilişkili olarak, maksillada ise kanin diş ve 3.molar diş çevresinde görülür. Erkeklerde kadınlara kıyasla daha fazla görülürken ortalama yaş aralığı 20-50 yaş arasındadır. Mandibulada sürmemiş 3.molar dişin kronu çevresinde oluşan dentigeröz kistler ve 3.molar dişlerin konumları itibarıyla mandibular sinirle ilişkide olabilmektedir. Bu durumlarla karşılaştığımızda mandibular siniri koruyabilmek için farklı cerrahi teknikler uygulanmaktadır. Koronektomi de bunlardan biridir.

Vaka:

35 yaşında erkek hasta gömülü 3.molar dişleri bölgesinde ağrı şikayetiyle Ege Üniversitesi Diş Hekimliği Fakültesi Ağız Diş Çene Cerrahisi Anabilim Dalındaki kliniğimize başvurmuştur. Hastanın gömülü 38 nolu dişinin kronu çevresinde sınırları belirgin radyolüsent kistik lezyon ve ilgili dişin kökleriyle mandibular sinirin ilişkide olduğu görülmüştür. Mandibular sinirin zarar görmemesi ve kist kavitesinin daha fazla büyümemesi için hastaya koronektomi tedavisi planlanmış olup hastaya tedavi hakkında bilgi verilmiştir. Kistik lezyonun tamamı eksize edilmiş ve 38 nolu dişe de koronektomi yapılmıştır. Kist kavitesinin büyük olması nedeniyle allojen kemik grefti bölgeye yerleştirilmiştir. Hastaya post-operatif tavsiyeler anlatılmış ve periyodik olarak kontrollere çağırılmıştır.

Anahtar Kelimeler: dentigeröz kist, koronektomi, sürmemiş üçüncü molar

Coronectomy of the Third Molar with Enucleation of the Dentigerous Cyst Associated with the Lower Jaw Third Molar

Fatma Bahar Sezer, [Ayça Başduran](#)

Ege University Faculty Of Dentistry, Department Of Oral And Maxillofacial Surgery, İzmir

Introduction

Dentigerous cysts are odontogenic cysts associated with the crowns of unerupted teeth. These cysts are usually asymptomatic unless there is an acute infection or their margins are widened and are noticed during routine radiological examinations. It is mostly seen in the molar region in the mandible, especially in relation to the third molar tooth, and in the maxilla around the canine tooth and the third molar tooth. While it is more common in men than women, the average age range is between 20-50 years. When the third molars in relation to mandibular nerve, different surgical techniques are applied to protect the mandibular nerve. Coronectomy is one of them.

Case Presentation

A 35-year-old male patient applied to Ege University Faculty of Dentistry, Department of Oral and Maxillofacial Surgery with the complaint of pain of his impacted third molars. It was observed that there was a radiolucent cystic lesion with clear borders around the crown of the patient's impacted tooth no. 38 and the mandibular nerve was in contact with the roots of the related tooth. In order not to damage the mandibular nerve and prevent further enlargement of the cyst cavity, coronectomy treatment was planned for the patient and the patient was informed about the treatment. The entire cystic lesion was excised and a coronectomy was performed on tooth 38. Due to the large cyst cavity, allogeneic bone graft was placed in the area. Post-operative recommendations were explained to the patient and he was called for periodic controls.

Keywords: coronectomy, dentigerous cyst, impacted third molars



[OP-060]

Mandibulada Gömülü Dişle Beraber Dev Odontoma: Olgu Sunumu

Tahayasin Kalkan, Hüseyin Can Tükel

Çukurova Üniversitesi Diş Hekimliği Fakültesi, Ağız Diş ve Çene Cerrahisi Ana Bilim Dalı, Adana

Giriş

Odontomalar iyi huylu, agresif olmayan ve çenelerin en sık görülen odontojenik tümörüdür. Diş dokularından oluşan, radyolojik ve histolojik özelliklerine bağlı olarak kompond veya kompleks odontomalar olarak sınıflandırılabilir. Bunlar arasında kompleks odontomalar daha az yaygındır ve genellikle rutin radyografik muayenede bulunan, radyolüsent bir halo ile çevrili küçük ve asemptomatik radyopak bir kitle olarak gözlenir. İyi huylu tümörler olmasına rağmen, odontomalar büyük boyutlara ulaşarak fasiyal asimetriye ve azalan kemik kuvvetine neden olurlar.

Vaka Sunumu

19 yaşında erkek hasta sol mandibuler angulus bölgesinde ağrısız şişlik şikayeti ile kliniğimize başvurdu. Lokal anestezi ile biyopsi alınıp kompleks odontoma teşhisi konmasından sonra genel anestezi altında kitle ve kitle ile ilişkili gömülü sol alt 2. Molar dişi cerrahi olarak çıkarıldı.

Sonuçlar

Ameliyattan 1 yıl sonra hasta kontrole çağrıldı. Herhangi bir semptomu bulunmuyordu. Fakat alınan panoramik grafi sonucu kitlenin küçük bir kısmının alveoler kret bölgesinde bulunduğu farkedildi. Hasta takibi devam etmektedir.

Anahtar Kelimeler: Odontoma, odontojenik tümör, dev

Huge Odontoma with Impacted Tooth in Mandible: Case Report

Tahayasin Kalkan, Hüseyin Can Tükel

Department of Oral and Maxillofacial Surgery, Dentistry Faculty of Çukurova University, Adana, Turkey

Introduction

Odontomas are benign, non-aggressive, and the most common odontogenic tumor of the jaws. Composed of dental tissues, it can be classified as compound or complex odontomas depending on their radiological and histological features. Among them, complex odontomas are less common and usually is presented as a small and asymptomatic radiopaque mass surrounded by a radiolucent halo, found on routine radiographic examination. Although benign tumors, odontomas can reach large sizes leading to facial asymmetry and decreasing bone strength.

Case Report

A 19-year-old male patient was admitted to our clinic with the complaint of painless swelling in the left mandibular angulus region. After biopsy was taken under local anesthesia and the diagnosis of complex odontoma was made, the mass and the impacted lower left lower 2nd molar tooth associated with the mass were surgically removed under general anesthesia.

Conclusion

One year after the operation, the patient was called for control. He did not have any symptoms. However, as a result of the panoramic radiograph, it was noticed that a small part of the mass was located in the alveolar crest region. Patient follow-up continues.

Keywords: Odontoma, odontogenic tumor, huge



[OP-061]

Çocuk Hastada Odontoma Vakası: Bir Olgu Sunumu

Dt. Nadide Yıldırım, Dt. Bilgesu Kurt, Prof. Dr. Ertan Ali Delilbaşı, Öğr. Gör. Dr. Necmiye Şengel, Öğr. Gör. Dr. Gülsüm Karabulut
Gazi Üniversitesi Diş Hekimliği Fakültesi, Ağız Diş ve Çene Cerrahisi Anabilim Dalı, Ankara

Giriş: Odontomalar, mine, dentin, sement ve pulpa gibi diş dokularından oluşan odontojenik tümörlerdir. Gerçek neoplazmlardan daha çok hamartom olarak kabul edilir. WHO'ya göre kompaund ya da kompleks olarak sınıflandırılırlar. Kompaund odontomalar çoklu minyatür veya ilkel dişlerden oluşur ve daha çok anterior maksillada bulunurken, kompleks odontomalar posterior mandibulada gelişme eğiliminde olan amorf ve düzensiz diş dokuları kütleleri gibi görünür. Odontomaların oluşumu lokal travma, enfeksiyon ve genetik faktörlerle ilişkili olmasına rağmen etiyojisi net değildir. Yavaş büyüme ve iyi huylu davranış ile karakterize, maksillanın en yaygın odontojenik tümörleridir. Genellikle küçük, asemptomatik ve rutin radyografik muayenede teşhis edilirler.

Vaka: 5.5 yaşında kız çocuğu hasta, 21 numaralı dişin simetiğinde bulunan dişe göre ağız içine sürememesi şikayeti ile kliniğimize başvurdu. Hastanın velisinden alınan anamnezde 2 yıl önce karaciğer ve dalak büyümesi teşhisi konulduğu, şimdi normal gelişme seviyesinde olduğu için pediatri bölümünde takip edildiği öğrenildi. Hasta herhangi bir ilaç kullanmıyordu ve genel sağlık durumu da iyiydi.

Klinik muayenede ekstraoral bir bulguya rastlanmadı. İntraoral muayenede ise 21 numaralı dişin 21 numaralı diş kadar süremediği, ayrıca 21 numaralı dişin palatinalinde sürmeye çalışan diş benzeri oluşumun tüberkül görüntüsü gözlemlendi.

Alınan 3 boyutlu konik ışınli bilgisayarlı tomografi görüntüleme (CBCT), 21 numaralı dişin palatinalinde sürmesini engelleyen ve 11 numaralı dişin palatinalinde ters pozisyonda radyoopak bir kitle varlığı gözlemlendi.

Hastaya yaşı küçük olduğundan dolayı kooperasyon zorluğu yaşanabileceği için genel anestezi altında kitlelerin eksizyonu planlandı. Tedavisinde de genel anestezi altında, 12,11,21 ve 22 numaralı dişlerin palatinal kısmından mukoperiosteal flep kaldırılarak iki adet odontomanın eksizyonu gerçekleştirildi, daha sonra cerrahi flep yerine konumlandırılıp sütüre edildi.

Anahtar Kelimeler: odontoma, hamartom, gömülü diş, gecikmiş erüpsiyon, kompaund odontoma

Odontoma case in a pediatric patient: a case report

Dt. Nadide Yıldırım, Dt. Bilgesu Kurt, Prof. Dr. Ertan Ali Delilbaşı, Öğr. Gör. Dr. Necmiye Şengel, Öğr. Gör. Dr. Gülsüm Karabulut
Gazi University Faculty of Dentistry, Department of Oral&Maxillofacial Surgery, Ankara

Introduction: Odontomas are odontogenic tumors composed of dental tissues such as enamel, dentin, cementum and pulp. They are classified as compound or complex according to WHO. Compound odontomas consist of rudimentary teeth and are more commonly found in the anterior maxilla, while complex odontomas appear as amorphous and irregular mass of dental tissues that tend to develop in the posterior mandible. Although the formation of odontomas is associated with local trauma, infection and genetic factors, the etiology is not clear. Characterized by slow growth and benign behavior, they are the most common odontogenic tumors of the maxilla. They are usually small, asymptomatic and diagnosed on routine radiographic examination.

Case Presentation: A 5.5 year old female patient applied to our clinic with the complaint that tooth 21 could not be erupted into the mouth compared to the tooth in the symmetric. In the anamnesis was learned that she was diagnosed with liver and spleen enlargement 2 years ago, and now she is being followed up in the pediatrics department. The patient was not using any medication and his general health condition was good. No extraoral finding was found in the clinical examination. In the intraoral examination, it was observed that tooth 21 could not eruption as long as tooth 21, and a tubercle on the palatal of tooth 21. In the CBCT, a radiopaque mass was observed in the palatal of tooth 21, which prevented eruption, and in the palatal side of tooth 11, in an inverted position. Under general anesthesia, the mukoperiosteal flap was lifted from the palatal part of the anterior maxilla, and the excision of two odontomas was performed, then the surgical flap was positioned and sutured.

Keywords: odontoma, hamartoma, impacted tooth, delayed eruption, compound odontoma



[OP-062]

Mandibulada fibromiksoma: olgu raporu

Tahayasin Kalkan, Mehmet Emre Benlidayı

Çukurova Üniversitesi Diş Hekimliği Fakültesi, Ağız Diş ve Çene Cerrahisi Ana Bilim Dalı, Adana

Giriş

Fibromiksoma nadir görülen mezenkimal kökenli iyi huylu bir tümördür. Radyografilerde genellikle multiloküler radyolüsent görünüme sahiptir. Sıklıkla ağrısız şişlik bulgusu olan tümörün önerilen tedavisi geniş rezeksiyondur.

Vaka Sunumu

59 yaşında kadın hasta sol alt çenede şişlik şikayetiyle kliniğimize başvurdu. Yapılan klinik ve radyolojik muayenede sol mandibuler korpus bölgesinde radyopak ve radyolüsent mikst görüntü veren ekspansif kemik içi lezyon tesbit edildi. İnsizyonel biyopsi sonrası yapılan histopatolojik inceleme sonucunda fibromiksoma teşhisi konuldu. Genel anestezi altında ekstraoral submandibular yaklaşımla marjinal rezeksiyon yapıldı. İliak bölgeden alınan trikortikal blok greft ile bölgenin rekonstrüksiyonu gerçekleştirildi. Postoperatif dönemde herhangi bir sorun gözlenmedi.

Sonuç

Fibromiksomanın tedavisinde geniş rezeksiyon yapılmaktadır. Rezeksiyon sonrasında estetik ve fonksiyonel ihtiyaçlara cevap verebilmek için vakaya özgü rekonstrüksiyon planlanabilir.

Anahtar Kelimeler: fibromiksoma, miksofibroma, odontojenik tümör

Fibromixoma of the mandible: a case report

Tahayasin Kalkan, Mehmet Emre Benlidayı

Department of Oral and Maxillofacial Surgery, Dentistry Faculty of Çukurova University, Adana, Turkey

Introduction

Fibromyxoma is a rare benign tumor of mesenchymal origin. It usually has a multilocular radiolucent appearance on radiographs. The recommended treatment of the tumor, which often has painless swelling, is wide resection.

Case Report

A 59-year-old female patient was admitted to our clinic with the complaint of swelling in the left lower jaw. In the clinical and radiological examination, an extensive intraosseous lesion with a mixed appearance of radiopaque and radiolucent was detected in the left mandibular corpus region. A diagnosis of fibromyxoma was made as a result of the histopathological examination performed after incisional biopsy. Marginal resection was performed with an extraoral submandibular approach under general anesthesia. Reconstruction of the region was performed with a tricortical block graft taken from the iliac region. No problem was observed in the postoperative period.

Conclusion

Wide resection is performed in the treatment of fibromyxoma. After resection, case-specific reconstruction can be planned to meet aesthetic and functional needs.

Keywords: fibromyxoma, myxofibroma, odontogenic tumor



[OP-063]

Submandibular Tükürük Bezi Taşlarının Sialolitotomi ile Tedavisi

İrem Güllercı, Muhsin Ardıç, Berivan Deniz, Poyzan Bozkurt

Ankara Üniversitesi Diş Hekimliği Fakültesi, Ağız Diş ve Çene Cerrahisi Anabilim Dalı, Ankara, Türkiye

Amaç: Sialolitler veya tükürük taşları, tükürük bezi veya kanalı içinde tükürük akışını engelleyebilen ve ağız tabanında şişmeye neden olabilen kalsifiye komplekslerdir. Bu çalışmanın amacı, bezleri ve ilgili hayati yapıları koruyarak sialolitotomi ile tedavi edilen iki sialolit olgusunu sunmaktır.

Olgu: İlk olgu ağız kuruluğu şikayeti ile başvuran ve herhangi bir sistemik hastalığı olmayan 53 yaşında erkek hastaydı. Oklüzal ve panoramik radyografide sağ submandibuler tükürük bezi kanalında sialolit izlendi. Lokal anestezi altında sialolit çıkarıldı. İkinci olgu, rutin muayene için başvuran, hipertansiyonu olan 51 yaşında bir erkek hastaydı. Hasta çenesindeki hareket kısıtlılığında şikayetçiydi. Panoramik radyografi ve bilgisayarlı konik ışınli tomografi ile submandibular tükürük bezlerinde bilateral megalitler gözlemlendi. Megalitlerin çıkarılması için genel anestezi altında intraoral yaklaşım tercih edildi. Her iki durumda da sialolitler başarıyla alındı.

Sonuç: Sialolitlerin cerrahi olarak çıkarılması sırasında tükürük bezinin sialolitlerle birlikte çıkarılmaması komşu vital yapıları korurken daha atraumatik bir yaklaşım sağlayarak ilk tedavi seçeneği olarak tercih edilebilir.

Anahtar Kelimeler: Sialolit, Sialolitiasis, Sialolitotomi, Submandibular Bez, Tükürük Taşları

Submandibular Salivary Gland Sialolithiasis Treated With Sialolithotomy

İrem Güllercı, Muhsin Ardıç, Berivan Deniz, Poyzan Bozkurt

A- Ankara University Faculty Of Dentistry, Department Of Oral and Maxillofacial Surgery, Ankara, Turkey

Objectives: Sialoliths or salivary stones (calculi) are calcified complexes within a salivary gland or duct that may obstruct salivary flow and cause floor-of-the-mouth swelling. The aim of this study is to present two cases of sialoliths treated with sialolithotomy while preserving the glands and related vital structures.

Case: The first case was a 53-year-old male patient who administered with the complaint of dry mouth and had no systemic disease. A sialolith was observed via occlusal and panoramic radiography in the right submandibular salivary gland duct. Under local anesthesia, the sialolith was removed. The second case was a 51-year-old male patient with hypertension who administered for a routine examination. The patient complained of limitation of movement. Bilateral megaliths were observed in the submandibular salivary glands via panoramic radiography and computerized cone beam tomography (CBCT). For removal of the megaliths, intraoral approach under general anesthesia was preferred. In both cases the sialoliths were successfully retrieved.

Conclusion: During the surgical removal of sialoliths, not removing the salivary gland together with the sialolith will result in a more atraumatic surgery while protecting neighboring vital structures and may be preferred as the initial treatment option.

Keywords: Salivary Stones, Sialolith, Sialolithiasis, Sialolithotomy, Submandibular Gland



[OP-064]

Santral Dev Hücreli Granülom Tedavisinde İntralezyonel Steroid Kullanımı

Berivan Deniz, İrem Güllerci, Muhsin Ardiç, Poyzan Bozkurt

Ankara Üniversitesi Diş Hekimliği Fakültesi, Ağız Diş ve Çene Cerrahisi Anabilim Dalı, Ankara, Türkiye

Amaç: Santral dev hücreli granülom, etiyojisi bilinmeyen çenelerin nadir görülen bir intraosseöz lezyonudur. Geleneksel olarak ameliyatla tedavi edilir. Agresif tiplerin nüks oranlarının yüksek olması ve tedavilerinde vital yapıları korumanın güçlüğü cerrahi tedavileri zorlaştırmaktadır. Bu çalışmanın amacı iki dev hücreli granülom olgusunu ve cerrahi tedaviye alternatif olarak intralezyonel steroid enjeksiyonu ile tedavilerini sunmaktır.

Olgu: 25 yaşında erkek hasta ağrı şikayeti ile 23 yaşında erkek hasta rutin diş tedavileri için kliniğimize başvurdu. Her iki hastadan alınan biyopsi sonucunda lezyonlara santral dev hücreli granülom tanısı konuldu ve lezyon içine steroid uygulaması tercih edildi. Birinci olguda intralezyonel steroidler haftalık aralıklarla altı seans uygulandı. İkinci hasta da aynı aralıklarla tedavi edildi ve ilave dört uygulama yapıldı. Her iki hastada da radyografik takiplerde diş çekimi yapılmadan ve vital yapılar korunarak iyileşme gözlemlendi. Nüks gözlenmedi.

Sonuç: Agresif olmayan tiplerde tedavi yöntemi olarak daha konservatif intralezyonel steroid enjeksiyonunun tercih edilmesi diş kaybını ve vital yapılara zarar vermesini engellemekte ve olumlu sonuçlar vermektedir. Bu yöntem özellikle vital yapılarla ilişkili lezyonların tedavisinde cerrahi tedavi öncesi tercih edilebilir.

Anahtar Kelimeler: Mandibula, Santral Dev Hücreli Granülom, Steroid

Intralesyonel Steroid Use In Central Giant Cell Granulomas

Berivan Deniz, İrem Güllerci, Muhsin Ardiç, Poyzan Bozkurt

Ankara University, Faculty Of Dentistry, Department Of Oral And Maxillofacial Surgery, Ankara, Turkey

Objectives: Central giant cell granuloma is a rare intraosseous lesion of the jaws of unknown etiology. It is traditionally treated with surgery. The high rate of recurrence of aggressive types and the difficulty of preserving vital structures in their treatment complicate surgical treatments. The aim of this study is to present two cases of giant cell granuloma and their treatment with intralesional steroid enjection as an alternative to surgical treatment.

Case: A 25-year-old male patient complained of pain and a 23-year-old male patient applied to our clinic for routine dental treatments. As a result of the biopsy taken from both patients, the lesions were diagnosed as central giant cell granuloma and intralesional steroid administration was preferred. In the first case, intralesional steroids were administered for six sessions at weekly intervals. The second patient was treated in the same intervals and an additional four administrations were made. In both patients, recovery was observed with radiographic follow-ups without tooth extraction and preserving vital structures. No recurrence was observed.

Conclusion: Preferring a more conservative intralesional steroid injection as a treatment method in non-aggressive types prevents tooth loss and damage to vital structures, and gives positive results. This method can be preferred before surgical treatment, especially in the treatment of lesions associated with vital structures.

Keywords: Giant cell granuloma, Mandible, Steroid



[OP-065]

Olgu Sunumu: Ulaşılmaz Zor Lokasyonda Adenoid Kistik Karsinoma

Eren İlhan¹, Emre Ocak², Emrah Mansuroğlu³, Kerim Bayındır³, Mustafa Kürşat Gökcan²

¹Muayenehane

²Ankara Üniversitesi Tıp Fakültesi Kulak Burun Boğaz Bölümü

³Ankara Üniversitesi Diş Hekimliği Fakültesi Ağız Diş ve Çene Cerrahisi Ana Bilim Dalı

Adenoid kistik karsinom, baş ve boyun bölgesinin glandüler dokularında başlayan nispeten nadir görülen bir tümördür. Tükürük bezlerinin tüm neoplazmalarının %25'inden azını ve baş boyun tümörlerinin %3 ila %6'sını oluşturur. Yaşlı hastalarda görülme sıklığı daha yüksektir. Tümörün lokalizasyonu, hastalığın asemptomatik mi yoksa semptomatik mi olduğunu belirleyebilir. Tükürük bezi tümörleri genellikle ağızda veya yüzde ağrıya neden olmaz. Bununla birlikte, ilerlemiş bir tümör, sıklıkla sinirler boyunca yayıldığı ve kan dolaşımı yoluyla da yayılabileceği için ağrıya ve/veya sinir felcine neden olabilir. Vakaların yaklaşık %5 ila %10'unda lenf düğümlerine yayılır. Tedavi seçenekleri cerrahi, radyasyon ve/veya kemoterapiyi içerebilir.

53 yaşında kadın hasta yutma güçlüğü ve dil altı bölgesinde sol tarafta kitle şikayeti ile Ankara Üniversitesi Kulak Burun Boğaz-Baş Boyun Cerrahisi Anabilim Dalı'na başvurdu. Hasta, kitlenin son 3 ay içinde ortaya çıktığını ve büyüdüğünü bildirdi. Özgeçmişinde farmakolojik tedavi altında hipotiroidi olduğunu bildirdi. Ağız boşluğunun klinik muayenesinde, dilaltı bölgesinin sol tarafında ağrısız, sabit ve 3 cm'ye yakın çapta vejetatif kitle saptandı. Hastanın bilgisayarlı tomografisinde solda submandibular bezden kaynaklanan, ağız tabanına doğru uzanan bir lezyon tespit edildi. Lezyon kolonu daralttı ve epiglottu sağa saptı. Yaklaşık 56x46 mm ölçülmüştür. Birkaç parankimal ve subplevral nodül gözlemlendi. Sol submandibular bölgedeki kitleden ince iğne aspirasyon biyopsisi yapıldı. Histopatolojik inceleme "adenoid kistik karsinom ile uyumlu bulgular" olarak rapor edildi. Kitle ekstraoral yaklaşımla cerrahi olarak çıkarıldı ve lezyonu ortaya çıkarmak için mandibular osteotomi yapıldı. Boyun diseksiyonu yapıldı. Ağız tabanı sternokleidomastoid kas ile rekonstrükte edildi.

Anahtar Kelimeler: Adenoid Kistik Karsinom, Perinöral İnvazyon, Tükürük Bezi Kanseri

A Case Report: Adenoid Cystic Carcinoma In An Inaccessible Location

Eren İlhan¹, Emre Ocak², Emrah Mansuroğlu³, Kerim Bayındır³, Mustafa Kürşat Gökcan²

¹Clinic

²Ankara University Faculty of Medicine The Department of Ear-Nose-Throat

³Ankara University Faculty of Dentistry Department of Oral and Maxillofacial Surgery

Adenoid cystic carcinoma is a relatively rare tumor that begins in glandular tissues of the head and neck region. It is accounting for less than 25% of all neoplasms of the salivary glands and %3 to %6 of head and neck tumors. Nevertheless, an advanced tumor may cause pain and/or nerve paralysis, as it often spreads along the nerves and it also may spread through the bloodstream. It spreads to lymph nodes in approximately 5% to 10% of cases. Treatment options may include surgery, radiation, and/or chemotherapy.

A 53-year old female patient visited the Ankara University Department of Otolaryngology-Head and Neck Surgery with a complaint of dysphagia and the presence of a mass in the left side of the sublingual region. The patient reported that the mass appeared and grew during the previous 3 months. In her medical history, she reported hypothyroidism under pharmacologic treatment. At the clinic examination of the oral cavity, a painless, fixed vegetating mass with a diameter near 3 cm was found on the left side of the sublingual region. The patient underwent a computed tomography scan that identified a lesion that originates from the submandibular gland on the left, extending anteriorly to the floor of the mouth. The histopathological examination has been reported as "findings compatible with adenoid cystic carcinoma". The mass was surgically removed via an extra-oral approach and also mandibular osteotomy was performed to expose the lesion. Neck dissection was performed. The floor of the mouth was reconstructed with the sternocleidomastoid muscle.

Keywords: Adenoid Cystic Carcinoma, Perineural Invasion Salivary Gland Cancer, Perineural Invasion



[OP-066]

Odontojenik Keratokistin Temporomandibular Ekleme Metastazı: Vaka Sunumu

Fatma Gungor, Hasan Garip, Gühan Dergin
Marmara Üniversitesi Diş Hekimliği Fakültesi, Ağız Diş ve Çene Cerrahisi, İstanbul

Giriş: Keratokistik odontojenik tümör; dental lamina artıklarından gelişen agresif davranışı ve çevre dokulara infiltratif özelliği ile benign odontojenik tümör sınıfına dahil edilen yüksek nüks özelliği gösteren lezyonlardır. Bu vaka raporunda önceden opere olmuş tanıli odontojenik keratokisti olan hastamızın kondil bölgesinde nüks eden kistin seyri, klinik, tanısal ve tedavi yöntemlerini açıklamak hedeflenmiştir.

Vaka: 44 yaşında kadın hasta kliniğimize 2017 senesindeki biyopsi raporunda görülen odontojenik keratokist tanısı sonrası takip amaçlı başvurmuştur. Alınan panoramik röntgen sonucunda hastanın sol eklem kondilinde sınırları belirgin radyolüsent alan tespit edilmiştir. Extraoral yaklaşımla sol kondil başı tamamen açılıp kistin olduğu bölge kürete edilip cerrahi işlem eklem kontrolü sonrası tamamlanmıştır. Cerrahi işlemden hemen sonra dental okluzyon ve eklem hareketleri kontrol edilmiş ve bir problem olmadığı tespit edilmiştir. Hastanın 1 aylık post-operatif takiplerinde eklem hareketlerinde pozisyon değişimi gözlenmemiştir.

Anahtar Kelimeler: Eklem, Keratokist, Kondil, Vaka sunumu

Metastasis Of Odontogenic Keratocyst To The Temporomandibular Joint: A Case Report

Fatma Gungor, Hasan Garip, Gühan Dergin
Marmara University Faculty of Dentistry, Oral and Maxillofacial Surgery Department, İstanbul

Introduction: Keratocystic odontogenic tumor is a highly recurrent lesion included in the benign odontogenic tumor class with its aggressive behavior developing from dental lamina residues and its infiltrative property to the surrounding tissues. In this case report, it is aimed to explain the course, clinical, diagnostic and treatment methods of a recurrent cyst in the condyle region of our patient with a previously operated diagnosed odontogenic keratocyst.

Case Presentation: A 44-year-old female patient was admitted to our clinic for follow-up purposes after the diagnosis of odontogenic keratocyst, which was seen in the biopsy report in 2017. As a result of the panoramic X-ray taken, a radiolucent area with clear boundaries was detected in the left joint condyle of the patient. With an extraoral approach, the left condyle head was completely opened, the area where the cyst was curetted, and the surgical procedure was completed after joint control. Immediately after the surgical procedure, the dental occlusion and joint movements were checked and it was determined that there was no problem. There was no change in the position of the joint movements during the 1-month post-operative follow-up of the patient.

Keywords: Case report, Condyle, Joint, Keratocyst



[OP-067]

Inferior Alveolar Sinir Blokajının Nadir Yan Etkileri: Takayasu Arteritli Bir Olgu Raporu Ve Literatür Derleme

İpek GÜLDİKEN¹, Berk BEŞKARDEŞ², Deniz KIZILASLAN³, Cem ERDOĞAN⁴

¹İstinye Üniversitesi Medikal Park Hastanesi, Diş Hekimliği Departmanı, Ağız, Diş ve Çene Cerrahisi Bölümü, Türkiye

²İstanbul Medipol Üniversitesi, Diş Hekimliği Fakültesi, Ağız, Diş ve Çene Cerrahisi Anabilim Dalı, Türkiye

³İstanbul Medipol Üniversitesi, Tıp Fakültesi, Anestezi ve Reanimasyon Anabilim Dalı, Türkiye

⁴İstanbul Medipol Üniversitesi, Tıp Fakültesi, Anestezi ve Reanimasyon Anabilim Dalı, Türkiye

Amaçlar: Inferior alveolar sinir blokajı (İASB) diş hekimliği pratiğinde sık uygulanmakta ve güvenli prosedürlerden biri sayılmaktadır. Bununla beraber komplikasyonların veya ters reaksiyonların meydana gelebileceği bilinmektedir. Komplikasyonların çoğu lokalize ve kısa sürelidir. Ancak ortaya çıktıklarında oldukça rahatsız edici durumlara sebebiyet verebilirler.

Bu vaka raporu ve derlemenin amacı İASB uygulanacak durumlarda; yeterli preoperatif değerlendirme, tıbbi konsültasyon, doğru tedavi planı, ile dental tedavilerin doğru yönetiminin sağlanmasıdır. Bu rapor, İASB'yi takiben ortaya çıkan ve Takayasu Arteriti' ne bağlı gelişen nadir bir komplikasyonu ele almaktadır.

Olgu raporu: Ağız, diş ve çene cerrahisi kliniğine 36 numaralı dişin çekim endikasyonu ile sevk edilen 22 yaşındaki erkek hastanın bilateral renal arterlerinde tıkanıklık olduğu, anti-hipertansif ilaç kullandığı anlaşılmıştır. Preoperatif kan basıncı ölçümünü takiben İASB için uygulanan lokal anestezi enjeksiyonunu takip eden saniyeler içinde hasta status tablosu sergileyerek bilinç kaybı yaşamış ve yoğun bakım servisine sevk edilmiştir.

Sonuçlar: İASB, oral girişimsel prosedürlerde sık ve rutin olarak muayenehane ortamında veya kliniklerde uygulanan, görece güvenli bir anestezi uygulaması olarak değerlendirilmektedir. Bununla birlikte uygulandığı bölgenin anatomik komşulukları ve baş-boyun bölgesinin karmaşık nörovasküler yapısı nedeniyle komplikasyon riski yüksektir. Bu durum göz önüne alındığında, diş hekimlerinin girişimsel işlemleri rutin uygulayan sağlık çalışanları oldukları; baş-boyun bölgesinin anatomisiyle, özellikle kardiyovasküler ve nörolojik hastalıklar hakkında yeterli bilgiye sahip olmaları ve risk analizini doğru yaparak tıbbi konsültasyon gerektiren durumları atlamamaları gerektiği görülmektedir.

Anahtar kelimeler: takayasu arteriti, renal arter stenozu, mandibular anestezi komplikasyonu

Rare Side Effects Of Inferior Alveolar Nerve Blockage: Case Report Of A Takayasu Arteritis And Literature Review

İpek GÜLDİKEN¹, Berk BEŞKARDEŞ², Deniz KIZILASLAN³, Cem ERDOĞAN⁴

¹Istinye University Medikal Park Hospital, Department of Oral and Maxillofacial Surgery, Turkey

²Istanbul Medipol University, Faculty of Dentistry, Department of Oral and Maxillofacial Surgery, Turkey

³Istanbul Medipol University, Faculty of Medicine, Department of Anesthesia and Reanimation, Turkey

⁴Istanbul Medipol University, Faculty of Medicine, Department of Anesthesia and Reanimation, Turkey

Objectives: Inferior alveolar nerve block (IANB) is frequently applied in dental practice and is considered as a safer procedure. However, complications or adverse reactions following IANB seldom occur. Many complications are localized and temporary. However, when they occur, they can cause very strained situations.

The aim of this case report and the review was ensuring adequate preoperative evaluation, correct treatment plan, correct management of dental treatments in cases where IANB is to be applied. This report dealt with a rare complication of Takayasu Arteritis following IANB.

Case report: A 22-year-old male patient who was referred to the oral and maxillofacial surgery department with the indication of tooth #36 extraction, had congestion in the renal arteries bilaterally, and use anti-hypertensive drugs. Following the preoperative blood pressure measurement, the patient lost consciousness within seconds after the local anesthesia injection applied for the IANB and was transferred to the intensive care unit.

Conclusions: IANB is considered to be a relatively safe anesthetic application that is frequently and routinely applied in oral procedures in clinics. However, the risk of complications is high due to the anatomical neighborhood of the applied area and the complex neurovascular structure of the head and neck region. Considering this point, dentists are healthcare professionals who routinely perform an interventional procedure. Therefore, the necessity to have sufficient information about the anatomy of the head-neck region, especially about cardiovascular and neurological diseases, and not to miss the cases that require medical consultation by making the risk analysis correctly, is emphasized.

Key words: Takayasu arteritis, renal artery stenosis, mandibular anesthesia complication

Scientifically supported by



EUROPEAN ASSOCIATION FOR
CRANIO MAXILLO FACIAL
SURGERY



TAOMS'21

28th INTERNATIONAL SCIENTIFIC CONGRESS

14th- 18th NOVEMBER 2021
GLORIA GOLF RESORT
ANTALYA

POSTER PRESENTATIONS



[PP-001]

Odontojenik Keratokist Olgu Sunumu

Abdullah Çakır, Fatma Eriş Derkuş, Osman Yavuz, Kamil Serkan Ağaçayak
Dicle Üniversitesi Diş Hekimliği Fakültesi, Ağız Diş ve Çene Cerrahisi, Diyarbakır

Giriş: Çenelerde oluşan odontojenik keratokistler gelişimsel bir epitel kisti olup çene kistlerinin %11'ini oluşturur, Mandibula ramus ve angulus bölgesinde daha sık görülür. İlerleme ve hızlı büyüme potansiyeli nedeniyle komşu dokulara yayılma potansiyeli oldukça yüksektir.

Vaka: 22 yaşında kadın hasta alt çene arka bölgesinde ağrı şikayeti ile Dicle Üniversitesi Ağız, Diş ve Çene Cerrahisi polikliniğine başvurdu. Radyografik muayenede; Gömülü üçüncü molar dişe bağlı ramusa doğru genişleyen multiloküler radyolüsent lezyon izlendi. Lokal anestezi altında ameliyat edildi. Gömülü diş çekildi ve biyopsi yapıldı. Histopatolojik inceleme lezyonun odontojenik keratokist olduğunu ortaya koydu. Patolojik bulgular sonucunda marsupiyalizasyon tedavisi başlandı. 9 aylık düzenli takibin ardından hasta lokal anestezi altında opere edildi. Alınan materyal tekrar patolojiye gönderilerek odontojenik keratokist tanısı konuldu. Hastanın takibi devam etmekte olup nüks gözlenmemiştir.

Sonuçlar: Odontojenik keratokistler genellikle asemptomatiktir ve büyük boyutlara ulaşabilir. Bizim olgumuzda olduğu gibi çok büyük boyutlara ulaşan odontojenik keratokistlerin tedavisinde marsupializasyon sonrası enükleasyon iyi bir tedavi seçeneğidir.

Anahtar Kelimeler: gömülü molar diş, keratokist, marsüpyalizasyon

Odontogenic Keratocyst, A case report

Abdullah Çakır, Fatma Eriş Derkuş, Osman Yavuz, Kamil Serkan Ağaçayak
Dicle University Faculty of Dentistry, Oral and Maxillofacial Surgery, Diyarbakır

Introduction:

Odontogenic keratocysts formed in the jaws It is a developmental epithelial cyst and is seen in all It accounts for 11% of cysts. It is more common in the mandible ramus and angulus region and evident potential to expand into adjacent tissues due to its potential for advancement and rapid growth.

Case Presentation: A 22-year-old female patient applied to clinic with the complaint of pain in the posterior region of the mandible. In clinical and radiographic examination, the third molar teeth were impacted and the right lower third molar Large, unilocular, margins advanced towards the associated ramus A prominent, radiolucent area was observed. can reach large sizes. She was under local anesthesia and the lower right third molar tooth was extracted and the rupture occurred at the enamel-cementum junction where the cyst wall adhered to the impacted tooth, and the cyst content of thick, yellow, solid, cheesy consistency was observed. As a result of pathology, a diagnosis of keratocyst was made. definitive diagnosis has been made marsupialization treatment was started. After 6 months, it was observed that the ramus part of the unilocular lesion shrank and the cyst epithelium thickened, but the epithelium of the part including the roots of the right 1st and 2nd molar teeth was not thickened yet. After 9 months of treatment, cyst enucleation was performed.

Conclusion: Odontogenic keratocysts are usually asymptomatic and may reach large sizes. Enucleation after marsupialization is a good treatment option in the treatment of odontogenic keratocysts that have reached very large sizes, as in our case

Keywords: impacted molar tooth, keratocyst, marsupialization



[PP-002]

The effects of hyaluronic acid applied in post-extraction sockets on bone healing under bisphosphonate medication: A rat model

Khalid Gachayev¹, Göksel Şimşek Kaya¹, Mahir Kaya², Mehmet Ali Altay¹, Alper Sindel¹, Öznur Özalp¹

¹Department of Oral and Maxillofacial Surgery, Faculty of Dentistry, Akdeniz University, Antalya, Turkey.

²Department of Medical Imaging Techniques, Vocational School of Health Services, Akdeniz University, Antalya, Turkey.

Background: Management of MRONJ is still an ongoing issue and the number of the patients with MRONJ has been increasing due to the common use of relevant medications for a wide range of diseases and conditions. The aim of this study was to investigate the effects of local application of hyaluronic acid (HA) on bone healing of extraction socket following bisphosphonate administration.

Material-Methods: A total of 32 male Wistar rats were randomly allocated into 4 groups (BP+HA, BP, S+HA, S). BP+HA and BP groups received weekly intraperitoneal injections of zoledronic acid (0.06 mg/kg), while S+HA and S groups were administered saline solution for four weeks. After four weeks, left first molar teeth of all subjects were extracted and HA was administered to the extraction sockets of rats in BP+HA and S+HA groups. Rats were sacrificed at postoperative 4th week. Samples underwent micro-computed tomography (CT) analysis by measuring bone volume fraction (BV/TV) and bone surface density (BS/TV) and statistical analysis was performed.

Results: BV/TV was found to be different between groups (p=0.000). Although BV/TV ratio was similar between BP+HA and S+HA groups (p=0.694), significant difference was observed between the other groups. It was also determined that BS/TV was different between groups (p=0.002).

Conclusion: Local application of HA to the extraction socket following BP administration may improve bone healing. Within the limitations of this study, further clinical and experimental studies with larger sample size are necessary to confirm the use of HA as an adjunctive therapy in prevention of MRONJ.

Key words: Bisphosphonate, Bone Healing, Hyaluronic acid, MRONJ

Bifosfonat etkisi altında yapılan diş çekimlerinde hyaluronik asit uygulamasının kemik iyileşmesine etkileri: Rat modeli

Khalid Gachayev¹, Göksel Şimşek Kaya¹, Mahir Kaya², Mehmet Ali Altay¹, Alper Sindel¹, Öznur Özalp¹

¹Akdeniz Üniversitesi Diş Hekimliği Fakültesi Ağız, Diş ve Çene Cerrahisi Ana Bilim Dalı, Antalya.

²Akdeniz Üniversitesi Sağlık Hizmetleri Meslek Yüksekokulu, Tıbbi Hizmetler ve Teknikler Bölümü, Antalya.

Amaç: MRONJ'un önlenmesi ve ideal tedavisi halen tartışmalı olup, ilgili ilaçların pek çok hastalık ve durumda yaygın kullanım endikasyonu nedeniyle de her geçen gün MRONJ vakalarının sayısı artmaktadır. Bu çalışmanın amacı, bifosfonat (BF) kullanımında, lokal hyaluronik asit (HA) uygulamasının çekim soketindeki kemik iyileşmesi üzerine etkilerinin değerlendirilmesidir.

Gereç ve Yöntem: Otuz iki adet erkek Wistar rat rastgele 4 gruba ayrılmıştır (BF+HA, BF, S+HA ve S). BF+HA ve BF gruplarında yer alan ratlara 4 hafta süre ile haftada bir kez intraperitoneal 0.06 mg/kg zoledronik asit, S+HA ve S gruplarına ise steril salin uygulanmıştır. Dördüncü haftanın sonunda tüm deneklerin sol mandibuler 1. azı dişleri çekilmiş, BF+HA ve S+HA gruplarındaki ratlarda çekim soketlerine lokal HA uygulanmıştır. Post-operatif 4. haftada ratlar sakrifiye edilmiştir. Örnekler mikro-bilgisayarlı tomografi (BT) ile incelenerek kemik hacim fraksiyonu (BV/TV) ve kemik yüzey dansitesi (BS/TV) ölçümleri yapılmış, elde edilen veriler istatistiksel analizlerle değerlendirilmiştir.

Bulgular: BV/TV ölçümlerinin gruplar arasında farklı düzeylerde olduğu tespit edilmiştir (p=0,00). BF+HA ve S+HA grupları arasında BV/TV ölçümleri benzer olmakla beraber (p=0,69), diğer gruplar arasında istatistiksel olarak anlamlı fark olduğu gözlenmiştir. BS/TV bakımından da gruplar arasında anlamlı düzeyde farklılık olduğu tespit edilmiştir (p=0,002).

Sonuç: Mevcut çalışmadan elde edilen veriler, BF etkisi altında gerçekleştirilen diş çekimlerinde, çekim soketine HA uygulanmasının kemik iyileşmesine olumlu etkiler sağlayabileceğine işaret etmektedir. Bu deneysel çalışmanın sınırları dahilinde, elde edilen sonuçların doğrulanması ve HA'nın klinikte MRONJ'un önlenmesinde faydalı ve destekleyici bir tedavi seçeneği olarak kullanılabilmesi için geniş grupları içeren ileri deneysel ve klinik çalışmalara ihtiyaç vardır.

Anahtar Kelimeler: Bifosfonat, Hyaluronik asit, Kemik iyileşmesi, MRONJ



[PP-003]

Atrofik Çenelerin All on Four Konsepti İle Rehabilitasyonu: Vaka Raporu

Gültekin Onat, Javid Ikhtiyarov, Onur Yılmaz

Karadeniz Teknik Üniversitesi Diş Hekimliği Fakültesi, Ağız Diş ve Çene Cerrahisi Ana Bilim Dalı, Trabzon

Giriş: Aşırı rezorbe maksilla ve mandibulada implant yerleştirilmesi ve konumlandırılması genellikle zordur. Bu nedenle dişsiz çenelerdeki aşırı rezorbe kretlerde greft uygulamasını ekarte edebilmek ve daha öngörülebilir bir implant protokolü sağlamak için distal implantların eğimlendirilmesi önerilmiştir. All-on-four ismi verilen bu teknikle implantlar uzun dönemde başarı şansı azalmadan kullanılabilen ve protez immedat olarak yüklenebilmektedir.

Olgu Sunumu: 53 yaşındaki erkek hasta, dişsiz bölgeleri nedeniyle implant destekli protetik rehabilitasyon yaptırmak amacıyla kliniğimize başvurdu. Yapılan klinik ve radyolojik muayene sonucu tüm dişlerin çekimine ve all-on-four konsepti ile rehabilitasyona karar verildi. Anterior implantlar standart implant drilleme protokolüne göre yapıldı. Posterior implantlar maksillada maksiller sinüsten, mandibulada ise mental sinirden kaçınarak distale doğru maksimum 450 eğimli olacak şekilde yerleştirildi. İmplantlar minimum 35 N tork ile yerleştirildi. Multi-unit abutmentler 35 N ile torklandı. Multiunitlerin üzerine metal hijyenik başlıklar yerleştirildi. Geçici ve sabit immedat protezler post-operatif 1. günde hastaya uygulandı.

Sonuç: All-on-4 uygulanabilirliği ve güvenilirliği kabul edilmiş bir tedavi şeklidir. Hastalara daha ileri cerrahi işlemler uygulanmadan 2'si eğimli 2'si düz toplam 4 implant ile hem immedat hem de geç dönemde kolaylıkla protetik rehabilitasyon uygulanabilmektedir.

Anahtar Kelimeler: all on four, atrofik çene, implant

Rehabilitation Of Atrophic Jaws With All On Four Concept: A Case Report

Gültekin Onat, Javid Ikhtiyarov, Onur Yılmaz

Karadeniz Technical University Faculty of Dentistry Department of Oral and Maxillofacial Surgery, Trabzon

Introduction: Implant placement and positioning in severely resorbed maxilla and mandible is often difficult. For this reason, it has been suggested that distal implants should be tilted to rule out graft application and provide a more predictable implant protocol in severely resorbed ridges in edentulous jaws. With this technique called All-on-four, implants can be used in the long term without decreasing the chance of success and the prosthesis can be loaded immediately.

Case Presentation: A 53-year-old male patient applied to our clinic for implant-supported prosthetic rehabilitation due to his edentulous areas. As a result of the clinical and radiological examination, it was decided to extract all the teeth and to rehabilitate with the all-on-four concept. Anterior implants were performed according to the standard implant drilling protocol. Posterior implants were placed with a maximum tilting of 450 distally, avoiding the maxillary sinus in the maxilla and the mental nerve in the mandible. Implants were placed with a minimum torque of 35 N. Multi-unit abutments were torqued with 35 N. Metal hygienic caps were placed on the multiunits. Temporary and fixed immedat prostheses were applied to the patient on the 1st post-operative day.

Result: All-on-4 is a method of treatment with accepted applicability and safety. With a total of 4 implants, 2 of which are tilted and 2 of which are straight, without further surgical procedures, prosthetic rehabilitation can be easily applied both in the immedat and in the late period.

Keywords: all on four, atrophic jaw, implant



[PP-004]

Maksiller sinüs ile ilişkili BRONJ tedavisi sonrası sinüs enfeksiyonunun iyileşmesi: olgu sunumu

Vusala Guliyeva¹, Çiğdem Karaca¹, Deniz Ateş Özdemir²

¹Hacettepe Üniversitesi Diş Hekimliği Fakültesi, Ağız Diş ve Çene Cerrahisi Ana Bilim Dalı, Ankara

²Hacettepe Üniversitesi Tıp Fakültesi, Tıbbi Patoloji Ana Bilim Dalı, Ankara

Giriş: Günümüzde ilerleyen yaşla birlikte malignansilerin görülme sıklığı artmaktadır. Kemik metastazlarının yaygın olduğu meme, prostat ve akciğer kanserlerinde de intravenöz bisfosfonatlar sıklıkla kullanılmaktadır. Bisfosfonatların kanser hastalarında sağladıkları yararın dışında yaşam kalitesini ciddi düzeyde etkileyen bir komplikasyon olan çene kemiklerinde osteonekroza (BRONJ) yol açma riskleri de bulunmaktadır.

Vaka: Kliniğimize üst çene sol tarafta açık kemik yüzeyi, ağrı ve ağız kokusu şikayetleri ile başvuran 51 yaşındaki bayan hastadan alınan anamnezden 7 yıldır meme kanseri tanısı ile takip edildiği ve 3 yıldır kemik metastazı nedeniyle intravenöz bisfosfonat tedavisi aldığı öğrenilmiştir. Hastanın 1 yıl önce ilgili bölgeden diş çekim hikayesi mevcuttur. Yapılan intraoral muayenede sol maksiller premolar bölgede ağız içine ekspoz nekrotik kemik varlığı ve fistül formasyonu izlenmiştir. Konik ışınli bilgisayarlı tomografi (CBCT) ile yapılan radyolojik değerlendirmede sol maksiller alanda anteroposterior yönde lateral diştan tüber maksillaya kadar uzanan ve yukarıda sinüs tabanına ilerlemiş nekrotik kemik alanları saptanmıştır. Aynı zamanda sol maksiller sinüsü dolduran radyoopasite artışı dikkat çekmiştir. Antibakteriyal tedavi sonrasında BRONJ öntanısı ile sekestrektomi planlanan hastada orta hattan sol maksiller tüber bölgesine uzanan insizyon yapıp tam kalınlık flep kaldırılmıştır. Nekrotik kemik sınırları içinde yer alan 22 ve 23 nolu dişlerin çekimini takiben yapılan sekestrotomi sonrası sinüs kavitesine ulaşılmıştır. Cerrahi alan primer kapatılıp postoperatif öneriler verilmiştir. Hastanın 1. yıl takibinde intraoral ve radyolojik olarak BRONJ bulgusuna rastlanmamıştır. Aynı zamanda radyolojik olarak sinüs içindeki radyoopasitenin tamamen rezolüsyona uğradığı ve sağlıklı sinüs sınırlarının oluştuğu saptanmıştır. Sonuç olarak maksiller sinüsü içine alan BRONJ olgusunun tedavi edilmesi sonrası mevcut sinüs enfeksiyonunun iyileştiği gözlemlenmiştir.

Anahtar Kelimeler: Bisfosfanat, BRONJ, maxiller sinüzit, sekestrotomi

Improvement of sinusitis after treatment of BRONJ associated with the maxillary sinus: a case report

Vusala Guliyeva¹, Çiğdem Karaca¹, Deniz Ateş Özdemir²

¹Department of Oral and Maxillofacial Surgery, Faculty of Dentistry, Hacettepe University, Ankara, Turkey

²Department of Pathology, Faculty of Medicine, Hacettepe University, Ankara, Turkey

Introduction: The incidence of malignancies has been increased with advanced age in these days. Intravenous bisphosphonates are also frequently used in breast, prostate and lung cancers, where bone metastases occur commonly. Although bisphosphonates provide certain advantages for cancer patients, they involve the risk of bisphosphonate related osteonecrosis of the jaw (BRONJ).

Case presentation: A 51-year-old female referred to our clinic with complaints of exposed bone surface, pain and halitosis. According to the patient's history, it was learned she was diagnosed with breast cancer 7 years ago and has been used intravenous bisphosphonate due to bone metastasis for 3 years. The patient had a tooth extraction 1 year ago. In intraoral examination, exposed necrotic bone and fistula formation were observed in the left maxilla. The necrotic bone extending from lateral tooth to maxillary tuberosity and advancing up to the sinus were observed in cone-beam computed tomography (CBCT). Also an increased radiopacity filling maxillary sinus was noted. Following the antibacterial therapy, sequestrectomy was performed with a provisional diagnosis of BRONJ. The teeth of 22 and 23 were removed and the sinus cavity was reached after sequestrectomy. The surgical area was closed primarily, and postoperative recommendations were given. In the 1st year follow-up, any symptoms about BRONJ were observed in intraorally and radiologically. It was also noticed that radiopacity in the sinus was completely resolved and healthy sinus borders were formed. In conclusion, it was noted that the existing sinus infection improved after the treatment of the BRONJ case involving the maxillary sinus.

Keywords: Bisphosphonate, BRONJ, maxillary sinusitis, sequestrectomy



[PP-005]

Temporomandibular eklem bozukluğu olan hastalarda yutma bozukluğu ve fonksiyonel dispepsinin değerlendirilmesi: ön çalışma

Bayram Süleymanlı, Can Erdayandı, Cem Üngör
Karadeniz Teknik Üniversitesi, Ağız, Diş ve Çene Cerrahisi Ana Bilim Dalı, Trabzon

Amaç: Temporomandibular eklem bozukluğu(TMB) olan hastalarda eklemde olan ağrıya bağlı yutma güçlüğünün ve fonksiyonel dispepsinin Rome IV kriterleri kullanılarak değerlendirilmesidir.

Materyal ve Yöntem: TMB'ü olan hastalar klinik diagnostik kriterler kullanılarak değerlendirildi. 50 TMB'ü olan hasta çalışmaya dahil edildi. TMB olmayan 50 hasta ise kontrol grubuna alındı. Her iki gruptaki hastalar Rome IV kriterleri ve Yutma bozukluğu anketi kullanılarak değerlendirildi

Bulgular: Kayıtları mevcut 50 hastanın değerlendirilmesinde 3(6%) hastada fonksiyonel dispepsi hikayesi mevcuttu. TMB'a bağlı yutma güçlüğü ise 2(4%) hastada mevcuttu. Kontrol grubunda ise 2(4%) hastada fonksiyonel dispepsi hikayesi mevcuttu. Yutma güçlüğü ise hiçbir hastada mevcut değildi. Bu farklar anlamlı değildi.

Sonuçlar: TMB varlığı ağrıya bağlı yutma bozukluğuna neden olabilir. Bu hastalarda çiğneme fonksiyonu da bozulduğu için gıdaların fazla çiğnenmeden, büyük parçalar halinde yutulması mevcut fonksiyonel dispepsi semptomlarını arttırabilir. Ek olarak TMB olan hastalarda artan sıklıkta ağrıkesici(NSAİ) kullanımı da fonksiyonel dispepsi semptomlarını arttırabilir. Bu ön çalışma ileride geniş hasta popülasyonunda çalışmanın yapılmasının gerekliliğini göstermiştir. Bunun dışında fonksiyonel dispepsili hastalarda NSAİ kullanımını sınırlamayı, daha radikal tedavilerin yapılmasının önemini ortaya koymuştur.

Anahtar Kelimeler: Çene Eklemi, Fonksiyonel Dispepsi, Temporomandibular Eklem Bozukluğu

Evaluation of swallowing disorder and functional dyspepsia in patients with temporomandibular joint disorders: a preliminary study

Bayram Süleymanlı, Can Erdayandı, Cem Üngör
Karadeniz Technical University, Department of Oral and Maxillofacial Surgery, Trabzon

Objective: To evaluate the pain related swallowing difficulty and functional dyspepsia in patients with temporomandibular joint disorder (TMD) using Rome IV criteria.

Methods: Patients with TMD were evaluated using clinical diagnostic criteria. 50 TMD patients were included in the study. 50 patients without TMD were included in the control group. Patients in both groups were evaluated using the Rome IV criteria and the swallowing disorder survey.

Results: In the evaluation of 50 patients whose records were available, 3 (6%) patients had a history of functional dyspepsia. The difficulty of swallowing due to TMD was present in 2 (4%) patients. In the control group, 2 (4%) patients had a history of functional dyspepsia. Difficulty in swallowing was not present in any patient in the control group. These differences were not significant.

Conclusions: Presence of TMD can cause pain related swallowing disorder. Since the chewing function is also impaired in these patients, swallowing the food in large pieces without chewing may increase the symptoms of functional dyspepsia. In addition, increasing frequency of painkillers (NSAIDs) may increase the symptoms of functional dyspepsia in patients with TMD. This preliminary study demonstrated the necessity to conduct a study in a large patient population in the future. In addition, it revealed the importance of limiting the use of NSAIDs in patients with functional dyspepsia and the importance of performing more radical treatments.

Keywords: Functional Dyspepsia, Temporomandibular Joint Disorder, Jaw Joint



[PP-006]

Maksillofasial Bölgede Ateşli Silah Yaralanma Sonrası İliak Krest ile Rekonstrüksiyon - Olgu Sunumu

Hayrunisa Koçyiğit, Mustafa Temiz

İstanbul Medipol Üniversitesi, Diş Hekimliği Fakültesi, Ağız Diş ve Çene Cerrahisi Anabilim Dalı, İstanbul

Giriş: Maksillofasial bölge ateşli silah yaralanmaları fasiyal bölgede sert ve yumuşak dokuda hasar görebilmektedir. Bölgede oluşan defektler hastalarda kanama, kozmetik deformite, sinir yaralanması ve hava yolu güvenliği problemleri oluşturabilmektedir. Maksillofasial bölgede oluşan defektlerin onarımında ihtiyaca yönelik olarak hastadan elde edilen otojen greftleri kullanılabilir. Otojen kemik grefti elde edilmesinde kalvaryum, kosta, tibia ve çene kemiği bölgeleri kullanılmaktadır. İliak kemik; kolay ulaşılabilen, hızlı revaskülarizasyon ve entegrasyon özelliği olan ve yüksek kalitede kemik elde edilebilen bir bölgedir. Bu olgu raporunda travma nedeniyle orofasiyal bölgede oluşan defektlerin rekonstrüktif cerrahi onarım teknik ve yöntemlerinin vaka ihtiyacına göre şekillenebilmesi ve hastanın tüm fonksiyonları yerine getirebileceği otojen iliak kanat greft rekonstrüksiyondan bahsedilerek olgu örneklerimizle bu konunun görselleştirilerek sunulması amaçlanmıştır.

Olgumuzda 36 yaşında erkek hasta 8 ay önce savaş yaralanması sonrası opera olmuş fakat oklüzyon sağlamadığından hastanın orali kapalı olarak tarafımıza başvurdu. PEG (Perkütan endoskopik gastrotomi) ile beslenen aynı zamanda trakeostomisi bulunan hastamızın kemik bütünlüğünün yeniden sağlanması hedeflenerek opera edildi. Operasyona çift çeneye arc bar yerleştirilerek başlandı. Mandibular ramusta ve simfizde bulunan malunion iyileşmiş kırık bölgedeki plak ve vidalar çıkarılarak fibröz dokular temizlendi. Tekrar kesi yapılarak yeni ve ideal oklüzyona getirilip fikse edildi. Eş zamanlı anterior iliak kanat greft istenen boyutlarda temin edildi. Ramus segmenti kondil yerinde kalacak şekilde posteriora repoze edilerek rekonstrüksiyon plağı segmentler arası greft yerleştirilebilecek şekilde fikse edildi. Alınan trikortikal iliak blok greft ile mandibula rekonstrüksiyonu yapıldı. Hastanın basamaklı oklüzyonu giderilerek ve ağız açıklığı artarak şifa ile taburcu edildi.

Anahtar Kelimeler: iliak greft, maksillofasial ateşli silah yaraları, rekonstrüksiyon

Reconstruction with Iliac Crest After Gunshot Injury in the Maxillofacial Region - Case Report

Hayrunisa Koçyiğit, Mustafa Temiz

İstanbul Medipol University, Faculty of Dentistry, Department of Oral and Maxillofacial Surgery, İstanbul

Introduction: Maxillofacial area gunshot wounds can damage hard and soft tissue in the facial area. Defects in the region can cause bleeding, nerve injury and airway safety problems in patients. Autogenous grafts obtained from the patient can be used for the repair of defects in the maxillofacial region. Calvarium, rib, tibia and jaw bone regions are used to obtain autogenous bone-grafts. Iliac bone; It is a region that can be easily accessed, has rapid revascularization and integration features, and high-quality bone can be obtained. It is aimed to present this subject by visualizing with our examples.

In our case, a 36-year-old male patient had surgery after a war injury 8 months ago, but since occlusion could not be achieved, the patient's mouth was closed. The operation was performed with the aim of restoring the bone integrity of our patient who was fed with PEG and also had tracheostomy. The operation was started by placing an arc-bar. Fibrous tissues were cleaned by removing the plates and screws in the malunion healed fracture area in the mandibular ramus and symphysis. The incision was made again, brought to a new and ideal occlusion and fixed. Simultaneous iliak graft was obtained in desired dimensions. The ramus segment was repositioned posteriorly so that the condyle remained in place, and reconstruction plate was fixed so that intersegment grafts could be placed. Mandible reconstruction was performed with a tricortical iliak graft. The patient's stepped occlusion was removed and mouth opening increased, and he was discharged with full recovery.

Keywords: iliak graft, maxillofacial gunshot wounds, reconstruction



[PP-007]

Denosumab Kullanımına Bağlı Çene Osteonekrozu: İki Olgu Sunumu

Elif Aslan¹, Gözde Işık², Elif Şener¹, Banu Özveri Koyuncu², Hülya Çankaya¹

¹Ege Üniversitesi Diş Hekimliği Fakültesi, Ağız, Diş ve Çene Radyolojisi Ana Bilim Dalı, İzmir, Türkiye

²Ege Üniversitesi Diş Hekimliği Fakültesi, Ağız, Diş ve Çene Cerrahisi Ana Bilim Dalı, İzmir, Türkiye

Giriş: Denosumab, osteoklastik kemik yıkımını inhibe eden antirezorptif bir ilaçtır. Çene osteonekrozu (ONJ), bifosfonat grubu ilaçların iyi bilinen bir yan etkisidir; bununla birlikte, denosumab kullanan hastalarda görülen ONJ olguları da bildirilmiştir. Bu olgu sunumunda, denosumab kullanan iki farklı kanser hastasında izlenen lokalize ve yaygın ONJ'nin klinik ve radyografik bulguları sunulmuştur.

Vaka: Olgu 1: 53 yaşında kadın hasta, çiğneme zorluğu ve mandibulada ağrı şikayeti ile Ege Üniversitesi Diş Hekimliği Fakültesi Ağız, Diş ve Çene Radyolojisi Kliniği'ne başvurmuştur. Hastanın medikal öyküsünde, 2018 senesinde metastatik meme kanseri nedeniyle radyoterapi ve kemoterapi gördüğü ayrıca 1,5 yıl süreyle denosumab kullandığı öğrenilmiştir. İntraoral muayenede, mandibula boyunca açık nekrotik kemik alanları ve ekstraoral fistül formasyonu izlenmiştir. Hasta, protez kullanımı veya diş çekim öyküsü bildirmemiştir. Dental volümetrik tomografi (DVT) kesitlerinde osteolitik-osteosklerotik alanlar ile yaygın periost reaksiyonu gözlenmiştir. Klinik muayene ve radyolojik değerlendirme sonucunda hastaya evre 3 MRONJ tanısı konmuştur. Olgu 2: 60 yaşında erkek hasta, mandibula sağ posterior bölgede ağrı şikayeti ile kliniğimize başvurmuştur. Hastanın medikal öyküsünde, 2017 senesinde prostat kanseri nedeniyle kemoterapi gördüğü ve 1 yıl süreyle denosumab kullandığı belirlenmiştir. Hasta, 47 no'lu dişinin altı ay önce çekildiğini bildirmiştir. DVT kesitlerinde osteolitik-osteosklerotik alanlar ve sekestr gözlenmiştir. Klinik muayene ve radyolojik değerlendirme sonucunda hastaya evre 2 MRONJ tanısı konulmuştur. Hastalara, antibiyotik ile antiseptik ağız gargarası reçete edilmiş ve 2. hastada sekestr, cerrahi olarak uzaklaştırılmıştır.

Sonuç: Multi-disipliner bir sağlık ekibinin bir parçası olarak diş hekimleri, ONJ'nin önlenmesinde kritik bir role sahiptir. Bu nedenle, antirezorptif/antianjiyojenik tedavi öncesi ve tedavi sırasında yapılacak genel diş muayenesi, ONJ riskini önemli ölçüde azaltabilmektedir.

Anahtar Kelimeler: Çene osteonekrozu, denosumab, klinik ve radyografik bulgular

Osteonecrosis of the jaw in patients treated with Denosumab: Report of two cases

Elif Aslan¹, Gözde Işık², Elif Şener¹, Banu Özveri Koyuncu², Hülya Çankaya¹

¹Department of Oral and Maxillofacial Radiology, School of Dentistry, İzmir, Turkey

²Department of Oral and Maxillofacial Surgery, School of Dentistry, İzmir, Turkey

Introduction: Denosumab is an antiresorptive drug that inhibits osteoclastic bone resorption. Osteonecrosis of the jaw (ONJ) is a well-known side effect of bisphosphonate therapy however, cases of ONJ have also been reported in patients taking denosumab. We presented the clinical and radiographic ONJ findings of two cancer patients using denosumab with treatment strategies.

Case Presentation: Case 1: A 53 years old woman was referred to Ege University, School of Dentistry, with pain and chewing difficulty complaints in her left mandible. Medical history revealed that patient diagnosed with metastatic breast cancer and had been using denosumab for 1.5 years. Intraoral examination showed open necrotic bone areas in the mandible in addition to the extraoral fistula formation. There was no prosthetic restoration or tooth extraction history. Dental volumetric tomography (DVT) revealed osteolytic-sclerotic areas and widespread periosteal reaction. According to the clinical and radiological characteristics, patient was diagnosed as stage 3 MRONJ. Case 2: A 60 years-old male patient was referred with pain complaint in his right mandible. Medical history revealed that the patient diagnosed with prostate cancer and had been using denosumab for 1 year. DVT showed osteolytic-sclerotic areas and sequestrum formation. According to the clinical and radiological characteristics, patient was diagnosed as stage 2 MRONJ. Both patients received antibiotics and antiseptic mouthwash, and also sequestrum was removed in patient two.

Conclusion: Dentists, as part of a multi-professional team, have a critical role in preventing ONJ. Thus, dental screening before initiating and during antiresorptive/antiangiogenic therapy can significantly lower the risk of ONJ.

Keywords: Osteonecrosis of jaw, denosumab, clinical and radiographic findings



[PP-008]

Palatal Mukozada Yabancı Cisim

Hilal Alan, Gönen Aras Talay

Inönü Üniversitesi Diş Hekimliği Fakültesi, Ağız Diş ve Çene Cerrahisi Ana Bilim Dalı, Malatya

Introduction: Foreign bodies embedded in the palate are extremely rare and may mimic oral lesions. Most cases occur in infants and children. No foreign body has been found in the hard palate of adults in the literature. It is important to include foreign bodies in the differential diagnosis of hard palate lesions so that the foreign agent can be identified promptly and surgery can be performed before serious complications occur.

Case Presentation: A 30-year-old male patient was referred to our clinic because of a foreign body noticed on panoramic radiographs taken for routine examination. No systemic disease was found in the patient's anamnesis. When the panoramic radiograph of the patient taken 2 years ago in our faculty was examined, it was determined that the foreign body was located in the relevant region. CBCT was requested from the relevant region for detailed visual interpretation. As a result of CBCT, the localization of the foreign body was determined and it was surgically removed from the relevant area. As a result of the examination, it was understood that the object removed was an endodontic rotary instrument file.

Anahtar Kelimeler: Yabancı Cisim, Palatal Mukoza, Endodontik Eğe

Foreign Body in Palatal Mucosa

Hilal Alan, Gönen Aras Talay

Inonu University Faculty of Dentistry, Oral and Maxillofacial Surgery Department, Malatya

Giriş: Damakta gömülü yabancı cisimler son derece nadirdir ve oral lezyonları taklit edebilir. Vakaların çoğu bebeklerde ve çocuklarda görülür. Literatürde yetişkinlerde sert damakta yabancı cisme rastlanılmamıştır. Sert damak lezyonlarının ayırıcı tanısına yabancı cisimleri dahil etmek önemlidir, böylece ciddi komplikasyonlar ortaya çıkmadan önce yabancı ajanı derhal teşhis edebilir ve cerrahi müdahale gerçekleştirilebilir.

Vaka: 30 yaşındaki erkek hasta rutin muayene için alınan panoramik radyografide farkedilen yabancı cisim nedeniyle kliniğimize sevk edilmiştir. Alınan anamnezde hastanın herhangi sistemik rahatsızlığına rastlanılmamıştır. Hastanın fakültemizde 2 yıl önce alınan panoramik radyografisine bakıldığında yabancı cismin ilgili bölgede bulunduğu tespit edilmiştir. Görüntülü ayrıntılı yorumlamak adına ilgili bölgeden CBCT istenmiştir. CBCT sonucu yabancı cismin lokalizasyonu belirlenmiş cerrahi olarak ilgili bölgeden çıkarılmıştır. Yapılan inceleme sonucu çıkarılan cismin endodontik döner alet egesi olduğu anlaşılmıştır.

Keywords: Foreign Body, Palatal Mucosa, Endodontic File



[PP-009]

Mandibula lingualde bulunan epulis fissuratum: vaka sunumu

Can Erdayandı, Bayram Süleymanlı, Cem Üngör
Karadeniz Teknik Üniversitesi, Ağız, Diş ve Çene Cerrahisi Ana Bilim Dalı, Trabzon

Amaç: Epulis fissuratum, uyumsuz protezlerden kaynaklanan kronik irritasyonun neden olduğu vestibüler sulkusun yumuşak dokuları üzerinde yer alan bir hiperplazidir. Bu lezyonlar lingualde nadiren oluşur. Ayrıca çok büyük boyutlara ulaşması nadirdir. Kesin tedavi uygun protetik rekonstrüksiyon ile eksizyondur. Bu vakada büyük boyutta lingualde bulunan epulis fissuratumun tedavisi anlatılmaktadır.

Vaka: 56 yaşında sistemik bir rahatsızlığı olmayan kadın hasta mandibulada parsiyel protezini kullanırken oluşan ağrılar sebebiyle kliniğimize başvurmuştur. Epulis fissuratum olduğu düşünülen lezyonun eksizyonu yapılmıştır. Lezyon geniş sınırlı ve mandibula lingualdeki önemli anatomik yapılara yakın olduğu için dikkatli bir diseksiyon yapılmıştır. İntra-op ve post-op komplikasyon görülmemiştir.

Sonuç: Bu tür vakalarda lezyonun lingual sinire yakın olmasından dolayı dikkatli diseksiyon yapmak gerekir. Ayrıca Bartholin ve Warthon kanallarının ameliyat esnasında korunması gerekir. Eğer ameliyat esnasında kanallar hasar görürse tükürük retansiyonunu önlemek için tüp yerleştirilmesi gerekir.

Anahtar Kelimeler: Epulis fissuratum, lingual, preprotetik cerrahi

Epulis fissuratum located on the lingual of the mandible: a case report

Can Erdayandı, Bayram Süleymanlı, Cem Üngör
Karadeniz Technical University, Oral and Maxillofacial Surgery Department, Trabzon

Objectives: Epulis fissuratum is a hyperplasia located over the soft tissues of the vestibular sulcus caused by chronic irritation from poorly adapted prostheses. These lesions are rarely formed on the lingually. It is also rare for it to reach very large sizes. The definitive treatment is excision with appropriate prosthetic reconstruction. This case describes the treatment of a large lingual epulis fissuratum.

Case: A 56-year-old female patient with no systemic disease was admitted to our clinic due to pain when using her partial prosthesis in the mandible. The lesion thought to be epulis fissuratum was excised. Careful dissection was performed because the lesion was broadly circumscribed and close to important anatomical structures in the lingual mandible. No intra-op and post-op complications were observed.

Conclusion: In such cases, careful dissection is necessary because the lesion is close to the lingual nerve. In addition, Bartholin and Warthon channels must be protected during surgery. If the ducts are damaged during surgery, the tube should be placed to prevent salivary retention.

Keywords: Epulis fissuratum, lingual, preprotetik surgery

[PP-010]

İNFLAMATUAR MYOFİBROBLASTİK TÜMÖR (İMT) CASE REPORT

Selen Adiloğlu¹, Gülin Acar², Alper Aktaş³

¹PhD, DDS, Dr. , Hacettepe University Faculty of Dentistry Department of Oral and Maxillofacial Surgery

²Research assistant, Hacettepe University Faculty of Dentistry Department of Oral and Maxillofacial Surgery

³PhD DDS, Prof. Dr. , Hacettepe University Faculty of Dentistry Department of Oral and Maxillofacial Surgery

GİRİŞ: İMT, kendine özgü klinik ve patolojik özelliklere sahip nadir görülen bir yumuşak doku tümörüdür. Tümör histolojik olarak plazma hücreleri ve lenfositleri içerir ve borderline malignitenin myofibroblastik iç hücreli neoplazmi olarak sınıflandırılır. Şimdiye kadar çene kemiklerinde kemik içi 25 İMT vakası bildirilmiştir. Bu vaka raporunda 13 yaşındaki erkek hastada sol mandibulada 34-35 numaralı dişlerin apikali ile ilişkili intraosseöz İMT vakası sunulmaktadır.

VAKA SUNUMU: Rutin radyolojik muayenesi sırasında sol premolar bölgede düzgün sınırlı radyolüsent lezyon farkedilen hasta Hacettepe Üniversitesi Ağız Diş ve Çene Cerrahisine başvurmuştur. Hastadan alınan anamnezde 2017 yılında medullablastom nedeniyle baş-boyun bölgesinden RT aldığı öğrenilmiştir. İntraoral radyografik muayenesinde sol mandibular premolar bölgede 34-35 nolu dişlerin mine-sement sınırından başlayarak dişlerin köklerine ilerleyen, ve kapsadığı alan içerisinde köklerde ve bukkal kemikte rezorbsiyona ve kemikte destrüksiyona neden olan düzgün sınırlı unistik radyolüsent lezyon görülmüştür. 35 nolu diş çekilerek ilgili lezyonun merkezini de içerek şekilde insizyonel biyopsisi alınmıştır. biyopsi sonucu Kesin tanı İnflamatuar Myofibroblastik Tümör olarak belirtilmiş ve hastanın daha önceden takip ettiği onkoloji doktoruna Konsülte edilmiştir..

SONUÇ: İMT esas olarak yerleşim yeri Akciğer dokusu olmakla birlikte karaciğer ve gastrointestinal sistemde de izlenebilir. Baş ve boyun bölgesinde çok nadir görülür ve genellikle dişeti, dil, bukkal mukoza, submandibular tükürük bezi gibi yumuşak dokularda izlenir. İMT'ler hem radyolojik hem de klinik olarak malign tümörleri taklit ettiği için gereksiz radikal cerrahiden kaçınmak ve doğru tedavi planı belirlemek önemlidir.



[PP-011]

Unikistik Mural Ameloblastoma- Olgu Bildirimi

Emrah Mansuroğlu, Abdülkerim Bayındır, Eltur Eyubov, Ümit Akal
Ankara Üniversitesi Diş Hekimliği Fakültesi, Ağız Diş ve Çene Cerrahisi Ana Bilim Dalı, Ankara

Introduction: Ameloblastoma varyantları arasında, UMA(Unikistik Mural Ameloblastoma) nispeten nadir bir tiptir. UMA, azalmış mine epitelinden veya dentigeröz kistten veya kistik dejenerasyona uğrayan solid ameloblastomlardan kaynaklanır. Daha genç yaş grubunda ortaya çıkar, radyografilerde tipik olarak uniloküler, makroskopik olarak kist görünümündedir ve konservatif tedavi yöntemlerine daha iyi yanıt verir. Asemptomatik bir lezyondur. Yavaş büyür. Ezici bir üstünlükle mandibuladan kaynaklanır. Nüks açısından oldukça agresif ve risklidir. UMA için tercih edilen tedavi geniş rezeksiyondur. Ayrıca UMA, Ki-67 antijeni ile ilişkilidir.

Case Presentation:62 yaşında, herhangi bir sistemik hastalığı olmayan kadın hasta, sağ alt arka dişlerinde ağız içinde ağrılı şişlik şikayeti ile polikliniğe başvurdu. Ekstraoral muayenede şişlik fark edilmedi ve ağız açıklığı normaldi. Alt dudak parestezi belirtisi yoktu. Ağız içi muayenede 43-47 bölgede bukkal bölgede şişlik ve gingivobukkal sulkusta akıntı görüldü.

Panoramik radyografide 43 ila 47 bölge arasında ve yaklaşık 20x40 mm ölçülerinde uniloküler radyolusensi saptandı. Hastaya geniş enükleasyon ve mümkünse siniri koruyarak ilgili dişleri çekmesi planlandı.

Anahtar Kelimeler: ameloblastoma, mural, unikistik

Unicystic Mural Ameloblastoma- A Case Report

Emrah Mansuroğlu, Abdülkerim Bayındır, Eltur Eyubov, Ümit Akal
Ankara University Faculty of Dentistry, Department of Oral and Maxillofacial Surgery, Ankara

Giriş: Among the variants of ameloblastoma, UMA(Unicystic Mural Ameloblastoma) is a comparatively rare type. UMA stems from reduced enamel epithelium or a dentigerous cyst or stem from solid ameloblastomas that undergo cystic degeneration. It occurs at a younger age group, appears typically unilocular on radiographs, appears like a cyst in macroscop and also responds better to conservative treatment modalities. It is an asymptomatic lesion. It grows slowly. It presents overwhelmingly originates in the mandible. It's highly aggressive and risky in terms of recurrence. Preferred treatment for UMA is broad resection. And also UMA associated with Ki-67 antigen.

Vaka: A 62-year-old female with no systemic diseases came to the outpatient clinic with a chief complaint of painful swelling inside the mouth in the right lower back teeth region. On extraoral examination, no swelling was noticed and the mouth opening was normal. There were no signs of paresthesia in the lower lip. On intraoral examination, a swelling was noticed in the buccal aspect of 43 to 47 region and gingivobuccal sulcus was rush.

Panoramic radiography (OPG) revealed that an unilocular radiolucency from 43 to 47 region and about measuring 20x40 mm. The patient was planned for a widely enucleation and extract the associated teeth if possible protecting the nerve.

Keywords: ameloblastoma, mural, unicystic



[PP-012]

Tekrarlayan Mandibular Angulus Kırığı Tedavisi: Olgu Sunumu

Cavad Bahtiyarlı, Gültekin Onat, Fatih Girgin, Efe Can Sivrikaya

Karadeniz Teknik Üniversitesi Diş Hekimliği Fakültesi, Ağız diş ve çene cerrahisi Ana Bilim Dalı, Trabzon

Amaç: Maksillofasial travmalar içerisinde angulus fraktürü en sık karşılaşılan kırıklardan biridir. Mandibula angulus kırıkları, ikinci molar dişlerin distalinden başlayarak masseter kasın posterior liflerinin yapıldığı bölgeyi kapsar. Bu vaka raporunun amacı tekrarlayan mandibula angulus kırığının tedavisinde kullanılan iki farklı yöntemi bildirmektir.

Olgu: 32 yaşındaki kadın hasta sağ mandibula angulus bölgedeki kötü kırık ile kliniğimize başvurdu. Hastada kırığın deplase olmadığı tespit edildikten sonra fraktürün kapalı reduksiyonla tedavisi planlandı. Hastaya IMF ile reduksiyon yapıldı. 4 haftalık tedavinin sonunda oklüzyonun korunduğu ve fraktür hattının iyileştiği gözlemlendi. 2 ay sonra hastanın düşmesi sonucu eski kırık hattında yeniden kırık hattı oluştuğu belirlendi. Malunion oluşma riski ve hastanın yeniden IMF tedavisini tolere edemeyebileceğinden açık reduksiyon ile tedavisi planlandı. Champy yöntemi ile 2.0 mm kalınlıkta titanyum plakla rekonstrükte edildi.

Sonuç: Literatürde mandibula angulus fraktürleri genellikle kasların çekim kuvvetlerinden dolayı titanyum plakla fiksasyonu daha çok tercih edilir. Ancak kırığın deplase olmadığı (favorable) ve açık reduksiyonun tercih edilmediği vakalarda, kapalı reduksiyon tedavi seçeneklerinden biridir. Her iki yönteminde avantaj ve dezavantajları göz önünde bulundurularak tedavi planlaması yapılmalıdır. Bu vakada deplase olmayan kötü kırık durumlarında IMF'nin uygulanabileceği, tekrarlayan kırıkta açık reduksiyon yapılabileceği belirtilmiştir.

Anahtar Kelimeler: Açık reduksiyon, angulus kırığı, kapalı reduksiyon

Treatment of Recurrent Mandibular Angle Fracture: Case Report

Cavad Bahtiyarlı, Gültekin Onat, Fatih Girgin, Efe Can Sivrikaya

Karadeniz Technical University Faculty of Dentistry, Department of Oral and Maxillofacial Surgery, Trabzon

Objective: Angulus fracture is one of the most common fractures among maxillofacial traumas. Mandibular angulus fractures start from the distal of the second molars and extend to the region where the posterior fibers of the masseter muscle attach. The aim of this case report is to report two different methods used in the treatment of recurrent mandibular angulus fracture.

Case: A 32-year-old female patient was admitted to our clinic with a right mandibular angulus fracture. After it was determined that the mandibular angulus fracture was non-displaced, treatment of the fracture was planned with maxillomandibular fixation (MMF). The patient underwent fixation with MMF. After 4 weeks of treatment, it was observed that the occlusion was preserved and the fracture line was healed. After 2 months, it was determined that the fracture line was formed again in the same old fracture line as a result of the patient's fall. Open reduction treatment was planned because of the risk of malunion and the patient may not be able to tolerate the MMF treatment again. It was reconstructed with a 2.0 mm thick titanium plate using the Champy method.

Conclusion: In the literature, the preference is usually given to fixation of fractures of the mandibular angle with a titanium plate due to the tensile forces of the muscles. However, in cases where the fracture is non-displaced (favorable) and open reduction is not preferred, closed reduction is one of the treatment options. When planning treatment, the advantages and disadvantages of both methods should be considered.

Keywords: Angular fracture, maxillomandibular fixation, open reduction



[PP-013]

Atrofik posterior mandibulada modifiye ridge split tekniği ile horizontal ridge augmentasyonu: bir olgu sunumu

Ahmet Demirci, Gühan Dergin

Marmara Üniversitesi Diş Hekimliği Fakültesi, Ağız Diş ve Çene Cerrahisi ABD, İstanbul

Giriş: Arka dişsiz mandibulada alveolar defektlerin rekonstrüksiyonu zor bir iş olabilir. Geçmişte, onlay greftlerin tümü atrofik kretlerin rekonstrüksiyonunda başarıyla kullanılmıştır. Bununla birlikte, kemik onlay greftleme prosedürleri, tipik postoperatif morbidite sergileyen ikincil bir cerrahi alan gerektirir. Günümüzde krest split prosedürü mandibulanın posterior bölgesinde yaygın olarak kullanılan bir yöntemdir.

Vaka: 71 yaşında erkek hasta başlıca diş eksikliği şikayeti ile kliniğimize başvurdu. Hasta sigara içmiyordu ve herhangi bir sistemik öyküsü yoktu. Mandibular posterior bölgedeki dişler 14 yıl önce çekilmişti. Dişlerin klinik muayenesinde #44,45,46 numaralı dişlerin eksik olduğu tespit edildi. Klinik tablo ve BT tarama verileri, 12-16 mm olan alveolar kret yüksekliğinin implant yerleştirmek için yeterli olduğunu, 2-4 mm olan alveolar kret genişliğinin implant yerleştirmek için yetersiz olduğunu ortaya koydu. İmplant yerleştirmek için yatay büyütme için Modifiye Ridge Split Tekniği planlandı.

Sonuç: 4. aydaki DVT görüntülemesinde cerrahi bölgede alveolar kret genişliğinde ortalama 6-7 mm büyütme sağlandığı görüldü. Yeterli kemik miktarı ile lokal anestezi altında konvansiyonel diş implantasyonu yapıldı. İmplant yerleştirilmesinden 3 ay sonra son protezler tamamlandı. Modifiye ridge split, süngerimsi kemiğin uygun elastik modülünden faydalanabilir ve travma ve kırıklar gibi cerrahi komplikasyonları azaltabilir. Piezocerrahi ve GBR tekniklerinin bir kombinasyonu cerrahi yaralanmayı azaltabilir ve GBR için ideal bir sonucu garanti edebilir.

Anahtar Kelimeler: Modifiye ridge split, augmentasyon, atrofik mandibula

Horizontal ridge augmentation with modified ridge split technique in the atrophic posterior mandible: a case report

Ahmet Demirci, Gühan Dergin

Marmara University, Faculty of Dentistry, Department of Oral and Maxillofacial Surgery, İstanbul

Intraduction: Reconstruction of alveolar defects in the posterior edentulous mandible can be a difficult task. In the past, onlay grafts have all been used with success in reconstruction of atrophic ridges. However, bone onlay grafting procedures require a secondary surgical site, which exhibits typical postoperative morbidity. Currently, the crest split procedure is a widely used method in the posterior region of the mandible.

Case Presentation: A 71-year-old male patient reported to our department, with a chief complaint of missing teeth. The patient was a nonsmoker and did not present with any relevant systemic history. The teeth in the mandibular posterior region were extracted 14 years ago. On clinical examination of teeth #44,45,46 were missing. The clinical picture and CT scan data revealed that the width of the alveolar ridge was 2-4 mm, inadequate for implant placement. However, the height of alveolar ridge was 12-16 mm, which was adequate. Modified ridge split technique was planned for horizontal augmentation for implant placement.

Conclusion: DVT imaging at 4 months showed that an average augmentation of 6-7 mm in alveolar ridge width was achieved at surgical site. With sufficient bone quantity, conventional dental implantation was performed under local anesthesia. The final prosthodontics were finished at 3 months after implant placement. Modified ridge splitting can take advantages of the favorable elastic modulus of cancellous bone, and reduce surgical complications such as trauma and fractures. A combination of piezosurgery and GBR techniques can reduce surgical injury and guaranteed an ideal outcome for GBR.

Keywords: Modified ridge split, augmentation, atrophic mandible



[PP-014]

Çocuk Hastada Formokresol Kullanımına Bağlı Gelişen Osteonekroz ve Gingival Nekroz: Olgu Sunumu

Nurgül Tuysu, Elif Aslı Gülşen, Uğur Gülşen

Zonguldak Bülent Ecevit Üniversitesi Diş Hekimliği Fakültesi, Ağız Diş ve Çene Cerrahisi Ana Bilim Dalı, Zonguldak

Introduction: Formokresol, endodontik prosedürler sırasında mikroorganizma sayısını en aza indirmek ve böylece kök kanalını steril hale getirmek amacıyla kullanılmaktadır. Güçlü kimyasal dezenfektan özelliklerine sahiptirler, ancak birçok deneyde sitotoksik etkileri de gösterilmiştir. Bu vaka raporunda çocuk hastada formokresolün kullanımını takiben dişeti ve kemik nekrozu ile dişlerin kaybı ve sekestr oluşumu vakası bildirilmiştir.

Case Presentation: 5 yaşında kadın hasta diş merkezde 84 ve 85 numaralı dişlere kanal tedavisine başladıktan sonra ısırma sırasında ağrı ve kemiğin açığa çıkma şikayeti ile geldi. Yapılan intraoral muayenede 84-85 numaralı dişlerin çevresinde bukkal ve lingual dişetinin nekrotik halde olduğu ve ilgili dişlerin çevresindeki kemiklerinin açıkta olduğu tespit edildi. Alınan radyografilerde periodontal ligament aralığının genişlemeye başladığı tespit edildi. Hastaya öneriler verilip kontrol randevularına çağrıldı. 2 ayın sonunda lokal anestezi altında sekestrektomi yapıldı. Bir hafta sonra yapılan kontrol muayenesinde semptom kalmamıştı.

Anahtar Kelimeler: Formokrezol, osteonekroz, sekestrektomi

Osteonecrosis and Gingival Necrosis Due to Formocresol Use in a Pediatric Patient: A Case Report

Nurgül Tuysu, Elif Aslı Gülşen, Uğur Gülşen

Zonguldak Bulent Ecevit University, Faculty Of Dentistry, Department of Oral and Maxillofacial Surgery, Zonguldak, Turkey

Giriş: Formocresol is being use during endodontic procedures in an attempt to minimize the number of microorganisms and thereby render the root canal sterile. They have strong chemical disinfectant properties, but cytotoxic effects have also been demonstrated in many experiments. An unusual case of gingival necrosis,osteonecrosis, tooth exfoliation, and bony sequestrum after the use of FC is reported in a pediatric patient was reported in this case report.

Vaka: A 5-year-old female patient came to the external center with the complaint of pain and bone exposure after starting root canal treatment for teeth 84 and 85. The patient came with the complaint of pain during biting and exposing of the bone in the teeth. In the intraoral examination, it was determined that the buccal and lingual gingiva around teeth 84-85 were in a necrotic state, and the buccal and lingual bones of the related teeth were exposed. On the radiographs taken, it was determined that the periodontal ligament space started to widen. The patient was given advice and called for control appointments. At the end of 2 months, sequestrectomy was performed under local anesthesia. In the control examination, there were no symptoms.

Keywords: Formocresol, osteonecrosis, sequestrectomy



[PP-015]

Mandibulada Yer Alan Ameloblastoma'nın Rezeksiyonu Ve Rekonstrüksiyonu: Vaka Sunumu

Osman Küçükçakır¹, Erol Cansız², Zeynep Sabahat Yey¹, Merve Öztürk¹

¹İstanbul Üniversitesi Diş Hekimliği Fakültesi, Ağız Diş ve Çene Cerrahisi Anabilim Dalı, İstanbul

²İstanbul Üniversitesi Tıp Fakültesi, Ağız Yüz ve Çene Cerrahisi Anabilim Dalı, İstanbul

Ameloblastoma, çeşitli gelişim evrelerindeki epitelyal hücreler ve diş dokularından gelişen, odontojenik kökenli en yaygın benign tümördür. Yavaş büyüyen ve lokal agresif bir neoplazmdir. Genellikle yaşamın 3-4. dekatlarında görülür ve eşit cinsiyet dağılımına sahiptir. Genellikle sürmemiş bir üçüncü azı dişi ile ilişkilidir. Yüzde sekseni mandibulada meydana gelir ve çoğunluğu angulus ve ramus bölgesinde bulunur. Periferik, multikistik ve unistik olmak üzere üç alt sınıflaması vardır. Tedavisi tümörün eksizeyonu ve büyüklüğüne göre mümkünse rekonstrüksiyondur.

48 yaşında erkek hasta kliniğimize mandibulada gelişen şişlik ve asimetri ile başvurdu. Yapılan klinik muayenesinde sağ mandibula angulus bölgesinde ekspansiyon sebebiyle şişlik vardı. Radyolojik görüntüsünde ise sağ mandibular angulus ve ramus bölgesinde radyopak sınırları olan radyolüsent multikolüler lezyon mevcuttu. Yapılan insizyonel biyopsi sonucunda ameloblastom tanısı konuldu. Genel anestezi altında yapılan ameliyatta mandibulaya hem tümör çevresi sağlıklı dokudan da alınacak olması hem de rekonstrüksiyon yapılacak olması dolayısıyla lip split insizyonu ile yaklaşıktan sonra ilgili bölgeden kemik osteotomisi yapılarak kitle tamamen uzaklaştırıldı. Rekonstrüksiyon için otojen anterior iliak kemik grefti alındı. Çenenin kırılmaması ve greftin sabitlenmesi için rekonstrüksiyon plağı kullanıldı.

Lip split yöntemi; kozmetik ve ameliyat sonrası morbidite gibi dezavantajları olmasına karşın lezyonun geniş çevresi ile birlikte çıkarılacak olması, fasiyal arter-ven ve marjinal mandibular sinirin korunması ayrıca rekonstrüksiyon aşamasında bölgeye rahat ulaşım gibi avantajları dolayısıyla rutinde kullanılan bir yöntemdir.

Anahtar Kelimeler: ameloblastom, iliak greft, lip split, mandibula rekonstrüksiyonu

Resection and Reconstruction of Mandible Ameloblastoma: Case Report

Osman Küçükçakır¹, Erol Cansız², Zeynep Sabahat Yey¹, Merve Öztürk¹

¹Istanbul University Faculty of Dentistry, Department of Oral and Maxillofacial Surgery, Istanbul

²Istanbul University Faculty of Medicine, Department of Oral and Maxillofacial Surgery, Istanbul

Ameloblastoma is the most common benign tumor of odontogenic origin, arising from epithelial cells and dental tissues of various developmental stages. It is a slow growing and locally aggressive neoplasm. It usually occurs in 3-4 decades of life and has an equal sex distribution. It is usually associated with an unerupted third molar. Eighty percent occur in the mandible, and the majority are located in the angulus and ramus regions of the mandible. It has subclassifications as peripheral, multicystic and unicystic. The treatment is excision of the tumor and its reconstruction, if possible, depending on its size.

A 48-year-old male patient was admitted to our clinic with swelling and asymmetry in the mandible. In the clinical examination, there was swelling in the right mandible angulus region due to expansion. On the radiological image, there was a radiolucent multicollor lesion with radiopaque borders in the right mandibular angulus and basis area. Diagnosis of ameloblastoma was made as a result of incisional biopsy. In the operation performed under general anesthesia, the mandible was removed from the healthy tissue around the tumor as well as reconstructed. Autogenous anterior iliac bone graft was taken for reconstruction. A reconstruction plate was used to prevent fracture of the jaw and fixation of the graft.

Lip split method; Although it has disadvantages such as cosmetic and postoperative morbidity, it is routinely used method due to its advantages such as the fact that the lesion will be removed together with its large circumference, protection of facial artery-vein and marginal mandibular nerve, and easy access to the area during reconstruction phase.

Keywords: ameloblastoma, iliac graft, lip split, mandible reconstruction



[PP-016]

Nadir bir komplikasyon: anterior iliak krestin avülsiyon kırığı

Merve Öztürk¹, Erol Cansız², Osman Küçükçakır¹, Sabahat Zeynep Yey¹

¹İstanbul Üniversitesi Diş Hekimliği Fakültesi, Ağız Diş ve Çene Cerrahisi Anabilim Dalı, İstanbul

²İstanbul Üniversitesi Tıp Fakültesi, Ağız Yüz ve Çene Cerrahisi Anabilim Dalı, İstanbul

Giriş: İliak krest ileri düzeyde atrofi gözlenen olgularda ekstraoral donör saha olarak en sık kullanılan anatomik alandır. Nitelik ve nicelik bakımından yeterli greft materyali elde edilebilmesi ve cerrahi erişimi kolay bir bölge olmasının yanı sıra bu cerrahi prosedürün birçok komplikasyonu bulunmaktadır.

Vaka: 58 yaşında erkek hasta tam dişsizlik şikayeti ile kliniğimize başvurdu. Yapılan intraoral ve radyolojik incelemeler ile maksiller kemik yüksekliğinde ve genişliğinde ileri derece yetersizlik tespit edildi. Maksilladaki ileri derece kemik atrofisi nedeniyle implant tedavisi öncesinde genel anestezi altında iliak kemikten alınacak otojen greft ile tüm maksillada alveolar kemik augmentasyonu ve çift taraflı sinüs lifting operasyonu planlandı ve sonrasında uygulandı. Hasta postoperatif 3. haftada merdivenden inerken aniden kemik kırılması gibi bir ses duyması ve sonrasında gelişen ağrı nedeniyle kliniğimize yeniden başvurdu. Yapılan fiziksel ve radyolojik incelemeler sonrasında sağ taraf spina iliaka anterior superiora meydana gelen avülsiyon kırığı teşhisi konuldu. Hastada analjezik ve fiziksel aktivite kısıtlaması şeklinde konservatif tedaviler uygulandı.

Sonuç: Meydana gelebilecek komplikasyonu önlemek amacıyla bölge anatomisi, hastanın bireysel risk faktörleri, uygulanacak cerrahi yöntem ve kullanılacak materyaller iyi değerlendirilmelidir. Postoperatif dönemde donör sahada ağrı ile başvuran hastalarda kırık ihtimali düşünülmeli ve radyolojik incelemeler yapılmalıdır. Avülsiyon kırığı teşhisi konulan hastalarda öncelikle konservatif yaklaşım tercih edilmelidir.

Anahtar Kelimeler: avülsiyon kırığı, iliak kemik, rekonstrüksiyon

A rare complication: avulsion fracture of anterior iliac crest

Merve Öztürk¹, Erol Cansız², Osman Küçükçakır¹, Sabahat Zeynep Yey¹

¹İstanbul University, Faculty of Dentistry, Oral and Maxillofacial Surgery Department, İstanbul

²İstanbul University, Faculty of Medicine, Oral and Maxillofacial Surgery Department, İstanbul

Introduction: Iliac crest is the most frequently used anatomical area as an extraoral donor site in cases with severe atrophy. Although obtaining sufficient graft material in terms of quality and quantity, and easy to access area for surgery, this surgical procedure has many complications.

Case Presentation: 58 years old male patient was applied to our clinic with the complaint of complete edentulism. With intraoral and radiological examinations, severe insufficiency in maxillary bone height and width was detected. Due to the advanced bone atrophy in the maxilla, alveolar bone augmentation with autogenous graft from iliac crest and bilateral sinus lifting operation were planned and then applied in the entire maxilla before the implant treatment. In the postoperative 3rd week, the patient applied to our clinic again due to the sudden sound like a bone breaking while descending the stairs and the pain that developed afterwards. After the physical and radiological examinations, an avulsion fracture in the right spina iliaca anterior superior was diagnosed. Conservative treatments such as analgesic and physical activity restriction were used in the patient.

Conclusion: In order to prevent complications that may occur, the anatomy of the region, the individual risk factors of the patient, the surgical method to be applied and the materials to be used should be evaluated. In patients presenting with pain in the donor site in the postoperative period, the possibility of fracture should be considered and radiological examinations should be performed. Conservative approach should be preferred primarily in patients diagnosed with avulsion fracture.

Keywords: avulsion fracture, iliac crest, reconstruction



[PP-017]

Travma Sonrası Maksiller Ön Bölge Rehabilitasyonu

Osman Küçükçakır¹, Erol Cansız², Zeynep Sabahat Yey¹, Merve Öztürk¹

¹Istanbul Üniversitesi Diş Hekimliği Fakültesi, Ağız Diş ve Çene Cerrahisi Anabilim Dalı, İstanbul

²Istanbul Üniversitesi Tıp Fakültesi, Ağız Yüz ve Çene Cerrahisi Anabilim Dalı, İstanbul

25 yaşında kadın hasta bisikletten düşme sonrası dişlerinde hareket ve sağ mandibular kondil bölgesinde ağrı şikayetiyle kliniğimize başvurdu. Yapılan ağız içi klinik muayenesinde 11 ve 22 numaralı dişlerde anteriore lükse 21 numaralı dişin avülse olduğu, hastada trismus geliştiği ve ağız açmada zorluk olduğu ancak oklüzyonda bir değişiklik olmadığı belirlendi. Radyolojik muayenesinde ise sağ mandibular kondil başında yeşil ağaç kırığı olduğu ancak herhangi bir deplase olmadığı belirlendi. Yapılan klinik ve radyolojik incelemeler sonucunda ağız içinden 3 haftalık ark bar ile intermaksiller fiksasyon uygulandı. 3 hafta sonrasında intermaksiller fiksasyon bitirildi ancak lükse olan dişlerin çekimine karar verildi. Hastanın sonraki aşamaları önce yumuşak doku iyileştirmesi sonra kemik oluşturma sonra implant ve protez olarak ilerledi. Yumuşak doku kalınlaştırmak için bilateral rotasyonel bağ dokusu flebi çevirildi. 3 aylık iyileşme sonrasında hastaya ilk olarak xenograft-otojen greft karışımı ve membran yardımı ile ogmentasyon uygulandı. 6 aylık bekleme sonucunda ogmentasyonun yeterli olmadığı anlaşıldı. Hastaya tekrardan ogmentasyon işlemi için anterior iliak blok greft uygulandı. 4 aylık iyileşme süreci sonunda 11 ve 22 numaralı dişlerine implant uygulandı. 3 aylık osteointegrasyon süresi sonrasında hastaya iyileşme başlıkları takıldı. Protetik aşamaya geçmeden son olarak önceki cerrahilerden dolayı gelişen vestibüldeki yumuşak doku düzensizlikleri vestibüloplasti ile düzeltildi. Hastaya yumuşak doku iyileşmesi sonrasında zirkonyum alt yapılı köprü protezi uygulandı.

Anahtar Kelimeler: iliak greft, implant, rotasyonel bağ dokusu flebi, travma

Post Traumatic Maxillary Anterior Region Rehabilitation

Osman Küçükçakır¹, Erol Cansız², Zeynep Sabahat Yey¹, Merve Öztürk¹

¹Istanbul University Faculty of Dentistry, Department of Oral and Maxillofacial Surgery, Istanbul

²Istanbul University Faculty of Medicine, Department of Oral and Maxillofacial Surgery, Istanbul

A 25-year-old female patient was admitted to our clinic with complaints of movement in her teeth and pain in the right mandibular condyle after falling off a bicycle. In the intraoral clinical examination, it was determined that teeth 11 and 22 were anteriorly luxated and tooth 21 was avulsed, trismus developed in the patient and difficulty in opening the mouth, but there was no change in occlusion. On the radiological examination, it was determined that there was a green tree fracture at the head of the right mandibular condyle, but there was no displacement. As a result of clinical and radiological examinations, intra-oral intermaxillary fixation with a 3-week arch bar was applied. After 3 weeks, intermaxillary fixation was finished, but it was decided to extract the luxated teeth. The next stages of the patient progressed to soft tissue healing, bone formation, and implant and prosthesis. Bilateral rotational connective tissue flap was rotated to thicken the soft tissue. After 3 months of recovery, the patient was first augmented with a xenograft-autogenous graft mixture and membrane. After 6 months of waiting, it was understood that the augmentation was not sufficient. Anterior iliac block graft was applied to the patient for re-augmentation. At the end of the 4-month healing period, implants were applied to teeth 11 and 22. After a 3-month osteointegration period, healing caps were placed on the patient. Finally, soft tissue irregularities in the vestibule, which developed due to previous surgeries, were corrected with vestibuloplasty before proceeding to the prosthetic stage. After soft tissue healing, zirconium-based bridge prosthesis was applied to the patient.

Keywords: iliac graft, implant, rotational connective tissue flap, trauma



[PP-018]

Inferior Hemimaksillektomi Yapılmış Hastanın Kişiyi Özel Subperiostal İmplantla Protetik Rehabilitasyonu: Vaka Sunumu

Sabahat Zeynep Yey¹, Erol Cansız², Osman Küçükçakır¹, Merve Öztürk¹

¹Istanbul Üniversitesi Diş Hekimliği Fakültesi, Ağız Diş ve Çene Cerrahisi Anabilim Dalı, İstanbul

²Istanbul Üniversitesi İstanbul Tıp Fakültesi Ağız Yüz ve Çene Cerrahisi Anabilim Dalı, İstanbul

Giriş: Maksillektomi yapılmış hastalardaki geniş defektlerin rehabilitasyonu zorlayıcıdır. Konuşma, nefes alma, çiğneme ve yutkunma gibi önemli fonksiyonların yanı sıra anatomik ve estetik eksikliklerin de düzeltilmesini gerektiren kompleks tedavilerdir. Rekonstrüktif cerrahiler veya obturatör protezleri ile rehabilitasyon tedavi seçeneklerindedir. İki tedavi yönteminde de osteointegre implantlardan yararlanılarak protezin stabilitesini ve retansiyonunu arttırmak için destek alınabilmektedir. Günümüzde bilgisayar destekli tasarım ve üretimlerin gelişmesiyle birlikte hastaya özel subperiostal implantlar planlanarak yetersiz kemik desteği olan hastalarda daha retantif ve stabil protetik rehabilitasyonlar yapılabilmektedir.

Vaka: Bu vaka raporunda 71 yaşındaki kadın hastada oral liken planusa bağlı gelişen skuamöz hücreli karsinomun tedavisinde inferior hemimaksillektomi sonrası kişiyi özel subperiostal implant ile protetik rehabilitasyonu anlatılmaktadır.

Anahtar Kelimeler: Hemimaksillektomi, Kişiyi Özel Subperiostal İmplant, Skuamöz Hücreli Karsinom

Prosthetic Rehabilitation With Subperiosteal Custom Made Implant To The Patient With Inferior Hemimaxillectomy: Case Report

Sabahat Zeynep Yey¹, Erol Cansız², Osman Küçükçakır¹, Merve Öztürk¹

¹Istanbul University, Faculty of Dentistry, Oral and Maxillofacial Surgery Department, Istanbul

²Istanbul University Istanbul Faculty of Medicine, Department of Oral and Maxillofacial Surgery, Istanbul

Introduction: Rehabilitation of large defects in patients with maxillectomy is challenging. They are complex treatments that require correction of important functions such as speaking, breathing, chewing and swallowing as well as anatomical and aesthetic deficiencies. Reconstructive surgeries or rehabilitation with obturator prostheses are among the treatment options. In both treatment methods, support can be obtained by using osteointegrated implants to increase the stability and retention of the prosthesis. Nowadays, with the development of computer-aided design and production, patient-specific subperiosteal implants can be planned and more retentive and stable prosthetic rehabilitations can be made in patients with insufficient bone support.

Case Presentation: In this case report, prosthetic rehabilitation with a custom made subperiosteal implant after inferior hemimaxillectomy is described in the treatment of squamous cell carcinoma due to oral lichen planus in a 71-year-old female patient.

Keywords: Custom Made Subperiosteal Implant, Hemimaxillectomy, Squamous Cell Carcinoma

[PP-019]

Kısmi diş eksikliği olan Angle Sınıf III maloklüzyonlu hastanın ortognatik cerrahi ile rehabilitasyonu: olgu sunumu

Bayram Süleymanlı, Onur Yılmaz

Karadeniz Teknik Üniversitesi, Ağız, Diş ve Çene Cerrahisi Ana Bilim Dalı, Trabzon

Giriş: Bu vaka raporu, iskeletsel Sınıf III maloklüzyonlu bir hastanın cerrahi ile gerçekleştirilen tedavisini sunmaktadır. **Olgu:** Hastanın temel şikayeti olumsuz yüz estetiği; ekstraoral muayenede konkav bir profile sahip olduğu, intraoral muayenede sağ ve sol kanin ve molar ilişkilerinin Sınıf III olduğu görüldü. Hastada bunun yanında fazla sayıda diş kaybı mevcuttu. Bu olguda bimaxiller ortognatik cerrahi (4 mm maksiller ilerletme ve 7 mm mandibular set-back) uygulandı.

Sonuç: Ameliyat sonrası hasta implant tedavisini reddetti ve hastaya parsiyel protezler yapıldı. Hastada tedavi sonunda iskelet ve diş Sınıf I ilişkisi ile ideal bir yüz profiline kavuştu.

Anahtar Kelimeler: Fasiyal asimetri, Ortognatik cerrahi, Sınıf III maloklüzyon

Rehabilitation of a patient with Angle Class III malocclusion with partial loss of teeth by orthognathic surgery: a case report

Bayram Süleymanlı, Onur Yılmaz

Karadeniz Technical University, Department of Oral and Maxillofacial Surgery, Trabzon

Introduction: This case report presents the surgical treatment of a patient with skeletal Class III malocclusion.

Case: The patient's main complaint was negative facial aesthetics; It was seen that it had a concave profile in the extraoral examination, and the relationships between the right and left canines and molars were Class III in the intraoral examination. In addition, the patient had a large number of tooth loss. Bimaxillary orthognathic surgery (4 mm maxillary advancement and 7 mm mandibular set-back) was performed in this case.

Conclusion: Postoperatively, the patient refused implant treatment and partial dentures were applied to the patient. At the end of the treatment, the patient had an ideal face profile with the skeleton and tooth Class I relationship.

Keywords: Class III malocclusion, Facial asymmetry, Orthognathic surgery



[PP-020]

Evre III Çenelerin İlaça Bağlı Osteonekrozunun Tedavisi: Olgu Sunumu

Fatih Girgin, Nejdet Koçak, Cavad Bahtiyarlı, Cem Üngör

Karadeniz Teknik Üniversitesi Diş Hekimliği Fakültesi, Ağız Diş ve Çene Cerrahisi Ana Bilim Dalı, Trabzon

Giriş

Çenelerin ilaca bağlı osteonekrozu (MRONJ), meme ve prostat gibi kanserlerin ve osteoporozun tedavisinde kullanılan bazı ilaçlara karşı, maksillofasial bölgede progresif kemik yıkımı ile karakterize ciddi bir ilaç reaksiyonudur.

Olgu Sunumu

68 yaşındaki erkek hasta, ekspozite kemik, ağrı, kötü koku ve pürülan akıntı şikayetiyle kliniğimize başvurdu. Alınan anamnezde 2019 yılında prostat ca tanısı nedeniyle 3 ayda bir intravenöz (IV) zoledronik asit kullandığı ve 4 ay öncesinde diş merkezde sağ maksilla premolar bölgeden diş çekimi yapıldığı öğrenildi. Hastanın bifosfonat kullanımına bağlı osteonekroz geliştiği ve evre III safhasında olduğu saptandı. Onkoloji konsültasyonu sonrası ilaç tatiline başlandı. Mevcut enfeksiyonu kontrol altına almak için amoksisilin-klavulanik asit ve metronidazol kombine olarak reçete edildi. Sekestr oluşumunu hızlandırmak için haftada 2 kez ağız içi yıkama ve toplamda 16 seans düşük yoğunluklu lazer tedavisi uygulandı. İlaç tatilinden 6 ay sonrasında cerrahi olarak küretajı yapıldı. Cerrahiden 7 ay sonra tamamen iyileşme gözlemlendi.

Sonuç

Osteonekroz tedavisinde konservatif veya cerrahi tedavi olmak üzere iki farklı yaklaşım söz konusudur. Son yıllarda konservatif uygulamalara kıyasla cerrahi tedavi ile daha başarılı sonuçlar alındığına dair görüşler öne çıkmaktadır. Yardımcı yöntemlerin etkinliği henüz kanıtlanmamış olsa da, cerrahiye destek olarak uygulanmalarına ilişkin olumlu sonuçlar bildirilmektedir.

Anahtar Kelimeler: bifosfonat, düşük yoğunluklu lazer terapisi, osteonekroz

Treatment of Stage III Medication-related Osteonecrosis of the Jaws: A Case Report

Fatih Girgin, Nejdet Koçak, Cavad Bahtiyarlı, Cem Üngör

Karadeniz Technical University Faculty of Dentistry, Department of Oral and Maxillofacial Surgery, Trabzon

Introduction

Medication-related osteonecrosis of the jaws (MRONJ) is a serious medication reaction characterized by progressive bone destruction in the maxillofacial region due to some medications used in the treatment of cancers such as breast and prostate cancers and osteoporosis.

Case Report

A 68-years-old male patient was admitted to our clinic with the complaints of exposed bone, pain, bad odor and pus. In the anamnesis, it was learned that he used intravenous zoledronic acid every 3 months due to the diagnosis of prostate Ca in 2019, and tooth extraction was performed from the right maxillary premolar region 4 months ago in an external center. It was determined that the osteonecrosis of the jaw was due to the use of bisphosphonates and the disease was at stage III. After the oncology consultation, drug holiday was started. Amoxicillin-clavulanic acid and metronidazole combined was prescribed to control the infection. In order to accelerate the formation of sequestration, intraoral washing twice a week and 16 seances of low-level laser therapy were applied in total. A surgical curettage was performed 6 months after the medication holiday. Complete recovery was observed 7 months after surgery.

Conclusion

There are two different methods in the treatment of osteonecrosis: conservative or/and surgical treatment. In recent years, opinions that more successful results are obtained with surgical treatment compared to conservative applications have come to the fore. Although the effectiveness of assistive methods has not been proven yet, positive results have been reported regarding their application as a support to surgery.

Keywords: bisphosphonate, low-level laser therapy, osteonecrosis



[PP-021]

Wharton Kanalında Görülen Megalite Konservatif Tedavi Yaklaşımı: Olgu Sunumu

Mehmet Demiray, Busehan Bilgin, Eldar Rasljanin, Öznur Özalp, Alper Sindel
Akdeniz Üniversitesi Diş Hekimliği Fakültesi, Ağız Diş ve Çene Cerrahisi Ana Bilim Dalı, Antalya, Türkiye

Amaç:

Sialolitiasis, en sık görülen tükürük bezi patolojisidir. Sialolitler başlıca submandibuler tükürük bezinde görülmekte olup genellikle 1 ila <10mm arasında ölçülür. 15mm ve üzeri ölçülen taşlar ise megalit olarak adlandırılır. Bu vaka raporu Wharton kanalında megaliti bulunan bir hastayı ve izlediğimiz tedavi yaklaşımını anlatmayı amaçlamaktadır.

Olgu:

65 yaşında kadın hasta yaklaşık 3 aydır devam eden yemek yeme sırasında ağrı şikayetiyle kliniğimize başvurmuştur. Yapılan ağız içi muayenesinde, ağız tabanında renk ve hacim değişikliği görülmesi de bidijital palpasyonda sert ve hareketli bir kitle tespit edilmiştir. CBCT de sol submandibular tükürük bezinde, Wharton kanalının distalinde sialolit olduğunu desteklemiştir. Tükürük bezi taşı, lokal anestezi altında kanalın marsupyalize edilmesiyle çıkarılmış olup herhangi bir komplikasyon yaşanmamıştır. Hastanın ameliyat sonrası 1 yıllık takibi sorunsuz seyretmiştir.

Sonuç:

Bu vaka raporu, Wharton kanalının bu tür megalitlerine ağız içi konservatif yaklaşımın uygulanabilirliğine dikkat çekmektedir. Tedaviden sonra submandibuler tükürük bezinde fonksiyon bozukluğu meydana gelmemiştir.

Anahtar Kelimeler: Megalit, Sialolitiasis, Wharton kanalı

Conservative Management of Megalith of Wharton's Duct: A Case Report

Mehmet Demiray, Busehan Bilgin, Eldar Rasljanin, Öznur Özalp, Alper Sindel
Department of Oral and Maxillofacial Surgery, Faculty of Dentistry, Akdeniz University, Antalya, Turkey

Objective:

Sialolithiasis is the most frequent pathology of main salivary glands. In most cases, the submandibular glands are affected and usually measure from 1 to <10mm and those of size greater than 15 mm are termed as megaliths. This report aimed to describe a patient presenting a megalith of Wharton's duct and the subsequent management.

Case:

A 65-year old female reported with complaints of pain during meals for around 3 months. Intraoral examination showed that floor of the mouth was unremarkable in terms of color and volume, while a hard and mobile nodule was detected on bidigital palpation. The CBCT revealed a salivary calculus within Wharton's duct distal to the left submandibular gland. The stone was retrieved by the marsupialization of duct under local anaesthesia without any complication. Post-operative one-year follow up of the patient was uneventful.

Conclusion:

This case report draws attention to the feasibility of a harmless conservative intraoral approach to such megalith of Wharton's duct. No submandibular function impairment remained after the therapy.

Keywords: Megalith, Sialolitiasis, Wharton's duct



[PP-022]

Santral Dev Hücreli Granülomanın Konservatif Tedavisi

Mehmet Emre Yurttutan¹, Büşra Şenel²

¹Ankara Üniversitesi, Diş Hekimliği Fakültesi, Ağız, Diş ve Çene Cerrahisi Anabilim Dalı, Ankara

²Ankara Üniversitesi, Diş Hekimliği Fakültesi, Ankara

Giriş

Santral dev hücre granüloma (SDHG) yaygın olmayan, sıklıkla çocuklarda ve gençlik dönemindeki bireylerde görülen, benign ancak lokal agresif seyir gösteren bir kemik tümörüdür. Maksillaya oranla sıklıkla mandibulada lokalize olan SDHG'lerin en sık izlenen klinik bulgusu ağrısız şişliktir. Radyolojik görüntüsü değişkendir, çoğunlukla çenelerde iyi sınırlı uniloküler veya multiloküler radyolüsent lezyonlar şeklinde görülmektedir. SDHG'ların etiolojisi tartışmalı olmakla birlikte kemiğin enflamasyon, travma ya da hemorojiye karşı lokal reparatif reaksiyonu şeklinde oluşurlar. Reaktif bir lezyon, gelişimsel bir anomali, neoplazma olabileceğine dair teoriler bulunur. En çok kabul gören tedavi metodu küretaj ile lokal eksizyondur. İntralezyonel steroid enjeksiyonu, rezeksiyon, sistemik kalsitonin uygulaması gibi cerrahi ve farmakolojik alternatif tedavi yöntemleri bulunmaktadır.

Vaka Sunumu

Sol yanakta ve çenede şişlik şikayetiyle müracaat eden 11 yaşındaki erkek hastanın radyolojik bulgularında bukkal ve lingualde ekspansiyon gözlenmiştir. Aspirasyon biyopsisi yapılmış ve bu süreçte kanama çok fazla görülmüştür ancak anjiyografisinde damar kaynaklı olmadığı anlaşılmıştır. İntralezyonel biyopsi yapıldığında dev hücreli lezyon olduğu anlaşılmıştır.

Vakada laboratuvar testleri ile hiperparatiroidizm ve Brown tümörü olasılığı elimine edilmiştir. İntralezyonel kortikosteroid (Sinakort-A) tedavisine başlandı. Enjeksiyon sonrası kanama azalır giriş sırasındaki direnç artmıştır buna karşın şişlik giderek büyümeye devam etmiştir. Enjeksiyona rağmen şişliğin artması lezyonun agresif formda olabileceğini düşündürmüştür. Agresif formda rezeksiyon önerilmektedir ancak hastanın yaşı gereği daha konservatif bir cerrahi tedavi olan küretaj uygun görülmüş ve uygulanmıştır. Hastanın düzenli aralıklarla klinik ve radyografik takibi yapılmıştır. 18 ay sonra nüks görüntülenmiş ve tekrar opere edilmiştir.

Sonuç

SDHG gibi agresif lezyonların %72 rekürens oranına sahiptir. Dolayısıyla kısa süreli aralıklarla uzun dönem takibi önerilmektedir.

Anahtar Kelimeler: Küretaj, Non-odontojenik Tümör, Santral Dev Hücreli Granüloma

Conservative Treatment of Central Giant Cell Granuloma

Mehmet Emre Yurttutan¹, Büşra Şenel²

¹Ankara University, Faculty of Dentistry, Department of Oral and Maxillofacial Surgery, Ankara

²Ankara University, Faculty of Dentistry, Ankara

Introduction

Central giant cell granuloma (CGCG) is an uncommon, benign but locally aggressive bone tumor frequently seen in children and adolescents. Painless swelling is the most common clinical finding of CGCG, mostly localized in the mandible compared to the maxilla. The radiological view is well-circumscribed unilocular or multilocular radiolucent lesions on the jaws. The most accepted treatment method is local excision with curettage. There are surgical and pharmacological treatment methods such as steroid injection into the lesion, resection, and systemic calcitonin injection.

Case Report

11-year-old male patient was admitted to our clinic with the complaint of swelling on the left cheek and chin. Buccal and lingual expansion was observed in the radiological findings. Aspiration biopsy was implemented and bleeding was observed a lot, but it was understood that it was not of vascular origin in the angiography. Incisional biopsy verified a giant cell lesion. The possibility of Brown tumor was eliminated by laboratory tests. Intralesional corticosteroid treatment was started. Post-injection bleeding decreased and resistance increased during injection, but the swelling gradually increased. The increase of swelling despite the injection shows that the lesion might be in aggressive form. Curettage was applied under general anesthesia. Clinical and radiographic follow-up of the patient was performed at regular intervals. After 18 months, recurrence was observed and operated again.

Result

Aggressive lesions such as CGCG have a 72% recurrence rate. Therefore, long-term follow-up at short-term intervals is recommended.

Keywords: Central Giant Cell Granuloma, Curettage, Non-odontogenic Tumor



[PP-023]

Dudak Repozisyon Tekniđi: Vaka Raporu

Atakan Karaman, Elif Aslı Gülşen, Uđur Gülşen

Zonguldak Bülent Ecevit Üniversitesi, Diş Hekimliđi Fakültesi, Ađız Diş ve Çene Cerahisi, Zonguldak

Amaç: Gummy smile olarak adlandırılan aşırı diş eti görünümü; kazanılmış veya edinilmiş deformiteler sonucu çeşitli etiyojilere bađlı olarak ortaya çıkabilen bir durumdur. Gummy smile nedenleri arasında dikey maksiller fazlalık, anterior dentoalveolar ekstrüzyon, dişlerdeki pasif erüpsiyon, kısa veya hiperaktif üst dudak ve bunların kombinasyonları gösterilmektedir. Lip Repositioning tekniđi maksiller fazlalık ve üst dudađın hiperaktifliđi ile iliřkili olduđu durumlarda görülen gummy smile olgularında tercih edilmektedir. Hastalar için ortognatik cerrahiye daha az invaziv bir iřlem olarak dudađın yeniden konumlandırılması uygun bir alternatiftir.

Olgu: Aşırı dişeti görünümü řikayeti ile kurumumuza başvuran otuz altı yařındaki kadın hastanın klinik ve radyografik muayenesi yapıldı. Kuron atařmanı ve klinik atařman seviyesinin ideal olduđu belirlendi. řikayetin kaynađının iskeletsel olduđu sonucuna varıldı. Hastaya gingivektomi veya kuron uzatma iřlemleri yerine dudak repozisyonu yapılmasına karar verildi. Lokal anestezi sonrası mukogingival birleřim üzerindeki mukozal doku çıkarıldı. Dudak istenilen pozisyona getirildikten sonra bölge basit suturla kapatıldı. Suturlar on gün sonra alındı.

Sonuç: İyileřme sorunsuz bir řekilde gerçekleřti. Dudak pozisyonu istenilen seviyede kaldı. Fazla diş eti görünürlüđü ortadan kalktı.

Anahtar Kelimeler: Dudak repozisyonu, fazla diş eti görünümü, gummy smile

Lip Repositioning Technique: A Case Report

Atakan Karaman, Elif Aslı Gülşen, Uđur Gülşen

Zonguldak Bülent Ecevit University, Faculty of Dentistry, Department of Oral and Maxillofacial Surgery, Zonguldak

Objective: Excessive gingival display, also called gummy smile, is one of several developmental or acquired deformities and conditions that manifest. The causes of gummy smile vary; vertical maxillary excess, anterior dentoalveolar extrusion, altered passive eruption, short or hyperactive upper lip, or combinations thereof, are among the possible causes. This report describes the use of surgical lip repositioning technique for the management of a gummy smile associated with vertical maxillary excess and hyperactive of the upper lip. For patients desiring a less invasive alternative to orthognathic surgery, lip repositioning is a viable alternative.

Case: Clinical and radiographic examination of a thirty-six-year-old female patient who complained of excessive gingival appearance was performed. It was concluded that the crown attachment, clinical attachment level was ideal and the source of the complaint was skeletal. For this reason, it was decided to perform lip repositioning instead of gingivectomy or crown lengthening procedures. After local anesthesia, the mucosal tissue between the mucogingival junction and the level determined was removed. After the lip was brought to the desired position, the wounds were combined with simple sutures. The sutures were removed after ten days.

Conclusion: The healing process was completed without any problem. The lip remained in the desired position and the gum visibility approached the ideal level. Excess gingival visibility has disappeared.

Keywords: Excessive gingival display, gummy smile, lip repositioning



[PP-024]

Odontojenik kiste sekonder gelişen desmoplastik fibromaya cerrahi yaklaşım

Merve Öztürk¹, Erol Cansız², Osman Küçükçakır¹, Sabahat Zeynep Yey¹

¹İstanbul Üniversitesi Diş Hekimliği Fakültesi, Ağız Diş ve Çene Cerrahisi Anabilim Dalı, İstanbul

²İstanbul Üniversitesi Tıp Fakültesi, Ağız Yüz ve Çene Cerrahisi Anabilim Dalı, İstanbul

Giriş: Desmoplastik fibroma uzun kemiklerde ve çene kemiklerinde görülen, lokal invaziv karakterli benign tümördür. Nadir olarak rastlanılır. Mandibulada yer alan vakaların yaklaşık %70'i posterior bölgede görülmektedir. Etiyolojisi bilinmemekle birlikte kemikte meydana gelen yaralanma sonrası miyofibroblastik çoğalma ile gelişebileceği düşünülmektedir. Tümörün lokalizasyonu ve boyutu uygulanacak tedavi yöntemini seçmekte önemli etkenlerdir. Basit küretaj, geniş eksizyon, rezeksiyon ve mandibulektomi cerrahi tedavi seçenekleri arasında yer almaktadır.

Vaka: 46 yaşında erkek hasta rutin dental muayenesinde saptanan sağ mandibular ramus ve retromolar üçgen arasında lokalize 3. molar dişe komşu litik lezyondan alınan biyopsi sonucunda kliniğimize refere edilmiştir. Yapılan klinik ve radyolojik incelemeler ile önceki biyopsi sonucu değerlendirilerek, marjinal mandibulotomi operasyonu planlandı. Nazotrakeal genel anestezi altında, hastanın CT datası kullanılarak elde edilen stereolitografik model üzerinde önceden şekillendirilmiş 2.7 mm çapında rekonstrüksiyon plağı uygulandı. Plak fiksasyonunu takiben, tümörü çevresindeki sağlam kemik dokusuyla birlikte çıkarılabilmek amacıyla marjinal mandibulotomi prosedürü uygulandı.

Sonuç: Desmoplastik fibroma gibi agresiv karakter gösteren, rekürrens insidansı yüksek lezyonlarda radikal cerrahi yöntemleri tercih edilmeli; hastanın estetik ve fonksiyonel ihtiyaçları göz önünde bulundurularak rekonstrüksiyon sağlanmalıdır. Bu noktada marjinal mandibulotomi gibi daha konservatif rezektif yaklaşımların uygulanması tercih edilebilir. Olası rekürrens nedeniyle hastaların uzun dönem takibi sağlanmalıdır.

Anahtar Kelimeler: desmoplastik fibrom, odontojenik kist, rezeksiyon

Surgical approach to desmoplastic fibroma developing secondary to the odontogenic cyst

Merve Öztürk¹, Erol Cansız², Osman Küçükçakır¹, Sabahat Zeynep Yey¹

¹Istanbul University, Faculty of Dentistry, Oral and Maxillofacial Surgery Department, İstanbul

²Istanbul University, Faculty of Medicine, Oral and Maxillofacial Surgery Department, İstanbul

Introduction: Desmoplastic fibroma is a rare, locally invasive benign tumor seen in long bones and jaw bones. Approximately %70 of the cases in the mandible are localized in the posterior region. Although etiology is unknown, it is thought that it may develop with myofibroblastic proliferation after bone injury. Localization and size of the tumor are important factors to decide on the treatment method to be applied. Simple curettage, wide excision, resection and mandibulectomy are among the surgical treatment options.

Case Presentation: A 46 years old male patient was referred to our clinic as a result of biopsy taken from the lytic lesion adjacent to 3rd molar tooth and the lesion localized between the right mandibular ramus and the retromolar triangle. The lesion was detected on the routine dental examination. Marginal mandibulotomy operation was planned by evaluating previous biopsy result, clinical and radiological examinations. Under nasotracheal general anesthesia, a 2.7 mm diameter reconstruction plaque which prebended on stereolithographic model obtained by using patient's CT data was applied. Following plaque fixation, marginal mandibulotomy procedure was performed with the purpose of removing the tumor with the intact bony tissue.

Conclusion: Radical surgical methods should be preferred in lesions like desmoplastic fibroma that have aggressive character and high recurrence incidence; reconstruction should be provided by considering the patient's esthetic and functional requirements. At this point, it may be preferable to apply more conservative resective approaches like marginal mandibulotomy. Long term patient follow up should be ensured due to possible recurrence.

Keywords: desmoplastic fibroma, odontogenic cyst, resection



[PP-025]

Akromegali Olan Bir Ortognatik Cerrahi Olgusuna Multidisipliner Yaklaşım

Emrah Mansuroğlu¹, Eren İlhan³, Abdülkerim Bayındır¹, Emre Ocak², Ümit Akal¹

¹Ankara Üniversitesi Diş Hekimliği Fakültesi Ağız Diş ve Çene Cerrahisi Ana Bilim Dalı

²Ankara Üniversitesi Tıp Fakültesi Kulak Burun Boğaz Bölümü

³Muayenehane

Giriş:

Akromegali, büyüme hormonu (GH) salgılayan bir ön hipofiz tümörünün bir sonucudur. Postpubertal GH'nin aşırı üretimi, çenelerin ve yüz kemiklerinin oldukça asimetrik büyümesine neden olur. Akromegali hastaları mandibular deformite ve diş oklüzyonunda değişiklik fark ettiğinde, hastalar genellikle ortodontik konsültasyon için hastahaneye başvururlar. Akromegali ramusun genişlemesi ve mandibula, çene ve dudakların belirginleşmesi ile karakterizedir.

Tümör cerrahi olarak çıkarıldığında veya radyoterapi ile ilerleyici somatik şekil bozukluğu durabilir, ancak orofasiyal bölgedeki iskelet deformitesi devam eder ve sıklıkla ortognatik cerrahi ile tedavi edilmesi gerekir. Burada multidisipliner yaklaşımla tedavi edilen ve ortognatik cerrahi ile mandibulomaksiller deformitesi düzeltilen bir akromegali hastasını sunuyoruz.

Vaka raporu:

Bu raporda, akromegali sonucu gelişen prognatizmin düzeltilmesi için Ankara Üniversitesi Diş Hekimliği Fakültesi'ne başvuran 32 yaşında bir erkek hasta sunulmaktadır. Hastanın sefalometrik analizinde Sınıf III iskelet büyüme formu elde edildi. Fizik muayenesinde makroglossi, belirgin supra orbital sırtlı içbükey profil, prognatizm, iri dudaklar ve bombeli burun dikkati çekiyordu. Bir yıl önce tümör alındı, ortognatik cerrahi yapıldı ve hasta dört ay sonra rinoplasti ameliyatı olacak.

Anahtar Kelimeler: Akromegali, Ortognatik, Multidisipliner

Multidisciplinary Approach for A case of Orthognathic Surgery with Acromegaly

Emrah Mansuroğlu¹, Eren İlhan³, Abdülkerim Bayındır¹, Emre Ocak², Ümit Akal¹

¹Ankara University Faculty of Dentistry Department of Oral and Maxillofacial Surgery

²Ankara University Faculty of Medicine The Department of Ear-Nose-Throat

³Clinic

Acromegaly is a result of an anterior pituitary tumor that secretes growth hormone (GH). Postpubertal overproduction of GH cause highly asymmetrical growth of the jaws and facial bones. When patients with acromegaly notice mandibular deformity and change of dental occlusion, they often visit for an orthodontic consultation. It is characterized by enlargement of the ascending ramus and prominence of the mandible, chin, and lips. When the tumor is surgically removed or irradiated the progressive somatic disfigurement may stop, but the skeletal deformity in the orofacial region persists and often needs to be treated by orthognathic surgery. Here, we present a case of acromegaly patient that be treated with multidisciplinary approach and mandibulomaxillary deformity was corrected by orthognathic surgery.

Case:

In this report we present a 32 years old male visited for correction of Prognathism resulted from acromegaly in Dentistry Faculty of Ankara University. Class III skeletal growth form was achieved in his cephalometry analysis. Macroglossia, concave profile with prominent supra orbital ridges, prognathism, large lips and bulbous nose were noticeable in his physical examination. The tumor was removed one year ago, orthognathic surgery was performed and the patient will undergo an operation for rhinoplasty after four months.

Keywords: Acromegaly, Orthognathic, Multidisciplinary



[PP-026]

Maksiller Sinüs ve Burun Tabanı ile İlişkili Geniş Radiküler Kistin Tedavisi: Olgu Sunumu

Anıl Karaman, Umut Can Şimşek

Ege Üniversitesi Diş Hekimliği Fakültesi, Ağız Diş ve Çene Cerrahisi Anabilim Dalı, İzmir, Türkiye

Giriş: Tedavisi geciktirilmiş odontojenik kistler, geniş doku yayılımı ile agresif kemik veya yumuşak doku tümörleri ile karışabilmektedir. Bu durum, kistik lezyonun tedavi planlamasını değiştirebilmekte ve rekonstrüktif girişim gereksinimine neden olabilmektedir. Bu vaka raporunda, maksillar anterior bölgede tedavisi ertelenmiş, tünel defektli ve anatomik yapılar ile ilişkili kistik lezyonun tedavisi sunulmuştur.

Vaka: Otuz iki yaşında erkek hasta, palatinal mukozada şişlik, akıntı ve ağrı şikayeti ile Ege Üniversitesi Diş Hekimliği, Ağız, Diş ve Çene Cerrahisi Kliniği'ne başvurmuştur. Hastanın diş hekimi korkusu nedeniyle tedaviyi ertelediği ve son 1 aydır devam eden palatinal bölgedeki pürülan eksuda akışı nedeniyle kliniğimize başvurmaya karar verdiği öğrenilmiştir. Klinik değerlendirmede, kistik lezyonu içine alan dişlerde geniş çürükler ve lüksasyon gözlenmiştir. Radyolojik değerlendirmede, 13 ve 27 numaralı dişler bölgesinde, vestibül ve palatinal kortikal kemikte ekspansiyon ve geniş perforasyon alanları izlenmiştir. Tedavi planlamasını netleştirmek amacıyla insizyonel biyopsi uygulanmış ve patoloji sonucunda lezyonun radiküler kist olduğu öğrenilmiştir. Operasyonda anterior nazal spina korunarak, vestibül kortikal perforasyonlardan yaklaşım sağlanmış ve kist enükle edilmiştir. Maksiller sinüs membranı ve burun tabanı mukozası ekspoze olduğu görülmüş fakat herhangi bir perforasyon izlenmemiştir. Kist kavitesine, sünger şeklindeki lokal hemostatik ajanlara emdirilen trombosit zengin fibrin yerleştirilmiştir. Post-operatif dönemde, iyileşme bozukluğu veya ciddi bir komplikasyon ile karşılaşılmasıdır.

Sonuç: Diş hekimliği korkusu, hastaların tedaviyi ertelemesine neden olmaktadır ve ertelenen tedavi ile artan doku kaybı tedaviyi zorlaştırmaktadır. Bu nedenle, anatomik yapılar ile ilişkili geniş kistik lezyonlarda, biyopsi alımı ile tedavi planlamasının yapılması ve iyileşmeyi desteklemek için kist kavitesinin yardımcı materyaller ile desteklenmesi önem taşımaktadır.

Anahtar Kelimeler: enjekte edilebilir trombosit zengin fibrin, enükleasyon, radiküler kist, tünel defektli

Treatment of Large Radicular Cyst Related to Maxillary Sinus and Nasal Floor: A Case Report

Anıl Karaman, Umut Can Şimşek

Department of Oral and Maxillofacial Surgery, School of Dentistry, Ege University, İzmir, Turkey

Introduction: Untreated odontogenic cysts can be mistaken for lesions with the potential to invade surrounding tissues. This may affect the treatment plan and change reconstructive surgery need. Delayed treatment of maxillary radicular cyst associated with anatomical structures with a tunnel defect was presented in this case report.

Case: A 32 year-old male patient with complaints of swelling and pain in palatal mucosa was referred to Oral and Maxillofacial Surgery Department, School of Dentistry, Ege University. Patient reported to delayed treatment related dental fear and decided to apply to our clinic with pus in the palatal region during one-month. Clinical and radiological examination revealed that expansion and large perforation areas were observed in the vestibular and palatal cortical bone in the area of teeth 13 and 27. Incisional biopsy was performed and as a result of the histopathological examination, it was learned that the lesion was a radicular cyst. It was approached through cortical perforations in surgery, anterior nasal spine was preserved and the cyst enucleated. The maxillary sinus membrane and nasal floor mucosa were exposed but no perforation occurred. Injectable platelet rich fibrin with local hemostatic sponges was placed in cyst cavity. Uneventful healing was observed.

Conclusion: Dental fear causes patients to delay treatment and increased tissue destruction makes the treatment more complex. It is important to plan the treatment with biopsy and support the cyst cavity with supplementary materials for better healing in large cystic lesions that associated with anatomical structures.

Keywords: enucleation, injectable platelet rich fibrin, radicular cyst, tunnel defect



[PP-027]

Oral Lipom: Olgu Sunumu

Uluç Özyürek, Umut Can Şimşek, Anıl Karaman, Mert Kırdemir, Fatma Bahar Sezer
Ege Üniversitesi Diş Hekimliği Fakültesi, Ağız Diş ve Çene Cerrahisi Anabilim Dalı, İzmir, Türkiye

Giriş: Lipomlar oral bölgede nadir olarak karşılaşılan mezenkimal orijinli tümörlerdir. Lipom birçok farklı oral patoloji ile karışabilmektedir ve bu durum, klinik değerlendirmede tanı açısından yanıltıcı olabilmektedir. Bu olgu sunumunda, diş merkezlerde odontojenik apse olduğu düşünülerek antibiyoterapi uygulanan ve tedaviye yanıt alınamayan alt çene bukkal mukozasındaki ekspansif lezyonun teşhis ve tedavisi sunulmuştur.

Vaka: 41 yaşında kadın hasta, 1 yıldır mandibula sağ bukkal mukozada ağrısız şişlik şikayeti ile Ege Üniversitesi Diş Hekimliği Ağız Diş ve Çene Cerrahisi Anabilim Dalı'na başvurmuştur. Alınan anamnezde, lezyonun zaman içinde yavaş büyüme gösterdiği öğrenildi. Klinik ile radyografik tetkikler sonucu, histopatolojik inceleme gereksinimi ile ön tanının kesinleştirilmesi amacıyla eksizyonel biyopsi uygulanmasına karar verildi. Kök rezorbsiyonu gözlenen, çekim endikasyonu bulunan 46 numaralı diş çekilerek ve bukkal mukozal flep açılarak lezyon eksize edilmiştir. Histopatolojik inceleme sonucu lipom olarak belirtilmiştir.

Sonuç: Lipomlar, benign tümoral oluşumlardır. Ağrısız şişlik ve mukozal ekspansiyon bulguları çoğunlukla rahatsızlık yaratmadığı için, hasta ve hekimler tarafından yanlış değerlendirilmeye müsaittir. Bu lezyonlar yıllarca farkedilmeden kalabilir, farkedildiklerinde ise diğer patolojik durumlarla karıştırılması olasıdır. Bu nedenle, lipom ön tanısı konulan olguların ayırıcı tanısının hassasiyetle yapılması önem taşımaktadır.

Anahtar Kelimeler: Eksizyon, mezenkimal tümör, oral lipom

Oral Lipoma: A Case Report

Uluç Özyürek, Umut Can Şimşek, Anıl Karaman, Mert Kırdemir, Fatma Bahar Sezer
Department of Oral and Maxillofacial Surgery, School of Dentistry, Ege University, İzmir, Turkey

Introduction: Despite the fact that lipomas are the most common tumors of mesenchymal origin in the human body, they are rarely seen in the oral region. For this reason, it is difficult to diagnose the lesion clinically and to carry out appropriate treatment planning. It was presented that the diagnosis and treatment of an expansive lesion in the buccal mucosa of the mandible, which was tried to treat with antibiotics and failed in this case report.

Case Presentation: A 41 year old female patient with the complaint of painless swelling in the right buccal mucosa of the mandible for 1 year was referred to Oral and Maxillofacial Surgery Department, School of Dentistry, Ege University. It was learned that from the patient, the lesion grew slowly over time. As a result of clinical and radiographic examinations, it was decided to perform excisional biopsy for histopathological examination. Tooth no 46 with root resorption was extracted, and the lesion was excised with buccal mucosal flap. Histopathological results confirm that the lesion was a lipoma.

Conclusion: Lipomas are benign tumoral formations. Since painless swelling and mucosal expansion findings do not cause discomfort, they are susceptible to misdiagnose and improper treatment by the patient and dentists who do not have enough experience about these lesions. Therefore, these lesions may remain undetected for years, and when they are noticed, they are likely to be confused with other pathological conditions. The treatment option for this lesion is mostly excision, recurrence is rare.

Keywords: Excision, mesenchymal tumor, oral lipoma



[PP-028]

Maksiller Diş Etinde Periferik Odontojenik Miksoma Olgusu

Selen Elif Cipoğlu¹, Mehmet Onur Meray¹, İrem Hicran Özbudak², Öznur Özalp¹, Göksel Şimşek Kaya¹, Alper Sindel¹, Mehmet Ali Altay¹

¹Akdeniz Üniversitesi Diş Hekimliği Fakültesi, Ağız Diş ve Çene Cerrahisi Anabilim Dalı, Antalya, Türkiye

²Akdeniz Üniversitesi Tıp Fakültesi, Patoloji Anabilim Dalı, Antalya, Türkiye

Amaç: Odontojenik miksoma, genellikle mandibulada ve merkezi yerleşimli görülen, ektomezansim kökenli odontojenik benign bir tümör olup, periferik yerleşim oldukça nadir görülmektedir. Periferik miksoma, pyojenik granülom, periferik dev hücreli granülom gibi diğer periferik odontojenik tümörlerle yüksek benzerlik göstermesi ve patognomonik bulgusu bulunmamasından dolayı ayırıcı tanısı önem arz etmektedir.

Bu vaka raporunda, sol maksilla posterior bölgede yer alan geniş sınırlı bir periferik miksoma olgusu ve tedavisi sunulacaktır.

Vaka: 60 yaşında kadın hasta sol maksilla posterior bölgede şişlik ve çiğnemede rahatsızlık şikayeti ile kliniğimize başvurmuştur. İntraoral muayenede sol maksiller premolar dişlerin labialinde egzofitik, saplı yaklaşık 1.5x2.5 cm'lik kitle tespit edilmiştir. Eksizyonel biyopsi sonucunda lezyon odontojenik miksoma ile uyumlu histopatolojik bulgular göstermiştir. Post-operatif 8 aylık takipte herhangi bir nüks bulgusuna rastlanmamıştır.

Sonuç: Periferik odontojenik miksoma oldukça nadir görülen intraoral tümörler arasında olup, kesin tanı için histopatolojik inceleme altın standarttır.

Anahtar Kelimeler: periferik odontojenik miksoma, odontojenik tümörler, diş eti

A Case of Peripheral Odontogenic Myxoma of The Maxillary Gingiva

Selen Elif Cipoğlu¹, Mehmet Onur Meray¹, İrem Hicran Özbudak², Öznur Özalp¹, Göksel Şimşek Kaya¹, Alper Sindel¹, Mehmet Ali Altay¹

¹Department of Oral and Maxillofacial Surgery, Faculty of Dentistry, Akdeniz University, Antalya, Turkey

²Department of Pathology, Faculty of Medicine, Akdeniz University, Antalya, Turkey

Objective: Odontogenic myxoma is an odontogenic benign tumor of ectomesenchymal origin, usually located in the mandible and centrally, and peripheral localization is extremely rare. Differential diagnosis is important because of its high similarity with other peripheral odontogenic tumors such as peripheral myxoma, pyogenic granuloma, and peripheral giant cell granuloma and the absence of pathognomonic findings.

In this case report, a case of peripheral myxoma with a wide margin located in the posterior region of the left maxilla and its treatment will be presented.

Case: A 60-year-old female patient presented to our clinic with the complaint of swelling in the left maxilla posterior region and discomfort in chewing. On intraoral examination, an exophytic, pedunculated mass of approximately 1.5x2.5 cm was detected in the labial of the left maxillary premolar teeth. As a result of excisional biopsy, the lesion showed histopathological findings consistent with odontogenic myxoma. No sign of recurrence was observed in the post-operative 8-month follow-up.

Conclusion: Peripheral odontogenic myxoma is among the extremely rare intraoral tumors, and histopathological examination is the gold standard for definitive diagnosis.

Keywords: peripheral odontogenic myxoma, odontogenic tumors, gingiva



[PP-029]

Evre III MRONJ tedavisinde fasıllı antibiyoterapi ve cerrahi yaklaşım: Bir olgu sunumu

Mahmut Erkal, Selen Elif Cipoğlu, Alper Sindel, Mehmet Ali Altay, Öznur Özalp
Akdeniz Üniversitesi, Diş Hekimliği Fakültesi, Ağız Diş ve Çene Cerrahisi Anabilim Dalı, Antalya, Türkiye

Giriş: Çenenin ilaçla ilişkili osteonekrozu (MRONJ)'nun görülme sıklığı giderek artmakta olup, ideal tedavi yöntemi ile ilghalen tartışılmalıdır. Bu vaka raporunda, zoledronik asit kullanımına bağlı gelişen evre III MRONJ olgusunun medikal ve cerrahi yaklaşım ile kombine tedavisi sunulmaktadır.

Vaka: Renal hücreli karsinoma tanılı 64 yaşında erkek hasta, kliniğimize çenede metastaz şüphesi ile yönlendirildi. Yapılan klinik ve radyolojik muayenede, hastada sağ maksilla posterior ve sol mandibula parasimfiz bölgede ekspoze kemik ile seyreden MRONJ varlığı tespit edilmiştir. Sağ maksiller bölgede, nekroz alanının maksiller sinüs ile ilişkide olması nedeniyle MRONJ tablosu evre III olarak tanımlanmıştır. 5 ay süre ile fasıllı antibiyoterapi ve oral irrigasyon uygulanarak sekestr oluşumu takip edilmiştir. Sonrasında, lokal anestezi altında nekroze kemik rezeke edilerek bölge bukkal yağ pedi ve mukozal flep ile gerilimsiz olarak primer kapatılmıştır. 6 aylık takip periyodunda bölgede herhangi bir enfeksiyon bulgusu veya flepte dehisens gözlenmemiştir. Mandibuladaki nekrotik alan, sekestr oluşumu bakımından halen takip edilmektedir.

Sonuç: Bu vaka raporundan elde edilen sonuçlar, evre III MRONJ olgularına yaklaşımda, tüm lokal ve sistemik faktörler değerlendirilerek hastaya özgü tedavi planlamasının, tedavi başarısına katkı sağlayacağını göstermektedir.

Anahtar Kelimeler: mronj, antibiyoterapi, zoledronik asit

Intermittent antibiotherapy and surgical treatment in management of stage III MRONJ: A case report

Mahmut Erkal, Selen Elif Cipoğlu, Alper Sindel, Mehmet Ali Altay, Öznur Özalp
Department of Oral and Maxillofacial Surgery, Faculty of Dentistry, Akdeniz University, Antalya, Turkey

Introduction: Although the incidence of medication-related osteonecrosis of the jaws (MRONJ) is increasing, the ideal treatment is still controversial. This report aimed to present a combined treatment protocol in a patient with stage III MRONJ.

Case: A 64-year-old male patient diagnosed with renal cell carcinoma was referred to our clinic with suspicion of metastasis in the jaw. Clinical and radiological examination revealed the presence of MRONJ with exposed bone in right maxilla and left mandibular parasymphysis. The exposed area in the right maxillary region was defined as stage III due to the severe relation with maxillary sinus. Sequester formation was followed by applying intermittent antibiotherapy and oral irrigation for 5 months. Afterwards, the necrotic bone was resected under local anesthesia and the area was closed primarily with a buccal fat pad and mucosal flap without tension. During the 6-month follow-up period, no signs of infection or flap dehiscence was observed. Necrotic area in the mandible is still monitored for sequestration by the application of proposed protocol.

Conclusion: The results presented in this case report, have shown that a patient-specific treatment planning considering all local and systemic factors may contribute to the success of the treatment in management of stage III MRONJ cases.

Keywords: mronj, antibiotherapy, zoledronic acid



[PP-030]

Sert doku augmentasyonu ile eş zamanlı implant yerleştirilen hastada gelişen yangılı oral mukoza reaksiyonu: Bir olgu sunumu

Sadi Memiş, Sinan Ala

Kocaeli Üniversitesi, Diş Hekimliği Fakültesi, Ağız Diş ve Çene Cerrahisi Anabilim Dalı, Kocaeli, TÜRKİYE

Amaç: Yangı (inflamasyon) vital dokunun her türlü canlı, cansız yabancı etkene veya içsel/dışsal doku hasarına verdiği selüler, vasküler ve humoral bir seri yanıtıdır. Bu vaka raporunda maksilla posterior bölgede sert doku augmentasyonu ile eş zamanlı yerleştirilen dental implant cerrahisi sonrası mukozada gelişen inflamatuvar reaksiyonun tedavi süreci ve hasta takibi anlatılmaktadır.

Olgu: Hipertansiyon ve hipotiroidi hastalıkları bulunan ksenojenik kemik grefti, membran ve eş zamanlı dental implant uygulanan 58 yaşında kadın hastada işlem sonrası işlem uygulanan bölgede şiddetli ağrı şikayetiyle kliniğimize başvurdu. İlgili bölgede gelişen 15x12x6mm boyutlarında hiperemik, egzofitik ve ülser lezyondan eksizyonel biyopsisi alındı. Bölgedeki enfekte partikül kemik greft partikülleri ve membran kalıntıları eksize edildi. Dental implantların takibinin radyolojik olarak yapılmasına karar verildi. Hastaya bir hafta süreyle antibiyotik, analjezik ve gargara kullanması önerildi. Hastanın birinci hafta klinik muayenesinde sorunsuz iyileşme görüldü. Histopatolojik incelemede iltihabi granülasyon dokusu ve akut-kronik yangılı oral mukoza sonucu alındı.

Sonuç: Dental implant yerleştirilmesi ve eş zamanlı uygulanan augmentasyon prosedürleri yüksek klinik başarı oranları gösterse de bazen hastalarda yabancı doku reaksiyonları, enfeksiyon ile seyreden yangılı yuvarak doku reaksiyonları görülebilmektedir. Oral cerrahi işlemler sonrası hasta takiplerinin ve kontrollerinin dikkatle yapılması önerilir.

Anahtar Kelimeler: sert doku augmentasyonu, dental implant, oral mukoza reaksiyonu, komplikasyon

Inflammatory oral mucous reaction in a patient with simultaneous implant placement with hard tissue augmentation: A case report

Sadi Memiş, Sinan Ala

Kocaeli University, Faculty of Dentistry, Department of Oral and Maxillofacial Surgery, Kocaeli, TURKEY

Objective: Inflammation is a series of cellular, vascular and humoral responses of vital tissue to any living or non-living foreign body or internal/external tissue damage. In this case report, the treatment process and patient follow-up of the inflammatory reaction developing in the mucosa after dental implant surgery placed simultaneously with hard tissue augmentation in the maxilla posterior region are described.

Case: A 58-year-old female patient with hypertension and hypothyroidism who underwent xenogenic bone graft, membrane and simultaneous dental implant applied to our clinic with the complaint of severe pain in the area where the procedure was performed. Excisional biopsy was taken from the hyperemic, exophytic and ulcerated lesion of 15x12x6mm in the related region. Infected bone graft particles and membrane remnants in the area were excised. It was decided to follow up the dental implants radiologically. The patient was recommended to use antibiotics, analgesics and mouthwash for one week. An uneventful recovery was observed in the first week clinical examination. In the histopathological examination, the result of inflammatory granulation tissue and acute-chronic inflamed oral mucosa was obtained.

Conclusion: Although dental implant placement and simultaneous augmentation procedures show high clinical success rates, sometimes foreign tissue reactions and inflammatory soft tissue reactions with infection can be seen in patients. It is recommended that patient follow-ups and controls be done carefully after oral surgical procedures.

Keywords: hard tissue augmentation, dental implant, oral mucosal reaction, complication



[PP-031]

Mandibula Angulus Bölgede Osteomyelite Yol Açan Bilateral Ektopik Üçüncü Molar Dişin İntraoral Çıkarılması: Bir Olgu Sunumu

Büşra Karaca, Aşkın Dilara Kaynak, Mehmet Ali Altay, Öznur Özalp
Akdeniz Üniversitesi Diş Hekimliği Fakültesi, Ağız Diş ve Çene Cerrahisi Ana Bilim Dalı, Antalya, Türkiye

Amaç: Ektopik dişlerin çekimi, çeşitli anatomik sınırlamalar nedeniyle zor olabilmektedir. Bu vaka raporu, minimal invaziv bir yaklaşımla osteomyelit ile ilişkili bilateral ektopik mandibular üçüncü molar diş çekimini sunmaktadır.

Olgu: 52 yaşında erkek hasta sol arka çenede ağrı ve şişlik nedeniyle başvurdu. Klinik ve radyolojik incelemede, sağ ve sol mandibula angulusta yer alan derin gömülü üçüncü bir molar ve pürülan drenaj ile dişten alveolar krete uzanan geniş bir kemik yıkımı saptandı. Dişi çıkarmak ve mandibular devamlılığı sağlamak amacıyla intraoral yaklaşım kullanılarak modifiye bir tedavi uygulandı.

Sonuç: Ektopik diş çekimlerinin başarılı bir şekilde yönetilebilmesi ve komplikasyonların önlenmesi amacıyla hastaya özgü tedavi planlaması yapılmalıdır.

Anahtar Kelimeler: ağız içi yaklaşım, ektopik üçüncü molar, mandibula

Intraoral Removal of Bilateral Ectopic Third Molar Leading to Osteomyelitis in the Mandibular Angle: A Case Report

Büşra Karaca, Aşkın Dilara Kaynak, Mehmet Ali Altay, Öznur Özalp
Department of Oral and Maxillofacial Surgery, Faculty of Dentistry, Akdeniz University, Antalya, Turkey

Objective: Removal of ectopic teeth may be challenging due to various anatomical limitations. This case report presents the management of an ectopic third molar associated with osteomyelitis by a minimally invasive approach.

Case: A 52-year-old male was referred for pain and swelling in left posterior mandible. Clinical and radiological examination revealed a deeply impacted third molar located at the right and left mandibular angle and an extensive destruction in bone extending from the tooth to the alveolar crest with purulent drainage. A modified treatment was performed using an intraoral approach in an attempt to remove the tooth and maintain the mandibular continuity.

Conclusion: Individual treatment planning should be performed for successful management of ectopic teeth in order to prevent further complications.

Keywords: intraoral approach, ectopic third molar, mandible

[PP-032]

Maksillada gözlenen yabancı cismin cerrahi olarak uzaklaştırılması: Bir vaka raporu

Şiyar Mutlu Gözen, Sadi Memiş
Kocaeli Üniversitesi, Diş Hekimliği Fakültesi, Ağız, Diş ve Çene Cerrahisi Anabilim Dalı, Kocaeli, TÜRKİYE

Amaç: Maksillofasiyal bölgede yabancı cisimlerin bazen klinik semptom vermeden uzun yıllar kalabildiği bilinmektedir. Bu vaka raporunda üst çene bölgesinde yabancı cisim bulunan hastanın cerrahi tedavisi sunulmuştur.

Olgu: Diş çekimi için kliniğimize başvuran 37 yaşında erkek hastadan alınan rutin panoramik radyografide sol fossa kanina bölgesinde radyo-opak cisim tespit edildi. Alınan anamnezde hastanın 1998 yılında ateşli silah yaralanması geçirdiği öğrenildi. Yabancı cismin lokalizasyonunu tespit etmek için dental volümetrik tomografiden yararlanıldı. Lokal anestezi altında yabancı cisim uzaklaştırıldı.

Sonuç: Yabancı cisimlerin aylar veya yıllar sonra klinik semptomla sebep olabilen reaksiyonlar oluşturabildiği bilinmektedir. Bu vaka hastanın kendi isteği doğrultusunda cerrahi olarak yabancı cisim uzaklaştırılmıştır. 3 aylık takipte hastada komplikasyon görülmedi.

Anahtar Kelimeler: ateşli silah yaralanması, maksillofasiyal, yabancı cisim

Surgical removal of the foreign body observed in the maxilla: A case report

Şiyar Mutlu Gözen, Sadi Memiş
Kocaeli University Faculty of Dentistry Department of Oral and Maxillofacial Surgery, Kocaeli, TURKEY

Objective: It is known that foreign bodies in the maxillofacial region can sometimes remain for many years without clinical symptoms. In this case study, the surgical treatment of a patient with a foreign body in his maxilla is presented.

Case: A radio-opaque body was detected in the left fossa canina region in the routine panoramic radiograph taken from a 37-year-old male patient who referred to our clinic for tooth extraction. In the anamnesis, it was learnt that the patient had a gunshot injury in 1998. Dental volumetric tomography was used to detect the localization of the foreign body. The foreign body was removed under local anesthesia.

Conclusion: It is known that foreign bodies can cause reactions that can cause clinical symptoms months or years later. In this case, the foreign body was surgically removed at the request of the patient. No complications were observed in the patient in the 3-month follow-up.

Keywords: foreign body, gunshot injury, maxillofacial



[PP-033]

Mandibulada gelişen dev boyutlu dentigeröz kist ve cerrahi tedavisi: Bir vaka raporu

Siyar Mutlu Gözen, Sadi Memiş

Kocaeli Üniversitesi, Diş Hekimliği Fakültesi, Ağız, Diş ve Çene Cerrahisi Anabilim Dalı, Kocaeli, TÜRKİYE

Amaç: Çoğunlukla gömülü mandibular 3. molar dişlerle ilişkili olan dentigeröz kistler genellikle rutin dental radyografilerde tespit edilir. Enfekte olmadıkları sürece çoğunlukla semptom vermezler. Bu vaka sunumunda, mandibulada gelişen dev boyutlu dentigeröz kist olgusunun cerrahi tedavi süreci anlatılmıştır.

Olgu: 56 yaşında erkek hasta çene bölgesinde şişlik şikayeti ile oral and maksillofasiyal cerrahi kliniğine başvurdu. Klinik muayenede; mandibulada ekspansiyon gözlemlendi. Sağ alt üçüncü molar kaynaklı geliştiği düşünülen 58x64x19 mm boyutlarında lezyon panoramik radyografide ve CBCT’de izlendi. Radyolojik muayenede n.alveolaris inferior’un canalis mandibularis ile yakın komşulukta olduğu görüldü. Histopatolojik incelemede non-keratinize çok katlı yassı epitelle döşeli dentigeröz kist ile uyumlu lezyon izlendi. Neoplastik bir lezyonu düşündürecek bulgu saptanmamıştır. 19 ay süreyle dekompresyon uygulanan lezyon 34x41x8 mm boyutuna küçüldükten sonra sağ alt ikinci molar ve üçüncü molar dişler ekstrekte edildi ve dentigeröz kist enükle edildi. Hastanın 20 ay süreyle takibinde sorunsuz iyileşme görüldü.

Sonuç: Dentigeröz kistler çenelerde sürmeyen dişler nedeniyle gelişen ve semptom vermediklerinde çok büyük boyutlara ulaşabilen lezyonlardır. Dev boyutlu dentigeröz kist tedavisinde dekompresyon ve sonrasında uygulanan enükleasyon ile başarılı sonuç elde edildi.

Anahtar Kelimeler: dekompresyon, dentigeröz kist, ekstraksiyon, enükleasyon, kist

Giant dentigerous cyst in the mandible and its surgical treatment: A case report

Siyar Mutlu Gözen, Sadi Memiş

Kocaeli University, Faculty of Dentistry, Department of Oral and Maxillofacial Surgery, Kocaeli, TURKEY

Objective: Dentigerous cysts, most often associated with impacted mandibular third molars, are usually detected on routine dental radiographs. They often do not cause symptoms unless they are infected. In this case report, the surgical treatment of a giant dentigerous cyst in the mandible is described.

Case: A 56-year-old male patient was referred to the oral and maxillofacial surgery clinic with the complaint of swelling in the chin area. In clinical examination; expansion in the mandible was observed. The 58x64x19 mm lesion, which was thought to have originated from the right lower third molar, was observed on panoramic radiography and CBCT. In the radiological examination, it was seen that the n.alveolaris inferior was in close proximity to the canalis mandibularis. Histopathological examination revealed a lesion consistent with a dentigerous cyst lined with non-keratinized stratified squamous epithelium. No finding suggestive of a neoplastic lesion was detected. After the lesion was decompressed for 19 months and it was shrunk to 34x41x8 mm, the right mandibular second and third molars were extracted and the dentigerous cyst was enucleated. In the follow-up of the patient for 20 months, a successful recovery was observed.

Conclusion: Dentigerous cysts are lesions that develop due to non-eruptive teeth in the jaws and can reach large sizes when they do not cause symptoms. Decompression followed by enucleation was successful in the treatment of giant sized dentigerous cysts.

Keywords: cyst, decompression, dentigerous cyst, enucleation, extraction



[PP-034]

Dentigeröz Kist: Olgu Sunumu

Murat Mutlu, Mert Özlü, Serpil Altundoğan

Ankara Üniversitesi Diş Hekimliği Fakültesi, Ağız, Diş ve Çene Cerrahisi Ana Bilim Dalı, Ankara

Giriş: Dentigeröz kistler, sürmemiş veya gömülü dişlerin kronlarıyla ilişkili odontojenik kistlerdir. Bu kistlerin çoğu mandibular üçüncü molarlar, maksiller üçüncü molarlar ve kanin dişler ile ilişkilidir. Dentigeröz kistler, sürmemiş gömülü dişlerin kron kısmını kapsar. 6-7 yaş arası dentigeröz kistli çocuk hastaların oranı sadece %9.1'dir.

Olgu: 7 yaşındaki sistemik hastalığı bulunmayan kız çocuğu kliniğimize sol maksillar posterior bölgede ağrısız şişlik şikayeti ile başvurdu. Yapılan intraoral muayene sonucunda sol maksiller posterior bölgede hafif ekspansiyon gözlemlendi. Hastadan alınan panoramik görüntüleme 25 numaralı dişin orbita alt kısmına kadar ilerlediği ve etrafında geniş radyolüsent, unilokuler lezyon bulunduğu izlendi. Lezyon bilgisayarlı tomografi ile üç boyutlu olarak değerlendirildi. Kist genel anestezi altında enükle edildi. Patolojiye gönderilen kistik lezyonun histopatolojik tanısı dentigeröz kist olarak değerlendirildi. Post operatif bir yıl sonunda alınan kontrol panoramik filmi ile tam iyileşmenin olduğu gözlemlendi.

Sonuç: Dentigeröz kistler çoğunlukla gömülü üçüncü molar bölgede ve yaşamın ikinci ve üçüncü dekatlarında görülmekle birlikte bazen çocuk hastalarda ve premolar bölgede de görülebileceği unutulmamalıdır. Büyük dentigeröz kistlerin tedavisinde marsupiyalizasyon önemli bir yere sahiptir ancak hastamız kooperasyon eksikliği nedeniyle enükleasyon ile tedavi edilmiştir

Anahtar Kelimeler: Dentigeröz kist, enükleasyon, odontojenik kist

Dentigerous Cyst: Case Report

Murat Mutlu, Mert Özlü, Serpil Altundoğan

Ankara University Faculty of Dentistry, Department of Oral and Maxillofacial Surgery, Ankara

Introduction: Dentigerous cysts are odontogenic cysts associated with the crowns of unerupted or impacted teeth. Most of these cysts are associated with mandibular third molars, maxillary third molars, and canine teeth. The proportion of patients with dentigerous cysts aged 6-7 years is only 9.1%. The aim of this study was to present a dentigerous cyst in a child.

Case: A 7-year-old girl without systemic disease admitted to our clinic with complaint of painless swelling in the left maxillary posterior region. As a result of the intraoral examination, slight expansion was observed in the left maxillary posterior region. In the panoramic imaging taken from the patient, it was observed that tooth number 25 had advanced to the lower part of the orbit and there was a large radiolucent, unilocular lesion around it. The lesion was evaluated with CT three dimensions. The cyst was enucleated under general anesthesia. The involved teeth were removed. Histopathological diagnosis of the cystic lesion sent to pathology was evaluated as dentigerous cyst. A complete recovery was observed with the control panoramic film taken at the end of one post-operative year.

Conclusion: Although dentigerous cysts are mostly seen in the impacted third molar region and in the second and third decades of life, it shouldn't be forgotten that they can sometimes be seen in pediatric patients and in the premolar region. Marsupialization has an important place in the treatment of large dentigerous cysts, but our patient was treated with enucleation due to lack of cooperation.

Keywords: Dentigerous cyst, enucleation, odontogenic cyst



[PP-035]

Oroantral Fistülün Kapatılması: Vaka Raporu

Ferhat Musulluoğlu, Hilal Alan

Inönü Üniversitesi Diş Hekimliği Fakültesi Ağız Diş Ve Çene Cerrahisi Anabilim Dalı

Giriş

Oroantral fistül (OAF), ağız boşluğu ve maksiller sinüs arasındaki anormal patolojik bağlantıdır. Bu patolojik bağlantı birçok oral cerrahi işlem sonucunda görülebilmekle birlikte en sık maksiller sinüs ile ilişkili molar dişlerin çekimi sonrasında görülmektedir. Bu olgu sunumunda kliniğimize çeşitli şikayetlerle başvuran oroantral fistüllü bir hastanın tedavisini sunuyoruz.

Olgu sunumu

59 yaşındaki erkek hasta kötü ağız kokusu şikayetiyle kliniğimize başvurdu. Yapılan muayeneden sonra sağ maksiller bölgede oroantral fistül tespit edildi. Hasta o bölgeden 2 yıl önce diş çektirdiğini ve geçen sürede şikayetlerinin giderek arttığını belirtti. Fistülün palatinal flep ile tedavi edilmesine karar verildi. Fistül yolu eksize edildi. Anterordan başlayıp palatinal forameni görecektir şekilde mukoperiosteal flep kaldırıldı. Palatinal arteri içeren flep rotasyonla fistül bölgesine yerleştirilerek sabitlendi. Verici bölgeye iodoform içeren gazlı bez suture edildi. Postoperatif 3.günde gazlı bez küçültüldü ve 7.günde tamamen çıkarıldı. Hastanın kontrolleri devam etmektedir.

Sonuç

Oroantral fistül tedavisinde çeşitli cerrahi teknikler tanımlanmıştır. Tedavi yöntemi seçiminde hastanın sağlık durumu, defektin boyutu ve defektin bulunduğu bölge gibi faktörler göz önünde bulundurulmalıdır. Bu olguda defektin büyük olması nedeniyle fistül palatal rotasyon ile tedavi edildi.

Anahtar Kelimeler: Oroantral fistül, maksiller sinüs, palatal rotasyonel flep

Closure of Oroantral Fistula: Case Report

Ferhat Musulluoğlu, Hilal Alan

Department of Oral and Maxillofacial Surgery, Inonu University Faculty of Dentistry

Introduction

Oroantral fistula is an abnormal pathologic connection between the oral cavity and the maxillary sinus. Although this pathological connection can be seen after many oral surgical procedures, It is most commonly seen after the extraction of the molar teeth associated with the maxillary sinus. In this case report, we present the treatment of a patient with oroantral fistula who applied to our clinic with various complaints.

Case report

59 years old male patient applied to our clinic with the complaint of halitosis. After examination, oroantral fistula was detected in the right maxillary region. The patient stated that he had a tooth extracted from that area 2 years ago and that his complaints had increased gradually over time. It was decided to treat with a palatinal flap. The fistula tract was excised. The mucoperiosteal flap was lifted, starting from the anterior and viewing the palatinal foramen. The flap containing the palatal artery was fixed by placing it in the fistula area with rotation. The donor area was sutured with gauze containing iodoform. On the 3rd postoperative day, the gauze was reduced and completely removed on the 7th day.

Result

Various surgical techniques have been described in the treatment of oroantral fistula. Factors such as the patient's health status, the size of the defect and the region of the defect should be considered in the selection of the treatment method. In this case, due to the large size of the defect, the fistula was treated using a palatal rotation advancement flap

Keywords: Oroantral fistula, maxillary sinus, palatal rotational flap



[PP-036]

Maksillada Büyük Radiküler Kist: Vaka Raporu

Ferhat Musulluoğlu, Hilal Alan

Inönü Üniversitesi Diş Hekimliği Fakültesi Ağız Diş Ve Çene Cerrahisi Anabilim Dalı

Giriş

Radiküler kistler tüm odontojenik kistlerin %50'sinden fazlasını oluşturur. (1). Radiküler kistlerin, periodontal ligament içinde bulunan Hertwig'in epitelyal kök kılıfının kalıntıları olan Malassez'in epitel hücre artıklarından oluştuğuna inanılmaktadır (2). Genellikle asemptomatik ve yavaş büyüyen kistler olmalarına rağmen büyük boyutlara ulaştıklarında ilgili bölgede dişlerin hareket etmesine ve yer değiştirmesine neden olabilirler. Bu olgu sunumunda maksillada büyük bir radiküler kistin tedavi aşamalarını anlatmayı amaçladık.

Vaka raporu

33 yaşındaki erkek hasta palatinal bölgede şişlik şikayeti ile kliniğimize başvurdu. Yapılan intraoral ve radyografik muayeneden sonra maksiller sağ bölgede sınırları belirgin, geniş radyolüsent lezyon tespit edildi. vitalite testi sonucunda hastanın 12-13-14-15 ve 16 numaralı dişlerinin devital olduğu belirlendi. İnsizyonel biyopsi yapıldı ve radiküler kist tanısı kondu. Devital dişlerin kanal tedavileri tamamlandıktan sonra kist enükle edildi. Kanal tedavisi yapılan tüm dişlere apikal rezeksiyon yapıldı. Diş kökleri mineral trioxide aggregat (MTA) ile retrograd olarak dolduruldu. Hastanın rutin kontrolleri devam etmektedir.

Sonuç

Radiküler kistlerin tedavisi genellikle faktör diş veya dişlerin apikal rezeksiyonu ve kistin enükleasyonunu içerir (3). Bu vakada devital dişlere kanal tedavisi yapıldıktan sonra kistin enükleasyonu ve ilgili dişlerin apikal rezeksiyonu yapılarak tedavi tamamlanmıştır.

Anahtar Kelimeler: Radiküler kist, enükleasyon, maksilla

Large Radicular Cyst in Maxilla: Case Report

Ferhat Musulluoğlu, Hilal Alan

Department of Oral and Maxillofacial Surgery, Inonu University Faculty of Dentistry

Introduction

Radicular cysts constitute more than 50% of all odontogenic cysts(1). Radicular Cysts are believed to be formed from epithelial cell rests of Malassez, which are remnants of Hertwig's epithelial root sheath, present within the periodontal ligament (2). Although they are usually asymptomatic and slowly growing cysts, when they reach large sizes, they can cause mobility and displacement of the teeth in the relevant region. In this case report, we aimed to describe the treatment stages of a large radicular cyst in the maxilla.

Case report

A 33 years old male patient admitted to our clinic with the complaint of swelling in the palatal region. After intraoral and radiographic examination, a wide radiolucent lesion with clear borders was detected in the right maxillary region. As a result of the vitality test, it was determined that the teeth 12-13-14-15 and 16 of the patient were devital. Incisional biopsy was performed and diagnosis of radicular cyst was made. After the root canal treatment of the devital teeth was completed, the cyst was enucleated. Apical resection was performed on all teeth that underwent root canal treatment. Tooth roots were filled retrogradely with mineral trioxide aggregat (MTA). The patient's routine controls continue.

Result

Treatment of radicular cysts generally includes apical resection of the factor tooth or teeth and the enucleation of the cyst (3). In this case, after root canal treatment of devital teeth, enucleation of the cyst and apical resection of the related teeth were performed, and the treatment was completed.

Keywords: Radicular cyst, enucleation, maxilla



[PP-037]

Maksiller Sinüste Ektopik Diş: Vaka Raporu

Bahadır Sancar, [Ferhat Musulluoğlu](#)

Inönü Üniversitesi Diş Hekimliği Fakültesi Ağız Diş Ve Çene Cerrahisi Anabilim Dalı

Giriş

Diş gelişimi sırasında görülen anormal doku etkileşimleri potansiyel olarak ektopik diş gelişimi ve sürmesi ile sonuçlanabilir. Farklı oral anatomik konumlar sıklıkla ektopik diş erüpsiyonunun yeri olabilir. Maksiller sinüste görülen ektopik dişler nadirdir. Bu olgu sunumunda maksiller sinüste görülen ektopik maksiller üçüncü molar dişin tedavisini sunmaktayız.

Olgu sunumu

32 yaşındaki kadın hasta kliniğimize sol maksiller bölgede ağrı şikayeti ile başvurdu. Yapılan intraoral ve radyografik muayene sonucunda sol maksiller sinüste ektopik diş görüldü. Dişin tam lokalizasyonunu tespit etmek ve anatomik komşulukları değerlendirebilmek için hastadan CBCT çekildi. Caldwell-Luc yaklaşımı ile dişin cerrahi olarak çıkarılmasına karar verildi. Tam kalınlık mukoperiosteal flep kaldırılarak açılan kemik penceresinden dişe ulaşıldı ve diş bölünerek iki parça şeklinde çıkarıldı. Postoperatif değerlendirilmede hastanın ağrılarının geçtiği görüldü. Hastanın rutin kontrolleri devam etmektedir.

Sonuç

Ektopik diş erüpsiyonunun etyolojisi hala belirsizdir ve travma, enfeksiyon, gelişimsel anormallikler gibi birçok teori önerilmiştir. Maksiller sinüste bulunan ektopik maksiller molar dişlerin tedavisi genellikle cerrahi ekstraksiyondur. Bu olgu sunumunda maksiller sinüste bulunan ektopik maksiller üçüncü molar diş Caldwell-Luc yaklaşımı uygulanarak çıkarıldı.

Anahtar Kelimeler: Ektopik diş, maksiller sinüs, üçüncü molar

Ectopic Tooth in the Maxillary Sinus: A Case Report

Bahadır Sancar, [Ferhat Musulluoğlu](#)

Department of Oral and Maxillofacial Surgery, Inonu University Faculty of Dentistry

Introduction

Abnormal tissue interactions seen during tooth development can potentially result in ectopic tooth development and eruption. Diverse oral anatomical locations can infrequently be the site of an ectopic tooth eruption. Ectopic teeth in the maxillary sinus are rare. In this case report, we present the treatment of ectopic maxillary third molar tooth in the maxillary sinus.

Case Report

A 32-year-old female patient applied to our clinic with the complaint of pain in the left maxillary region. As a result of intraoral and radiographic examination, an ectopic tooth was seen in the left maxillary sinus. CBCT was taken from the patient to determine the exact localization of the tooth and to evaluate the anatomical neighborhoods. It was decided to surgically remove the tooth with the Caldwell-Luc approach. The full thickness mucoperiosteal flap was lifted and the tooth was reached through the opened bone window, and the tooth was divided and extracted in two parts. Postoperative evaluation revealed that the patient's pain was relieved. The patient's routine controls continue.

Result

The etiology of ectopic tooth eruption is still unclear and many theories have been proposed, such as trauma, infection, and developmental abnormalities. Treatment of ectopic maxillary molars in the maxillary sinus is usually surgical extraction. In this case report, the ectopic maxillary third molar tooth in the maxillary sinus was extracted using the Caldwell-Luc approach.

Keywords: , Ectopic tooth, maxillary sinüs, third molar



[PP-038]

İdiyopatik Maksiller Osteomyelit ile İlişkili Maksiller Sinüzitin Tedavisi: Olgu Raporu

Adnan Kılınc, Gönül Koç, Nurdan Yıldız Mısıroğlu
Atatürk Üniversitesi Diş Hekimliği Fakültesi, AğızDiş ve Çene Cerrahisi Anabilim Dalı, Erzurum

Introduction: Necrosis can be seen in the jaw bones due to radiation, infection, trauma. Especially in cases of maxillary osteomyelitis, complications such as maxillary sinusitis and oroantral opening in addition to necrotic bone complicate the treatment.

Case: A systemically healthy 28-year-old male patient was referred to our clinic due to root fracture that occurred during tooth extraction no. 14. In the patient's anamnesis, it was learned that edema in the right half of the face had been present for about 2 years and that he had right nasal obstruction. In the clinical examination, it was observed that the anterior alveolar maksillary segment covering teeth 11, 12, 13, 14 was mobile. On tomographic sections, defect area was detected in the alveolar segment of teeth 14, where the maxillary sinus mucosa was thickened. The necrotic bone tissue was removed by extracting the relevant teeth, infected fluid in the maxillary sinus was drained and the necrotic soft tissues in the sinus wall were removed. Gas-iodoform-tampon was placed in the extraction socket and irrigation of the sinus cavity was continued for 2 weeks. Then, the oroantral relationship was closed with the buccal advancement flap. 3 months after the operation, planning improved and improved.

Conclusion: In cases where maxillary sinusitis develops with maksillary osteomyelitis, the desired clinical success can be achieved with systematic treatment protocol such as comprehensive preoperative evaluation, necrotomy, treatment of maxillary sinusitis, preparation of the wound bed, and closure of the oroantral relationship with an appropriate method.

Anahtar Kelimeler: osteomyelit, oroantral fistül, maksiller sinüzit

Treatment of Maxillary Sinusitis Associated with Idiopathic Maxillary Osteomyelitis: A Case Report

Adnan Kılınc, Gönül Koç, Nurdan Yıldız Mısıroğlu
Atatürk University Faculty of Dentistry, Department of Oral and Maxillofacial Surgery, Erzurum

Giriş: Radyasyon, enfeksiyon, kimyasal toksisite, travma nedeniyle çene kemiklerinde nekroz görülebilir. Özellikle maksiller alveolar osteonekroz vakalarında nekrotik kemiğin yanı sıra maksiller sinüzit ve oroantral açıklık gibi komplikasyonlar tedaviyi zorlaştırmaktadır. Bu vaka raporunda, nedeni bilinmeyen anterior maksiller osteomyelit ile ilişkili maksiller sinüzitin aşamalı cerrahi tedavisi sunulmaktadır.

Vaka: Sistemik olarak sağlıklı 28 yaşında erkek hasta diş çekimi sırasında oluşan kök kırığı nedeniyle kliniğimize sevk edildi. Hastanın anamnezinde yaklaşık 2 yıldır yüzünün sağ yarısında ödem olduğu ve sağ burun tıkanıklığı olduğu öğrenildi. Klinik muayenede 11, 12, 13, 14 numaralı dişleri kaplayan anterior alveolar maksiller segmentin hareketli olduğu görüldü. Tomografik incelemelerde maksiller sinüs mukozasında kalınlaşmanın olduğu defekt alanı tespit edildi. Lokal anestezi altında ilgili dişler çekildi ve nekrotik kemik dokusu çıkarıldı, maksiller sinüsteeki enfekte sıvı temizlendi ve drene edildi ve sinüs duvarındaki nekrotik yumuşak dokular çıkarıldı. Çekim soketine gaz iyodoform tampon yerleştirildi ve sinüs kavitesinin irrigasyonuna 2 hafta devam edildi. Ardından bukkal ilerletme flebi ile oroantral ilişki kapatıldı. Hastanın ameliyat sonrası 3. ay takibinde yumuşak dokulardaki ödemin tamamen geçtiği ve burun tıkanıklığının geçtiği gözlemlendi.

Sonuç: Maksiller osteomyelit ile birlikte maksiller sinüzit geliştiği durumlarda, kapsamlı preoperatif değerlendirme, nekrotomi, maksiller sinüzit tedavisi, yara yatağının hazırlanması ve oroantral ilişkinin kapatılması gibi sistematik bir tedavi protokolü ile istenilen klinik başarı sağlanabilir.

Keywords: osteomyelitis, oroantral fistula, maxillary sinusitis



[PP-039]

Maksillofasiyal travma tedavisi: Olgu Sunumu

Ayşe Nur Sakal, Gültekin Onat, Halenur Var, Onur Yılmaz
Karadeniz Teknik Üniversitesi Diş Hekimliği Fakültesi Ağız Diş ve Çene Cerrahisi Anabilim Dalı

Giriş:

Tüm vücut yaralanmalarının %80'inde baş-boyun bölgesinde travma görülür. Maksillofasiyal bölgedeki travmalar genellikle trafik kazası, ateşli silah ve spor kazalarından kaynaklanmaktadır. Bilgisayarlı tomografi(BT) maksillofasiyal travmalarda en sık tercih edilen görüntüleme yöntemidir. Bu vakada; pre-op BT ile detaylı değerlendirme yapılarak fonksiyonun korunması, olası komplikasyonlar ve estetik sorunların önlenmesi amaçlandı.

Vaka:

24 yaşındaki erkek hastada geçirdiği trafik kazası sonrası yapılan BT değerlendirmeleri sonucunda sağ superior orbital duvarda kırık, bilateral zigomatikomaksiller kompleks kırığı ve sağ mandibulada korpus kırığı tespit edilip kliniğimize konsülte edildi. Klinik muayenesinde sağ periorbital şişlik, ekimoz; oklüzyonda bozukluk ve dudakta laserasyon mevcuttu. Hasta, yoğun bakımda vital bulguları stabilize edildikten sonra opere edildi. Sağ mandibula korpustaki ve zigomatikomaksiller fraktür hatları birbirine yaklaştırılarak miniplak ve vida ile fikse edildi. Orbita tabanı ve superior orbital rim de miniplak ile fikse edildikten sonra orbita tabanına titanyum mesh yerleştirildi. Herhangi bir komplikasyon gözlenmedi.

Sonuç:

Maksillofasiyal travmalar önemli bir morbidite nedenidir ve titizlikle planlanmış tedavi ve takibi gerektirir. Hastanın 3 aylık takibi sonrası yapılan muayene tatmin edici estetik ve fonksiyonel sonuçlar gösterdi.

Anahtar Kelimeler: Fraktür, maksillofasiyal travma, rekonstrüksiyon

Treatment of maxillofacial trauma: Case Report

Ayşe Nur Sakal, Gültekin Onat, Halenur Var, Onur Yılmaz
Karadeniz Technical University Faculty of Dentistry, Department of Oral and Maxillofacial Surgery

Introduction:

In 80% of all body injuries, trauma occurs in the head and neck region. Traumas in the maxillofacial region are usually caused by traffic accidents, gunshot wounds and sports accidents. Computed tomography (CT) is the most preferred imaging modality in maxillofacial traumas. In this case; It was aimed to preserve the function, prevent possible complications and aesthetic problems by making a detailed evaluation with pre-op CT.

Case Presentation:

As a result of CT evaluations performed after a traffic accident in a 24-year-old male patient, right superior orbital wall fracture, bilateral zygomaticomaxillary complex fracture and corpus fracture in the right mandible were detected and he was consulted to our clinic. Clinical examination revealed right periorbital swelling, ecchymosis, occlusion disorder, and lip laceration. The patient was operated after his vital signs were stabilized in the intensive care unit. Fracture lines in the right mandible corpus and zygomaticomaxillary complex were brought closer to each other and fixed with a miniplate and screw. After the orbital floor and superior orbital rim were fixed with a miniplate, titanium mesh was placed on the orbital floor. No complications were observed.

Conclusion:

Maxillofacial traumas are an important cause of morbidity and require planned treatment and follow-up. After 3 months of follow-up, the patient showed satisfactory aesthetic and functional results in the examination.

Keywords: Fracture, maxillofacial trauma, reconstruction



[PP-040]

Oroantral Fistül Tedavisinde Bichat Yağ Dokusunu Kullanılması

Ali Temelci, Erdoğan Kıbçak, Oğuz Buhara, Lokman Onur Uyanık
Yakın Doğu Üniversitesi Diş Hekimliği Fakültesi, Ağız Diş ve Çene Cerrahisi, Lefkoşa

Introduction: Oroantral fistül, maksiller sinüs ile ağız boşluğu arasındaki patolojik bir bağlantıdır ve genellikle diş çekildikten sonra ortaya çıkar. Oroantral açıklığın kapatılmasının bir yöntemi de Bichat yağ dokusu kullanılmasıdır.

Case Presentation: 65 yaşında erkek hasta, diş çekimini takiben içtiği sıvıların burnundan gelmesi şikayeti ile başvurmuştur. Hastanın sistemik rahatsızlığı olmadığı öğrenilmiştir. Yapılan klinik ve radyografik muayenesinde 7 mm çapında fistül geliştiği gözlenmiştir. Hastanın bukkal sulkus derinliği yetersiz olduğundan, bölgenin gerilimsiz kapatılabilmesi için bukkal yağ dokusundan faydalanılması hedeflenmiştir. Trapezoid flep dizayn edildikten sonra, flep içerisinden künt diseksiyon ile yanak içi yağ dokusuna ulaşılmıştır. Yağ dokusu oroantral açıklığın üzerine getirilerek palatinal mukozaya dikilmiştir. Yağ dokusu ile mukoza flebi iki katman halinde açıklığın üzerinden palatal mukozaya yaklaştırılıp suture edilmiştir. 10.Günde dikişler alınıp Valsalva manevrası uygulanmıştır. Bölgenin tamamen kapalı olduğu ve şikayetlerinin ortadan kaybolduğu gözlenmiştir.

Sonuç: Oroantral fistül tedavisinde farklı cerrahi teknikler mevcuttur. Teknik, açıklığın büyüklüğüne ve cerrahın deneyimine bağlı değişebilir. Oroantral açıklığın bukkal yağ dokusu ile kapatılması alternatif bir tedavi seçeneğidir.

Anahtar Kelimeler: Bichat yağ dokusu, oroantral fistül, maksiller sinüs

Using Bichat Fat Tissue In The Treatment Of Oroantral Fistula

Ali Temelci, Erdoğan Kıbçak, Oğuz Buhara, Lokman Onur Uyanık
Near East University Faculty of Dentistry, Oral and Maxillofacial Surgery, Nicosia

Giriş: Oroantral fistula is a pathological connection between the maxillary sinus and the oral cavity and usually occurs after tooth extraction. One method of closing the oroantral opening is the use of Bichat adipose tissue.

Vaka: A 65-year-old male patient applied with the complaint that the liquids he drank came from his nose after tooth extraction. It was learned that the patient did not have any systemic disease. In the clinical and radiographic examination, it was observed that a fistula with a diameter of 7 mm developed. Since the patient's buccal sulcus depth is insufficient, it is aimed to use buccal adipose tissue to close the area without tension. After the trapezoid flap was designed, the inner cheek fat tissue was reached by blunt dissection through the flap. The adipose tissue was brought over the oroantral opening and sutured to the palatal mucosa. The adipose tissue and mucosal flap were brought close to the palatal mucosa over the opening in two layers and sutured. On the 10th day, the sutures were removed and the Valsalva maneuver was applied. It was observed that the area was completely closed and his complaints disappeared.

Conclusion: There are different surgical techniques in the treatment of oroantral fistula. The technique may vary depending on the size of the opening and the surgeon's experience. Closing the oroantral opening with buccal adipose tissue is an alternative treatment option.

Keywords: Bichat fat tissue, oroantral fistula, maxillary sinus



[PP-041]

Zigoma ve Orbita Fraktürünün Rekonstrüksiyonu:Olgu sunumu

Ümit Ertas, Celal Kef, Nurdan Yıldız Mısıroğlu
Atatürk Üniversitesi Diş Hekimliği Fakültesi Ağız Diş ve Çene Cerrahisi Anabilim Dalı Erzurum

Giriş: Zigoma ve orbital kırıklar maksillofasial cerrahide sık görülen travmalardır. Travmanın şiddetine bağlı olarak, hastalarda önemli estetik ve fonksiyonel eksikliğe neden olabilirler. Hastanın yaşı veya travmanın şiddeti gibi faktörlere bağlı olduğu gibi basit, nondeplase veya greenstick kırıklarından karmaşık, parçalanmış, deplase kırıklara kadar geniş bir spektrum oluşturur. Zigoma ve orbital kırıkların tedavisi yetişkinlerde ve çocuklarda farklılık gösterir. Tedavinin amacı, en düşük morbidite ve komplikasyon oranına sahip zigoma ve orbital yapıya uygun estetik görünüm sağlamaktır.

Vaka: 52 yaşında erkek hasta, yabancı cisim çarpması sonucu Atatürk Üniversitesi Sağlık Uygulama ve Araştırma Hastanesi'nin Maksillofasial Çene Cerrahisi Servisine sevk edildi. Latero-orbital bölgede laserasyonlar vardı. Klinik ve radyolojik muayenede sağ zigomatik kemikte parçalanmış kırık, latero ve infraorbital kemikte deplase kırık vardı. Zigoma fraktürü olan hastada fasial sinir hasarı mevcuttu. Hasta nazotrakeal entübasyon ile genel anestezi altında opere edildi. Subciler insizyon yapıldı. Infra ve latero orbital Fraktur fragmanları, mikro ve miniplaklar kullanılarak uygun şekilde fiks edildi. Zigomatik kemik parçası yeniden repoze edildi. Postoperatif 3, 6. aylık takiplerinde hasta, estetik ve fonksiyonel açıdan herhangi bir sıkıntı yaşamadı.

Sonuç: Yer değiştirmiş kırıkların plak ile rekonstrüksiyonu önerilir. Çok parçalı kırıklarda estetik problem yoksa plak rekonstrüksiyonu uygulanamayabilir. Plakalarda enfeksiyon yoksa, plakanın çıkarılmasına gerek yoktur. Var olan fasial sinir hasarının tamiri yapılmıştır.

Anahtar Kelimeler: fraktür, infraorbital, zigoma

Reconstruction of Zgoma and Orbita Fracture:Case Report

Ümit Ertas, Celal Kef, Nurdan Yıldız Mısıroğlu
Atatürk University Faculty of Dentistry Department of Oral and Maxillofacial Surgery, Erzurum

Introduction: Zygomas and orbital fractures are common traumas in maxillofacial surgery. Depending on the severity of trauma, they can cause significant aesthetic and functional deficiency in patients. Depending on factors such as the age of the patient or the severity of trauma, it creates a wide spectrum from simple, nondeplaced or greenstick fractures to complex, fragmented, displaced fractures. The treatment of zygoma and orbital fractures differs in adults and children. The aim of the treatment is to provide an aesthetic appearance suitable for zygoma and orbital structure with the lowest morbidity and complication rate.

Case Presentation: A 52-year-old male patient was shipped to the Maxillofacial Surgery Service of Atatürk University Health Practice and Research Hospital as a result of foreign body impact. There were lacerations in the latero-orbital region. Clinical and radiological examination revealed a broken fracture in the right zygomatic bone, lateral and infraorbital bone displaced fractures. The patient with zygoma fracture had facial nerve damage. The patient was operated under general anesthesia with nasotracheal intubation. Infra and latero orbital Fracture fragments were properly fixed using micro and miniplates. The zygomatic bone fragment was re-reconstructed. During the postoperative 3,6 month follow-ups, the patient did not experience any aesthetic and functional problems.

Conclusion: Reconstruction of displaced fractures with plaque is recommended. If there is no aesthetic problem in multi-part fractures, plaque reconstruction may not be applied. If there is no infection in the plates, there is no need for plate removal. Existing facial nerve damage was repaired.

Keywords: fracture, infraorbital, zigoma



[PP-042]

Mandibulada ossifying fibrom: Olgu raporu

Ümit Ertas, Gönül Koç, Ömer Kocaman

Atatürk Üniversitesi Diş Hekimliği Fakültesi Ağız Diş ve Çene Cerrahisi Anabilim Dalı Erzurum

Giriş: Ossifying fibrom, fibroosseöz bir lezyondur. Genelde mandibulada görülmekle beraber maksillayı da tutabilir. Bu kemik tümörü, kemik, sement veya her ikisine benzeyen değişen miktarda kalsifiye doku içeren büyük ölçüde hücresel, lifli dokudan oluşur.

Vaka: 9 yaşında erkek hasta sağ mandibula anteriordan premolar bölgesine uzanan şişlik nedeniyle kliniğimize başvurdu. Hastanın alınan radyografi tetkikleri ile ilgili bölgede bukkal kemikte ekspansiyon yapmış ve yumuşak dokuya uzanım gösteren lezyon izlendi. Elde edilen doku histopatolojik incelemeye gönderildi ve ossifiye fibrom tanısı konuldu. Genel anestezi altında lezyonun yapışık olduğu dişler çekilip kist enükle edildi. Sinir dokusu üzerindeki yapışık tümoral dokudan ayrılarak korundu. Postoperatif olarak hastaya İV antibiyotik analjezik ve diğer destekleyici tedaviler uygulandı.

Sonuç: Travmanın da ossifiye fibrom proliferasyonunda bir faktör olarak hizmet etmesi mümkündür. Bazı otörler enfeksiyon ve diş çekiminin, periodontal membran üretimini ve sement birikimini sitümüle ettiğini rapor etmektedirler. Bilindiği gibi, çoğu ossifiye fibrom tamamen eksize edildikten sonra tekrarlamaz.

Anahtar Kelimeler: Ossifiye fibroma, fibro-osseöz lezyon, mandibula

Ossifying fibroma in the mandible: A case report

Ümit Ertas, Gönül Koç, Ömer Kocaman

Atatürk University, Faculty of Dentistry, Department of Oral and Maxillofacial Surgery, Erzurum

Introduction: Ossifying fibroma is a fibroosseous lesion. Although it is usually seen in the mandible, it can also involve the maxilla. This bone tumor consists largely of cellular, fibrous tissue with varying amounts of calcified tissue resembling bone, cementum, or both.

Case Presentation: A 9-year-old male patient was admitted to our clinic with swelling extending from the anterior of the right mandible to the premolar region. On radiographs of the patient, a lesion that expanded in the buccal bone and extended to the soft tissue was observed in the relevant region. The tissue obtained was sent for histopathological examination and the diagnosis of ossifying fibroma was made. Under general anesthesia, the teeth to which the lesion was attached were extracted and the cyst was enucleated. Nerve tissue was separated from the adherent tumoral tissue on it and preserved. Postoperatively, IV antibiotics, analgesics and other supportive treatments were administered to the patient.

Conclusion: Trauma also serves as a factor in ossifying fibroma proliferation possible. Some authors report infection and tooth extraction, periodontal membrane production and cementum. They report that it stimulates accumulation. As is known, most ossifying fibromas are completely excised. It cannot be repeated after it has been done.

Keywords: Ossifying fibroma, fibro-osseous lesion, mandible



[PP-043]

Oral Skuamöz Hücreli Karsinomun Hemimaksillektomi ile Tedavisi:Vaka Sunumu

Ümit Ertas, Gönül Koç, Oğuz Yüce

Atatürk Üniversitesi Diş Hekimliği Fakültesi Ağız Diş ve Çene Cerrahisi Anabilim Dalı Erzurum

Giriş: Skuamöz hücreli karsinom ağız boşluğunda görülen malign tümörlerin %90'ından fazlasını oluşturmaktadır. Sıklıkla 40 yaş üzerinde ve erkeklerde görülür. Tütün ürünleri, sigara, alkol kullanımı, kötü ağız hijyeni, kötü beslenme, viral etkenler ve kronik irritasyon en önemli sebeplerindedir. Klinik olarak ilk bulgusu genellikle ağrısız ülser oluşumudur. En fazla tutulan bölgeler; dil, ağız tabanı, alveol kret ve sert damaktır.

Vaka: 63 yaşında kadın hasta unilateral burun tıkanıklığı, fasiyal şişlik ve burun akıntısı şikayeti ile kliniğimize başvurdu. Yapılan klinik ve radyolojik muayene sonucu hastaya insizyonel biyopsi yapıldı ve SCC tanısı konuldu. Hastada sağ maksiller bölgeye parsiyel maksillektomi yapıldı

Sonuç: Oral kanserler genellikle standart protokollere göre tedavi edilmezler ve tedavi planı hastanın yaşı, genel durumu, tümörün evresi ve histolojik tipi bir arada değerlendirilerek kişiye özel oluşturulur. Oral skuamöz hücreli karsinomlarda da erken tanı, kür elde edilmesinde çok önemli bir faktördür. Tümörün sağlam kemik dokusu ile birlikte çıkarılması esastır.

Anahtar Kelimeler: Oral neoplazm, oral skuamöz hücreli karsinom, hemimaksillektomi

Treatment of Oral Squamous Cell Carcinoma with Hemimaxillectomy: Case Report

Ümit Ertas, Gönül Koç, Oğuz Yüce

Atatürk University Faculty of Dentistry Department of Oral and Maxillofacial Surgery, Erzurum

Introduction: Squamous cell carcinoma accounts for more than 90% of malignant tumors in the oral cavity. It is frequently observed in men over 40 years old. Tobacco products, smoking, alcohol use, poor oral hygiene, poor nutrition, viral factors and chronic irritation are among the most important causes. The first clinical finding is usually painless ulcer formation. The most popular areas are; tongue, base of mouth, alveolar crest and hard palate.

Case Presentation:: A 63-year-old woman presented to our clinic with complaints of unilateral nasal congestion, facial swelling and runny nose. As a result of clinical and radiological examination, the patient was diagnosed with SCC. The patient underwent partial maxillectomy surgery on the right maxillary region.

Conclusion: Oral cancers are generally not treated according to standard protocols and the treatment plan is created individually by evaluating the patient's age, general condition, tumor stage and histological type. Early diagnosis is also a very important factor in achieving cure in oral squamous cell carcinomas. It is essential to remove the tumor together with intact bone tissue.

Keywords: Oral neoplasm, oral squamous cell carcinoma, hemimaxillectomy



[PP-044]

Mandibulada odontojenik keratokist: Olgu raporu

Ümit Ertas, Nurdan Yıldız Mısıroğlu, Ömer Kocaman
Atatürk Üniversitesi Diş Hekimliği Fakültesi Ağız Diş ve Çene Cerrahisi Ana Bilim Dalı, Erzurum

Giriş: Odontojenik keratokist, yüksek rekürrens oranına ve hızlı büyüme potansiyeline sahip olan sıklıkla çene kemiklerinde görülen gelişimsel bir epitelyal kisttir. Çenenin iyi huylu ancak agresif intraosseöz patolojisidir. Kistin yerleşim gösterdiği lokalizasyonda şişlik ve ağrı en sık görülen klinik bulgulardandır. Anteroposterior yönde büyüme gösterdikleri için farkedilmesi zordur ve çok büyük boyutlara ulaşırlar. Bu olgu sunumunda sol mandibula premolar bölgeden kondile kadar uzanan keratokist olgusu sunulmaktadır.

Vaka: 24 yaşında kadın hasta sol mandibula posterior bölgede püy akışı ve ağız açmada kısıtlılık nedeniyle kliniğimize başvurdu. Hastada radyografik olarak 35 nolu dişten sol kondile uzanan ve kondile de içine alan, 38 nolu gömülü diş kaynaklı radyolüsent lezyon görüldü. Klinik muayenede sol mandibula posteriorda kemikte ekspansiyon gözlemlendi. Preoperatif İV antibiyoterapi ve analjezi sonrası püy akışı duran ve ağız açıklığı artan hastaya operasyon düşünüldü. Genel anestezi altında intraoral yaklaşımla sol mandibula yükselen ramus boyunca ve vestibül sulkusta insizyon sonrası mukoza ve mukoza altı dokular diseke edildi. Hastanın tümör ile ilişkide bulunan 35,36,37 ve38 nolu dişleri çekildi. Lezyonun etrafında ki 5mm lik çevre kemik doku freze edildi. Lezyona radikal küretaj yapıldı ve kaviteye carnoy solüsyonu uygulandı. Postoperatif olarak hastaya İ.V. antibiyotik analjezik ve diğer destekleyici tedaviler uygulandı.

Sonuç: Odontojenik keratokistlerin tedavi seçenekleri arasında rekürrens oranı yüksek olması sebebiyle lezyon çevresinde radikal küretaj yapılması ve carnoy solüsyonu kullanılması faydalıdır. Bu nedenle cerrahi tedavi sonrası hastaların uzun süreli takibi gereklidir. Nüksü engellemede en etkili yöntem ise rezeksiyon yapılmasıdır.

Anahtar Kelimeler: Odontojenik keratokist, gömülü diş, mandibula

Odontogenic keratocyst in the mandible: A case report

Ümit Ertas, Nurdan Yıldız Mısıroğlu, Ömer Kocaman
Atatürk University Faculty of Dentistry Department of Oral and Maxillofacial Surgery, Erzurum

Introduction: Odontogenic keratocyst is a developmental epithelial cyst that is frequently seen in the jawbones with a high recurrence rate and rapid growth potential. Because they grow in the anteroposterior direction, they are difficult to notice and reach very large sizes.

Case Presentation: A 24-year-old female patient applied to our clinic due to pus flow in the posterior region of the left mandible and limitation in mouth opening. In the patient, radiolucent lesion originating from the impacted tooth no. 38 extending from the 35 tooth to the left condyle and including the condyle was seen radiographically. observed. Surgery was considered for the patient whose pus flow stopped and mouth opening increased after preoperative IV antibiotic therapy and analgesia. Under general anesthesia, mucosa and submucosal tissues were dissected after incision along the ascending ramus of the left mandible and in the vestibule sulcus with an intraoral approach. The patient's teeth no. 35, 36, 37 and 38, which were in contact with the tumor, were extracted. The 5 mm surrounding bone tissue around the lesion was milled. Radical curettage was performed on the lesion and carnoy solution was applied to the cavity. Postoperatively, the patient was given IV. Antibiotic analgesics and other supportive treatments were administered.

Conclusion: Due to the high recurrence rate among the treatment options of odontogenic keratocysts, it is beneficial to perform radical curettage around the lesion and use carnoy solution. Therefore, long-term follow-up of patients after surgical treatment is necessary. The most effective method in preventing recurrence is resection.

Keywords: Odontogenic keratocyst, impacted tooth, mandible



[PP-045]

Mandibula Kondil Fraktürü ve Tedavi Yaklaşımı:Olgu Sunumu

Ümit Ertas, Gönül Koç, Nevzat Çakmak

Atatürk Üniversitesi Diş Hekimliği Fakültesi Ağız Diş ve Çene Cerrahisi Anabilim Dalı Erzurum

Giriş: Mandibular kondil fraktürleri fonksiyonun ve estetiğin geri kazanımının zor olduğu bozukluklara yol açabileceğinden immobilizasyonu ve redüksiyonu oldukça önemlidir. Özellikle mandibulanın hareketlerinde kısıtlılık, ağrı, maloklüzyon, TME'de patolojik değişiklikler, osteonekrozis, fasial asimetri, ankiloz, fonksiyon ve büyüme bozuklukları gibi uzun dönem komplikasyonlara neden olabilirler.

Vaka: 17 yaşında erkek hasta sol kulak önünde ağrı şikayeti ile kliniğimize başvurdu.Klinik muayenede ağrı ve ağız açıklığının kısıtlı olduğu görüldü.Radyografik incelemede sol kondil boynunda fraktür mevcuttu.Hasta genel anestezi altında opere edildi.Operasyon bölgesine ulaşmak için extraoral yaklaşım tercih edildi.Mini plak ve vidalar yardımıyla kırık hattı tespit edildi.Operasyon sonrası takiplerde hastanın ağız açıklığı normal olup,oklüzyonda sıkıntı görülmemiştir.

Sonuç: Uygun olan tedavi için, mandibular kondilin zarar görmemiş fonksiyon ve şeklinin rekonstrüksiyonu sağlanmalıdır. Bunun için; kesin diagnosis, doğru redüksiyon ve rijit fiksasyon gerekir. Kondil fraktürlerinin her tipinde dişlerin varlığı, fraktürün seviyesi, hasta adaptasyonu, hastanın çiğneme sistemi ve eğer varsa oklüzal fonksiyon bozuklukları ile mandibula deviasyonu değerlendirilerek tedavi metodu seçilmelidir.Bu hastada mediale deplase olan kondil dışarıya çıkarıldı.Plak vida uygulanarak doğru konuma redükte edildi.5 ay sonra kondil boynunda herhangi bir rezorbsiyon görülmedi. Geçmişte mandibular kondil fraktürleri genellikle konservatif olarak tedavi edilseler de, son yıllarda rijit internal fiksasyon ve açık redüksiyonla tedavi daha yaygın hale gelmiştir.

Anahtar Kelimeler: kondil, internal fiksasyon, travma

Mandibular Condyle Fracture and Treatment Approach: Case Report

Ümit Ertas, Gönül Koç, Nevzat Çakmak

Atatürk University Faculty of Dentistry Department of Oral and Maxillofacial Surgery, Erzurum

Introduction: Since cases of mandibular condyle fractures may result in difficulty of recovery of functional and aesthetic disorders, their immobilization and reduction are very important. It may cause long-term complications as well as limited mandibular movement, pain, malocclusion, pathological changes in the TMJ, osteonecrosis, facial asymmetry, ankylosis, functional and growth disorders.

Case Presentation:A 17-year-old male presented to our clinic with a complaint of ear pain.During the clinical examination, you received pain and open mouth treatment. Extraoral approach was preferred for the operation. Mini plate and screws were broken and broken line was detected. In the follow-up follow-up, complaint mouth opening was normal and no occlusion was observed in occlusion.

Conclusion: Appropriate treatment must enable the reconstruction of undamaged functional and natural form of mandibular condyle. For this purpose, an exact diagnosis, correct reduction and rigid fixation are required. In all types of condylar fractures, the presence of teeth, fracture level, the adaptation of the patient, masticatory system of the patient, as well as the presence of occlusal dysfunction and mandible deviation should be taken into consideration and then the appropriate treatment should be decided.In this patient,the medially displaced condyle was removed. The plate was reduced to the correct position by applying the screw. No resorption of the condyle neck after 5 months. In the past, mandibular condyle fractures were generally treated conservatively by intermaxillary fixation; however, recently, rigid internal fixation by open reduction became popular.

Keywords: condyle, internal fixation, trauma



[PP-046]

Maxillada Orbita Tabanına Kadar Uzanan Radiküler Kist'in Eksizyonel Biyopsisi:Olgu Sunumu

Ümit Ertas, Ömer Kocaman, Serdar Demir

Atatürk Üniversitesi Diş Hekimliği Fakültesi Ağız Diş ve Çene Cerrahisi Anabilim Dalı Erzurum

Giriş: Kistler, bağ dokusu ile kapsüllenmiş epitelyal astarlı patolojik lezyonlardır. Sıvı veya yarı sıvı metaryal içerirler ve merkezden çevreye genişlerler. Radiküler kistler veya apikal periodontal kistler, iltihaplanma sonucu periodontal ligamanın epitelyal kalıntılarından kaynaklanır. Radiküler kistler, enfekte olmuş ve nekrotik pulpal dişlerin ön kısımlarında enflamatuvar çene kistleridir. Bir radiküler kist, genellikle pulpanın ölümünün ardından, inflamasyonun bir sonucu olarak periodontal ligamentteki epitelyal kalıntılardan ortaya çıkar. Radiküler kist, kök kanalı tedavisi veya ekstraksiyonundan sonra kendiliğinden iyileşir. Bazı yazarlar, tüm epitel kalıntılarını çıkarmak için radiküler kistin cerrahi olarak tamamen enükleasyonunu önermektedir.

Vaka: 29 yaşındaki erkek hasta maksiller posterior bölgedeki şiddetli ağrısı şikayeti ile hastanemize sevk edildi. Ek olarak hiçbir travma öyküsü yoktu. Muayene sırasında eksik diş veya çürük olan dişi muayene edildi. Sistemik hastalık yoktu. Panoramik radyografide, maksilla posterior bölgesindeki apex ile ilişkili radyolüsent bir lezyon izlendi. Lezyondan alınan aspirasyon materyalinde kolesterol kristallerini gördük. Lezyon cerrahi olarak çıkarıldı. İntraoperatif veya postoperatif komplikasyon olmadan kist epiteli çıkarıldı.

Sonuç: Radiküler kistler yavaş büyür ve genellikle çok büyük boyutlara ulaşmaz. Kist boşluğu enfekte olduğunda, ağrı ve şişmeye neden olur ve hastalar genellikle bu şikayetlere başvurur. Büyük kistlerde mobilite, kök rezorpsiyonu, yer değiştirme ve canlılık kaybına neden olurlar.

Anahtar Kelimeler: Nekrotik pulpa, Devital, Radiküler kist, Enükleasyon

Excisional Biopsy of Radicular Cyst Extending to the Orbital Floor in the Maxilla: Case Report

Ümit Ertas, Ömer Kocaman, Serdar Demir

Atatürk University Faculty of Dentistry Department of Oral and Maxillofacial Surgery, Erzurum

Introduction: Cysts are pathologic lesions with an epithelial lining encapsulated by connective tissue. They contain liquid or semi-liquid material and enlarge from center to periphery. Radicular cysts or apical periodontal cysts originate from epithelial remnants of the periodontal ligament as a result of inflammation. Radicular cysts are inflammatory jaw cysts at the apices of teeth with infected and necrotic pulp. A radicular cyst arises from the epithelial residues in the periodontal ligament as a result of inflammation, usually following death of the pulp. Radicular cyst heals spontaneously after root canal treatment or extraction. Some authors propose that radicular cyst must be totally enucleated surgically to remove all epithelial remnants.

Case Presentation: A 29-year-old male patient was referred to our hospital with the complaint of severe pain in the maxillary posterior region. Additionally there was no trauma history has been noted. Any missing tooth or decayed one has been inspected during the examination. there were no systemic diseases. A panoramic radiograph showed a radiolucent lesion associated with the radix in the maxilla posterior region. In aspiration material from the lesion we saw cholesterol crystals. The lesion was surgically enucleated. Cyst epithelium was extracted without any intraoperative or postoperative complication.

Conclusion: Radicular cysts grow slowly and do not usually reach very large sizes. When the cyst cavity is infected, it causes pain and swelling, and patients often resort to these complaints. In large cysts, they cause mobility, root resorption, displacement and loss of vitality.

Keywords: Necrotic pulps, Non-vital, Radicular cysts, Enucleation



[PP-047]

Tek Taraflı Kondiler hiperplazisinde Kondilektomi ve Ortodonti: Vaka Sunumu

Ümit Ertas, Celal Kef, Gönül Koç

Atatürk Üniversitesi Diş Hekimliği Fakültesi Ağız Diş ve Çene Cerrahisi Ana Bilim Dalı

Amaç: Kondiler hiperplazi(CH), iki mandibular kondilden birinin büyüklüğünü ve morfolojisini içeren non-neoplastik kökenli nadir bir malformasyondur. Bu anormal büyüme genellikle tek taraflıdır. (CH), çenenin kontralateral tarafa deviasyonu ile yüzün tek taraflı uzamasına neden olur. Mandibular (CH) yüz asimetrisine, mandibular deviasyon, maloklüzyon ve eklem fonksiyon bozukluğuna yol açabilen bir aşırı gelişme durumudur. Bozukluk kendini sınırlar, ancak aktif kaldığı sürece, asimetri ilişkili oklüzal değişikliklerle birlikte ilerler.

Olgu: 21 yaşındaki kadın hasta fasiyal asimetri ve maloklüzyon şikayetiyle bölümümüze baş vurmuştur.Hastanın alınan öyküsünde herhangi bir sistematik hastalık, daha önce geçirilmiş ameliyat ve enfeksiyon durumu bildirilmemiştir.Hastanın sağ tme bölgesinde medial-latera ve anterior-posterior yönde genişlemiş ve hastada fasiyal asimetriye neden olan (CH) görüldü. (CH) büyük olmasından dolayı geniş cerrahi görüş açısı ve oluşabilecek ankiloz riskini azaltmak için preaurikular yaklaşımı tercih edildi.Hiperplastik kemik musonik cihazı kullanılarak rezeke edilip, TME disk ve kapsülü tamir edildi.Hastaya iskeletsel makoklüzyon için ileri bir tarihe ortognatik cerrahi planlandı.

Sonuç: Uyguladığımız kondilektomi tekniğinde rekurrensi önlemek için eklem yüzeyinden en az 6 mm aşağıdan kondilektomiyapılıyor. Bu işlem için osteotom ve kemik testerelerinin yerine piezoelektrik aletlerin kullanımı maksiller arter, eklem kapsulu gibi yapılarınhasar görmesi gibi post operatif komplikasyon riskini önemli ölçüde düşürüyor.Kondilektomi sonrası hastanın fasial asimetrisi önemli derecede azaldı ve oklüzyonun değiştiği gözlemlendi.

Anahtar Kelimeler: Kondiler hiperplazi, TME, mandibla

Condylectomy and Orthodontics in Unilateral Condylar Hyperplasia: A Case Report

Ümit Ertas, Celal Kef, Gönül Koç

Atatürk University Faculty of Dentistry Oral and Maxillofacial Surgery Department

Objective: Condylar hyperplasia (CH), involving the size and morphology of one of the two mandibular condyles It is a rare malformation of non-neoplastic origin. This abnormal growth is usually unilateral. (CH) causes unilateral elongation of the face with deviation of the chin to the contralateral side. It is possible. Mandibular (CH) is an overdevelopment condition that can lead to facial asymmetry, mandibular deviation, malocclusion, and joint dysfunction. The disorder is self-limiting, but as long as it remains active, it progresses with asymmetry-related occlusal changes.

Case: A 21-year-old female patient applied to our department with complaints of facial asymmetry and malocclusion. No cystmeic disease, previous surgery or infection were reported in the patient's history. cause (CH) was observed. The preauricular approach was preferred to reduce the risk of ankylosis and wide surgical field of view due to its large (CH) size. The hyperplastic bone was resected using a musonic device, and the TMJ disc and capsule were repaired. Orthognathic surgery was planned for the skeletal macocclusion for the patient at a later date.

Conclusion: In order to prevent recurrence in the condylectomy technique we applied, at least 6 A condylectomy is performed at a mm below. For this procedure, the use of piezoelectric instruments instead of osteotome and bone saws significantly reduces the risk of post-operative complications such as damage to structures

Keywords: Condylar hyperplasia, TMJ, mandible



[PP-048]

Kondiler Hiperplazi: Vaka Sunumu

Ümit Ertas, Nurdan Yıldız Mısıroğlu, Nevzat Çakmak

Atatürk Üniversitesi Diş Hekimliği Fakültesi Ağız Diş ve Çene Cerrahisi Ana Bilim Dalı, Erzurum, Türkiye

Giriş: Kondiler hiperplazi, iki kondilden birinin büyüklüğünü ve morfolojisini içeren non-neoplastik kökenli nadir bir malformasyondur. Kondiler hiperplazi yüz asimetrisine, mandibular deviasyon, maloklüzyon ve eklem fonksiyon bozukluğuna yol açabilen bir aşırı gelişme durumudur. Literatürde lokal dolaşım problemleri, endokrin bozukluklar, travmatik lezyonlar ve artroz bu patolojinin etyolojik faktörleri olarak kabul edilmektedir.

Vaka: 18 yaşında erkek hasta çenede asimetri şikayetiyle kliniğimize başvurdu. Hastadan alınan radyografide sağ kondilde hiperplazi olduğu görüldü. Osteoblastik aktivite fazlalığının kontrolü için 3 fazlı kemik sintigrafisi istendi. Sağ mandibula kondilinde simetriğine oranla artmış aktivite tutulumu izlendi. Hastaya genel anestezi altında kondilektomi planlandı. Preauricular insizyonun ardından künt diseksiyon ile mandibular kondile ulaşıldı. Sağ kondil osteoblastik aktivite fazlalığı olan 10 mmlik kısım ölçülerek piezo cihazı ve osteotomla çıkarıldı. Mandibulada hipoplazik alanlar çıkarılan parça ile rekonstrükte edildi. Postoperatif olarak hastaya I.V. antibiyotik analjezik ve diğer destekleyici tedaviler uygulandı.

Sonuç: Uyguladığımız kondilektomi tekniğinde rekurrensi önlemek için eklem yüzeyinden en az 10 mm aşağıdan kondilektomi yapılıyor. Tecrübemize göre bu işlem için osteotom ve kemik testerelerinin yerine piezoelektrik aletlerin kullanımı maksiller arter, eklem kapsulu gibi yapıların hasar görmesi gibi postoperatif komplikasyon riskini önemli ölçüde düşürüyor.

Anahtar Kelimeler: Kondiler hiperplazi, TME, mandibula

Condylar Hyperplasia: Case report

Ümit Ertas, Nurdan Yıldız Mısıroğlu, Nevzat Çakmak

Atatürk University, Faculty of Dentistry, Department of Oral and Maxillofacial Surgery, Erzurum, Turkey

Introduction: Condylar hyperplasia, involving the size and morphology of one of the two condyles. It is a rare malformation of non-neoplastic origin. Condylar hyperplasia is an overdevelopment condition that can lead to facial asymmetry, mandibular deviation, malocclusion, and joint dysfunction. Local circulation problems, endocrine disorders, traumatic lesions and arthrosis are accepted as etiological factors of this pathology in the literature.

Case Presentation: An 18-year-old male patient was admitted to our clinic with the complaint of asymmetry in the chin. On the radiograph taken from the patient, hyperplasia was observed in the right condyle. For the control of osteoblastic activity excess 3-phase bone scintigraphy was requested. Increased activity involvement was observed in the right mandible condyle compared to the symmetrical one. Condylectomy was planned for the patient under general anesthesia. After the preauricular incision, the mandibular condyle was reached by blunt dissection. The right condyle was removed with a piezo device and osteotome by measuring a 10 mm portion with excess osteoblastic activity. Hypoplastic areas in the mandible were reconstructed with the removed piece. Postoperatively, the patient was given IV. Antibiotic analgesics and other supportive treatments were administered.

Conclusion: In order to prevent recurrence in the condylectomy technique we applied, at least 10 mm from the joint surface Condylectomy is performed from a mm below. According to our experience, osteotome and bone are used for this procedure. The use of piezoelectric devices instead of saws in structures such as maxillary artery, joint capsule. It significantly reduces the risk of postoperative complications, such as injury.

Keywords: Condylar hyperplasia, TMJ, mandible



[PP-049]

İntraoral Yaklaşımla TME Ankiloz Cerrahisi: Olgu Sunumu

Ümit Ertas

Atatürk Üniversitesi Diş hekimliği fakültesi Ağız Diş ve Çene Cerrahisi Ana Bilim Dalı

Amaç:

TME Ankilozu varlığında hastaların alt çene hareketleri kısıtlanır, konuşma ve çiğneme fonksiyonları zorlaşır ve ağız hijyeni bozulur. TME ankilozu genellikle travma, enfeksiyon ve geçirilmiş TME ameliyatlarına bağlı olarak gelişir. Uygulanan tedavilerin amacı gelişim dönemindeki bireylerde fonksiyonu iyileştirmek, reankilozu önlemek ve simetrik mandibula gelişimini sağlamaktır. Bu sunumda TME ankiloz cerrahisi sonrası reankiloz gelişen bir hastada intraoral yaklaşımla ankiloz tedavisini sunmaktır.

Olgu:

20 yaşında bayan hasta ağız açmada kısıtlılık ve ağrı şikayetleri ile kliniğimize başvurdu. Hastanın 5 yaşında travma öyküsü ve radyolojik anestezi vardı. Değerleme sonucu alınan subdermal 10cc otojen yağ grefti sol karın bölgesinde eklem aralığında daralma saptandı ve eklem yüzeylerine TMJe uygulandı. 2.5 aylık takibinde tekrar ağız açma kısıtlılığı gözlemlendi. Hastanın kondil bölgesine genel anestezi altında intraoral yaklaşımla ulaşıldı ve fibroz reankiloz rezeke edildi. Hastanın ağız açıklığı 15 mm'den 45 mm'ye çıkarıldı. 2 haftalık takipte 30 mm ağız açıklığı izlendi.

Sonuç:

Temporomandibular eklemde ankiloz gelişen hastalar intraoral yaklaşımla ameliyat edildi. TME tedavisi, daralmaya neden olan kemik veya fibröz dokunun çıkarılmasıdır. Rezeke edilen bölgeye otojen yağ grefti uygulanmasıdır.

Anahtar Kelimeler: Ankiloz, Temporomandibular eklem, İntraoral yaklaşım

TMJ Ankylosis Surgery with Intraoral Approach: A Case Report

Ümit Ertas

Atatürk University Faculty of Dentistry Oral and Maxillofacial Surgery Department

Objective:

In the presence of TMJ Ankylosis, patients' lower jaw movements are restricted, speech and chewing functions become difficult, and oral hygiene worsens. Usually, TMJ ankylosis develops due to trauma, infection and previous TMJ surgeries. The aim of the treatments applied is to improve function, to prevent reankylosis and to provide symmetrical mandible development in individuals in the developmental period. In this presentation, to present ankylosis treatment with an intraoral approach in a patient who developed reankylosis after TMJ ankylosis surgery.

Case:

A 20-year-old female patient was admitted to our clinic with complaints of limitation in mouth opening and pain. The patient had a history of trauma at the age of 5, and radiological ankylosis. Subdermal 10cc autogenous fat graft taken from the evaluation revealed narrowing of the joint space in the left TMJ. The abdominal region was applied to the articular surfaces. In the 2.5-month follow-up, limitation in mouth opening was observed again. The patient's condyle area was reached with an intraoral approach under general anesthesia, and fibrous reankylosis was resected. The patient's mouth opening was increased from 15 mm to 45 mm. A 30 mm mouth opening was observed in the 2-week follow-up.

Conclusion:

The patients who developed ankylosis in the temporomandibular joint were operated with an intraoral approach. The treatment of TMJ is resection of bone or fibrous tissue that causes narrowing. It is the application of autogenous fat graft to the resected area.

Keywords: Ankylosis, Temporomandibular joint, Intraoral approach



[PP-050]

Maksillofasiyal Travma Sonucu Gelişen Zigomatik Kompleks Fraktürünün Cerrahi Tedavisi: Olgu Sunumu

Ümit Ertas, Nurdan Yıldız Mısıroğlu, Oğuz Yüce

Atatürk Üniversitesi Diş Hekimliği Fakültesi Ağız Diş ve Çene Cerrahisi Anabilim Dalı Erzurum

Giriş: Zigoma ortayüz iskeletindeki en önemli destek yapıdır. Yanağa çıkıntılı belirgin özel formunu verir. Yüz kemikleri arasında en sık kırılan ikinci kemik yapıdır. Deplase zigoma tripod fraktürleri (orbito-zigomatiko-maksiller kompleks fraktürleri) güncel tedavisi şu basamakları içerir: açık redüksiyon, orbita tabanının transkonjunktival preseptal yaklaşımla eksplorasyonu, 1cm² den fazla olan taban kemik defektlerinin kemik grefti/alloplastik materyal ile onarımı, ve titanyum mini/mikroplak ile internal fiksasyon

Vaka: 32 yaşında kadın hasta araç dışı trafik kazası nedeni ile kliniğimize başvurdu. Sol infraorbital ve periorbital bölgede şişlik ve hematoma mevcuttu. Yapılan BT incelemesinde infraorbital, zigomatikomaksiller ve zigomatikofrontal bölgede fraktür tespit edildi. Optik sinir etrafında oluşan ödemden dolayı hastanın görmesinde bulanıklık tespit edildi. Vizyon oküler 5/10 a düşmüştür. Hasta genel anestezi altında opere edildi. Açık redüksiyon yapılarak zigoma redükte edildi. İnferior orbital rim bölgesine, zigomatikomaksiller, ve zigomatikofrontal bölgelere mini ve micro plaklar konularak internal fiksasyon yapıldı. Ameliyat sonrası herhangi bir komplikasyon gözlenmedi. Verilen IV puls steroid tedavisi sonucunda vizyon oküleri normale döndü.

Sonuç: İzole zigomatik ark fraktürü vakalarının çoğunda ekstraoral, intraoral veya perkütan erişim yoluyla minimal erişim yaklaşımı kullanılır. Başarılı tedavi, doğru planlama, titiz cerrahi diseksiyon ve rekonstrüksiyon materyalinin tip, boyut ve konturunun uygun seçimine bağlıdır. Zigomatik fraktürlerin başarılı tedavisi ve komplikasyonları en aza indirmek için hastanın yaralanmadan önceki kozmetik ve fonksiyonel görünümünü tam olarak yerine koymak ve bozulmuş anatominin 3 boyutlu restorasyonu gereklidir.

Anahtar Kelimeler: Açık redüksiyon, Maksillofasiyal travma, zigoma fraktürü

Surgical Treatment of Zygomatic Complex Fracture Resulting from Maxillofacial Trauma: Case Report

Ümit Ertas, Nurdan Yıldız Mısıroğlu, Oğuz Yüce

Atatürk University Faculty of Dentistry Department of Oral and Maxillofacial Surgery, Erzurum

Introduction: The zygoma is a major buttress of the midfacial skeleton. It forms the malar eminence and gives the prominence to the cheek area. The zygoma is the second most commonly broken bone of the facial skeleton. Contemporary management of the displaced zygoma tripod fractures (orbito-zygomatico-maxillary complex fractures) includes open reduction, exploration of the orbital floor by using transconjunctival preseptal approach, reconstruction of the floor defects larger than 1cm² with bone grafts/alloplastic materials, and internal fixation with mini/microplates.

Case Presentation: A 32-year-old female patient applied to our clinic due to a non-vehicle traffic accident. There was swelling and hematoma in the left infraorbital and periorbital regions. In the CT examination, fractures were detected in the infraorbital, zygomaticomaxillary and zygomaticofrontal region. The patient's vision was blurred due to edema around the optic nerve. Vision ocular decreased to 5/10. The patient was operated under general anesthesia. Open reduction was made and the zygoma was reduced. Internal fixation was performed by placing mini and micro plaques in the inferior orbital rim region, zygomaticomaxillary and zygomaticofrontal regions. No postoperative complications were observed. As a result of IV pulse steroid treatment, the vision ocular returned to normal.

Conclusion: Minimal access approach through extraoral, intraoral, or percutaneous accesses is used for most cases of pure zygomatic arch fracture. Successful treatment depends on correct planning, meticulous surgical dissection, and proper selection of type, size, and contour of the reconstruction material. In order to successfully treat zygomatic fractures and to minimize complications, it is necessary to fully replaced cosmetic and functional appearance of the patient before injury and 3-dimensional restored of the disturbed anatomy.

Keywords: Open Reduction, Maxillofacial trauma, Zygoma Fracture



[PP-051]

Panfasial Travma: Vaka Raporu

Ümit Ertas, Ertan Yalçın, Celal Kef

Atatürk Üniversitesi Diş Hekimliği Fakültesi Ağız Diş ve Çene Cerrahisi Anabilim Dalı, Erzurum/Türkiye

Amaç: Panfasial kırıklarda başarılı rekonstrüksiyonlar, birkaç temel ilkeye bağlı esnek bir yaklaşımla elde edilebilir. Tüm yüz kırıklarında olduğu gibi tedavinin amacı, hem fonksiyonları hem de yaralanma öncesi 3 boyutlu yüz hatlarını düzeltmektir. Bu olguyu sunmanın amacı, travmatik yaralanmalarda tedavi yönteminin seçimini ve sonucunu incelemektir.

Olgu: Yüksekten düşme öyküsü olan 26 yaşındaki erkek hastanın, reanimasyon yoğun bakım kliniğinde takibi yapıldı. Bilateral periorbital ekimoz, subkonjonktival kanama, enoftalmi, ve çoklu yüz kırığı izlendi. Hastada sürekli oral kanama, hava yolu tıkanıklığı ve düşük SPO2 vardı ve bu nedenle entübe edildi. Radyografik ve 3 boyutlu BT görüntülerinde mandibular parasimfiz kırığı, sol tarafında maksiller sinüs ön duvar kırığı, sol taraf inferior orbital rim kırığı ve sağda subkondiler solda kondil boynu kırığı saptandı. Genel anestezi altında çoklu kırıklarda açık redüksiyon ve internal fiksasyon [ORIF] planlandı. Oklüzyonu belirlemek için intermaksiller fiksasyon yapıldı. Sol tarafta mandibular vestibüler insizyon ile parasimfiz kırığı açığa çıkarıldı ve redükte edildi. Inferior orbital rim kırığı subciliar insizyon ile açığa çıkarıldı ve redüksiyon yapıldı. Fiksasyon titanyum miniplaklar ve vidalar ile yapıldı.

Sonuç: Panfasial kırıkların iki ortak tedavi dizisi önerilmektedir: "Aşağıdan yukarıya ve içeriden dışarıya" veya "Yukarıdan aşağıya ve dışarıdan içeri". Uygun oklüzyon sağlandıktan sonra kırıkların fiksasyonun yapılması başarı oranını arttıracaktır. Bu sunumda ameliyat sonrası hem yüz estetiği hem de fonksiyonu sağlanmıştır.

Anahtar Kelimeler: açık redüksiyon, internal fiksasyon, Panfasial travma

Panfasial Trauma: Case Report

Ümit Ertas, Ertan Yalçın, Celal Kef

Atatürk University Faculty of Dentistry Oral and Maxillofacial Surgery Department, Erzurum/Turkey

Introduction: Successful reconstructions in panfacial fractures can be achieved with a flexible approach based on a few basic principles. As with all facial fractures, the aim of treatment is to correct both functions and pre-injury 3D facial features. The purpose of presenting this case is to examine the choice and outcome of treatment method in traumatic injuries.

Case: A 26-year-old male patient with a history of falling from a height was followed up in the reanimation intensive care unit. Bilateral periorbital ecchymosis, subconjunctival hemorrhage, enophthalmos, and multiple facial fractures were observed. The patient had persistent oral bleeding, airway obstruction and low SPO2 and was therefore intubated. Radiographic and 3D CT images revealed mandibular parasymphiseal fracture, maxillary sinus anterior wall fracture on the left, inferior orbital rim fracture on the left, and subcondylar fracture on the left condyle neck on the right. Open reduction and internal fixation [ORIF] was planned for multiple fractures under general anesthesia. Intermaxillary fixation was performed to determine the occlusion. The parasymphiseal fracture was exposed and reduced with a mandibular vestibular incision on the left side. Inferior orbital rim fracture was exposed by subciliary incision and reduction was performed. Fixation was done with titanium miniplates and screws.

Conclusion: Two common treatment sequences of panfacial fractures are recommended: "bottom-up and inside-out" or "top-down and outside-in". Fixation of the fractures after proper occlusion will increase the success rate. In this presentation, both facial aesthetics and function were provided after surgery.

Keywords: internal fixation, open reduction, Panfacial trauma



[PP-052]

Maksillofasial travma sonucu gelişen zigomatik kompleks fraktürünün cerrahi tedavisi: Olgu raporu

Ümit Ertas, Ertan Yalçın, Nevzat Çakmak

Atatürk Üniversitesi Diş Hekimliği Fakültesi Ağız Diş Ve Çene Cerrahisi Anabilim Dalı Erzurum Türkiye

Giriş: Zigoma ortayüz iskeletindeki en önemli destek yapıdır. Yanağa çıkıntılı belirgin özel formunu verir. Yüz kemikleri arasında en sık kırılan ikinci kemik yapıdır. Deplase zigoma tripod fraktürleri (orbito-zigomatiko-maksiller kompleks fraktürleri) güncel tedavisi şu basamakları içerir: açık redüksiyon, orbita tabanının transkonjunktival preseptal yaklaşımla eksplorasyonu, orbita içeriği maksiller sinüse fıtıklaşmışsa nazik biçimde kurtarılarak orbital kaviteye tekrar konulması, 1cm den fazla olan taban kemik defektlerinin kemik grefti/alloplastik materyal ile onarımı, ve titanyum mini/mikroplak ile internal fiksasyon (2 veya 3 alandan: inferior orbital rim, zigomatikofrontal butres, zigomatiko-maksiller butres).

Vaka: 59 yaşında erkek hasta yüz bölgesine ağaç düşmesi şikayeti ile kliniğimize başvurdu. Sağ infraorbital ve periorbital bölgede şişlik ve hematoma mevcuttu. Yapılan BT incelemesinde infraorbital, zigomatikomaksiller ve zigomatikofrontal bölgede fraktür tespit edildi. Hasta genel anestezi altında opere edildi. Açık redüksiyon yapılarak zigoma redukte edildi. Inferior orbital rim bölgesine, zigomatikomaksiller, ve zigomatikofrontal bölgelere mini ve micro plaklar konularak internal fiksasyon yapıldı. Ameliyat sonrası herhangi bir komplikasyon gözlenmedi.

Sonuç: İzole zigomatik ark fraktürü vakalarının çoğunda ekstraoral, intraoral veya perkütan erişim yoluyla minimal erişim yaklaşımı kullanılır. Başarılı tedavi, doğru planlama, titiz cerrahi diseksiyon ve rekonstrüksiyon materyalinin tip, boyut ve konturunun uygun seçimine bağlıdır. Zigomatik fraktürlerin başarılı tedavisi için hastanın yaralanmadan önceki kozmetik ve fonksiyonel görünümünü tam olarak yerine koymak bozulmuş anatominin 3 boyutlu restorasyonu gereklidir.

Anahtar Kelimeler: Açık redüksiyon, maksillofasial travma, zigoma fraktürü

Surgical treatment of zygomatic complex fracture resulting from maxillofacial trauma: A case report

Ümit Ertas, Ertan Yalçın, Nevzat Çakmak

Department of Oral and Maxillofacial Surgery, Atatürk University Faculty of Dentistry Erzurum Turkey

Introduction: The zygoma is a major buttress of the midfacial skeleton. It forms the malar eminence and gives the prominence to the cheek area. The zygoma is the second most commonly broken bone of the facial skeleton. Contemporary management of the displaced zygoma tripod fractures (orbito-zygomatiko-maxillary complex fractures) includes open reduction, exploration of the orbital floor by using transconjunctival preseptal approach, gently replacement of the orbital content herniated into maxillary sinus, reconstruction of the floor defects larger than 1cm with bone grafts/alloplastic materials, and internal fixation (from 2 or 3 points: inferior orbital rim, zygomatico-frontal buttress, zygomatico-maxillary buttress) with titanium mini/microplates.

Case Presentation: An 59-year-old male patient was admitted to our clinic with the complaint of falling a basket pot to the face area. There was swelling and hematoma in the right infraorbital and periorbital regions. In the CT examination, fractures were detected in the infraorbital, zygomaticomaxillary and zygomaticofrontal region. The patient was operated under general anesthesia. Open reduction was made and the zygoma was reduced. Internal fixation was performed by placing mini and micro plaques in the inferior orbital rim region, zygomaticomaxillary and zygomaticofrontal regions. No postoperative complications were observed.

Conclusion: Minimal access approach through extraoral, intraoral, or percutaneous accesses is used for most cases of pure zygomatic arch fracture. Successful treatment depends on correct planning, meticulous surgical dissection proper selection of type, size, and contour of the reconstruction material. In order to successfully treat zygomatic fractures it is necessary to fully replaced cosmetic and functional appearance of the patient before injury and 3-dimensional restored of the disturbed anatomy.

Keywords: Open reduction, maxillofacial trauma, zygoma fracture



[PP-053]

Maksillofasial travma sonucu gelişen orbital fraktürünün cerrahi tedavisi: Olgu raporu

Ümit Ertas, Gönül Koç, Oğuz Yüce

Atatürk Üniversitesi Diş Hekimliği Fakültesi Ağız, Diş ve Çene Cerrahisi Ana Bilim Dalı, Erzurum, Türkiye

Giriş: Orbital fraktürleri zigoma fraktürleri gibi maksillofasial cerrahide en sık görülen travmalardır. Hastanın yaşı veya travmanın şiddeti gibi faktörlere bağlı olduğu gibi basit, nondeplase kırıklardan karmaşık, parçalanmış, deplase kırıklara kadar geniş bir spektrum oluşturur. Tüm yüz kırıklarında olduğu gibi tedavinin amacı, hem fonksiyonları hem de yaralanma öncesi 3 boyutlu yüz hatlarını düzeltmektir.

Vaka: 57 yaşında erkek hasta darp sonucu sağ gözün üst tarafa doğru hareket kısıtlılığı, diplopi ve travmatik astigmat şikayetiyle kliniğimize başvurdu. Yapılan radyolojik tetkikler sonucu hastanın lateral orbital rimde nondeplase ve orbital tabanında blow out fraktür tespit edildi. Genel anestezi altında transkonjunktival insizyonun ardından kırık fragmanına ulaşıldı. Kırık fragmanı arasına sıkışmış olan kas serbestleştirildi ve orbital mesh yerleştirildi. 5 mikrovida ile sabitlendi. Preop ve postop olarak oftalmoloji uzmanlarına danışıldı. Hastanın diplopi ve astigmat şikayeti giderildi. Göz hareketleri ve gözün duruşu kontrol edildi. Postoperatif olarak hastaya İ.V. antibiyotik analjezik ve diğer destekleyici tedaviler uygulandı.

Sonuç: Orbital fraktürlerde oftalmoloji uzmanlarına danışılması görmenin seyri açısından önem arz etmektedir. Orbital sinirlerin ve kasların incelenmesi için orbital MR bu tür fraktürlerde elzemdir. Blow out fraktürlerinde orbital mesh yerleştirilmeli ve takibi için hastanın rutin göz kontrolleri yapılmalıdır.

Anahtar Kelimeler: orbita fraktürü, mesh, oftalmoloji

Surgical treatment of orbital fracture resulting from maxillofacial trauma: A case report

Ümit Ertas, Gönül Koç, Oğuz Yüce

Atatürk University, Faculty of Dentistry, Department of Oral and Maxillofacial Surgery, Erzurum, Turkey

Introduction: Orbital fractures, like zygoma fractures, are the most common traumas in maxillofacial surgery. Depending on factors such as the patient's age or the severity of the trauma, it creates a wide spectrum from simple, non-displaced fractures to complex, comminuted, displaced fractures. As with all facial fractures, the aim of the treatment is to correct both functions and 3D facial features before the injury.

Case Presentation: A 57-year-old male patient was admitted to our clinic with complaints of limited movement of the right eye to the upper side, diplopia and traumatic astigmatism as a result of beating. As a result of the radiological examinations, the patient's lateral orbital rim was nondisplaced and a blow-out fracture was detected in the orbital floor. After transconjunctival incision under general anesthesia, the fracture fragment was reached. The muscle stuck between the fracture fragment was released and the orbital mesh was placed. It was fixed with 5 microscrews. Ophthalmology specialists were consulted preoperatively and postoperatively. The patient's complaints of diplopia and astigmatism were resolved. Eye movements and eye posture were checked. Postoperatively, the patient was given IV. Antibiotic analgesics and other supportive treatments were administered.

Conclusion: Consulting ophthalmologists in orbital fractures is important for the course of vision. Orbital MRI is essential in such fractures for the examination of orbital nerves and muscles. Orbital mesh should be placed in blow out fractures and routine eye checks of the patient should be performed for follow-up.

Keywords: orbital fracture, mesh, ophthalmology



[PP-054]

Kondiler Hiperplaziye Bağlı Fasial Asimetrinin Kondilektomi ve Bimaksiller Osteotomi ile Tedavisi:Olgu Sunumu

Ümit Ertas, Celal Kef, Oğuz Yüce

Atatürk Üniversitesi Diş Hekimliği Fakültesi Ağız Diş ve Çene Cerrahisi Anabilim Dalı Erzurum

Giriş: Kondiler hiperplazi(CH), iki mandibular kondilden birinin büyüklüğünü ve morfolojisini içeren non-neoplastik kökenli nadir bir malformasyondur.Bu anormal büyüme genellikle tek taraflıdır. Kondil hiperplazisi, çenenin kontralateral tarafa deviasyonu ile yüzün tek taraflı uzamasına neden olur. Mandibular CH yüz asimetrisine, mandibular deviasyon, maloklüzyon ve eklem fonksiyon bozukluğuna yol açabilen bir aşırı gelişme durumudur. Bozukluk kendini sınırlar, ancak aktif kaldığı sürece, asimetri ilişkili oklüzal değişikliklerle birlikte ilerler. Kondilin tek taraflı hiperplazisinin etiyojisi hala tartışılmaktadır. Literatürde lokal dolaşım problemleri, endokrin bozukluklar, travmatik lezyonlar ve artroz bu patolojinin etyolojik faktörleri olarak kabul edilmektedir.

Vaka: 31 yaşındaki erkek hasta son bir yılda giderek artan asimetri ve son 3 ayda ağız açma sırasında oluşan ağrı şikayetiyle bölümümüze başvurmuştur.Hastanın alınan anamnezinde her hangi bir sistemik hastalık, daha önce geçirilmiş ameliyat ve enfeksiyon durumu bildirilmemiştir. Oluşabilecek ankiloz riskini azaltmak ve geniş cerrahi görüş açısı için preaurikular yaklaşımı tercih ettik.Kondilektomi ile birlikte maksilla 6 mm ileri alınarak 2,5 mm impaction yapıldı.Mandibula ise 3 mm alınarak operasyon tamamlandı.

Sonuç: Uyguladığımız kondilektomi tekniğinde rekurrensi önlemek için eklem yüzeyinden en az 6 mm aşağıdan kondilektomi yapılıyor.Tecrübemize göre bu işlem için osteotom ve kemik testerelerinin yerine piezoelektrik aletlerin kullanımı maksiller arter, eklem kapsulu gibi yapıların hasar görmesi gibi post operativ komplikasyon riskini önemli ölçüde düşürüyor.

Anahtar Kelimeler: Kondiler hiperplazi, TME, Mandibula

Treatment of Facial Asymmetry Due to Condylar Hyperplasia with Condylectomy and Bimaxillary Osteotomy: Case Report

Ümit Ertas, Celal Kef, Oğuz Yüce

Atatürk University Faculty of Dentistry Department of Oral and Maxillofacial Surgery, Erzurum

Introduction: Condylar hyperplasia (CH) is a rare malformation of non-neoplastic origin involving size and morphology of one of the two mandibular condyles. This growth abnormality is usually unilateral. The enlargement of condyle results in unilateral elongation of face with deviation of the chin to the contra lateral side.

Case Presentation: The present case report is about a 31-year-old male patient who was reported with the complaint of gradually developing asymmetry for past 1 year. Mandibular deviation toward the left side and overgrowth were noticed 1 year before and progressed slowly until it reached present proportion. He also developed pain in the right temporomandibular joint region while opening the mouth for past 3 months. There was no history of trauma, any systemic diseases, infection, or surgery of the face and jaws. We preferred to perform the preauricular approach that allows a wide surgical field and to maintain intact the disk and its position to prevent TMJ ankylosis. With condylectomy, the maxilla was moved 6mm forward and 2.5 mm impaction was made. The mandible was removed 3 mm and the operation was completed.

Conclusion: About the surgical technique related to condylectomy, it is essential to remove at least 6 mm of the articular surface to stop the recurrence of further condylar growth. In our experience, the accurate planning of condylectomy is possible using the piezoelectric cutting device that results in less invasion and safety rather than using a reciprocating saw or an osteotome that may lead to surgical complications such as injury to the maxillary artery or damage to joint capsule.

Keywords: Condylar hyperplasia, TMJ, Mandible



[PP-055]

Panfasial Travma: Vaka Raporu

Ümit Ertas, Nevzat Çakmak, Ümid Babayev

Atatürk Üniversitesi Diş Hekimliği Fakültesi Ağız, Diş ve Çene Cerrahisi Ana Bilim Dalı, Erzurum, Türkiye

Giriş: Panfasial kırıklarda başarılı rekonstrüksiyonlar, birkaç temel ilkeye bağlı esnek bir yaklaşımla elde edilebilir. Tüm yüz kırıklarında olduğu gibi tedavinin amacı, hem fonksiyonları hem de yaralanma öncesi 3 boyutlu yüz hatlarını düzeltmektir.

Vaka: 16 yaşında kadın hasta araç içi trafik kazası sonrası Atatürk Üniversitesi Sağlık Uygulama ve Araştırma Hastanesi'nin aciline başvurdu. Gerekli radyografi tetkikler sonrası hastanın ekstremitelerinde ve yüz kemiklerinde multiple fraktürü olduğu gözlemlendi. Hastanın rutin kontrolleri sırasında covid pozitif olduğu görüldü ve hasta Çocuk İntaniye'ye devredildi. Gerekli tedaviler yapılmasının ardından hasta opere edilip servisimize alındı. 3 boyutlu BT görüntülerinde sağ lateral orbital rim ve zigomatikomaksiller kompleks ve arka maksiller sinüs arka duvarında ve mandibular parasimfizde fraktür olduğu görüldü. Orbita lateral kısım mikropalak ve mikrovidalarla fiske edildi. Mandibula sağ kanin ve premolar dişler ligatürlendi. Kırık segmentler redükte edildi. Minivida yardımıyla mandibula parasimfiz bölgesi redükte edildi. Postoperatif olarak hastaya İ.V. antibiyotik analjezik ve diğer destekleyici tedaviler uygulandı. Hasta el bilek ve scapula kırığı nedeniyle ortopedi servisine devredildi.

Sonuç: Panfasial kırıkların iki ortak tedavi dizisi önerilmektedir: "Aşağıdan yukarıya ve içeriden dışarıya" veya "Yukarıdan aşağıya ve dışarıdan içeri". Uygun oklüzyon sağlandıktan sonra kırıkların fiksasyonun yapılması başarı oranını arttıracaktır.

Anahtar Kelimeler: Panfasial travma, orbita, mandibula parasimfiz

Panfacial Trauma: Case Report

Ümit Ertas, Nevzat Çakmak, Ümid Babayev

Atatürk University, Faculty of Dentistry, Department of Oral and Maxillofacial Surgery, Erzurum, Turkey

Introduction: Successful reconstructions of panfacial fractures require a flexible approach based on a few basic principles. As with all facial fractures, the aim of the treatment is both functions and the aim of presenting this case is to correct the 3D facial features before the injury.

Case Presentation: A 16-year-old female patient after an in-vehicle traffic accident applied to Atatürk University Health Practice and Research Center Emergency Service. After the necessary radiographic examinations, it was observed that the patient had multiple fractures in his extremities and facial bones. During routine controls, the patient was found to be covid positive and the patient was transferred to the Pediatric Infection service. After the necessary treatments, the patient was operated and taken to our service. 3D CT images showed fractures in the right lateral orbital rim and zygomaticomaxillary complex and arch, posterior wall of the maxillary sinus and mandibular parasymphysis. Orbital lateral part was fixed with microplate and microscrews. Mandible right canine and premolar teeth were ligated. Broken segments were reduced. With the help of miniscrew, the parasymphysis of the mandible was reduced. Postoperatively, the patient was given IV. Antibiotic analgesics and other supportive treatments were administered. The patient was transferred to the orthopedic service for wrist and scapula fractures.

Conclusion: Two common treatment sequences of panfacial fractures are recommended: "bottom-up and inside-out out" or "Top down and outside in". After proper occlusion is achieved, the fractures. Fixation will increase the success rate.

Keywords: Panfacial trauma, orbita, mandible parasymphysis



[PP-056]

Mandibulada odontojenik keratokist: Olgu raporu

Ümit Ertas, Nevzat Çakmak, Ümid Babayev

Atatürk Üniversitesi Diş Hekimliği Fakültesi Ağız, Diş ve Çene Cerrahisi Ana Bilim Dalı, Erzurum, Türkiye

Giriş: Odontojenik keratokist çenelerde meydana gelen gelişimsel epitelyal bir kisttir. Sıklıkla mandibula ramusu ve angulus mandibulada görülür. Belirgin ekspansiyon yapma potansiyeli, bitişik dokulara ilerleyebilme ve hızlı büyüme potansiyelinden dolayı çok büyük boyutlara ulaşabilmektedir. Bu olgu sunumunda mandibula sağ mandibula posteriordan sol parasimfiz bölgesinde diş ile ilişkili olan odontojenik keratokist olgusu sunulmaktadır.

Vaka: 39 yaşındaki erkek hasta sağ mandibula posteriordan sol parasimfiz bölgesindeki şişlik nedeniyle kliniğimize başvurdu. Hastada radyografik olarak ilgili bölgede multiloküler radyolüsent lezyon tespit edildi. Klinik muayenede mandibula posteriorda kemikte ekspansiyon gözlemlendi. Yapılan biyopsi sonucu odontojenik keratokist tanısı konuldu. Genel anestezi altında mukoza ve mukoza altı dokular diseke edildi. Hastanın kist ile ilişkide bulunan 47,45,44,43,42,41 ve 31,32 nolu dişleri çekildi. Lezyona radikal küretaj yapıldı ve kaviteye carnoy solüsyonu uygulandı. Postoperatif olarak hastaya İV antibiyotik analjezik ve diğer destekleyici tedaviler uygulandı.

Sonuç: Odontojenik keratokistlerin tedavi seçenekleri arasında nüksü önlemede en etkin yöntem rezeksiyon olarak görülmektedir. Tedavi sonrası nüks eden vakalar rapor edilmiştir. Bu nedenle cerrahi tedavi sonrası hastaların uzun süreli takibi gereklidir. Rekürrens oranı yüksek olması sebebiyle lezyon küretajı sırasında carnoy solüsyonu kullanması ve küretajın dikkatli yapılması faydalıdır.

Anahtar Kelimeler: Odontojenik keratokist, mandibula, rekürrens

Odontogenic keratocyst in the mandible: A case report

Ümit Ertas, Nevzat Çakmak, Ümid Babayev

Atatürk University, Faculty of Dentistry, Department of Oral and Maxillofacial Surgery, Erzurum, Turkey

Introduction: Odontogenic keratocyst is a developmental epithelial cyst that occurs in the jaws. It is frequently seen in the mandible ramus and angulus mandible. It can reach very large sizes due to its significant expansion potential, ability to progress to adjacent tissues, and rapid growth potential. In this case report, a case of odontogenic keratocyst associated with the tooth in the left parasymphysis region from the posterior of the right mandible to the mandible is offered.

Case Presentation: A 39-year-old male patient was admitted to our clinic due to swelling in the left parasymphysis region from the posterior of the right mandible. Radiographically, a multilocular radiolucent lesion was detected in the relevant region of the patient. On clinical examination, the mandible is in the posterior bone expansion was observed. A diagnosis of odontogenic keratocyst was made as a result of the biopsy. Mucous and submucosal tissues were dissected under general anesthesia. The patient's teeth 47,45,44,43,42,41 and 31,32, which were in contact with the cyst, were extracted. Radical curettage was performed on the lesion and carnoy solution was applied to the cavity. Postoperatively, IV antibiotics, analgesics and other supportive treatments were administered to the patient.

Conclusion: Among the treatment options of odontogenic keratocysts, the most effective method in preventing recurrence seen as resection. Cases of relapse after treatment have been reported. Therefore, long-term follow-up of patients after surgical treatment is necessary. Recurrence rate it is useful to use carnoy solution during the curettage of the lesion and to do the curettage carefully.

Keywords: Odontogenic keratocyst, mandible, recurrence



[PP-057]

Maksillada Skuamöz Hücreli Karsinom: Vaka Raporu

Ümit Ertas, Celal Kef, Gönül Koç

Atatürk Üniversitesi Diş Hekimliği Fakültesi Ağız, Diş ve Çene Cerrahisi Ana Bilim Dalı, Erzurum, Türkiye

Giriş: Oral bölgede en sık görülen malign tümör skuamöz hücreli karsinomdur. SCC'nin en iyi sonuç veren tedavi seçeneği cerrahi tedaviyle birlikte radyoterapi/kemoterapi olarak bilinmektedir. Cerrahi tedaviyi tümörün rezeksiyonu, boyun diseksiyonu ve rekonstrüksiyon oluşturmaktadır Hastaların %40'ından fazlasında ilk tanı anında nod tutulumu mevcut olduğu literatürde bildirilmiştir. Tedavisinde en kritik hususlardan biri boyun metastazı değerlendirilmesi ve yönetilmesidir

Vaka: 33 yaşında erkek hasta sağ üst molar diş çekimi ardından hızla büyüyen karnabahar şeklinde şişlik şikayetiyle başvurdu. Bölgeden alınan insizyonel biyopsi sonrası SCC tanısı konuldu.SCC evreleme amaçlı PET/BT çalışıldı. Bilateral posterior servikal alanda büyüğü yaklaşık 23 mm boyutlarında hipermetabolik lenf nodları izlendi. Sağ maksiller malign kitle tanılı ve cerrahi rezeksiyon planlanan hastaya preoperatif embolizasyon girişimsel radyoloji tarafından yapıldı.Genel anestezi altında ekstraoral insizyon ile maxilla açığa çıkarıldı. Tümör nüksü önlemek amacıyla etrafındaki 1.5 cm sağlam dokuyu da içerecek şekilde hemimaxillektomi yapılarak çıkarıldı. Çevre dokulardan frozen biyopsi yapıldı.Hastaya bilateral servikal lenf nodu tutulumunu nedeniyle Kbb tarafından peroperatif bilateral boyun diseksiyonu uygulandı.

Sonuç: Oral kanserlerin mortalite bakımından erken teşhis edilmeleri oldukça önemlidir. Diş hekimleri ağrısız şişlikleri takip etmeli, etiyolojik zemin olmadan ya da irritasyon etkenleri uzaklaştırıldıktan sonra iki hafta içerisinde iyileşmeyen lezyonları malignite yönünden değerlendirmelidir.

Anahtar Kelimeler: hemimaksillektomi, skuamöz hücreli karsinom, boyun diseksiyonu

Squamous Cell Carcinoma of the Maxilla: Case Report

Ümit Ertas, Celal Kef, Gönül Koç

Atatürk University, Faculty of Dentistry, Department of Oral and Maxillofacial Surgery, Erzurum, Turkey

Introduction: The most common malignant tumor in the oral region is squamous cell carcinoma. The most effective treatment option for SCC is known as radiotherapy/chemotherapy combined with surgical treatment. Surgical treatment consists of tumor resection, neck dissection and reconstruction. It has been reported in the literature that more than 40% of patients have node involvement at the time of initial diagnosis. One of the most critical aspects in its treatment is the evaluation and management of neck metastases.

Case Presentation: A 33-year-old male patient presented with the complaint of a rapidly growing cauliflower-shaped swelling after right upper molar tooth extraction. A diagnosis of SCC was made after incisional biopsy taken in the region. PET/CT was studied for SCC staging.Hypermetabolic lymph nodes with a size of approximately 23 mm were observed in the bilateral posterior cervical area. Preoperative embolization was performed by interventional radiology in the patient with a diagnosis of right maxillary malignant mass and surgical resection was planned. The maxilla was exposed by extraoral incision under general anesthesia. In order to prevent tumor recurrence, it was removed by hemimaxillectomy, including 1.5 cm of healthy tissue around it. Frozen biopsy was performed from the surrounding tissues. Because of bilateral cervical lymph node involvement, peroperative bilateral neck dissection was performed by the ENT.

Conclusion: Early diagnosis of oral cancers in terms of mortality is very important. Dentists should monitor painless swellings and evaluate lesions that do not heal without an etiological basis or within two weeks after removal of irritants for malignancy.

Keywords: hemimaxillectomy, squamous cell carcinoma, neck dissection



[PP-058]

İnfraorbital Fraktür Sonrası Plak Sökümü ve Rotasyonel Flep Tedavisi:Olgu Sunumu

Ümit Ertas, Celal Kef, Nurdan Yıldız Mısıroğlu

Atatürk Üniversitesi Diş Hekimliği Fakültesi Ağız Diş ve Çene Cerrahisi Anabilim Dalı Erzurum

Giriş: Orbital kırıklar maksillofasial cerrahide sık görülen travmalardır. Travmanın şiddetine bağlı olarak, hastalarda önemli estetik ve fonksiyonel kaybına neden olabilirler. Hastanın yaşı veya travmanın şiddeti gibi faktörlere bağlı olduğu gibi basit, nondeplase veya greenstick kırıklarından karmaşık, parçalanmış, deplase kırıklara kadar geniş bir spektrum oluşturur. Tedavinin amacı, en düşük morbidite ve komplikasyon oranına orbital yapıya uygun estetik görünüm sağlamaktır. Bu olgu sunumunun amacı 11 yaşında erkek hastada infra-orbital bölgede yumuşak doku kaybı ve alt göz kapağında sarkma şikayetiyle kliniğimize başvurdu.

Vaka: 11 yaşında erkek hasta, estetik şikayetlerle Atatürk Üniversitesi Sağlık Uygulama ve Araştırma Hastanesi'nin Maksillofasial ve Çene Cerrahisi Servisine başvurdu. İnfraorbital kırığı mevcut olan hastaya dış merkezde plak rekonstrüksiyonu ile tedavisi yapılmıştır. Kliniğimize başvuran hastanın plağın expoze olması İnfra-orbital bölgede yumuşak doku kaybı ve globun superiora deviasyonu mevcuttu. Hasta nazotrakeal entübasyon ile genel anestezi altında opere edildi. Subciliar insizyon yapıldı. Expoze olan plağa ulaşıldı. Doku kaybı bulunan bölgeye rotasyonel flep uygulanarak yumuşak doku rekonstrüksiyonu yapıldı. Hastanın gözü normal seviyeye geldi. Postoperatif 3, 6 ve 12 aylık takiplerinde hastanın ağız açıklığında ve çene hareketlerinde herhangi bir patolojiye rastlanmadı.

Sonuç: Yer değiştirmiş kırıkların plak ile rekonstrüksiyonu önerilir. Çok parçalı kırıklarda estetik problem yoksa plak rekonstrüksiyonu uygulanamayabilir. Plakalarda enfeksiyon yoksa, plakanın çıkarılmasına gerek yoktur. Bu vakada plak enfeksiyonuna bağlı yumuşak doku kaybının tedavisi rotasyonel flep tedavisi uygulanarak tedavi edilmiştir.

Anahtar Kelimeler: Enfeksiyon, Rotasyonel flep, Travma

Plaque Removal After Infraorbital Fracture and Treatment with Rotational Flap Shift: Case Report

Ümit Ertas, Celal Kef, Nurdan Yıldız Mısıroğlu

Atatürk University Faculty of Dentistry Department of Oral and Maxillofacial Surgery, Erzurum

Introduction: Orbital fractures are common traumas in maxillofacial surgery. Depending on the severity of trauma, they can cause significant aesthetic and functional loss in patients. It creates a broad spectrum from simple, nondeplaced or greenstick fractures to complex, fragmented, displaced fractures, as well as the factors such as the age of the patient or the severity of trauma. applied to our clinic with the complaint of soft tissue loss in the infra-orbital region and sagging of the lower eyelid in a male patient.

Case Presentation: A 11-year-old male patient applied to the Maxillofacial and Maxillofacial Surgery Service of Atatürk University Health Practice and Research Hospital with aesthetic complaints. The patient with an infraorbital fracture was treated with plaque reconstruction in an external center. The patient who applied to our clinic had an expose of the plate. There was soft tissue loss in the infra-orbital region and superior deviation of the globe. The patient was operated under general anesthesia with nasotracheal intubation. Subciliar incision was made. Soft tissue reconstruction was performed by applying a rotational flap to the area with tissue loss. The patient's eye returned to normal. No pathology was observed in the mouth and jaw movements of the patient at 3, 6 and 12 months follow-up.

Conclusion: Reconstruction of displaced fractures with plaque is recommended. If there is no aesthetic problem in multi-part fractures, plaque reconstruction may not be applied. If there is no infection in the plates, there is no need for plate removal.

Keywords: Infection, Rotational flap, Trauma



[PP-059]

Gömük Diş Çevresinde Fark Edilmeyen Dentigeröz kist Nedeniyle Meydana Gelen Tüber Kırığı ve Tedavisi: Olgu Sunumu

Adnan Kılınc, Gönül Koç, Nurdan Yıldız Mısıroğlu
Atatürk Üniversitesi Diş Hekimliği Fakültesi Ağız Diş ve Çene Cerrahisi Anabilim Dalı Erzurum

Giriş: Dentigeröz kistler indifa etmemiş diş kronları ile ilişkili olan, iyi huylu odontojenik lezyonlardır. Genellikle gömülü mandibular 3. molar dişler ile ilişkili olarak görülürler. Erkeklerde kadınlardan 2 kat daha fazla olup, en çok 20-50 yaşları arasında görülürler. Genellikle rutin radyografilerde tesadüfen saptanır, asimetri ve şişlik oluşmadığı sürece semptom vermezler. Bu raporun amacı, rutin radyolojik incelemenin önemini ve maksilla posterior bölgede derin yerleşimli dev dentigeröz kistin enükleasyonunu, tüber kırığının tedavisini göstermektedir.

Vaka: 17 yaşında erkek hastanın diş merkezde 16 nolu dişi çekilmiş, muayene esnasında 18 nolu gömük diş çevresinden başlayarak orbita tabanına ve posterior diş köklerine kadar uzanan dentigeröz kistin farkedilmemesi sonucu tüber kırığı meydana gelmiştir. Çekimden sonra meydana gelen tüber kırığı nedeniyle hasta Atatürk Üniversitesi Diş Hekimliği Fakültesi, Ağız, Diş ve Çene Cerrahisi Anabilim Dalı'na başvurmuştur. Hastanın lokal anestezi altında mevcut olan dentigeröz kisti gömük dişi ile birlikte çıkarılarak tüber kırığının tedavisi yapılmıştır.

Sonuç: Dentigeröz kistler asemptomatik olduğundan herhangi bir semptom olmadan çok büyük boyutlara ulaşabilmektedir. Rutin radyografik incelemeler bu kistlerin tanısında çok önemlidir. Dentigeröz kistlerinin çıkarılması için cerrahi tedavi, marsupializasyon veya enükleasyon ve küretajdır. Enükleasyon, bu vakadaki gibi geniş lezyonlar için uygun tedavi seçeneğidir.

Anahtar Kelimeler: Dentigeröz kist, Enükleasyon, Maxilla, Tüber fraktürü

Tuber Fracture Due to Unnoticed Dentigerous Cyst Around the Impacted Teeth and Its Treatment: Case Report

Adnan Kılınc, Gönül Koç, Nurdan Yıldız Mısıroğlu
Atatürk University Faculty of Dentistry Department of Oral and Maxillofacial Surgery, Erzurum

Introduction: Dentigerous cysts are benign odontogenic lesions associated with the crown of an unerupted tooth. Usually they are associated with impacted mandibular 3rd molar teeth. It is two times more than females in males and most commonly seen between the ages of 20-50. Usually they are diagnosed by chance on routine radiographs and they don't cause symptoms unless asymmetry and swelling occur. The aim of this report is to show the importance of routine radiological examination and enucleation of a deep located giant dentigerous cyst in the posterior maxilla and treatment of tuber fracture.

Case Presentation: A 17-year-old male patient had tooth no. 16 extracted in an external center. During the examination, a tuber fracture occurred as a result of not noticing the dentigerous cyst, which started from the surrounding of the impacted tooth no. 18 and extended to the orbital floor and posterior tooth roots. Due to tuber fracture that occurred after extraction, the patient applied to Atatürk University Faculty of Dentistry, Department of Oral, Dental and Maxillofacial Surgery. The patient's dentigerous cyst, which was present under local anesthesia, was removed together with the impacted tooth, and the tuber fracture was treated.

Conclusion: Since dentigerous cysts are asymptomatic, they can reach very large sizes without any symptoms. Routine radiographic examinations are very important in the diagnosis of these cysts. Surgical treatment for removal of dentigerous cysts is marsupialization or enucleation and curettage. Enucleation is the appropriate treatment option for large lesions as in this case.

Keywords: Dentigerous cyst, Enucleation, Maxilla, Tuber fracture



[PP-060]

Ateşli Silah Yaralanması Sonucu Mandibulada Oluşan Doku Kayıplarının Maksillofasiyal Rekonstrüksiyonu: Vaka Raporu

Ümit Ertaş, Celal Kef, Nevzat Çakmak

Atatürk Üniversitesi Diş Hekimliği Fakültesi Ağız, Diş ve Çene Cerrahisi Anabilim Dalı, Erzurum, Türkiye

Giriş: Maksillofasiyal bölgede yüksek enerjili tüfeklerle intihar girişimine bağlı yaralanmalar, oldukça zor, yorucu bir mücadeleyi de beraberinde getirir. Geçmişte bu tür yaralanmalar, debridman ve hemostazı takiben, önce mevcut yumuşak dokunun olabildiğince kapatılması, geç dönemde kemik ve yumuşak doku rekonstrüksiyonu ile tedaviedilmekteydiler. Bu yaklaşım, hastalarda daha sonra onarımı oldukça zor, hatta olanaksız deformitelere yol açması nedeniyle, kliniğimizde de terkedilerek, hastaya erken primer definitif tedavi uygulanmıştır.

Vaka: Genel anestezi altında mandibulaya kayıp segmenti taklit edecek şekilde rekonstrüksiyon plağına bükümler yapılarak uyumlandırıldı. Rekonstrüksiyon plağı ile mandibulaya rekonstrüksiyon yapıldı. Ağız tabanı – Mandibula vestibüler bölge primer sutureasyonla kapatıldı. Sol dudak ve ciltte doku kaybı mevcut olduğu gözlemlendi. Kommissural bölge, dudak vermilyon ve diğer laserasyon olan bölgeler suture edildi.

Sonuç: Çıkış yeri kranyofasiyal yerleşimli olan mermilerin, balistik özellikleri nedeniyle yarattıkları, avulsif, geniş yumuşak ve kemik doku kayıplarının, onarım için, mevcut dokunun primer onarımı, seri konservatif debridman ve erken definitif rekonstrüksiyonu içeren tedavi programının uygulanmasını, bu tür yaralanmalarda ideal yaklaşım olduğunu düşünüyoruz.

Anahtar Kelimeler: Mandibula, maksillofasiyal Rekonstrüksiyon, ateşli silah yaralanması

Maxillofacial Reconstruction of Mandible Tissue Loss Due to Gunshot Injury: A Case Report

Ümit Ertaş, Celal Kef, Nevzat Çakmak

Atatürk University, Faculty of Dentistry, Department of Oral and Maxillofacial Surgery, Erzurum, Turkey

Introduction: It is difficult to train with high energy training in the maxillofacial region, it is difficult to take a discussion with it. These old strains are those that have previously recovered with debridement hemostasis, appropriate old bone and soft tissue reconstruction in current models. This can be tried in clinics in our country, which is difficult to reproduce later on, maybe manufactured from an undesired deformat, abandoned in clinics.

Case Presentation: Under general anesthesia, it was adjusted to the reconstruction plate by making bends to imitate the segment lost to the mandible. Mandible was reconstructed with a reconstruction plate. Floor of mouth – Mandible vestibular region was closed with primary suturing. It was observed that there was tissue loss in the left lip and skin. The commissural area, lip vermilion and other lacerated areas were sutured.

We think that the application of a treatment program including primary repair of the existing tissue, serial conservative debridement and early definitive reconstruction for avulsive, extensive soft and bone tissue losses caused by bullets with craniofacial location of exit site due to their ballistic properties is the ideal approach in such injuries.

Keywords: mandible, maxillofacial Reconstruction, gunshot injury



[PP-061]

Mandibular Posterior Bölgede Ameloblastom Rezeksiyonu: Vaka Raporu

Ümit Ertas, Nurdan Yıldız Mısıroğlu, Ömer Kocaman

Atatürk Üniversitesi Diş Hekimliği Fakültesi Ağız Diş ve Çene Cerrahisi Anabilim Dalı, Erzurum/Türkiye

Amaç: Ameloblastom enamel doku tümörü olup, enamel oluşumuna farklılaşmaz. Ektodermal orjinli olup iyi huylu karakterdedir. İyi huylu bir tümör olarak kabul edilse de, klinik davranışı, benign ve malign arasında olduğu düşünülebilir. Tümör yavaş ama sürekli bir büyüme ve komşu doku infiltrasyonu ile karakterizedir. Bu sunumda ameloblastomlu 19 yaşındaki bir olgu sunulup, ameloblastomun klinik, radyolojik, histopatolojik bulguları literatür eşliğinde gözden geçirilmiştir.

Vaka: 19 yaşında kadın hasta hastanemize sağ mandibula posteriorunda yüzün sağ tarafında olan ağrısız şişlik şikayeti ile başvurdu. Yapılan muayenesinde sağ parotise masaj yapıldığında 45 nolu diş hizasından pürülan drenaj izlendi. Sağ mandibula ramusunda intramedüller yerleşimli belirgin ekspansiyona, kortikal destrüksiyona neden olan lobule konturlu septasyonlar içeren multiloküle görünümde, Ameloblastomla uyumlu hipodens litik lezyon izlendi. Klinik ve radyolojik olarak ameloblastom düşünülen hasta opere edildi. Histopatolojik olarak da ameloblastom tespit edildi. Operasyonu takiben iliak greft ve rekonstrüksiyon plağı yapıldı.

Sonuç: Ameliyat sonrası rekonstrüksiyon plakası yapıldı. Ameloblastom, yüksek nüks oranına sahip olduğu için bu olguda rezeksiyon yapılmıştır. Nüks ihtimali nedeniyle hastanın takibi yapılmaktadır.

Anahtar Kelimeler: ameloblastoma, mandibula, rekonstrüksiyon plağı

Ameloblastoma Resection in Mandibular Posterior Region: Case Report

Ümit Ertas, Nurdan Yıldız Mısıroğlu, Ömer Kocaman

Atatürk University Faculty of Dentistry Oral and Maxillofacial Surgery Department, Erzurum/Turkey

Introduction: Ameloblastoma is an enamel tissue tumor and does not differentiate into enamel formation. It is of ectodermal origin and has a benign character. Although it is considered a benign tumor, its clinical behavior can be considered to be between benign and malignant. The tumor is characterized by slow but continuous growth and infiltration of adjacent tissue. In this article, a 19-year-old case with ameloblastoma is presented and the clinical, radiological and histopathological findings of ameloblastoma are reviewed in the light of the literature.

Case Presentation: A 19-year-old female patient was admitted to our hospital with the complaint of painless swelling on the right side of the face in the posterior of the right mandible. In the examination, purulent drainage was observed at the level of tooth no 45 when the right parotid was massaged. A multiloculated, hypodense lytic lesion compatible with ameloblastoma was observed in the ramus of the right mandible with intramedullary localization, including lobulated contoured septations causing marked expansion and cortical destruction. The patient was operated on. Histopathologically, ameloblastoma was detected. After the operation, iliac graft and reconstruction plate were made.

Conclusion: Postoperative reconstruction plate was done. Because ameloblastoma has a high recurrence rate, resection was performed in this case. Due to the possibility of recurrence, the patient is followed up.

Keywords: ameloblastoma, mandible, reconstruction plate



[PP-062]

Maksiller Sinüste Bulunan Kökün Caldwell-Luc Operasyonu İle Çıkarılması: Vaka Raporu

Ümit Ertas, Gelengül Urvasızoğlu, Onur Engin Can
Atatürk Üniversitesi Diş Hekimliği Fakültesi Ağız Diş ve Çene Cerrahisi Anabilim Dalı, Erzurum/Türkiye

Giriş: Üst çene posterior bölgede gerçekleşen diş çekimleri sırasında maksiller sinüse kök kaçabilir ve çıkartılmadıkları takdirde maksiller sinüste ve etrafında ciddi patolojilere sebep olabilirler. Bu vaka takdiminde diş çekimi kaynaklı maksiller sinüste caldwell-luc ameliyatı sunulacaktır

Vaka: 27 yaşında bir kadın hasta 26 no'lu diş çekimi sonrası sol maksiller sinüse kök kaçması nedeniyle oral cerrahi bölümüne sevk edildi. Panoramik radyografide sağ maksiller sinüste radyoopasite ve alveoler kemiğin hafif rezorpsiyonu izlendi. Hastanın travma öyküsü yoktu. Maksiller sinüse erişim Caldwell-Luc ile genel anestezi altında yapıldı. Fossa kanina bölgesinden bir pencere açıldı. Sinüse kaçan 26 no'lu dişin kökü sinüs içerisinden çıkarıldı. Bir adet dren yerleştirildi. Antibiyotik reçete edildi.

Sonuç: Maksiller sinüsteki yabancı cisimlerin vakit geçirilmeden çıkartılması ve gereken medikal tedavilerin yapılması oluşabilecek daha ciddi komplikasyonların önlenmesi açısından çok önemlidir. Caldwell-luc cerrahisi maksiller sinüs bölgesinden yabancı cisimlerin çıkarılması için güvenli bir yöntemdir.

Anahtar Kelimeler: caldwell-Luc, diş kökü, maksiller sinüs

Removal of Root in Maxillary Sinus with Caldwell-Luc Operation: A Case Report

Ümit Ertas, Gelengül Urvasızoğlu, Onur Engin Can
Atatürk University Faculty of Dentistry Oral and Maxillofacial Surgery Department, Erzurum/Turkey

Introduction: Roots may escape into the maxillary sinus during tooth extraction in the posterior region of the maxilla, and if they are not removed, they may cause serious pathologies in and around the maxillary sinus. In this case report, caldwell-luc surgery in maxillary sinus caused by tooth extraction will be presented.

Case Presentation: A 27-year-old female patient was referred to the oral surgery department due to root leakage into the left maxillary sinus after tooth #26. Radiopacity in the right maxillary sinus and mild resorption of the alveolar bone were observed on panoramic radiographs. The patient had no history of trauma. Access to the maxillary sinus was done with Caldwell-Luc under general anesthesia. A window opened from the fossa canina area. The root of tooth no. 26, which escaped into the sinus, was removed from the sinus. A drain was placed. Antibiotics were prescribed.

Conclusion: Conclusion: The removal of the foreign body from the maxillary sinus without any delay is essential for preventing more serious complications that may occur. Caldwell-luc surgery is a safe method for the removal of foreign bodies from the maxillary sinus region.

Keywords: caldwell-Luc, maxillary sinus, tooth root



[PP-063]

Maksillada Travmatik Kemik Kisti: Vaka Raporu

Ümit Ertas, Nurdan Yıldız Mısıroğlu

Atatürk Üniversitesi Diş Hekimliği Fakültesi Ağız Diş ve Çene Cerrahisi Anabilim Dalı, Erzurum/Türkiye

Amaç: Travmatik kemik kisti, epitelyal döşemesi olmaması nedeniyle “psödokist” olarak da kabul edilen çenelerin nadir görülen neoplastik olmayan bir lezyondur. Bu lezyon genellikle asemptomatiktir ve bu nedenle rutin dental radyografik incelemede ortaya çıkar. Çoğunlukla mandibulada, sınırları belirgin ve tarak şeklinde dişlerin arasına girmiş, uniloküler radyolüsent alan olarak görülürler. Lezyonun kesin etyopatogenezi belirsizdir. Ancak travma hikayesi olmayan hastalarda da görülebilir. Bu sunumda maksillada travmatik kemik kisti anlatılacaktır.

Vaka: 15 yaşındaki kadın hasta rutin radyografide gözlenmiş kist şikayeti ile başvurmuştur. Radyografik incelemede sınırları belirgin radyolüsent bir lezyon gözlenmiştir. Vitalometrik testlerde ilgili dişlerin vital olduğu görülmüştür. Sol maksiller sinüs yan duvarında ekspansiyona ve kortikal kemikte destrüksiyona neden olduğu, kortikal kemiğin ince zar şeklinde olduğu görülmüştür. Bukkal duvardaki küçük pencereden bakıldığında herhangi bir lezyona rastlanılmamıştır. Travmatik kemik kisti olduğu düşünülüp kanlanma sağlanmıştır.

Sonuç: Travmatik kemik kistleri sıklıkla diğer kistlerle karıştırılabilir. Radyolojik inceleme, doğru anamnez alma, vitalite testi uygun tedavi ve prognozun doğru değerlendirilmesinde önemli role sahiptir.

Anahtar Kelimeler: kemik, kist, travma

Traumatic Bone Cyst in the Maxilla: Case Report

Ümit Ertas, Nurdan Yıldız Mısıroğlu

Atatürk University Faculty of Dentistry Oral and Maxillofacial Surgery Department, Erzurum/Turkey

Introduction: Traumatic bone cyst is a rare non-neoplastic lesion of the jaws, which is also considered as a “pseudocyst” because of its lack of epithelial lining. This lesion is usually asymptomatic and is therefore revealed on routine dental radiographic examination. They are mostly seen in the mandible as a unilocular radiolucent area with well-defined margins and comb-shaped teeth. The exact etiopathogenesis of the lesion is unclear. However, it can also be seen in patients without a history of trauma. In this presentation, traumatic bone cyst in the maxilla will be explained.

Case Presentation: A 15-year-old female patient presented with the complaint of a cyst observed on routine radiographs. A radiolucent lesion with well-defined borders was observed in the radiographic examination. Vitalometric tests showed that the relevant teeth were vital. It was observed that it caused expansion in the left maxillary sinus lateral wall and destruction of the cortical bone, and the cortical bone was in the form of a thin membrane. No lesion was observed when viewed through the small window on the buccal wall. It was thought to be a traumatic bone cyst and blood supply was provided.

Conclusion: Traumatic bone cysts can often be confused with other cysts. Radiological examination, taking the correct anamnesis, vitality test have an important role in the appropriate treatment and evaluation of the prognosis.

Keywords: bone, cyst, trauma



[PP-064]

Maxillada ameloblastik fibro-odontoma: Vaka Serisi

Ümit Ertas, Nurdan Yıldız Mısıroğlu, Oğuz Yüce

Atatürk Üniversitesi Diş Hekimliği Fakültesi Ağız Diş Ve Çene Cerrahisi Anabilim Dalı Erzurum Türkiye

Giriş: Çenelerde görülen benign tümoral oluşumların başında ameloblastik fibro-odontomalar gelmektedir. ameloblastik fibro-odontomalar epitel ve mezenkimal hücrelerin yanı sıra mine, dentin ve sement de içeren farklılaşmış tümörlerdir. Ameloblastik fibro-odontomalar etiyojisi hala belirsizdir. Lokal travmalar veya enfeksiyonlar ameloblastik fibro-odontomalara neden olabilir. Genellikle rutin radyografik muayenelerde görülürler. Bu vaka serisinde, çenelerde görülen ameloblastik fibro-odontomaların tedavilerini sunmayı amaçladık.

Vaka: 12 yaşındaki erkek hasta kliniğimize ameloblastik fibro-odontoma tanısı ile sevk edildi. Yapılan ağız içi ve radyografik muayeneden sonra hastanın maksiller sağ bölgesinde ekspansiyon yapan, asemptomatik lezyon tespit edildi. Radyografik olarak lezyon sınırları belirgin, radyopak görünümde idi. Lezyon eksize edildi ve ameloblastik fibro-odontoma tanısı kondu.

Sonuç: Ameloblastik fibro-odontoma genellikle asemptomatik, yavaş ilerleyen bir tümördür. Odontojenik kaynaklı hem sert hem de yumuşak dokulardan oluşan düzensiz bir kütleden oluşan hamartomatoz malformasyondur. Teşhis edildiklerinde cerrahi olarak çıkarılmaları konusunda fikir birliği vardır. Bizim olgularımızda da ameloblastik fibro-odontoma olduğu saptanan radyopak lezyonlar çıkarıldı.

Anahtar Kelimeler: Ameloblastik fibro-odontoma, Hamartom, Odontojenik Tümör

Ameloblastic fibro odontoma in maxilla: Case Series

Ümit Ertas, Nurdan Yıldız Mısıroğlu, Oğuz Yüce

Department of Oral and Maxillofacial Surgery, Atatürk University Faculty of Dentistry Erzurum Turkey

Introduction: Ameloblastic fibro odontomas are one of the primary benign tumoral formations in the jaws. Ameloblastic fibro odontomas are differentiated tumors containing enamel, dentin and cement as well as epithelial and mesenchymal cells. The etiology of ameloblastic fibro odontoma is still unclear. Local traumas or infections may cause ameloblastic fibro odontomas. They are usually seen in routine radiographic examinations. In this case series, we aimed to present the treatments of ameloblastic fibro odontomas on the jaws.

Case Presentation: An 12-year-old male patient was referred to our clinic with a diagnosis of odontoma. After the intraoral and radiographic examination, an asymptomatic, expansive lesion was detected in the maxillary right region of the patient. Radiographically, the borders of the lesion were evident and radiopaque. The lesion was excised and a diagnosis of ameloblastic fibro odontoma was made.

Conclusion: Ameloblastic fibro odontoma is a generally asymptomatic, slowly progressing tumor. It is hamartomatous malformation composed of an irregular mass of both hard and soft tissues of odontogenic origin. There is consensus about their surgical removal when they are diagnosed. Radiopaque lesions that were found to have ameloblastic fibro odontoma in our cases were also removed.

Keywords: Ameloblastic fibro odontoma, Hamartoma, Odontogenic Tumor



[PP-065]

OSAS: Olgu Sunumu

Ümit Ertas, Gönül Koç, Celal Kef

Atatürk Üniversitesi Diş Hekimliği Fakültesi Ağız Diş ve Çene Cerrahisi Anabilim Dalı, Erzurum/Türkiye

Amaç: OSAS, uykuda tekrarlayan üst solunum yolu obstrüksiyonları ile karakterize bir sendromdur. Farinks yapısı kollabe labile bir boru şeklindedir. OSAS'nun oluştuğu yer farinks ve hipofarinkstir. Farinksin çevresindeki yumuşak dokular ve kemik yapılar lümen dışında kollapsı kolaylaştıran bir basınç yapma potansiyeline sahiptir. Mandibular geriliklerde yumuşak dokular faringeal lümen baskı uygular. Bu sunumda uyku apnesi bulunan hastanın ortognatik cerrahi ile tedavisi anlatılacaktır.

Vaka: Uyku apnesi bulunan 29 yaşındaki erkek hastaya osteotomlar yardımıyla maksillaya lefort osteotomisi uygulandı. Down fraktür ile maksilla 3 mm öne alındı. Plak ve vidalar yardımıyla yeni konumuna sabitlendi. Mandibulaya sagittal split ramus osteotomisi yapıldı. Mandibula 9 mm ileriye alındı. Yeni konumunda sağda ve solda miniplak ve vidalar ile sabitlendi. Mandibula anteriorda testere ve osteotomlar yardımıyla çene ucu yaklaşık 4 mm kadar ileri alındı. Plak ve vidalar ile çene ucu yeni konumuna sabitlendi.

Sonuç: Ortognatik cerrahi ile obstrüktif uyku apnesini tedavi etme de mümkün olabilmektedir. Ortognatik cerrahi komplikasyonları çok düşük oranda bildirilmiş olup genelde güvenilir kabul edilmektedir. Ameliyat sonrası hastanın horlama ve nefes almada zorlanma problemleri büyük ölçüde azaldı.

Anahtar Kelimeler: apne, mandibula, ortognatik

OSAS: Case Report

Ümit Ertas, Gönül Koç, Celal Kef

Atatürk University Faculty of Dentistry Oral and Maxillofacial Surgery Department, Erzurum/Turkey

Introduction: OSAS is a syndrome characterized by recurrent upper airway obstructions during sleep. The pharynx structure is in the form of a collapsed labile tube. The place where OSAS occurs is the pharynx and hypopharynx. The soft tissues and bone structures around the pharynx have the potential to exert pressure outside the lumen that facilitates collapse. In mandibular retardation, soft tissues put pressure on the pharyngeal lumen. In this presentation, the treatment of the patient with sleep apnea with orthognathic surgery will be explained.

Case Presentation: A 29-year-old male patient with sleep apnea underwent a Lefort osteotomy of the maxilla with the help of osteotomes. With a down fracture, the maxilla was brought forward 3 mm. It was fixed in its new position with the help of plate and screws. A sagittal split ramus osteotomy was performed on the mandible. The mandible was moved forward 9 mm. It was fixed in its new position with miniplates and screws on the right and left. With the help of saw and osteotomes in the anterior of the mandible, the tip of the jaw was moved forward by about 4 mm. The tip of the jaw was fixed in its new position with plate and screws.

Conclusion: It is also possible to treat obstructive sleep apnea with orthognathic surgery. Complications of orthognathic surgery have been reported at a very low rate and are generally considered safe. After the surgery, the patient's snoring and breathing difficulties were greatly reduced.

Keywords: apnea, mandible, orthognathic



[PP-066]

Maksillada kist: Vaka Raporu

Ümit Ertas, Umüd Babayev, Sema Dutar

Atatürk Üniversitesi, Diş Hekimliği Fakültesi, Ağız Diş ve Çene Cerrahisi Anabilim Dalı, Erzurum, Türkiye

Giriş: Odontojenik kistler, maksillofasiyal bölgeyi etkileyen en yaygın kistik lezyon formudur. Geleneksel sınıflandırmada keratokistler ve dentijeröz kistleri içeren gelişimsel bir gruba ve radiküler, rezidüel, paradental kistleri içeren inflamatuvar bir gruba ayrılırlar. İnflamatuvar odontojenik kistler iyi huylu asemptomatik kistler olmakla beraber boyutlarına bağlı olarak lezyonu çevreyelen kemiği yıkmakta ve bölgeyi enfekte edebilmektedirler. Gelişimsel kistler genellikle asemptomatiktir, ancak aşırı büyüme ve kortikal ekspansiyona ve erozyona neden olma potansiyeline sahiptir.

Vaka: Bu vaka raporunda, Atatürk Üniversitesi Araştırma Hastanesi Çene cerrahisi kliniğimize, başvuran 29 yaşında erkek hasta, üst çenede şişlik ve ağrıdan şikayetçiydi. Anamneze göre şişliğin 1 yıldır var olduğu gittikçe arttığı ancak hastaneye gelmeyi ihmal ettiği öğrenildi. Klinik muayenede maksilla vestibül ve palatinal bölgede palpasyonda sert, ağrılı şişlik görüldü. Lokal anestezi altında tam kalınlık flep kaldırıldı ve enüklasyon tedavisi uygulandı. Bunun üzerine kanama sahasına surgiceller yerleştirilerek üzerine gazlı bezle tapmon yapıldı.

Sonuç: Odontojenik lezyonun büyük boyutu göz önüne alındığında, lezyonun boyutunu azaltmak için dekompresyon, enükleasyondan önce yapılabilir. Ancak bu tedavi dezavantaj olarak, uzun iyileşme süresi ve dekompresyon stentleri nedeniyle hastada morbiditeye sebep olur. Cerrah başarılı bir sonuç elde etmek için yaş, hastanın genel tıbbi durumu ve lezyonun büyüklüğü ve tanısı gibi tüm faktörleri değerlendirmelidir.

Anahtar Kelimeler: Maksilla, Palatinal Bölge, kist

Cyst in the maxilla: Case Report

Ümit Ertas, Umüd Babayev, Sema Dutar

Department of oral and maxillofacial Surgery, Faculty of Dentistry, Atatürk University, Erzurum, Turkey

Introduction: Odontogenic cysts maxillofacial, expandable is the most common cyst-forming formula. In the traditional one, keratocysts are divided into a self-developmental group that includes vedentigerous cysts, and an inflammatory group related to radicular, residual, paradental cysts. Inflammatory odontogenic cysts will be able to wash and grow to be taken away, depending on the replacement of equipment cysts as good aids. It is asymptomatic in developmental growth, has the potential to cause undergrowth and cortical expansion and erosion.

Case Presentation: In this case report, a 29-year-old male patient who applied to our Atatürk University Research Hospital Maxillofacial surgery clinic complained of swelling and pain in the upper jaw. According to the anamnesis, it was learned that the swelling had been present for 1 year, but was gradually increasing, but neglected to come to the hospital. Clinical examination revealed a firm, painful swelling on palpation in the maxilla vestibule and palatal region. Full thickness flap was removed under local anesthesia and enucleation treatment was applied. Surgicelles were placed on the bleeding site and tapmon was applied with gauze on it.

Conclusion: Given the large size of the odontogenic lesion, decompression can be done before enucleation to reduce the size of the lesion. However, this treatment disadvantageously causes morbidity in the patient due to the long recovery time and decompression stents. The surgeon must evaluate all factors, such as age, the patient's general medical condition, and the size and diagnosis of the lesion, to achieve a successful outcome.

Keywords: Maxilla, Palatinal Region, Cyst



[PP-067]

Maxilla Anteriorda Semento Ossifiye Fibroma: Olgu Sunumu

Ümit Ertas, Oğuz Yüce

Atatürk Üniversitesi Diş Hekimliği Fakültesi Ağız Diş ve Çene Cerrahisi Anabilim Dalı, Erzurum/Türkiye

Amaç: Fibroz displazi, semento fibrom, semento-ossifiye fibrom, ossifiye fibrom ve juvenil aktif ossifiye fibrom gibi birbirinden farklı tümörleri içeren fibro-osseöz lezyonlar birbirlerinden içeriklerindeki fibröz doku, kemik doku ve sementum miktarına göre ayrılırlar tedavileri cerrahi eksizyondur, ancak büyük ölçekli bir eksizyon sonrasında defekt onarımı gerekebilmektedir. Bu sunumda semento ossifiye fibromanın eksizyonla tedavisi ve kemik greft ile rekonstrüksiyonu anlatılacaktır.

Vaka: 12 yaşında erkek hasta, maksilla anterior bölgede semento ossifiye fibromu mevcut. Sol ve sağ taraf maksillada tümörün kemikte rezorpsiyona neden olduğu bölgeden bir miktar kemik dokusu kaldırılarak tümöre ulaşıldı. Tümör dokusu eksize edildi. Hazırda bulunan iliak kanat bölgesine geçildi. künt diseksiyon ve koter yardımı ile iliak kanata ulaşıldı, gerekli miktarda sert doku grefti alındı. Kemik grefti ile tümör bölgesi rekonstrükte edildi. Greft 2 adet vida ile fikse edildi.

Sonuç: Ossifiye edici fibroma sıklıkla bir tür fibro-osseöz lezyon olarak kabul edilen iyi huylu bir kemik neoplazmidir. Kökeninin periodontal zardan olduğu düşünülmektedir. Bu kemik tümörü, değişen miktarlarda kalsifiye dokuya benzeyen kemik, sementum veya her ikisini içeren yüksek derecede hücresel, lifli dokudan oluşur. Radyografik olarak, lezyonlar kalsifikasyon miktarına bağlı olarak tamamen radyoaktif veya karıştırılır veya tamamen radyoopaktır ve çevrilidir radyolüsent bir jantla. Ossifiye fibrom, nüks eğilimi ve malign transformasyon olasılığı nedeniyle radikal cerrahi gerektirir.

Anahtar Kelimeler: fibro-osseöz lezyon, kemik tümörü, maxilla anterior

Cemento Ossifying Fibroma in Maxilla Anterior: A Case Report

Ümit Ertas, Oğuz Yüce

Atatürk University Faculty of Dentistry Oral and Maxillofacial Surgery Department, Erzurum/Turkey

Introduction: Fibro-osseous lesions, which include different tumors such as fibrous dysplasia, cemento fibroma, cemento-ossifying fibroma, ossified fibroma and juvenile active ossifying fibroma, differ from each other according to the amount of fibrous tissue, bone tissue and cementum they contain, their treatment is surgical excision, but after a large-scale excision defect repair may be required. In this presentation, treatment of cemento-ossifying fibroma by excision and reconstruction with bone graft will be explained.

Case Presentation: A 12-year-old male patient has a cemento-ossifying fibroma in the anterior region of the maxilla. The tumor was reached by removing some bone tissue from the area where the tumor caused bone resorption in the left and right maxilla. Tumor tissue was excised. The existing iliac wing region was passed. The iliac wing was reached with the help of blunt dissection and cautery, and the required amount of hard tissue graft was taken. The tumor area was reconstructed with bone graft. The graft was fixed with 2 screws.

Conclusion: Ossifying fibroma is a benign bone neoplasm that is often considered a type of fibro-osseous lesion. Its origin is thought to be from the periodontal membrane. This bone tumor consists of highly cellular, fibrous tissue containing varying amounts of calcified tissue-like bone, cementum, or both. Radiographically, the lesions are either completely radioactive or mixed or completely radiopaque, depending on the amount of calcification, and surrounded by a radiolucent rim. Ossifying fibroma requires radical surgery because of its tendency to relapse and the possibility of malignant transformation.

Keywords: bone tumor, fibro-osseous lesion, maxilla anterior



[PP-068]

Mandibulada odontojenik keratokist: Olgu raporu

Ümit Ertas, Umid Babayev, Sabuhi Abbasbayli

Atatürk Üniversitesi Diş Hekimliği Fakültesi Ağız Diş ve Çene Cerrahisi Ana Bilim Dalı, Erzurum, Türkiye

Giriş: Odontojenik keratokist çenelerde meydana gelen gelişimsel epitelyal bir kisttir. Çenelerde görülen tüm kistlerin % 11 ini oluşturmaktadır. Sıklıkla mandibula ramusu ve angulus mandibulada görülür. Belirgin ekspansiyon yapma potansiyeli, bitişik dokulara ilerleyebilme ve hızlı büyüme potansiyelinden dolayı çok büyük boyutlara ulaşabilmektedir. Bu olgu sunumunda mandibula angulus ve ramus bölgesinde gömülü diş ile ilişkili olan odontojenik keratokist olgusu sunulmaktadır.

Vaka: 71 yaşındaki erkek hasta sağ mandibula posterior bölgesindeki şişlik nedeniyle kliniğimize başvurdu. Hastada radyografik olarak mandibular posterior multiloküler radyolüsent lezyon tespit edildi. Klinik muayenede mandibula posteriorda kemikte ekspansiyon gözlemlendi. Yapılan biyopsi sonucu odontojenik keratokist tanısı konuldu. Hastada KOAH teşhisi nedeniyle genel anestezi uygun görülmedi, bu nedenle lokal anestezi altında lezyona radikal küretaj yapıldı ve kaviteye cornoy solüsyonu uygulandı. 6 aylık takip sonucu nüks gözlenmemiştir.

Sonuç: Odontojenik keratokistlerin tedavi seçenekleri arasında nüksü önlemede en etkin yöntem rezeksiyon olarak görülmektedir. KOAH teşhisi konulan hastalarda genel anestezi lokal anesteziye tercih edilir. Tedavi sonrası ilk 5-7 yıl içerisinde nüks eden vakalar rapor edilmiştir. Bu nedenle cerrahi tedavi sonrası hastaların uzun süreli takibi gereklidir. Rekürrens oranı yüksek olması sebebiyle lezyon küretajı sırasında cornoy solüsyonu kullanmak ve küretajın dikkatli yapılması faydalıdır.

Anahtar Kelimeler: Odontojenik keratokist, gömülü diş, mandibula

Odontogenic keratocyst in the mandible: A case report

Ümit Ertas, Umid Babayev, Sabuhi Abbasbayli

Atatürk University Faculty of Dentistry Department of Oral and Maxillofacial Surgery, Erzurum, Turkey

Introduction: Odontogenic keratocyst is a developmental epithelial cyst that occurs in the jaws. It constitutes 11% of all cysts seen in the jaws. It is frequently seen in the mandible ramus and angulus mandible. It can reach very large sizes due to its pronounced expansion potential, ability to progress to adjacent tissues and rapid growth potential. In this case report, a case of odontogenic keratocyst associated with the impacted tooth in the mandibular angulus and ramus region is presented.

Case Presentation: A 71-year-old male patient was admitted to our clinic due to swelling in the posterior region of the right mandible. In the patient, a multilocular radiolucent lesion associated in the mandibular posterior region was detected radiographically. On clinical examination, expansion of the bone was observed in the posterior of the mandible. As a result of the biopsy, odontogenic keratocyst was diagnosed. Under lokal anesthesia, radical curettage was applied to the lesion and cornoy solution was applied to the cavity. No recurrence was observed after 6 months of follow-up.

Conclusion: Among the treatment options of odontogenic keratocysts, resection is considered the most effective method in preventing recurrence. General anesthesia is preferred to local anesthesia in patients diagnosed with COPD. Relapse cases have been reported in the first 5-7 years after treatment. Therefore, long-term follow-up of patients after surgical treatment is necessary. Due to the high rate of recurrence, it is useful to use cornoy solution during lesion curettage and to do the curettage carefully.

Keywords: Odontogenic keratocyst, impacted tooth, mandible



[PP-069]

TME Ankilozu: Olgu Sunumu

Ümit Ertas, Gönül Koç, Nevzat Çakmak

Atatürk Üniversitesi Diş Hekimliği Fakültesi Ağız Diş ve Çene Cerrahisi Anabilim Dalı, Erzurum/Türkiye

Amaç: TME Ankilozu varlığında hastaların çene hareketleri kısıtlanır, konuşma bozulur, çiğneme zorlaşır. Uygulanan tedavilerin amacı fonksiyonun geliştirilmesi, reankilozun önlenmesi ve gelişim dönemindeki bireylerde simetrik alt çene gelişiminin sağlanmasıdır. Temporal kas flebi ankiloz cerrahisinde sonucu pozitif yönde etkilemektedir. Ankiloz cerrahisi sonrası her zaman reankiloz riski vardır. Bu sunumda temporal kas flebi ile tme ankiloz tedavisi anlatılacaktır.

Vaka: Daha önce travma geçiren birçok defa operasyon geçiren hastada bilateral tme ankilozu mevcut, ağız açıklığında kısıtlılık ve ağrı şikayetiyle kliniğimize başvurdu. Yapılan klinik ve radyolojik değerlendirme her iki tme bölgesinde ankilotik kemik oluşumu görüldü. Genel anestezi altında temporal bölgeye uzanan prearikular insizyonlar atıldı. Sağda ve soldaki ankiloz cerrahi ultrasonik testere ve osteotomlar yardımıyla açıldı. Her iki tme bölgesindeki ankilotik kemikler ve fibröz bantlar uzaklaştırıldı. Reankilozu engellemek için her iki bölgeden elde edilen saplı temporal kas flebi eklem boşluğuna suture edildi. Ayrıca sol bölgede hiperplazik koronoid proses çıkartıldı. Çene hareketleri kontrol edildi. Ameliyat öncesi "0" olan ağız açıklığı ameliyat sonrası 3 cm olarak ölçüldü. Daha sonra zigomatikomaksiller bölgedeki defekt sahaları hastadan elde edilen otojen greft yardımıyla rekonstrükte edildi.

Sonuç: Temporomandibular eklem ankilozu vakit geçirilmeden tedavisi yapılması gereken, relaps riski yüksek durumlardır. Daha ciddi komplikasyonlar olmadan erken dönemde müdahale sağlanmalıdır. Bu olguda ameliyat sonrası ağız açıklığı başarılı şekilde arttırıldı ve tme lateral hareketleri arttırıldı. Reankiloz riski için hasta takibi yapılmaktadır.

Anahtar Kelimeler: ankiloz, otojen greft, temporomandibular eklem

TMJ Ankylosis: Case Report

Ümit Ertas, Gönül Koç, Nevzat Çakmak

Atatürk University Faculty of Dentistry Oral and Maxillofacial Surgery Department, Erzurum/Turkey

Introduction: In the presence of TMJ Ankylosis, patients' jaw movements are restricted, speech is impaired, and chewing becomes difficult. The aim of the treatments applied is to improve the function, prevent reankylosis and provide symmetrical mandible development in individuals in the developmental period. Temporal muscle flap positively affects the outcome in ankylosis surgery. In this presentation, treatment of thrust ankylosis with temporal muscle flap will be explained.

Case Presentation: The patient, who had undergone trauma and operated many times before, presented to our clinic with bilateral TMJ ankylosis, limitation of mouth opening and complaints of pain. Clinical and radiological evaluation revealed ankylotic bone formation in both TMJ areas. Preauricular incisions extending to the temporal region were made. Ankylotic bones and fibrous bands in both TM areas were removed. To prevent reankylosis, a stalked temporal muscle flap obtained from both regions was sutured into the joint space. In addition, hyperplastic coronoid process was removed in the left region. Jaw movements were controlled. The mouth opening, which was "0" before the operation, was measured as 3 cm after the operation. Then, the defect areas in the zygomaticomaxillary region were reconstructed with the help of autogenous graft obtained from the patient.

Conclusion: Temporomandibular joint ankylosis is a condition with a high risk of relapse, requiring immediate treatment. Early intervention should be provided without more serious complications. In this case, postoperative mouth opening was successfully increased and lateral movements of the tmj were increased. Patient follow-up is carried out for the risk of reankylosis.

Keywords: ankylosis, autogenous graft, temporomandibular joint



[PP-070]

Mandibulada unikistik ameloblastoma: Vaka raporu

Ümit Ertas, Oğuz Yüce, Ömer Kocaman

Atatürk Üniversitesi Diş Hekimliği Fakültesi Ağız, Diş ve Çene Cerrahisi Anabilim Dalı, Erzurum, Türkiye

Giriş: Ameloblastom, odontojenik epitelyal kökenli gerçek bir neoplazmdir. Unikistik ameloblastoma (UA), ameloblastomun daha az karşılaşılan bir varyantıdır. Sıklıkla gömülü bir mandibular üçüncü molar dişi çevreleyen uniloküler iyi tanımlanmış bir radyolusensi olarak ortaya çıkar. Unikistik ameloblastoma lezyonun büyüklüğü ve tipine bağlı olarak küretaj veya rezeksiyon ile tedavi edilir. Bu çalışmanın amacı, unikistik ameloblastomun en-blok (marginal) rezeksiyonunu sunmaktır.

Vaka: 16 yaşında erkek hasta sağ mandibula bölgesinde yaygın bir şişlik ile kliniğimize başvurdu. Radyolojik muayenede sağ mandibular 3. diş kronu çevresinde sınırları düzenli, uniloküler radyolusent lezyon görüldü. Lezyonun sınırları oldukça belirgin ve nervus alveolaris inferior'e oldukça yakın bir konumdaydı. Biyopsi ve patolojik inceleme sonrası lezyona unikistik ameloblastoma tanısı konuldu. Genel anestezi altında güvenlik marjı bırakarak en-blok rezeksiyon yapıldı. Operasyon sonrası hasta takibe alındı ve herhangi bir nüks görülmeydi.

Sonuç: Unikistik ameloblastomun, çeşitli klinik, radyolojik ve histopatolojik özellikleri vardır. Unikistik ameloblastomun çok uzun zaman sonra bile nüks riski olduğu için, tedavisinde radikal cerrahi düşünülmeli ve uzun dönem takip edilmelidir.

Anahtar Kelimeler: unikistik ameloblastom, mandibula, en-blok rezeksiyon

Unicystic ameloblastoma in the mandible: A case report

Ümit Ertas, Oğuz Yüce, Ömer Kocaman

Atatürk University, Faculty of Dentistry, Department of Oral and Maxillofacial Surgery, Erzurum, Turkey

Introduction: Ameloblastoma is a true neoplasm of odontogenic epithelial origin. The unicystic ameloblastoma (UA) is a less encountered variant of the ameloblastoma. It frequently presents as a unilocular well-defined radiolucency surrounding the crown of an unerupted mandibular third molar. Unicystic ameloblastoma is treated by curettage or resection depending on size and type of the lesion. The purpose of this study is to present the en-bloc resection (marginal resection) of a unicystic ameloblastoma.

Case Presentation: 16 years old man had been referred to our clinic with swelling with in the right posterior mandibular region. In the radiological examination, a unilocular radiolucent lesion with regular margins around the crown of mandibular third molar was seen. The lesion well defined and close proximity with nervus alveolaris inferior. After biopsy and pathological examination revealed that final diagnose was unicystic ameloblastoma. Under general anesthesia en-bloc resection was performed with safety margins After operation period the patient is followed up and there was no recurrence.

Conclusion: Unicystic ameloblastoma, a type of ameloblastoma, too presents with a variety of clinical, radiological and histopathological features. Long-term follow-up is necessary because of the recurrence risk of unicystic ameloblastoma, which may occur after a long time and radical surgery should be considered in the treatment.

Keywords: unicystic ameloblastom, mandible, en-bloc resection



[PP-071]

Pediatric Mandibula Kırığının Konservatif Tedavisi

Erdoğan Kıbcak, Ali Temelci, Oğuz Buhara, Lokman Onur Uyanık

Yakın Doğu Üniversitesi Diş Hekimliği Fakültesi, Ağız, Diş ve Çene Cerrahisi Anabilim Dalı, Lefkoşa, KKTC

Giriş: Pediatrik çene kırıklarında açık redüksiyon yerine non invaziv yöntemlerle kapalı redüksiyon tercih edilmektedir. Bu vaka sunumunda çocuk hastada görülen mandibula kırığının akrilik oklüzal splintle tedavisi sunulmaktadır.

Vaka: 6 yaşındaki hasta alt çenesindeki şiddetli ağrı nedeniyle kliniğimize başvurmuştur. Velisinden alınan anamneze göre 2 gün önce travma aldığı öğrenilmiştir. Yapılan klinik muayene ve radyolojik değerlendirme sonucu 83 Numaralı Dişin distaline uzanan parasimfiz kırığı tespit edilmiştir. Hastanın büyüme ve gelişimini olumsuz yönde etkilememek adına plak ve vida ile internal fiksasyon tercih edilmemiştir. Alt ve üst çeneden aljinat ölçü alınıp hastanın ısırma kaydı ile birlikte artikülatöre aktarıldıktan sonra bölgenin splinti için cad-cam cihazından yararlanılarak PMMA bloktan oklüzal splint hazırlanmıştır. Splint, hastaya cam iyonomer siman ile simante edilmiştir. 1 haftalık periyotlar ile kontrole çağırılmıştır ve 3 hafta süre splint uygulanmıştır.

Sonuç: Pediatrik mandibula kırıklarında yüksek remodelasyon ve iyileşme kapasitesi dolayısıyla minimal invaziv kapalı yöntemler sık kullanılmaktadır. Oklüzal splint fiksasyonu bunlardan biridir.

Anahtar Kelimeler: Mandibula parasimfiz kırığı, Çocuk, Akrilik oklüzal splint

Conservative Treatment of Pediatric Mandible Fracture

Erdoğan Kıbcak, Ali Temelci, Oğuz Buhara, Lokman Onur Uyanık

Near East University Faculty of Dentistry, Department of Oral and Maxillofacial Surgery, Nicosia, TRNC

Introduction: Closed reduction with non-invasive methods is preferred instead of open reduction in pediatric jaw fractures. In this case report, acrylic occlusal splint treatment of mandible fracture in a pediatric patient is presented.

Case: A 6-year-old patient applied to our clinic due to severe pain in his lower jaw. According to the anamnesis taken from his parent, it was learned that he had been traumatized 2 days ago. As a result of the clinical examination and radiological evaluation, a parasymphysis fracture extending to the distal of Tooth No. 83 was detected. In order not to adversely affect the growth and development of the patient, internal fixation with a plate and screw was not preferred. After taking alginate impressions from the lower and upper jaws and transferring them to the articulator with the bite recording of the patient, an occlusal splint was prepared from the PMMA block by using the cad-cam device for the splint of the region. The splint was cemented to the patient with glass ionomer cement. The patient was weekly followed up and the splint was applied for 3 weeks.

Conclusion: Minimally invasive closed methods are frequently used in pediatric mandible fractures due to their high remodeling and healing capacity. Occlusal splint fixation is one of them.

Keywords: Mandible parasymphysis fracture, Child, Acrylic occlusal splint



[PP-072]

Zygomatik kemik tripot kırık tedavisi ve fasiyal rekonstrüksiyon: Olgu Sunumu

Ümit Ertas, Nevzat Çakmak, Ömer Kocaman

Atatürk Üniversitesi Diş Hekimliği Fakültesi, Ağız Diş Ve Çene Cerrahisi Anabilim Dalı, Erzurum, Türkiye

Giriş: Zygomatik ve orbital kırıklar maksillofasiyal cerrahide sık görülen travmalardır. Travmanın şiddetine bağlı olarak, hastalarda önemli estetik ve fonksiyonel eksikliğe neden olabilirler. Hastanın yaşı veya travmanın şiddeti gibi faktörlere dayanarak, basit, yer değiştirmemiş veya yeşilağaç kırıklarından karmaşık, parçalanmış, yer değiştirmiş veya yer değiştirmiş kırıklara kadar bir spektrum oluşturur.

Zygomatik ve orbital kırıkların tedavisi yetişkinlerde ve çocuklarda farklılık gösterir. Tedavinin amacı, en düşük morbidite ve komplikasyon oranına sahip zigoma ve orbital yapıya uygun estetik görünüm sağlamaktır. Ek olarak, kırık çizgisine bağlı olarak orbital kırıklarda görme bozuklukları oluşabilir. Bu olgu sunumunun amacı, 28 yaşında erkek hastada zygomatik ve orbital kırıkların açık redüksiyon ile tedavi edilmesi anlatılmaktadır.

Vaka: 28 yaşında erkek hasta araç içi trafik kazası nedeni ile Atatürk üniversitesi Araştırma hastanesi maksillo fasiyal cerrahi servisine sevk edildi. yapılan klinik muayenede sağ latero-orbital alanda lasere alanlar mevcuttu.zygomatik kemikte parçalı kırık, latero ve infraorbital kemikte deplase fraktür mevcuttu. Tedavi için açık redüksiyon ve plakla rekonstrüksiyon planlandı. Hasta nazotrakeal entübasyon ile genel anestezi altında ameliyat edildi. Ekstraoral ve intraoral insizyon uygulandı. infra ve latero orbital kırık fragmanları, mikro ve miniplaklar kullanılarak doğru şekilde yeniden konumlandırıldı. Ardından, postoperatif hematoma oluşumunu önlemek için bir dren yerleştirildi. Postoperatif rotasyonel flap çevrilerek 2. operasyon tamamlandı.Ameliyat sonrası hastaya antibiyotik, kortikosteroid ve analjezik reçete edildi.

Sonuç: Deplase fraktürlerin plakla rekonstrüksiyonu önerilir. Çok parçalı fraktürlerde estetik problem yoksa plak rekonstrüksiyonu uygulanmayabilir. Plaklarda enfeksiyon olmadığı takdirde çıkartmaya gerek yoktur.

Anahtar Kelimeler: Zygomatik fraktür, Fasiyal rekonstrüksiyon, Orbita fraktürü

Zygomatic bone tripod fracture treatment and facial reconstruction: A Case Report

Ümit Ertas, Nevzat Çakmak, Ömer Kocaman

Atatürk University, Faculty of Dentistry, Department of Oral and Maxillofacial Surgery, Erzurum, Turkey

Introduction: Objective: Treatment of zygomatic and orbital fractures differs in adults and children. The aim of the treatment is to provide an aesthetic appearance suitable for the zygoma and orbital structure with the lowest morbidity and complication rate. In addition, visual disturbances may occur in orbital fractures depending on the fracture line. The aim of this case report is to describe the treatment of zygomatic and orbital fractures with open reduction in a 28-year-old male patient.

Case Presentation:A 28-year-old male patient was referred to Atatürk University Research Hospital's maxillo facial surgery service due to an in-vehicle traffic accident. In the clinical examination performed, there were lasered areas in the right latero-orbital area. There were comminuted fractures in the zygomatic bone, and a displaced fracture in the latero and infraorbital bone. Open reduction and plate reconstruction were planned for treatment. The patient was operated under general anesthesia with nasotracheal intubation. Extraoral and intraoral incisions were made. Infra and latero orbital Fracture fragments were accurately repositioned using micro and miniplates. A drain was then placed to prevent postoperative hematoma formation. Postoperative rotational flap was turned and the second operation was completed. After the operation, the patient was prescribed antibiotics, corticosteroids and analgesics.

Conclusion: Plate reconstruction of displaced fractures is recommended. If there is no esthetic problem in multi-part fractures, plaque reconstruction may not be performed. If there is no infection in the plaques, there is no need to remove it.

Keywords: Zygomatic fracture, Facial reconstruction, Orbital fracture



[PP-073]

Mandibulada Kronik Osteomyelit: Vaka Raporu

Osman Cihan, Elif Aslı Gülşen, Uğur Gülşen
Bülent Ecevit Üniversitesi, Ağız, diş ve çene cerrahisi Ana Bilim Dalı, Zonguldak

Amaç: Osteomyelit kronik odontojenik enfeksiyon, travma, diş çekimi v.b sonrası mikroorganizmaların çene kemiklerine inokülasyonu ile gelişen kemik ve kemik iliğinin iltihabi durumudur. Mandibulanın dens yapısı, kortikal kemiğin vaskülarizasyonunun maksillaya oranla az olması mandibulada osteomyelitinin daha çok görülmesinin sebepleridir. Osteomyelit; akut, subakut ya da kronik seyirli olabilir. Bu vaka sunumunda kronik osteomyelit hastasının klinik ve radyografik değerlendirmelerine yer verilmektedir.

Olgu: 27 yaşındaki erkek hasta kliniğimize sol mandibular molar bölgedeki ağrı ve şişlik sebebiyle başvurmuştur. Alınan anamnezinde şişliğin ve kemik ekspozunun 5 ay öncesinde sol mandibular 1.molar dişin çekiminden sonra geliştiği ve bu süre zarfında hastanın farklı antibiyotikler kullanmasına rağmen şikayetinde herhangi bir gerileme olmadığı öğrenilmiştir. Hastanın ilgili bölgesi 4 hafta boyunca oksijenli su ve serum fizyolojik ile lavaj yapıldı. Daha sonra yumuşak doku içerisindeki enflam alanlar ve kemik sekestrasyonları künt diseksiyonlar ile eksize edilerek mandibulada sekestektomi yapıldı. Operasyon alanına hemostaz sağlandıktan sonra A-Prf uygulandı.

Sonuç: Osteomyelitinin teşhisinin geciktirilmesi tedavi planlamasını zorlaştırır ve tedaviyi uzatır. Bu sebeple uzun süre devam eden ateş, lenfadenopati, ağrı, şişlik, pürülan akıntı gibi şikayetleri olan hastalar özellikle osteomyelit açısından şüphe uyandırmalı; hastaların klinik, radyolojik ve laboratuvar bulguları dikkatli bir şekilde değerlendirilmelidir. Bu vakada; hastada sadece diş çekiminin yapılmış olmasına ve herhangi sistemik bir rahatsızlığının olmamasına rağmen osteomyelit gelişmiştir.

Anahtar Kelimeler: osteomyelit, sekestektomi, A-prf

Chronic Osteomyelitis in Mandible: A Case Report

Osman Cihan, Elif Aslı Gülşen, Uğur Gülşen
Department of Oral and maxillofacial surgery Bulent Ecevit University, Zonguldak

Objective: Osteomyelitis is the infection of the bone and bone marrow, that occurs with the inoculation of microorganisms into the bone tissue after chronic odontogenic infection, trauma, tooth extraction, etc. Dense bony structure and less vascularization of the mandible makes it more vulnerable to osteomyelitis than the maxillary bone. Osteomyelitis might be acute, subacute or chronic. We presented a clinical and radiographic evaluations of a chronic osteomyelitis patient in this case report.

Case: 27 years old male patient referred to our clinic with the complaint of pain and swelling on the left mandibular molar area. The patient indicated that the swelling and bone exposure developed after the extraction of the left mandibular first molar tooth 5 months ago, and there was no regression in the patient's complaints despite using different antibiotics. Irrigation was applied to the osteomyelitis area for four weeks using hydrogen peroxide and sterile saline solution. Then sequestrotomy was performed on the mandible by excising the bony sequestrations and inflamed tissues within the soft tissue, using blunt dissections. A-prf was applied to the surgical area after haemostasis.

Conclusion: Delays in the diagnosis of osteomyelitis complicates the treatment and prolongs the treatment time. Therefore patients with prolonged fever, lymphadenopathy, pain, swelling, purulent discharge should be evaluated for osteomyelitis using clinical, radiological and laboratory findings. In this case, osteomyelitis was developed despite the fact that only tooth extraction was applied and patient had no any systemic diseases.

Keywords: Osteomyelitis, sequestrotomy, A-prf



[PP-074]

Ortognatik cerrahi: vaka sunumu

Ümit Ertas, Celal Kef, Nurdan Yıldız Mısıroğlu
atatürk üniversitesi diş hekimliği fakültesi ağız diş ve çene cerrahisi anabilim dalı erzurum

Introduction: Ortognatik cerrahi iskeletsel angle sınıf II ve III deformiteler, dentomaksillofasiyal deformiteler ve maksillofasiyal asimetrielerin tedavileri için sıkça başvurulan bir prosedürdür. Ortognatik cerrahi ile estetik yüz konturunu ve oranını sağlama, dental maloklüzyonu düzeltme, obstrüktif uyku apnesini tedavi etme de mümkün olabilmektedir. Ortognatik cerrahi komplikasyonları çok düşük oranda bildirilmiş olup genelde güvenilir kabul edilmektedir

Case Presentation: Fakültemize çenelerinde fonksiyon bozukluğu ve estetik şikayetlerle başvuran 29 yaşındaki kadın hastanın klinik ve radyografik muayenelerinde iskeletsel deformiteleri tespit edildi. Ortodontik tedavilerinin tamamlanmasının ardından hastaların genel anestezi altında opere edilmesine karar verildi. Ameliyattan en az altı ay önce osteotomi hattında bulunan gömülü diş çekimleri yapıldı..Gerekli bölgelere hastadan alınan otojen kemik grefti eklenerek yeni konumunda plak ve vidalarla sabitlendi. Ameliyat sonrası hastaların serviste yatışı yapılarak takipleri yapıldı. Hasta kontrol önerilerek taburcu edildi. Hastaların takibi devam etmektedir

Conclusion: Ortognatik cerrahi uygulamalarında başarı için fonksiyonun ve oklüzyonun düzeltilmesi ve temporomandibular eklem mekaniği temel kavramlardır. Cerrah ve ortodontistin uyumlu olması ve bu ekip çalışmasına hastanın da dahil edilmesi postoperatif beklentileri daha makul seviyeye çeker

Anahtar Kelimeler: Deformite, ortodonti, ortognatik cerrahi

Orthognathic surgery: case report

Ümit Ertas, Celal Kef, Nurdan Yıldız Mısıroğlu
ataturk university faculty of dentistry department of oral and maxillofacial surgery erzurum

Giriş: Orthognathic surgery is a frequently used procedure for the treatment of skeletal angle class II and III deformities, dentomaxillofacial deformities and maxillofacial asymmetries. It is also possible to provide aesthetic facial contour and proportion, correct dental malocclusion, and treat obstructive sleep apnea with orthognathic surgery. Complications of orthognathic surgery have been reported at a very low rate and are generally considered safe.

Vaka: Skeletal deformities were detected in the clinical and radiographic examinations of a 29-year-old female patient who applied to our faculty with complaints of dysfunction in her jaws and aesthetics. After the orthodontic treatment was completed, it was decided to operate the patients under general anesthesia. Impacted tooth extractions were performed at least six months before the operation in the osteotomy line..Autogenous bone graft taken from the patient was added to the necessary areas and fixed in its new position with plates and screws. Postoperatively, the patients were hospitalized in the service and followed up. The patients were discharged with the recommendation of control. The follow-up of the patients continues.

Sonuç: Correction of function and occlusion and temporomandibular joint mechanics are the basic concepts for success in orthognathic surgery applications. The compatibility of the surgeon and the orthodontist and the inclusion of the patient in this teamwork makes the postoperative expectations more reasonable.

Keywords: Deformity, orthodontics, orthognathic surgery



[PP-075]

Ortognatik Cerrahi Sonrası Komplikasyonu Olarak Mobil Maksillaya Yaklaşım: Vaka Sunumu

Sabahat Zeynep Yey¹, Erol Cansız², Osman Küçükçakır¹, Merve Öztürk¹

¹İstanbul Üniversitesi Diş Hekimliği Fakültesi, Ağız Diş ve Çene Cerrahisi Anabilim Dalı, İstanbul

²İstanbul Üniversitesi İstanbul Tıp Fakültesi Ağız Yüz ve Çene Cerrahisi Anabilim Dalı, İstanbul

Giriş: Ortognatik cerrahi, maksillofasial deformitelerin tedavisinde yaygın bir yaklaşımdır. Le Fort I osteotomisi maksillanın doğru konumlandırılması için ortognatik cerrahide rutin bir prosedür haline gelmiştir. Bu prosedür genellikle nadir komplikasyon riskine sahip olsa da, olduğunda ciddi sonuçlara sebep olmaktadır. Ameliyat sonrası karşılaşılabilecek komplikasyonlara hemoraji, enfeksiyon, nörosensöriyel kayıp, temporomandibular eklem rahatsızlıkları, nazal deformasyon, maksiller sinüzit, pulpal hassasiyet, kemiğin yanlış kaynaması ya da kaynamaması örnek gösterilebilir. Uygun fiksasyon yapılamayan veya yetersiz kemik kontağının olduğu durumlarda maksilla stabilizasyonu sağlanamamaktadır ve iyileşme sekteye uğramaktadır. Segmental maksilla osteotomilerinde bu riskin daha yüksek olduğu bilinmektedir.

Vaka: Bu vaka sunumunda 35 yaşında sistemik olarak sağlıklı erkek hasta 9 ay önce dış merkezde ortognatik cerrahi ameliyatı olmuştur. Maksillada mobilite ve ağrı şikayetiyle kliniğimize başvurmuştur. Yapılan klinik muayene ve 3 boyutlu görüntüleme sonucu maksillada osteotomi hatlarının tam kaynamadığı belirlenmiştir. Hastaya genel anestezi altında maksillada vestibüler insizyon yapılarak osteotomi sahası ortaya çıkarılmıştır. Miniplak ve vidalar sökülerek kemik kesilerinin arasına invaze olan yumuşak dokular temizlenmiştir. Mini plak ve vidalarla uygun rijit fiksasyon sağlanarak yara ağızları primer olarak kapatılmıştır.

Ortognatik cerrahi sonrası maksillada mobilite sık karşılaşılan bir komplikasyon değildir. Uygun fiksasyonun sağlanamaması, operasyon sonrası ortodontik lastiklerle fazla kuvvet uygulanması ya da travma bu komplikasyona sebep olabilmektedir. Mobil maksillaya tedavi yaklaşımı hastanın tekrar opere olarak uygun rijit fiksasyonun sağlanmasıyla olmaktadır.

Anahtar Kelimeler: Komplikasyonlar, Le Fort I osteotomi, Ortognatik cerrahi

Approach To Mobile Maxilla As A Post-Orthognathic Surgery Complication: Case Report

Sabahat Zeynep Yey¹, Erol Cansız², Osman Küçükçakır¹, Merve Öztürk¹

¹Istanbul University, Faculty of Dentistry, Oral and Maxillofacial Surgery Department, Istanbul

²Istanbul University Istanbul Faculty of Medicine, Department of Oral and Maxillofacial Surgery, Istanbul

Introduction: Orthognathic surgery is a common approach in the treatment of maxillofacial deformities. Le Fort I osteotomy has become a routine procedure in orthognathic surgery for correct positioning of the maxilla. While this procedure usually has the risk of rare complications, it can have serious consequences when it does. Complications that may be encountered after surgery include hemorrhage, infection, neurosensory deficit, temporomandibular joint disorders, nasal deformation, maxillary sinusitis, pulpal sensibility, malunion or nonunion of the bone. In cases which proper fixation cannot be performed or there is insufficient bone contact, maxilla stabilization cannot be achieved and healing is interrupted. It is known that this risk is higher in segmental maxillary osteotomies.

Case Presentation: In this case report, a 35-year-old systemically healthy male patient underwent orthognathic surgery 9 months ago in an external center. He applied to our clinic with complaints of mobility and pain in the maxilla. As a result of the clinical examination and 3D imaging, it was determined that the osteotomy lines in the maxilla were not completely fused. Under general anesthesia, the osteotomy area was exposed by making a vestibular incision in the maxilla. The mini-plate and screws were removed and the soft tissues invading in the osteotomy line were cleaned. After proper rigid fixation with miniplates and screws, the wound openings were closed primarily.

Mobility in the maxilla after orthognathic surgery is not a common complication. Failure to provide proper fixation, excessive force with post-operative orthodontic elastics or trauma may cause this complication. The treatment approach to mobile maxilla is by reoperating the patient and providing appropriate rigid fixation.

Keywords: Complications, Le Fort I osteotomy, Orthognathic surgery



[PP-076]

Uvulofaringoplasti:olgu sunumu

Ümit Ertas, Gönül Koç, Celal Kef

atatürk üniversitesi diş hekimliği fakültesi ağız diş ve çene cerrahisi anabilim dalı erzurum

Giriş: Bu sunumda nefes almada ve yemek yemede zorluk şikayeti olan hastaya uygulanan uvulofaringoplasti cerrahisi sunulması amaçlanmaktadır. Horlama ve uykuda nefes durması (apne) durumlarında yapılan boğaz, küçük dil ve yumuşak damaktaki fazla ve sarkmış dokuları çıkarma ve düzeltme ameliyatı işlemidir. Bu ameliyatla horlama azalabilir ancak buna rağmen eğer varsa apne devam edebilir. Ameliyat başarılı olsa bile hastanın CPAP (apneli hastalarda kullanılan solunuma yardımcı cihaz) kullanması gerekebilir.. Gevşeyen dokularla birlikte bademcikler çıkartılarak dil arkası ile boğaz duvarı arasındaki mesafe genişletilir, boğaza yeni şekil verilir.

Vaka: 8 yaşında erkek hasta nefes almada ve yemek yemede zorluk şikayetiyle kliniğe başvurdu. Oral Etgayı takiben intraoral lokal anestezi yapıldı. Uvulaya karşılıklı insizyonlar atıldı. Musculus uvula'nın anastomozu sağlandı. Daha sonra mukoza altı ve mukoza usulüne uygun bir şekilde suture edildi. Hemostaz sağlandı.Hasta 1 hafta sonra taburcu edildi

Sonuç: UPPP ameliyatlarından sonra hastanın şikayetleri geçmekle beraber geçici olarak gıdaların genize kaçıışı (velofaringeal yetmezlik), kanama, enfeksiyon, genizden akıntı şikayeti, yutma güçlüğü, tat alma bozukluğu ve dilde uyuşma hissi oluşabilmektedir. En sık rastlanılan ve hastaların sıkça şikayetçi oldukları sorun ameliyat sonrası ağrıdır

Anahtar Kelimeler: obstriktif uyju apnesi, uvula, farinks

Uvulopharyngoplasty: case report

Ümit Ertas, Gönül Koç, Celal Kef

ataturk university faculty of dentistry department of oral and maxillofacial surgery erzurum

Introduction: In the presentation, it is aimed to present the uvulopharyngoplasty surgery applied to the patient with the complaint of difficulty in breathing and eating. It is the operation to remove and correct the excess and sagging tissues in the throat, uvula and soft palate in cases of snoring and sleep apnea. With this surgery, snoring can be reduced, but apnea, if present, may persist. Even if the surgery is successful, the patient may need to use CPAP (respiratory assist device used in patients with apnea). This surgery is performed under general anesthesia. The tonsils are removed together with the loosened tissues, the distance between the back of the tongue and the throat wall is widened, and the throat is given a new shape.

Case Presentation:: An 8-year-old male patient was admitted to the clinic with complaints of difficulty in breathing and eating. After Oral Etga, intraoral local anesthesia was performed. Mutual incisions were made in the uvula. Anastomosis of the musculus uvula was achieved. Then, the submucosa and mucosa were sutured in accordance with the procedure. Hemostasis was achieved. The patient was awakened without any problem and sent to the service. The patient was discharged 1 week later

Conclusion: Although the patient's complaints resolve after UPPP surgeries, temporary leakage of food into the nasal cavity (velopharyngeal insufficiency), bleeding, infection, nasal discharge, dysphagia, taste disorder and numbness in the tongue may occur. The most common problem that patients frequently complain about is post-operative pain.

Keywords: : obstructive sleep apnea, uvula, pharynx



[PP-077]

Mandibular Posterior Bölgede Ameleblastom Rezeksiyonu ve eş zamanlı iliaktan kemik greft ve yağ grefti uygulanması:olgu sunumu

Ümit Ertas, Celal Kef, Ümid Babayev

atatürk üniversitesi diş hekimliği fakültesi ağız diş ve çene cerrahisi anabilim dalı erzurum

Giriş: Ameloblastom enamel doku tümörü olup, enamel oluşumuna farklılaşmaz. İyi huylu bir tümör olarak kabul edilse de, klinik davranışı, benign ve malign arasında olduğu düşünülebilir. Tümör yavaş ama sürekli bir büyüme ve komşu doku infiltrasyonu ile karakterizedir. Bu yazıda ameloblastomun klinik, radyolojik, histopatolojik bulguları literatür eşliğinde gözden geçirilmiştir.

Olgu: 22 yaşın da erkek hasta kliniğimize sol mandibula posteriorunda yüzün sol tarafında olan şişlik şikayeti ile başvurdu. Yapılan muayenesinde sol parotise masaj yapıldığında sol molar diş hizasından pürülan drenaj izlendi. Sol mandibula ramusunda intramedüller yerleşimli belirgin ekspansiyona, kortikal destrüksiyona neden olan lobule konturlu septasyonlar içeren multiloküle görünümde, Ameloblastomla uyumlu hipodens litik lezyon izlendi.ameloblastom düşünülen hasta opere edildi. iliak Kemikten yaklaşık 3 cm boyutlarında otojen kemik grefti alındı. o bölgeden yağ greftide 10 CC alınarak dren yerleştirildi. Histopatolojik olarak da ameloblastom tespit edildi.

Sonuç: Ameloblastom'a terapötik yaklaşım hala tartışma konusudur. İnsidans, yönetim veya nüks oranını belirlemede sorunlar vardır. Her ameloblastom aynı yıkıcı potansiyele veya nüks eğilimine sahip değildir. Ameliyattan önce ameloblastomun nüks potansiyalini öngörmek, her vaka için tedavi planının oluşturulmasına izin verecektir

Anahtar Kelimeler: : ameloblastoma, greft, mandibula

Ameleblastoma Resection in Mandibular Posterior Region and simultaneous iliac bone graft and fat grafting: a case report

Ümit Ertas, Celal Kef, Ümid Babayev

ataturk university faculty of dentistry department of oral and maxillofacial surgery erzurum

Introduction: Ameloblastoma is an enamel tissue tumor and does not differentiate into enamel formation. Although it is considered a benign tumor, its clinical behavior can be considered to be between benign and malignant. The tumor is characterized by slow but continuous growth and infiltration of adjacent tissue. In this article, clinical, radiological and histopathological findings of ameloblastoma are reviewed in the light of the literature.

Case: A 22-year-old male patient was admitted to our clinic with the complaint of swelling on the left side of the face in the posterior left mandible. In the examination, purulent drainage was observed at the level of the left molar tooth when the left parotid was massaged. A multiloculated hypodense lytic lesion compatible with ameloblastoma was observed in the left ramus of the left mandible, including intramedullary localized septations with lobulated contours causing marked expansion and cortical destruction. The patient who was suspected of ameloblastoma was operated on. Autogenous bone graft, approximately 3 cm in size, was taken from the iliac bone. A drain was placed by taking 10 CC of fat graft from that area. Histopathologically, ameloblastoma was also detected.

Conclusion: The therapeutic approach to ameloblastoma is still a matter of debate. There are problems in determining the incidence, management, or recurrence rate. Not all ameloblastomas have the same destructive potential or tendency to relapse. Predicting the potential for recurrence of ameloblastoma before surgery will allow the treatment plan to be established for each case

Keywords: : ameloblastoma, graft, mandible



[PP-078]

Habitüel temporomandiular (Tme) dislokasyonları için eminektomi:olgu sunumu

Ümit Ertas, Gönül Koç, Celal Kef

atatürk üniversitesi diş hekimliği fakültesi ağız diş ve çene cerrahisi anabilim dalı erzurum

Giriş: Temporomandibular eklem (TME) dislokasyonu, kondilin ileri yönde aşırı hareketi sonucu artiküler eminensi geçerek, eklemde açık pozisyonda sabitlendiği ve herhangi bir kayma hareketine imkan vermeyen pozisyonda kalması olarak tanımlanmaktadır. Uzun süreli dislokasyon hikayelerinin varlığında cerrahi tedavilerin uygulanması gerektiği literatürde bildirilmiştir. Eminektominin kondil yolundaki engelin ortan kaldırılması amacıyla uygulanan etkili bir tedavi yöntemi olduğu ve rekürrens olasılığının oldukça düşük olduğu belirtilmektedir

Olgu: Bu vaka raporunda yaklaşık 2 yıldır TME dislokasyon şikayeti bulunan 18 yaşındaki kadın hastanın bilateral eminektomi ile tedavisi anlatılmaktadır. Hasta TME bölgesinde ağrı, çiğneme ve konuşmada zorlanma ve zaman zaman meydana gelen ağzını kapatamama şikayetiyle kliniğimize başvurdu. Hastanın maksimum ağız açıklığı 40 mm, lateral hareket miktarları ise yaklaşık 14 mm idi. Konservatif tedavilerin başarısız olması nedeniyle hastaya bilateral TME eminektomi tedavisi uygulanmasına karar verildi. Bir yıllık takip periyodu sonunda hastanın maksimum ağız açıklığı 46 mm idi ve operasyon sonrasında dislokasyon meydana gelmediğini belirtti.

Sonuç:

TME dislokasyonlarının tedavisi için eminektomi güvenilir ve etkili bir tedavi yöntemidir. Uygulanması kolay bir cerrahi prosedürdür, komplikasyon ve rekürrens olasılığı oldukça azdır

Anahtar Kelimeler: Dislokasyon, Eminektomi, Lüksasyon

Eminectomy for habitual temporomandiular (Tmj) dislocations: a case report

Ümit Ertas, Gönül Koç, Celal Kef

ataturk university faculty of dentistry department of oral and maxillofacial surgery erzurum

Introduction: Temporomandibular joint (TMJ) dislocation is defined as the excessive movement of the condyle in the forward direction, passing the articular eminence and remaining in a position where the joint is fixed in the open position and does not allow any sliding movement. It has been reported in the literature that surgical treatments should be applied in the presence of long-term dislocation histories. It is stated that eminectomy is an effective treatment method applied to remove the obstacle in the condylar path and the probability of recurrence is very low.

Case: In this case report, the treatment of an 18-year-old female patient with TMJ dislocation complaints for about 2 years with bilateral eminectomy is described. The patient applied to our clinic with complaints of pain in the TMJ region, difficulty in chewing and speaking, and inability to close his mouth from time to time. The patient's maximum mouth opening was 40 mm, and the amount of lateral movement was approximately 14 mm. Due to the failure of conservative treatments, it was decided to apply bilateral TMJ eminectomy treatment to the patient. At the end of the one-year follow-up period, the patient's maximum mouth opening was 46 mm, and he stated that no dislocation occurred after the operation.

Conclusion:

Eminectomy is a safe and effective treatment for TMJ dislocations. It is an easy surgical procedure, and the possibility of complications and recurrence is very low.

Keywords: Dislocation, Eminectomy, Luxation



[PP-079]

Mandibular geriliğin fazla olduğu vakada tedavi seçeneği distraksiyon osteogenezi sonucu distraktörün çıkarılması

Ümit Ertas, Celal Kef, Ümid Babayev

atatürk üniversitesi diş hekimliği fakültesi ağız diş ve çene cerrahisi anabilim dalı erzurum

Giriş: Distraksiyon osteogenezi, canlı kemik segmentleri arasında, aşamalı olarak uygulanan traksiyon ile yeni kemik oluşumunun hedeflendiği biyolojik bir süreçtir. Bu teknik kraniofasial bölgedeki deformitelerin tedavisinde giderek artan sıklıkta kullanılmaktadır.

Olgu: 19 yaşında erkek hasta alt çene geriliği şikayeti ile kliniğimize başvurdu. Yapılan radyolojik ve klinik muayenede hastada mandibulanın 22 mm geride konumlandığı gözlemlendi. Genel anestezi altında vestibüler insizyonun ardından tam kalınlık flep kaldırılarak daha önce yerleştirilmiş olan distraktör açığa çıkartıldı. 6 adet minivida tornavida yardımıyla söküldü ve distraktör çıkartıldı.. Post op dönemde hastanın mandibular retrognatisinin düzeldiği görüldü.

Sonuç: Distraksiyon osteogenezi mandibular geriliğin fazla olduğu hastalarda, nüks ihtimali daha az olduğu için ortognatik cerrahiye alternatif olarak kullanılabilir bir yöntemdir.

Anahtar Kelimeler: : Distraksiyon osteogenezi, kraniofasial, latent dönem

Removal of the distractor as a result of distraction osteogenesis is the treatment option in the case of severe mandibular retardation

Ümit Ertas, Celal Kef, Ümid Babayev

ataturk university faculty of dentistry department of oral and maxillofacial surgery erzurum

Introduction: Distraction osteogenesis is a biological process in which new bone formation is targeted by gradually applied traction between living bone segments. This technique is increasingly used in the treatment of deformities in the craniofacial region.

Case: A 19-year-old male patient was admitted to our clinic with the complaint of mandibular retraction. In the radiological and clinical examination, it was observed that the mandible was positioned 22 mm behind in the patient. After the vestibular incision under general anesthesia, the full thickness flap was lifted to expose the previously placed distractor. 6 miniscrews were removed with the help of a screwdriver and the distractor was removed. It was observed that the patient's mandibular retrognathia improved in the post-op period.

Conclusion: Distraction osteogenesis is a method that can be used as an alternative to orthognathic surgery in patients with severe mandibular retardation, since recurrence is less likely.

Keywords: Distraction osteogenesis, craniofacial, latent period



[PP-080]

Parafaringeal boşluğa yabancı cisim infiltrasyonu vaka raporu

Ümit Ertas, Gönül Koç, Nurdan Yıldız Mısıroğlu
atatürk üniversitesi diş hekimliği fakültesi ağız diş ve çene cerrahisi anabilim dalı erzurum

Giriş: Bir kök veya kron parçası, tüm diş ve üçüncü büyük azı dişleri yer değiştirebilir. Bu komplikasyon oluşumunda Kontrolü zorlaştıran aşırı güç kullanımı, yeterli radyolojik ve klinik muayene yapılmaması, hatalı manipülasyon önemli etkenler arasında yer almaktadır. Bu yazıda porselen kronun çıkarılması sırasında porselen fragmanın parafaringeal boşluğa yer değiştirmesinin nadir görülen bir komplikasyonunun anlatılması amaçlanmıştır

Vaka raporu

46 yaşında kadın hasta 8 ay önce porselen kronunu çıkarmak için diş kliniğine gittiğini söyledi. Diş hekiminin porseleni kesip ardından bir alet yerleştirdiğini anlattı. Diş hekimi kronun çıkarılması sırasında aleti kontrol edemedi ve hasta birkaç saniye sağ faringeal bölgede ağrı hissetti. Hasta işlemin problemlili olduğunu ve sonrasında yutmada rahatsızlık ve ağrının arttığını ifade etti Radyografik inceleme lateral kafatası radyografisi, panoramik radyografi ve bilgisayarlı tomografi ile yapıldı. sağ. BT'de yüksek yoğunluklu bir alan, sağ parafaringeal boşlukta fragmanın varlığını gösterdi. Hastanın operasyonu genel anestezi altında yapıldı porselen kron parçası çıkarıldı hasta 12 aylık kontrol randevusunda herhangi bir sorun bildirmedir.

sonuç

Klinisyenler, diş hekimliği prosedürleri sırasında diş parçasının yer değiştirmesine veya yabancı cisim ve doku yaralanmasına neden olabilecek gereksiz aşırı kuvvet uygulamayı göz önünde bulundurmalıdır. Maksiller üçüncü molar cerrahisi sırasında hekimler bir dişin veya protetik restorasyon materyallerinin yerinden çıkma olasılığını göz önünde bulundurmalıdır

Anahtar Kelimeler: Deplasman, Porselen Kuron, Parafaringeal Boşluk

Case report of foreign body infiltration into the parapharyngeal space

Ümit Ertas, Gönül Koç, Nurdan Yıldız Mısıroğlu
aturk university faculty of dentistry department of oral and maxillofacial surgery erzurum

Introduction: A root or crown fragment, entire tooth and third molars can be displaced. The use of excessive force, which makes control difficult, insufficient radiological and clinical examination, and faulty manipulation are among the important factors in the formation of this complication. In this article, it is aimed to describe a rare complication of displacement of the porcelain fragment into the parapharyngeal space during removal of the porcelain crown.

case report

A 46-year-old female patient said she went to the dental clinic 8 months ago to have her porcelain crown removed. She explained that the dentist cut the porcelain and then inserted an instrument. The dentist was unable to control the instrument during crown removal and the patient felt pain in the right pharyngeal region for a few seconds. The patient stated that the procedure was problematic and that discomfort and pain in swallowing increased afterwards. Radiographic examination was performed with lateral skull radiography, panoramic radiography and computed tomography. right. A high-density area on CT indicated the presence of the fragment in the right parapharyngeal space. The operation of the patient was performed under general anesthesia and the porcelain crown piece was removed. The patient did not report any problems at the 12-month follow-up appointment.

conclusion

Clinicians should consider applying unnecessary excessive force during dental procedures, which may result in tooth fragment displacement or foreign body and tissue injury. During maxillary third molar surgery, physicians should consider the possibility of dislocation of a tooth or prosthetic restoration materials.

Keywords: : Displacement, Porcelain Crown, Parapharyngeal Space



[PP-081]

Dentigeröz Kist Marsüpyalizasyonu: Vaka Raporu

Ümit Ertas, Gelengül Urvasızoğlu, Eda Özbilge
atatürk üniversitesi diş hekimliği fakültesi ağız diş ve çene cerrahisi anabilim dalı erzurum

Giriş: Dentigeröz kist, çene kemiğini etkileyen en yaygın ikinci odontojenik kisttir. Dentigeröz kistler genellikle asemptomatiktir, rutin radyolojik muayene sırasında teşhis edilir. Bu kistler genellikle tek taraflıdır, ancak nadir görülen birkaç bilateral dentigeröz kist vakası bildirilmiştir. Bu kistlerin radyolojik değerlendirilmesi, uygun dekompresyon süresine, enükleasyon süresine karar vermek ve ayrıca yeterli yeni kemik oluşumunun değerlendirilmesi için zorunludur.

Olgu: Bu yazıda, bilateral dentigeröz kist ile ilişkili mandibular sol premolar, maksiller sağ premolar bölgelerdeki olgu sunulmaktadır. 8 yaşında erkek hasta 2 aydan bu yana yüzünün sol tarafında şişlik şikayeti ile kliniğimize başvurdu. Dişlerin bukkal sulkusunda sağlıklı mukoza kaplı genişleme saptandı. Radyografide büyük uniloküler radyolüsent lezyon saptandı. İnsizyonel biyopsi yapıldı, önceden hazırlanmış bir gaz iyodoform yerleştirildi ve kist boşluğuna dikildi. Ameliyattan sonra, kistte belirgin bir büzülme ve dişlerin ekseninde net bir hizalanma gözlemlendi.

Sonuç: Dentigeröz kistler yaşamın ilk on yılında nadirdir. Bununla birlikte, büyük rejeneratif potansiyel nedeniyle çocuklarda, ilişkili kalıcı dişlerin sürme olasılığını korumak için marsüpyalizasyon ilk tedavi seçeneği olarak düşünülmelidir.

Anahtar Kelimeler: Dentigeröz kist, marsüpyalizasyon, mandibula

Dentigerous Cyst Marsupialization: Case Report

Ümit Ertas, Gelengül Urvasızoğlu, Eda Özbilge
ataturk university faculty of dentistry department of oral and maxillofacial surgery erzurum

Introduction: Dentigerous cyst is the second most common odontogenic cyst affecting the jawbone. Dentigerous cysts are usually asymptomatic and diagnosed during routine radiological examination. These cysts are usually unilateral, but a few rare cases of bilateral dentigerous cysts have been reported. Radiological evaluation of these cysts is imperative to decide the appropriate decompression time, enucleation time, and also to evaluate adequate new bone formation.

Case: In this article, we present a case of bilateral dentigerous cysts in the mandibular left premolar and maxillary right premolar regions. An 8-year-old male patient applied to our clinic with the complaint of swelling on the left side of his face for 2 months. Healthy mucosal enlargement was detected in the buccal sulcus of the teeth. A large unilocular radiolucent lesion was detected on the radiograph. An incisional biopsy was performed and a pre-prepared gas iodiform was inserted and sutured into the cyst cavity. After surgery, significant shrinkage of the cyst and a clear alignment in the axis of the teeth were observed.

Conclusion: Dentigerous cysts are rare in the first decade of life. However, because of its great regenerative potential, marsupialization should be considered as the first treatment option in children to preserve the possibility of eruption of associated permanent teeth.

Keywords: Dentigerous cyst, marsupialization, mandible



[PP-082]

Estetik Bölgede Başarısız Apikal Rezeksiyon Uygulaması Sonrası Diş Çekimi ve İmmEDIATE İmplant Uygulaması: Olgu Sunumu

Ayça Başduran, Fatma Bahar Sezer

Ege Üniversitesi Diş Hekimliği Fakültesi, Ağız Diş Çene Cerrahisi Ana Bilim Dalı, İzmir

Giriş:

Klinik olarak diş kayıpları, travma, çürük gibi nedenlerle yakından ilişkilidir. Estetik bölgede diş kaybı ise, konuşma gibi sosyal becerileri etkileyebileceğinden hastalar tarafından önemsenmektedir. Dişsizlik süresini en aza indirmek amacıyla, öngörülen tedavi planlamaları arasında immediate implant uygulamaları önem arz etmektedir. Bu poster sunumunda, daha önce kanal tedavisi ve apikal rezeksiyon cerrahisi uygulanan bölgede görülen başarısızlık sonucu diş çekimi ve çekim bölgesine immediate implant uygulanan olgu paylaşılmıştır.

Vaka:

29 yaşında erkek hasta, 12 nolu dişinde ağrı şikayetiyle Ege Üniversitesi Diş Hekimliği Fakültesi Ağız, Diş ve Çene Cerrahisi Anabilim Dalı'na başvurmuştur. Klinik ve radyografik muayene sırasında ilgili dişin apikal bölgesinde radyolüsent lezyon görülmüş, daha önce uygulanan kanal tedavisinin ve apikal rezeksiyon cerrahisinin başarısız olduğu anlaşılmıştır. Hastanın 12 numaralı dişi travmatik olarak çekilmiş ve granülasyon dokuları lezyonla birlikte kürete edilmiştir. Görülen bukkal kemik fenestrasyonu, implantın primer stabilitesini etkileyebileceğinden bölgeye önce partikül şeklinde kemik allogrefti uygulanmış ve 5 mm çapında implant sokete yerleştirilmiştir. İnterdental dişetinin fiziksel desteğini kaybetmemesi ve yumuşak doku konturunun korunabilmesi amacıyla implantın üstü iyileşme başlığı ile kapatılmıştır. Post-operatif 7. Günde herhangi bir enfeksiyon bulgusu ve komplikasyon izlenmemiştir.

Anahtar Kelimeler: anterior bölge, apikal rezeksiyon, estetik restorasyon, immediate implant

Tooth Extraction and Immediate Implant Application After Failed Apical Resection Application in the Aesthetic Region: Case Report

Ayça Başduran, Fatma Bahar Sezer

Ege University Faculty Of Dentistry, Department Of Oral And Maxillofacial Surgery, İzmir

Introduction:

Clinically, it is closely related to causes such as tooth loss, trauma and caries. Tooth loss in the aesthetic region is considered important by patients as it may affect social skills such as speaking. In order to minimize the period of edentulism, immediate implant applications are important among the prescribed treatment plans. In this poster presentation, a case of tooth extraction and immediate implant applied to the extraction area as a result of the failure seen in the area where root canal treatment and apical resection surgery was performed before was shared.

Case Presentation:

29-year-old male patient applied to Ege University Faculty of Dentistry, Department of Oral, Dental and Maxillofacial Surgery with the complaint of pain in tooth no. 12. During the clinical and radiographic examination, a radiolucent lesion was observed in the apical region of the related tooth, and it was understood that the previous root canal treatment and apical resection surgery were unsuccessful. The patient's 12th tooth was extracted atraumatically and the granulation tissues were curetted with the lesion. The buccal bone fenestration seen can reduce the primary stability of the implant. First, a particle-shaped bone allograft was applied to the area, and a 5 mm diameter implant was placed in the socket. In order not to lose the physical support of the interdental gingiva and to preserve the soft tissue contour, the top of the implant was covered with a healing cap. No signs of infection or complications were observed on the 7th post-operative day.

Keywords: anterior region, aesthetic restoration, apical resection, immediate implant placement



[PP-083]

Alveolar Yarığın Otojen İliak Kret ile Sekonder Alveolar Kemik Greftlemesi

Berkay Tokuç, Sadi Memiş, [Gizem Kayrıl Altunay](#), Sezen Altındış, Elshan Muradov, Zeliha Demirpençe, Fatih Mehmet Coşkunses
Kocaeli Üniversitesi Diş Hekimliği Fakültesi, Ağız, Diş ve Çene Cerrahisi Ana Bilim Dalı, Kocaeli

Giriş: Alveolar kemik greftleme prosedürü, dudak ve damak yarığı olan hastaların oral rehabilitasyonunda önemli bir role sahiptir. Sekonder alveolar kemik greftlemesi uygulamasının karışık dişlenme döneminde yapılması standart bir tedavi prosedürü olarak kabul edilse de, bu hastalardaki uygulamaların ideal zamanda yapılması her zaman mümkün olmamaktadır. Bu olgu sunumunda alveolar yarığı olan vakanın anterior superior iliak kretten elde edilen kortikokansellöz kemik grefti ile tedavisi sunulacaktır.

Olgu: Unilateral alveolar yarığı olan, 17 yaşındaki kadın hasta Kocaeli Üniversitesi Ağız, Diş ve Çene Cerrahisi Anabilim Dalı'na refere edildi. Daha önce alveolar kemik grefti uygulaması yapılmayan hastaya 11. ve 20. aylarda dudak ve damak yarığı operasyonları uygulanmıştı. Yapılan KIBT incelemesinde alveolar yarığın bölgesinde yer alan sol maksillar lateral dişin çevresinde şiddetli periodontal yıkım olduğu tespit edildi. Hasta genel anestezi altında opere edildi ve alveolar yarığın anterior superior iliak kretten elde edilen kortikokansellöz kemik grefti ile rekonstrükte edildi. Lateral dişin çekiminden sonra otojen blok kemik grefti 1 adet titanyum mini plak ve 3 adet vida ile fikse edildi.

Sonuç: 4 ile 12 yaşlar arasında uygulanan erken veya geç sekonder alveolar kemik greftleme prosedürü, alveolar yarığın rekonstrüksiyonunda en sık kullanılan tedavi protokolüdür. Sekonder alveolar kemik greftlemesinin ideal zamanda yapılması, dental ark ve priform rimin stabilitesinin sağlanmasının yanında lateral ve kanin dişlerinin sağlam alveol kemik içerisine sürmesine de katkıda bulunur.

Anahtar Kelimeler: Dudak damak yarığı, İliak kemik grefti, Sekonder alveolar kemik grefti

Secondary Bone Grafting of Alveolar Cleft with Autogeneous Iliac Crest Bone

Berkay Tokuç, Sadi Memiş, [Gizem Kayrıl Altunay](#), Sezen Altındış, Elshan Muradov, Zeliha Demirpençe, Fatih Mehmet Coşkunses
Kocaeli University Department of Oral and Maxillofacial Surgery, Kocaeli

Introduction: The alveolar bone grafting procedure plays a critical role in the oral rehabilitation of patients with cleft lip and palate. Although, secondary alveolar bone grafting (SABG) during mixed dentition is the standart of care for these patients, it is not always possible to perform these procedures in the ideal timing. We aimed to present a case of a patient with alveolar cleft who was treated with cortico-cancellous bone block graft obtained from the anterior superior iliac crest.

Case: A 17-year-old female patient with unilateral alveolar cleft was referred to Kocaeli University Department of Oral and Maxillofacial Surgery. The cleft lip and palate had been treated without performing alveolar bone grafting at 11 months and 20 months, respectively. Severe periodontal loss was observed around the left maxillary lateral incisor which located in the alveolar cleft region in the CBCT examination. The patient was operated under general anaesthesia and alveolar cleft was reconstructed with cortico-cancellous bone block graft obtained from the anterior superior iliac crest. The autogeneous bone block graft was fixed with a titanium mini plate and 3 screws after the extraction of the lateral incisor tooth.

Conclusion: Early or late SABG between the ages of 4 and 12 was the most widely treatment protocol in the alveolar cleft reconstruction. Performing SABG in the ideal timing is critical for achieving stability of the dental arch and priform rim, as well as providing a space for the lateral and canine teeth to erupt into stable alveolar bone.

Keywords: Cleft lip and palate, Iliac bone grafting, Secondary alveolar bone grafting



[PP-084]

Mandibula Molar Dişsiz Bölgede Gözlenen Unikistik Ameloblastoma: Olgu Sunumu

İbrahim Yanık¹, Elif Polat², Ayşegül Mine Tüzüner¹

¹Ankara Üniversitesi Diş Hekimliği Fakültesi, Ağız, Diş ve Çene Cerrahisi Ana Bilim Dalı, Ankara

²Ankara Üniversitesi Diş Hekimliği Fakültesi, Ağız, Diş ve Çene Radyolojisi Ana Bilim Dalı, Ankara

Giriş: Ameloblastoma, dental lamina ve odontojenik epitel kalıntılarından kaynaklanan lokal invaziv bir tümördür ve oral tümörlerin yaklaşık %1'ini oluşturur. Ameloblastom, histopatolojik olarak iyi huylu davranış göstermesine rağmen, lokal invazyon ve sık nüks gibi agresif klinik özellikler gösterir. Unikistik ameloblastom, kisti taklit eden klinik ve radyografik özelliklere sahip daha az agresif bir ameloblastom varyantı olarak kabul edilir. Radyografik görüntülemeye iyi tanımlanmış sklerotik sınırlara sahip uniloküler lezyon görülür. Bu olguda mandibula molar bölgede, dişsiz boşlukta görülen unikistik ameloblastoma vakası sunulmuştur.

Vaka: 61 yaşındaki kadın hasta kliniğimize mandibula posterior dişsiz bölgede 1 ay önce farkettiği ağrısız şişlik şikayeti ile başvurdu. Yapılan intraoral muayene sonucunda mandibula molar dişsiz bölgede mukoza yüzeyi düzgün, bukkal yöne doğru büyüme gösteren, palpasyonda ağrısız şişlik gözlemlendi. Hastadan alınan panoramik görüntülerde 35 numaralı dişin distalinde çekim boşluğunun tamamını kaplayan sınırları belirgin, unikistik, radyolüsent lezyon izlendi. Genel anestezi altında patoloji marjinal rezeksiyonla çıkarıldı. Klinik, radyografik ve histopatolojik özellikler ilişkilendirilerek lezyona unikistik ameloblastoma tanısı konuldu.

Anahtar Kelimeler: unikistik ameloblastoma, rezeksiyon, tümör

Unicystic Ameloblastoma Observed In The Molar Dental Region Of The Mandibula: Case Report

İbrahim Yanık¹, Elif Polat², Ayşegül Mine Tüzüner¹

¹Oral and Maxillofacial Surgery, Dentistry Faculty, Ankara University, Ankara

²Oral and Maxillofacial Radiology, Dentistry Faculty, Ankara University, Ankara

Introduction: Ameloblastoma is a locally invasive tumor originating from the dental lamina and odontogenic epithelial remnants and constitutes approximately 1% of oral tumors. Although ameloblastoma is histopathologically benign, it shows aggressive clinical features such as local invasion and frequent recurrences. Unicystic ameloblastoma is considered a less aggressive variant of ameloblastoma with clinical and radiographic features mimicking a cyst. Radiographic imaging shows a unilocular lesion with well-defined sclerotic borders. In this case, a case of unicystic ameloblastoma in the edentulous space in the molar region of the mandible is presented.

Case Presentation: A 61-year-old female patient was admitted to our clinic with the complaint of painless swelling in the posterior edentulous region of the mandible, which she had noticed 1 month ago. As a result of the intraoral examination, painless swelling on palpation was noticed, with a smooth mucosal surface, growing towards the buccal direction, in the edentulous region of the mandible molars. In the panoramic images taken from the patient, a well-defined, unicystic, radiolucent lesion covering the entire extraction cavity was observed in the distal of tooth number 35. The pathology removed by marginal resection under general anesthesia. The lesion was diagnosed as unicystic ameloblastoma by correlating clinical, radiographic, and histopathological features.

Keywords: unicystic ameloblastoma, resection, tumor



[PP-085]

Maksiller Sinüste Radiküler Kist:2 Vaka Raporu

Ömür Dereci, Nesrin Saruhan, Yasin Çağlar Koşar, Yiğit Şensoy

Eskişehir Osmangazi Üniversitesi Diş Hekimliği Fakültesi, Ağız, Diş ve Çene Cerrahisi Anabilim Dalı Eskişehir, Türkiye

Giriş: Radiküler kist, bir dişin kök kanalı enfeksiyonunun bir sonucu olan apikal periodontitis bölgesinde kısmen veya tamamen epitel ile kaplı patolojik bir boşluktur. Radiküler kistler, muhtemelen, iltihaplı periapikal dokularda Malassez'in epitel hücre kalıntılarının enflamatuar proliferasyonu ile oluşur.

Vaka 1:39 yaşında erkek hasta kliniğimize sağ maksilla posterior bölgede şişlik şikayeti ile başvurdu. Yapılan intraoral ve radyolojik muayenede 16 numaralı diş kökleri ve sağ maksiller sinüsle ilişkili kistik lezyon görüldü. Lokal anestezi altında 16 numaralı diş kökleri çekildi ve lezyon enükle edildi. Çıkarılan spesimen histopatolojik incelemeye gönderildi. Histopatolojik inceleme sonucu lezyona radiküler kist tanısı konuldu.

Vaka 2:49 yaşında erkek hasta kliniğimize sağ maksilla posterior bölgede ekstraoral ve intraoral şişlik ve ağrı şikayeti ile başvurdu. Yapılan intraoral ve radyolojik muayenede 18 numaralı diş kökleriyle ilişkili ve sağ maksiller sinüsün tamamını içeren kistik lezyon görüldü. Genel anestezi altında 18 numaralı diş çekildi ve lezyon enükle edildi. Çıkarılan spesimen histopatolojik incelemeye gönderildi. Histopatolojik inceleme sonucu lezyona radiküler kist tanısı konuldu.

Sonuç: Bu lezyonların enükleasyon ile tedavisi sonucunda rekürrens gözlenmemiştir.

Anahtar Kelimeler: Radiküler kist, Maxilla, İnflamatuar lezyon

Radicular Cyst in the Maxillary Sinus: 2 Case Reports

Ömür Dereci, Nesrin Saruhan, Yasin Çağlar Koşar, Yiğit Şensoy

Eskişehir Osmangazi University, Faculty of Dentistry Department of Oral and Maxillofacial Surgery Eskişehir, Turkey

Introduction: Radicular cyst is a pathological space partially or completely covered with epithelium in the apical periodontitis area, which is the result of infection of the root canal of a tooth. Radicular cysts are likely formed by inflammatory proliferation of Malassez's epithelial cell remnants in inflamed periapical tissues.

Case 1: A 39-year-old male patient was admitted to our clinic with the complaint of swelling in the right maxilla posterior region. In the intraoral and radiological examination, a cystic lesion associated with the roots of the tooth number 16 and the right maxillary sinus was observed. Under local anesthesia, 16 tooth roots were extracted and the lesion was enucleated. The excised specimen was sent for histopathological examination. As a result of histopathological examination, the lesion was diagnosed as radicular cyst.

Case 2: A 49-year-old male patient was admitted to our clinic with complaints of extraoral and intraoral swelling and pain in the posterior region of the right maxilla. In the intraoral and radiological examination, a cystic lesion involving the entire right maxillary sinus and associated with number 18 tooth roots was observed. Tooth number 18 was extracted under general anesthesia and the lesion was enucleated. The extracted specimen was sent for histopathological examination. As a result of histopathological examination, the lesion was diagnosed as radicular cyst.

Conclusion: No recurrence was observed as a result of enucleation treatment of these lesions.

Keywords: Radicular Cyst, Maxilla, Inflammatory Lesion



[PP-086]

Orbita tabanı, Maxiller Sinüs, palatinal kemiğe kadar uzanan Ossifiying fibrom

Ümit Ertas, Gönül Koç, Nurdan Yıldız Mısıroğlu

atatürk üniversitesi diş hekimliği fakültesi ağız diş ve çene cerrahisi anabilim dalı erzurum

Giriş: Maksiller sinüs bölgesinde ossifiye lezyon(OL) literatürde nadiren görülebilen iyi huylu bir osteoblastik lezyondur. Büyüdüğünde, maksiller sinüs ostiumunda tıkanıklığa, çevre yapılarda sıkıştırma semptomlarına neden olabilir;(OL) küçükse, asemptomatik olabilir. Olgu asemptomatik ise lezyon takip edilebilir ama vaka semptomatikse veya bir komplikasyon ortaya çıkarsa cerrahi ile tedavi yapılabilir.

Olgu: 20 yaşında erkek hasta burun tıkanıklığı ve burun akıntısı şikayeti ile hastanemize başvurdu. bilgisayarlı tomografide, sol maksiller sinüs bölgesi orbita tabanı ve palatinal kemiğe kadar uzanan ossifiye bir lezyon gözlemlendi. Hasta genel anestezi altında opere edildi. ossifiye lezyon ve fibrotik doku temizlendi. Kanama kontrolü yapıldı ve sinüse bir tampon yerleştirildi. sinüse yerleştirilen tampon 2 gün sonra alındı.

Sonuç: İyi huylu, yavaş büyüyen, sınırlı, paranasal sinüslerin en sık görülen fibroosseos lezyonlarıdır. Her yaşta görülebilmesine rağmen, genç yaşta daha yaygındır. Vakaların çoğu asemptomatiktir, çünkü yavaş büyürler. Olguların çoğu tesadüfen paranasal sinüs tomografilerinde bulunur. Maksiller sinüste% 2'den az görülür ve sıklıkla sinüs yan duvardan kaynaklanır. Hastalığın etyopatogenezinde inflamasyon, travma ve cerrahi nedenler suçlanmasına rağmen, patogenez tam olarak bilinmemektedir. Literatürde malign dönüşüm bildirilmemiştir.

Anahtar Kelimeler: Ossifiye lezyon, ostium, maxiller sinüs

Orbital floor, Maxillary Sinus, Ossifying fibroma extending to palatal bone

Ümit Ertas, Gönül Koç, Nurdan Yıldız Mısıroğlu

atatürk university faculty of dentistry department of oral and maxillofacial surgery erzurum

Introduction: Ossifying lesion (OL) in the maxillary sinus region is a benign osteoblastic lesion that is rarely seen in the literature. When enlarged, it can cause obstruction in the ostium of the maxillary sinus, symptoms of compression in the surrounding structures; if the (OL) is small, it may be asymptomatic. If the case is asymptomatic, the lesion can be followed, but if the case is symptomatic or a complication arises, surgical treatment can be performed.

Case: A 20-year-old male patient was admitted to our hospital with the complaints of nasal congestion and runny nose. Computed tomography showed an ossified lesion extending to the left maxillary sinus region, orbital floor and palatal bone. The patient was operated under general anesthesia. ossified lesion and fibrotic tissue were cleared. Bleeding was controlled and a tampon was placed in the sinus. The tampon placed in the sinus was removed 2 days later.

Conclusion: They are benign, slow growing, limited, most common fibroosseous lesions of the paranasal sinuses. Although it can occur at any age, it is more common at a young age. Most cases are asymptomatic because they grow slowly. Most of the cases are found incidentally on paranasal sinus tomography. It occurs in less than 2% of the maxillary sinus and often originates from the sinus lateral wall. Although inflammation, trauma and surgical causes are blamed in the etiopathogenesis of the disease, the pathogenesis is not fully known. Malignant transformation has not been reported in the literature.

Keywords: Ossifying lesion, ostium, maxillary sinus



[PP-087]

Oral Lökoplazi Ve Yassı Hücreli Kanser İlişkisi: Bir Olgu Sunumu

Abdulkerim Bayındır¹, Ümit Kıymet Akal¹, Emrah Mansuroğlu¹, Eren İlhan², Emre Ocak³

¹Ankara Üniversitesi Diş Hekimliği Fakültesi Ağız, Diş ve Çene Cerrahisi Anabilim Dalı

²Uzman Serbest Diş Hekimi

³Ankara Üniversitesi Tıp Fakültesi İbni Sina Hastanesi Kulak-Burun-Boğaz Hastalıkları Anabilim Dalı

Giriş: Baş ve boyun kanserleri tüm dünyada en sık görülen yedinci kanserdir. Bu kanserlerin %90 dan fazlasını yassı hücreli karsinoma (SCC) oluşturur. Boyun lenflerinde tutulum yapan SCC'lı hastalarda 5 yıllık sağ kalım oranı %50 nin altındadır. Oral SCC (OSCC)'nin gelişimi yıllar alır ve tütün kullanımı, sigara, alkol, HPV gibi risk faktörleri tanımlanmıştır. Ayrıca oral lökoplazi, eritroplaki, liken planus gibi prekanseröz lezyonlardan da kaynaklanabilmektedir

Olgu: Bu olgu bildiriminde, sol alt vestibuler sulkusta displazi gösteren lökoplazi lezyonunun cerrahi tedavisi ve takip dönemi anlatılmaktadır. Lökoplazi eksizyonunu izleyen dönemde her 3 ayda bir klinik takibe çağrılan hastada, 2. yılın sonunda, aynı tarafın retromolar bölgesi hizasında SCC lezyonu saptanmış ve Kulak-Burun-Boğaz Hastalıkları uzmanlarıyla birlikte tedavisi yapılmıştır. Bu olguda literatür bilgileri ışığında, oral lökoplazi ile SCC arasındaki ilişki irdelenerek, OSCC hastalarında multidisipliner yaklaşımın önemi vurgulanmaktadır.

Sonuç: Oral lökoplaziler en sık görülen premalign lezyonlardır. Lökoplazi hastaları malign transformasyon potansiyelleri nedeniyle yakından takip edilmelidir. Displazinin varlığına ve derecesine göre konservatif veya cerrahi eksizyon yapılmalıdır. Kulak-Burun-Boğaz hastalıkları uzmanları ve diş hekimlerinin multidisipliner yaklaşımı hasta prognozunda çok önemlidir.

Anahtar Kelimeler: Yassı hücreli kanser, prekanseröz lezyonlar, lökoplazi

The Relationship Between Oral Leukoplasia And Squamous Cell Carcinoma: A Case Report

Abdulkerim Bayındır¹, Ümit Kıymet Akal¹, Emrah Mansuroğlu¹, Eren İlhan², Emre Ocak³

¹Ankara University, Faculty of Dentistry, Department of Oral and Maxillofacial Surgery

²Specialist Freelance Dentist

³Ankara University, Faculty of Medicine, Department of Otolaryngology

Objective: Head and neck cancers are the seventh most common cancer worldwide. Squamous cell carcinoma (SCC) constitutes more than 90% of these cancers. The 5-year survival rate in patients with SCC involving neck lymphatics is below 50%. Oral SCC (OSCC) takes years to develop and risk factors such as tobacco use, smoking, alcohol, HPV have been defined. It can also be caused by precancerous lesions such as oral leukoplakia, erythroplakia, lichen planus.

Case: In this case report, the surgical treatment and follow-up period of a leukoplakia lesion showing dysplasia in the left lower vestibular sulcus are described. In the period following the excision of leukoplakia, the patient was called for clinical follow-up every 3 months. At the end of the 2nd year, a SCC lesion was detected at the level of the retromolar region of the same side and was treated together with otolaryngologists. In the light of this case and literature information, the relationship between oral leukoplakia and SCC is examined, emphasizing the importance of a multidisciplinary approach in OSCC patients.

Conclusion: Oral leukoplakias are the most common premalignant lesions. Patients with leukoplakia should be followed closely due to their malignant transformation potential. Conservative or surgical excision should be performed depending on the presence and degree of dysplasia. The multidisciplinary approach of otolaryngologists and dentists is very important in patient prognosis.

Keywords: Squamous cell carcinoma, premalign lesions, leukoplakia



[PP-088]

Nazal Mukoza İle İlişkili Radiküler Kist Enükleasyonu

Erdoğan Kıbcak, Oğuz Buhara, Ali Temelci

Yakın Doğu Üniversitesi Diş Hekimliği Fakültesi, Ağız-Diş ve Çene Cerrahisi Anabilim Dalı, Lefkoşa, KKTC

Giriş: Bu vaka raporunda nazal mukozaya penetre olmuş radiküler kist ve tedavisinin sunumu amaçlanmaktadır.

Vaka: 36 yaşında erkek hasta kliniğimize rutin dental muayene amacıyla başvurmuştur. Alınan anamnezde herhangi bir sistemik hastalığı olmadığı ve geçmişte maksiller anterior bölgeye travma aldığı öğrenilmiştir. Yapılan klinik ve radyografik incelemede 13 numaralı diş kökü ile 23 numaralı diş kökü arasında uzanan burun tabanı ile ilişkili, nazal mukozada perforasyon oluşturan osteolitik radyolüsent kistik görünümlü lezyon saptanmıştır. Hastadan alınan ince iğne aspirasyonu sitolojisinde kistik epitel görüldüğü bildirilmiştir. 11-12-21-22 numaralı dişlere kanal tedavisi yapılmıştır. Hasta 4 gün sonra opere edilmiştir. Kist enükleasyonu ile birlikte ilişkili dişlere apikal rezeksiyon yapıp retrograd dolgu yapılmıştır. Nazal mukozada perforasyonları rezorbe olabilen sütürlerle kapatılmıştır. Nazal kaviteye ulaşım sırasında detake edilen oronazal kaslar alar taban cinch sütürü ile nazal spinaya fikse edilip alar genişlik sınırlandırılmıştır. Spesimenin histopatolojik incelemesi sonucunda radiküler kist tanısına varılmıştır. Hasta 6 ay sonra radyografik değerlendirme için takibe alınmıştır.

Sonuç: Radiküler kistler büyük boyutlara ulaşarak anatomik kavitelere penetre olabilmektedirler. Bu vakada maksiller anterior bölgede nazal mukozada perforasyonuna yol açan geniş bir radiküler kist olgusu ve tedavisi bildirilmiştir.

Anahtar Kelimeler: Radiküler kist, Enükleasyon, Nazal perforasyon

Radicular Cyst Enucleation Associated with Nasal Mucosa

Erdoğan Kıbcak, Oğuz Buhara, Ali Temelci

Near East University Faculty of Dentistry, Department of Oral and Maxillofacial Surgery, Nicosia, TRNC

Introduction: It is aimed to present the nasal mucosa penetrating radial cyst and its treatment.

Case: A 36-year-old male patient was admitted to our clinic for routine dental examination. In the anamnesis, he did not have any systemic disease and he had trauma to the maxillary anterior region in the past. In the clinical and radiographic examination, an osteolytic radiolucent cystic appearing lesion was detected that perforated the nasal mucosa, associated with the base of the nose, extending between the roots of tooth number 13 and 23. The cystic epithelium was reported in the fine needle aspiration cytology taken from the patient. Root canal treatment was performed on teeth 11-12-21-22. The patient was operated on 4 days later. Apical resection and retrograde filling were performed on associated teeth with cyst enucleation. Nasal mucosal perforations were closed with resorbable sutures. During access to the nasal cavity, the oronasal muscles that were detached were fixed to the nasal spine with the alar floor cinch suture, and the alar width was limited. As a result of the histopathological examination of the specimen, the diagnosis of the radicular cyst was reached. The patient was followed up for radiographic evaluation 6 months later.

Conclusion: Radicular cysts can reach large sizes and penetrate anatomical cavities. In this case, a large case of radicular cyst causing nasal mucosa perforation in the maxillary anterior region, and its treatment was reported.

Keywords: Radicular cyst, Enucleation, Nasal perforation



[PP-089]

Periferal Dev Hücreli Granülom: Olgu Sunumu

Ümit Ertas, Nurdan Yıldız Mısıroğlu, Oğuz Yüce

Atatürk Üniversitesi Diş Hekimliği Fakültesi Ağız Diş ve Çene Cerrahisi Ana Bilim Dalı, Erzurum

Giriş: Periferal dev hücreli granülom dişetlerinin travmaya ve irritasyona karşı göreceli nadir rastlanan benign reaktif doku büyümeleridir. Mandibular arkta maksillar arkta daha sık görülür ve sıklıkla daimi birinci molarlara kadar anterior bölgede görülür. İlişkili olduğu dişlerde yer değişimleri ve mobiliteye, dişsiz bölgelerde ise alveolar krette rezorbsiyonlara neden olabilir. Bu vaka raporunda periferal dev hücreli granülomların tanı ve tedavisi sunulmuştur.

Vaka: 25 yaşında erkek hasta sol mandibulada yaklaşık 6 aydır var olan yavaş büyüyen ağrılı, şişlik çiğneme fonksiyonunu yerine getirememesi şikayeti ile Ağız, Diş ve Çene Cerrahisi kliniğimize başvurdu. Hastanın yapılan intraoral muayenesinde 37, 38 numaralı dişler bölgesinde alveolar kretin bukkalinde ve lingualinde yaklaşık 5 cm boyutunda kırmızı-mor renkte yüzeyi eritemli saplı lezyon ve 37 numaralı dişte mobilite olduğu tespit edildi. Kitlerde palpasyonda ağrı ve hassasiyet mevcuttu. Hastanın panoramik radyografisi ve CBCT görüntü kesitlerinde posterior dişlerin etrafındaki kemik dokuda geniş dekstrüksiyon gözlemlendi. Embolizasyon yapılarak ameliyata başlandı. 37,38 nolu dişler çekilerek lezyon eksize edildi. Kanama kontrolü sağlandıktan sonra yara primer olarak kapatıldı.

Sonuç: Bu lezyonların erken ve kesin tanısı önemlidir ve konservatif tedaviye izin verir. Ancak ilerlemiş durumlarda kemik dekstrüksiyonu ve dişlerin çekimi kaçınılmazdır.

Anahtar Kelimeler: İntraosseöz lezyonlar, Enükleasyon, Periferal dev hücreli granüloma

Peripheral Giant Cell Granüloma: Case Report

Ümit Ertas, Nurdan Yıldız Mısıroğlu, Oğuz Yüce

Atatürk University Faculty of Dentistry Department of Oral and Maxillofacial Surgery, Erzurum

Introduction: Peripheral giant cell granuloma is a relatively rare benign reactive tissue growths of the gums against trauma and irritation. It is more common in the mandibular arch than in the maxillary arch and is often seen in the anterior region up to the permanent first molar. It can cause displacement and mobility in the teeth to which it is associated. In edentulous areas, it can cause resorption in the alveolar crest. In this case report, diagnosis and treatment of peripheral giant cell granulomas are presented

Case Presentation: A 25-year-old male patient was admitted to our Oral, Dental and Maxillofacial Surgery clinic with the complaint of slow-growing painful swelling in the left mandible for about 6 months, unable to fulfill the chewing function. In the intraoral examination of the patient, it was determined that there was a lesion of approximately 5cm in size in the buccal and lingual part of the alveolar crest in the area of teeth 37,38 with a reddish-purple colored surface with an erythematous peduncle, and mobility in tooth 37. There was pain and tenderness in the mass on palpation. The patient's panoramic radiography and CBCT image sections showed extensive destruction in the bone tissue around the posterior teeth. The operation was started by performing embolization. The lesion was excised by removing teeth 37,38. After bleeding control was achieved, the wound was closed primarily.

Conclusion: Early and definitive diagnosis of these lesions is important and allows conservative treatment. However, in advanced cases, bone destruction and tooth extraction are inevitable.

Keywords: Intraosseous lesions, Enucleation, Peripheral giant cell granuloma



[PP-090]

Mandibula Anteriorda Santral Dev Hücreli Granüloma: Olgu Sunumu

Ümit Ertaş, Celal Kef, Nevzat Çakmak

Atatürk Üniversitesi Diş Hekimliği Fakültesi, Ağız Diş ve Çene Cerrahisi Anabilim Dalı, Erzurum

Amaç: Santral dev hücreli granülomlar, özellikle yaşamın 1 ve 3. dekatlarında mandibulada görülen iyi huylu intraosseöz proliferatif lezyonlardır. Histolojik olarak, santral dev hücre granülom bol sitoplazmalı, iğli mononükleer hücreler arasında dağılmış osteoklast benzeri dev hücrelerden oluşur. Her ne kadar santral dev hücreli granülomlar iyi huylu olsa da, bazıları agresif karakter gösterebilir. Bu sunumda ileri yaşta mandibula anteriorda bulunan dev hücreli granülom anlatılacaktır.

Vaka: 64 yaşında kadın hasta şişlik ve ağrı şikayeti ile kliniğimize başvurdu. Hastadan alınan bilgisayarlı tomografide mandibular anterior bölgede ekspansiyon izlendi. Cerrahi olarak sağ ve sol modifiye apron flep insizyon ile mandibula anterior bölgede bulunan tümöre ulaşıldı. Ardından tümör sağlam sınırlardan rezekt edildi hastaya özel hazırlanmış rekonstrüksiyon plağı sağ ramustan sol ramusa kadar uzatılıp vidalar yardımıyla fikse edildi. Lezyondan elde edilen cerrahi örneklerin histopatolojik incelemesinde santral dev hücreli granülom ile uyumlu olduğu görülmüştür.

Sonuç: Santral Dev Hücre Granülomu'nun cerrahi tedavisi enükleasyon, küretaj, periferik osteotomi ve en blok rezeksiyonu içerir. Bu sunumda rezeksiyonu takiben hastaya rekonstrüksiyon plağı uygulanmış fonksiyon kaybı oluşmadan tedavi tamamlanmıştır. Santral dev hücreli granülomun radyolojik görünümü brown tümörü, fibröz displazi, anevrizmal kemik kisti ile karıştırılabilir.

Anahtar Kelimeler: granülom, mandibula, rekonstrüksiyon

Central Giant Cell Granuloma in the Anterior of the Mandible: A Case Report

Ümit Ertaş, Celal Kef, Nevzat Çakmak

Atatürk University Faculty of Dentistry, Department of Oral and Maxillofacial Surgery, Erzurum

Introduction: Central giant cell granulomas are benign intraosseous proliferative lesions of the mandible, especially in the 1st and 3rd decades of life. Histologically, the central giant cell granuloma consists of osteoclast-like giant cells with abundant cytoplasm, scattered among spindle mononuclear cells. Although central giant cell granulomas are benign, some may show aggressive character. In this presentation, giant cell granuloma in the anterior mandible in advanced age will be described.

Case Presentation: A 64-year-old female patient was admitted to our clinic with complaints of swelling and pain. In the computerized tomography taken from the patient, expansion was observed in the mandibular anterior region. Surgically, the tumor in the anterior region of the mandible was reached by right and left modified apron flap incisions. Then, the tumor was resected from intact borders, and the reconstruction plate prepared specifically for the patient was extended from the right ramus to the left ramus and fixed with the help of screws. Histopathological examination of surgical specimens obtained from the lesion showed that it was compatible with central giant cell granuloma.

Conclusion: Surgical treatment of Central Giant Cell Granuloma includes enucleation, curettage, peripheral osteotomy and en bloc resection. In this presentation, a reconstruction plate was applied to the patient following the resection, and the treatment was completed without any loss of function. The radiological appearance of central giant cell granuloma can be confused with brown tumor, fibrous dysplasia, aneurysmal bone cyst.

Keywords: granuloma, mandible, reconstruction



[PP-091]

Temporomandibular eklem hipermobilitesinde ultrason rehberli proloterapi

Sadi Memiş

Kocaeli Üniversitesi, Diş Hekimliği Fakültesi, Ağız Diş ve Çene Cerrahisi Anabilim Dalı, Kocaeli, TÜRKİYE

Amaç: Ultrason rehberli proloterapi vücutta akromioklavikular eklem, sakroiliak eklem gibi çeşitli eklemlerde kullanılmaktadır. Ancak temporomandibular eklem (TME)'de başarılı kullanımını gösteren çalışmalar literatürde kısıtlıdır. Bu çalışmada TME'de ultrason rehberli proloterapi uygulanan, TME'sinde hipermobilité bulunan bir hasta sunulmuştur.

Olgu: 22 yaşında erkek hasta; Ağız, Diş ve Çene Cerrahisi Kliniğine çenesini fazla açma ve buna bağlı olarak açık kilitleme problemi ile başvuruyor. Yapılan klinik muayenede 61 mm ağız açıklığı ölçüldü. Ağız açık TME görüntülemesinde kondil artiküler eminensin ötesinde görüldü ve hastaya TME hipermobilité teşhisi konuldu. Ultrason rehberli proloterapi planladı. %20 dekstroz lokal anestezi ile karıştırılarak bilateral olarak TME üst eklem boşluğu ve eklem kapsülü etrafına enjekte edildi. 1 aylık ve 3 aylık kontrollerde hastanın ağız açıklığı 58 mm olarak ölçüldü. İşleme bağlı herhangi bir komplikasyon görülmedi. Hasta, rutin kontrollerinde işlem sonrası açık kilitleme problemi yaşamadığını belirtti.

Sonuç: Ultrason rehberli proloterapide, enjeksiyonun yapıldığı yumuşak dokuların eş zamanlı görülebilmesi işlemin, doğru lokalizasyonda yapıldığını görmek açısından önemlidir. Ultrason rehberli proloterapi TME hipermobilité bulunan hastada olumlu sonuç vermiş ve hastada herhangi bir komplikasyon gözlenmemiştir. Ultrason rehberli TME proloterapisi üzerine daha çok çalışma yapılması önerilir.

Anahtar Kelimeler: ultrason, temporomandibular eklem, proloterapi, dekstroz, açık kilitleme

Ultrasound-guided prolotherapy for temporomandibular joint hypermobility

Sadi Memiş

Kocaeli University, Faculty of Dentistry, Department of Oral and Maxillofacial Surgery, Kocaeli, TURKEY

Objective: Ultrasound-guided prolotherapy is used in various joints in the body such as the acromioclavicular joint and sacroiliac joint. However, studies showing its successful use in the temporomandibular joint (TMJ) are limited in the literature. In this study, a patient with TMJ hypermobility who underwent ultrasound-guided prolotherapy in TMJ is presented.

Case: A 22-year-old male patient is admitted to the Oral and Maxillofacial Surgery Clinic with the problem of over-opening his jaw and open locking as a result. In the clinical examination, 61 mm mouth opening was measured. On open-mouth TMJ imaging, the condyle was seen beyond the articular eminence and the patient was diagnosed with TMJ hypermobility. Ultrasound-guided prolotherapy planned. A mixture of 20% dextrose with local anesthetic was injected bilaterally around the TMJ capsule and upper joint space. At the 1-month and 3-month follow-ups, the patient's mouth opening was measured as 58 mm. No complications related to the procedure were observed. The patient stated that he had not experienced an open locking problem after the procedure in his routine controls.

Conclusion: In ultrasound-guided prolotherapy, simultaneous visualization of the soft tissues where the injection is made is important to see that the procedure is done in the correct localization. Ultrasound-guided prolotherapy gave positive results in the patient with TMJ hypermobility and no complications were observed in the patient. Further studies on ultrasound-guided TMJ prolotherapy are recommended.

Keywords: ultrasound, temporomandibular joint, prolotherapy, dextrose, open lock



[PP-092]

Mandibulada Kompound Odontoma: Vaka Raporu

Ömür Dereci, Nesrin Saruhan, Yasin Çağlar Koşar, Emre Mutlu

Eskişehir Osmangazi Üniversitesi, Diş Hekimliği Fakültesi, Ağız, Diş ve Çene Cerrahisi Anabilim Dalı, Eskişehir/Türkiye

Giriş: Odontomalar, ameloblastlara ve odontoblastlara diferansiye farklılaşmış epitelyal ve mezenkimal hücrelerin büyümesinden kaynaklanan gelişimsel anomaliler olarak kabul edilir. Kompound odontomalar maksilla anteriorda daha sık görülmektedir. Kompound odontoma radyografik olarak radyolüsent lezyonun merkezinde dişlere benzeyen kalsifiye yapılar ihtiva etmektedir. Etiyolojisi tam olarak bilinmemekle birlikte travma ve enfeksiyon kökenli olabileceği düşünülmektedir.

Olgu: 23 yaşındaki erkek hasta, sol mandibular bölgede gömülü kalmış kanin dişi nedeni ile kliniğimize başvurmuştur. Hastanın herhangi bir sistemik hastalığı olmadığı öğrenilmiştir. Alınan anamnezde ilgili bölgede herhangi bir ağrı ve şişlik olmadığı öğrenilmiştir. Yapılan ağız içi muayenesinde kanin bölgesindeki bukkal kortikal kemikte herhangi bir ekspansiyon saptanmamış, oral mukoza normal olarak değerlendirilmiştir. Lokal anestezi altında, gömülü kalmış kanin dişi ekstrakte edilmiş ve kompound odontoma enükle edilmiştir.

Sonuç: Bu olgu raporunda genç erkek hastada kompound odontoma tanısı konan lezyonun klinik bulgusu, tedavisi ve takibi sunuldu. Odontomalar en sık 1. ve 2. dekatlarda görülürken bu vaka olgusundaki hastamızda da bu bilgi ile uyumlu olarak 23 yaşındaki erkek hastada görülmüştür. Kompound odontomalar maksilla anteriorda daha sık gözlenirken bu olguda mandibula anterior bölgede meydana gelmiştir. Radyografik olarak da kompound odontoma ile uyumlu olarak, gömülü kanin dişle komşu radyolüsent lezyonda diş benzeri radyopak kalsifiye yapılar ihtiva etmektedir. Ayırıcı tanı süpernumere dişler ile yapılmaktadır.

Anahtar Kelimeler: Kompound Odontom, Mandibula, Tümör

Compound Odontoma in Mandibule: Case Report

Ömür Dereci, Nesrin Saruhan, Yasin Çağlar Koşar, Emre Mutlu

Eskişehir Osmangazi University, Faculty of Dentistry, Department of Oral and Maxillofacial Surgery, Eskişehir/Turkey

Objective: Odontomas are considered developmental anomalies resulting from the growth of differentiated epithelial and mesenchymal cells that differentiate into ameloblasts and odontoblasts. Compound odontomas are more common in the anterior maxilla. Compound odontoma radiographically contains calcified structures resembling teeth in the center of the radiolucent lesion. Its etiology is not known exactly, but it is thought to be caused by trauma and infection.

Case: A 23-year-old male patient applied to our clinic because of the impacted canine tooth in the left mandibular region. It was learned that the patient did not have any systemic disease. In the anamnesis, it was learned that there was no pain or swelling in the relevant area. In the intraoral examination, no expansion was detected in the buccal cortical bone in the canine region, and the oral mucosa was evaluated as normal. Under local anesthesia, the impacted canine tooth was extracted and the compound odontoma was enucleated.

Conclusion: In this case report, the clinical findings, treatment, and follow-up of the lesion diagnosed as compound odontoma in a young male patient were presented. While odontomas are most commonly seen in the 1st and 2nd decades, they were seen in a 23-year-old male patient in our patient in this case, in line with this information. While compound odontomas are more common in the anterior maxilla, they occurred in the anterior mandible in this case. Radiographically, the impacted canine contains tooth-like radiopaque calcified structures in the radiolucent lesion adjacent to the tooth, consistent with the compound odontoma.

Keywords: Compound Odontoma, Mandible, Tumor



[PP-093]

Olgu Sunumu: İliokrestal Greft ile Rekonstrükte Edilen Semento-Ossifiye Fibrom

Eren İlhan¹, Emrah Mansuroğlu², Abdulkerim Bayındır², Ümit Akal²

¹Muayenehane

²Ankara Üniversitesi Diş Hekimliği Fakültesi Ağız Diş ve Çene Cerrahisi Ana Bilim Dalı

Semento-ossifiye fibroma, mandibulanın iyi huylu bir fibro-osseöz lezyonudur. Tümör genellikle kadınların tercihi ile yaşamın üçüncü ve dördüncü dekatları arasında ortaya çıkar. En sık mandibulanın posterior bölgesinde saptanır. Bu lezyonlar genellikle rutin radyografik incelemelerle teşhis edilir. Bu lezyonların tedavisi eksizyondur. 31 yaşında erkek hasta sağ mandibula bölgesinde ağrısız şişlik şikayeti ile hastanemize başvurdu. Lezyona rutin radyografik muayene ile teşhis konuldu. Ağız içinde bukkal ve lingual bölgede belirgin kemik ekspansiyonu mevcuttu. Bilgisayarlı tomografi, yaklaşık 4 cm x 3 cm boyutlarında genişleyen bir litik lezyon gösterdi. Başka bir hastanede yapılan insizyonel biyopsi ve histopatolojik incelemede Cemento-ossifiye fibrom tespit edildi. Lezyonu çıkardık ve iliokrestal greft ile defekt rekonstrükte ettik.

Anahtar Kelimeler: Benign Tümör, İliak Greft, Semento-ossifiye Fibrom

A Case Report: Cemento-Ossifying Fibroma Reconstructed With Iliocrestal Graft

Eren İlhan¹, Emrah Mansuroğlu², Abdulkerim Bayındır², Ümit Akal²

¹Clinic

²Ankara University Faculty of Dentistry Department of Oral and Maxillofacial Surgery

Cemento-ossifying fibroma is a benign fibro-osseous lesion of the mandible. The tumor commonly occur between the third and the fourth decades of life, with a predilection for women. It is most commonly detected in the posterior region of the mandible. These lesions are usually diagnosed through routine radiographic examinations. The treatment of these lesions is excision. A 31-year-old male patient visited our hospital with a painless swelling in the right mandible region. The lesion was diagnosed by routine radiographic examination. Intraorally, there was marked bone expansion in the buccal and lingual region. Computed tomography showed an expansile lytic lesion measuring about 4 cm x 3 cm. The incisional biopsy was done in another hospital and the histopathological examination revealed Cemento-ossifying fibroma. We excised the lesion and we reconstructed the defect with iliocrestal graft.

Keywords: Benign Tumor, Iliac Graft, Cemento-ossifying Fibroma

[PP-094]

Sublingual bölgede umulmadık yabancı cisim: Olgu Sunumu

Osman Yavuz, Abdullah Çakır, Fatma Eriş Derkuş, Mesut Yıldız, Kamil Serkan Ağaçayak
Dicle Üniversitesi Diş Hekimliği Fakültesi, Ağız Diş Ve Çene Cerrahisi Anabilim Dalı, Diyarbakır

Introduction: Ağız tabanında yabancı cisim vakaları oldukça nadirdir. Bu sunumda Submandibular kanalda tükürük taşının çıkarılması ile tedavi etmeyi düşündüğümüz sialoit vakasını sunuyoruz. Tedavi planımız operasyon esnasında olağandışı yabancı cisim ile karşılaştığımız için değişti.

Case Presentation: 30 yaşında kadın hasta Dicle Üniversitesi Oral ve Maksillofacial bölümümüze sol submandibular bölgede ara ara şişlik ve ağrı şikayetiyle başvurdu. Klinik ve radyolojik muayene sonrası sublingual bölgede sialoit benzeri bir oluşum olduğunu anladık. Aslında hastanın anamnezinde bizlere sialoit yönüyle düşündürecek bir travma hikayesi yoktu, ancak yemek yeme esnasında şişlik ve ağrı şikayeti bizleri sialoit yönünde düşünmemize neden oldu. Hastaya lokal anestezi altında tükürük taşı çıkarılması planlandı. Oluşumun anterior ve posterior kısmı tükürük bezi kanalında işlem sırasında kaçmaması için sütüre edildi. Tedavi planımız bu bölgede nadir görülen bir yabancı cisim bulduğumuzdan değişti. (Kuşun kalem ucu).

Anahtar Kelimeler: Ağız tabanı, Tükürük taşı, Yabancı cisim

Unusual foreign body in the sublingual region: A Case Report

Osman Yavuz, Abdullah Çakır, Fatma Eriş Derkuş, Mesut Yıldız, Kamil Serkan Ağaçayak
Oral and Maxillofacial Department, Faculty of Dentistry, Dicle University, Diyarbakır Turkey

Giriş: Foreign body in the floor of the mouth is a very rare case. In this report, we presented a case of submandibular sialoliths that was planned to be treated by sialoliths remove. Our treatment plan changed perioperatively, as we detected the neglected unusual foreign body.

Vaka: A 30-year-old female patient applied to Department of Oral and Maxillofacial Surgery, Dicle University with complaints of pain and intermittent swelling in the left submandibular area. In clinic and radiological examination; revealed a sialolite-like formation in the sublingual region. The fact that the patient did not have a history of trauma caused us not to think in terms of sialoliths, but the complaint of pain and swelling during eating led us to think in favor of sialoliths. The patient was planned to be treated by sialoliths removal under local anesthesia. The anterior and posterior regions of the formation, which we consider as sialoliths, were sutured so that it would not escape from the salivary gland duct during perioperative (Figure 2). Our treatment plan changed since rare foreign body was detected in the area which was removed completely during the surgery. (pencil lead).

Keywords: Foreign body, Sialoliths, Sublingual region



[PP-095]

Periferal Ossifiye Fibrom: Vaka Raporu

Ömür Dereci, Nesrin Saruhan, Yasin Çağlar Koşar, Emre Mutlu

Eskişehir Osmangazi Üniversitesi, Diş Hekimliği Fakültesi, Ağız, Diş ve Çene Cerrahisi Anabilim Dalı, Eskişehir/Türkiye

Giriş: Periferal ossifiye fibroma (POF), gençlerde ve genç erişkinlerde sıklıkla maksilla anterior bölgede meydana gelen reaktif dişeti büyümesidir. Periferal ossifiye fibroma, saplı veya sapsız, nodüler bir kitle olarak görülmektedir. Rengi kırmızıdan pembeye kadar değişmektedir. Yüzeyi genellikle ülseredir. Sadece çenelerin dişlere yakın bölgedeki alveol kretin yumuşak dokularında meydana gelir. Bu vaka raporunda, maksilla posterior bölgedeki dişetinde meydana gelen periferal ossifiye fibromanın tanısı ve tedavisi sunulmaktadır.

Olgu: 15 yaşındaki erkek hasta, ağrılı olmayan, maksilla posterior bölgedeki dişetinde meydana büyüme nedeni ile kliniğimize başvurmuştur. Alınan anamnezde dişetindeki şişliğin 3 ay öncesinde başladığı ve zamanla büyüdüğü öğrenilmiştir. Yapılan ağız içi muayenesinde sol maksilla posterior bölgede saplı dişeti lezyonu saptanmıştır. Hastaya lokal anestezi altında eksizyonel biyopsi yapılmış, ilgili parça kesin tanı için patolojik inceleme için gönderilmiştir.

Sonuç: Bu olgu raporunda genç erkek hastada Periferal Ossifying Fibroma tanısı konan lezyonun klinik bulguları, tedavisi ve takibi sunuldu. POF en sık 1 ve 2. dekatlarda görülürken bu vaka olgusundaki hastamızda da bu bilgi ile uyumlu olarak 15 yaşındaki hastada görülmüştür. Genellikle kadınlarda görülmesine rağmen bu olguda hasta erkektir. Ayrıcı tanı pyojenik granülom, periferal dev hücreli granülom, inflamatuvar fibröz hiperplazi, periferal odontojenik fibrom ve papilloma ile yapılmaktadır. Tedavi lezyonun eksizyonudur.

Anahtar Kelimeler: Maksilla, Periferal Ossifiye Fibroma, Tümör

Peripheral Ossifying Fibroma: Case Report

Ömür Dereci, Nesrin Saruhan, Yasin Çağlar Koşar, Emre Mutlu

Eskişehir Osmangazi University, Faculty of Dentistry, Department of Oral and Maxillofacial Surgery, Eskişehir/Turkey

Objective: Peripheral ossifying fibroma (POF) is a reactive gingival enlargement that occurs most often in the anterior maxilla in teenagers and young adults. POF appears as a nodular mass with or without a stalk. Its color ranges from red to pink. Its surface is usually ulcerated. It occurs only in the soft tissues of the alveolar crest of the jaws near the teeth. In this case report, the diagnosis and treatment of peripheral ossifying fibroma in the gingiva in the posterior maxilla is presented.

Case: A 15-year-old male patient, who was not painful, applied to our clinic with the reason of gingival enlargement in the maxilla posterior region. In the anamnesis, it was learned that the swelling in the gingiva started 3 months ago and grew over time. In the intraoral examination, a stalked gingival lesion was detected in the left maxilla posterior region. Excisional biopsy was performed under local anesthesia, and the relevant part was sent for pathological examination for definitive diagnosis.

Conclusion: While POF is most frequently seen in the 1st and 2nd decades, it was seen in our patient in this case case, in line with this information, in a 15-year-old patient. Although it is usually seen in women, in this case the patient is male. Differential diagnosis is made with pyogenic granuloma, peripheral giant cell granuloma, inflammatory fibrous hyperplasia, peripheral odontogenic fibroma and papilloma. The treatment is excision of the lesion.

Keywords: Maxilla, Peripheral Ossifying Fibroma, Tumor



[PP-096]

Radiküler kist yönetimi: vaka sunumu

Osman Göktürk, Uğur Gülşen

Zonguldak Bülent Ecevit Üniversitesi, Ağız, Diş ve Çene Cerrahisi Anabilim Dalı, Zonguldak

Giriş: Radiküler kistler (RC'ler), diş pulpalarında enfekte ve nekrotik olarak ortaya çıkan en yaygın inflamatuvar çene kistik lezyonlarıdır. Tüm odontojenik kistlerin %50'sinden fazlasını oluştururlar. Dental pulpa bölgesindeki inflamatuvar sürecin bir sonucu olarak periodontal ligamentteki Malassez'in epitelyal kalıntılarından ortaya çıkarlar. Klinik pratikte kistlerin cerrahi olarak çıkarılması için enükleasyon ve marsupiyalizasyon iki teknik kullanılabilir. Küçük lezyonlarda soket üzerinden enükleasyon yapılabilir. Büyük kistlerde, lezyonun yeterli şekilde açığa çıkarılması için bağımsız bir insizyon ve kemiğin kaldırılması gereklidir.

Vaka: 11 yaşında erkek hasta sol mandibular posterior bölgede ekstraoral fistül şikâyeti ile Fakültemize başvurdu. Klinik incelemesinde sol alt mandibular bölgede çürük diş, mandibula alt kenarında ekstraoral fistül yolu bulunduğu izlendi. Radyografik olarak mandibular kemiğin alt sınırına ulaşmış, 2*2*3 cm boyutlarında radyolüsent lezyon izlendi. Cerrahi tedavi prensibi olarak diş çekimi, biyopsi ve marsuplizasyon yapılması uygulandı.

Sonuç: Ağız içi lezyonların tedavisinde birçok cerrahi işlem seçeneğimiz olsa da lezyonun içeriği ve vakanın klinik durumuna göre tedavi protokolü uygulamak prognozumuza etkileyen başlıca etkenlerdendir. Marsuplizasyon tedavisi konservatif bir tedavi seçeneğidir.

Anahtar Kelimeler: Radiküler kist, marsuplizasyon, mandibula

Radicular cyst management: case report

Osman Göktürk, Uğur Gülşen

Zonguldak Bülent Ecevit University, Faculty Of Dentistry, Department Of Oral and Maxillofacial Surgery, Zonguldak

Introduction: Radicular cysts (RCs) are the most common inflammatory jaw cystic lesions that occur infected and necrotic in teeth pulps. They account for more than 50% of all odontogenic cysts. They arise from epithelial rests of Malassez in the periodontal ligament as a result of an inflammatory process in the dental pulp region. Two techniques can be used in clinical practice for surgical removal of cysts enucleation and marsupialization. In small lesions, enucleation can be undertaken through the socket. In large cysts, an independent incision and bone removal are necessary to have adequate exposure of the lesion.

Case: An 11-year-old male patient was admitted to our Faculty with the complaint of extraoral fistula in the left mandibular posterior region. In the clinical examination, it was observed that there was a carious tooth in the left lower mandibular region and an extraoral fistula tract on the lower edge of the mandible. Radiographically, a radiolucent lesion of 2*2*3 cm, reaching the lower border of the mandibular bone, was observed. As the surgical treatment principle, tooth extraction, biopsy and marsuplization were applied.

Conclusion: Although we have many surgical options in the treatment of intraoral lesions, applying the treatment protocol according to the content of the lesion and the clinical condition of the case are the main factors affecting our prognosis. Marsuplization therapy is a conservative treatment option. It can be considered as a primary treatment option depending on the condition of the case.

Keywords: Radicular cyst, marsupialialization, mandible



[PP-097]

Adölesanda mediale deplase kondil boynu kırığının kapalı redüksiyonu: Bir olgu sunumu

Mehmet Onur Merey, Selen Elif Cipoğlu, Öznur Özalp, Alper Sindel, Mehmet Ali Altay, Göksel Şimşek Kaya
Akdeniz Üniversitesi, Diş Hekimliği Fakültesi Ağız, Diş ve Çene Cerrahisi Anabilim Dalı Antalya, Türkiye

Giriş:

Disloke subkondiler kırıklar genellikle ekstraoral yaklaşımla açık redüksiyon ve internal fiksasyon ile tedavi gerektirmekle beraber, bu prosedür enfeksiyon, fasiyal sinir yaralanması ve ciltte skar oluşumu gibi çeşitli komplikasyonlarla ilişkilidir. Bu olgu sunumunun amacı, adolesan bir bireyde, kompozit oklüzal bloklar ve intermaksiller fiksasyon vidalarından oluşan modifiye bir teknikle, mediale deplase kondil kırığının kapalı redüksiyonunu sunmaktır.

Olgu:

16 yaşında erkek hasta travma sonrası sağ temporomandibular eklem bölgesinde ağrı ve ödem şikayeti ile kliniğimize başvurmuştur. Klinik muayenede hafif dereceden orta hat sapması, ipsilateral prematür oklüzyon ve kontralateral açık kapanış görülmüştür. Ortopantomografi (OPTG) ve konik ışınli bilgisayarlı tomografi (KİBT) incelemesinde sol kondil boynunda kırık ve medial deplasman izlenmiştir. Hastanın devam eden büyüme ve gelişme süreci göz önünde bulundurularak ve açık redüksiyona bağlı komplikasyonları en aza indirmek amacıyla, modifiye bir kapalı redüksiyon yöntemi planlanmıştır. IMF vidalarının yerleştirilmesini takiben hastanın normal oklüzyonunda sağ mandibular azı dişlerinin oklüzal yüzeyi arasına kompozit blok yerleştirilerek maksillomandibular fiksasyon yapılmıştır. Lateral pterygoid kasını kondil başını doğru anatomik pozisyona getirmesi amacıyla boşluk sağlamak için, kompozit blokların yüksekliği haftada bir defa 3 mm artırılmıştır. Tedavinin 2. ayında KİBT'ta kondil pozisyonunda belirgin iyileşme gözlenmiş olup, ağız açmada kısıtlılık veya maloklüzyon gözlenmemiştir.

Sonuç:

Açık redüksiyonla ilişkili riskleri azaltmak ve olası bir büyüme ve gelişim bozukluğunu önleyebilmek adına, özellikle adolesanlarda, deplasman gösteren kondil kırıklarının tedavisinde önerilen metodun yarar sağlayabileceği düşünülmektedir.

Anahtar Kelimeler: kondil kırığı, kompozit oklüzal blok, deplase kondil kırığı, intermaksiller fiksasyon

Closed reduction of medially displaced condylar neck fracture in an adolescent: A case report

Mehmet Onur Merey, Selen Elif Cipoğlu, Öznur Özalp, Alper Sindel, Mehmet Ali Altay, Göksel Şimşek Kaya
Department of Oral and Maxillofacial Surgery, Faculty of Dentistry, Akdeniz University Antalya, Turkey

Objective:

Dislocated subcondylar fractures often require open reduction and internal fixation using an extraoral approach, however, this procedure is associated with several complications including infection, facial nerve injury and scarring. The aim of this report was to present the closed reduction of a medially displaced condyle fracture via a modified technique consisting of composite occlusal blocks and intermaxillary fixation screws in an adolescent.

Case Presentation:

A 16-year-old male patient was referred for facial trauma to our department with a chief complaint of pain and edema in the right temporomandibular joint region. A deviation of the midline, ipsilateral premature occlusion and a contralateral openbite were noted. Orthopantomography (OPG) and conebeam computed tomography (CBCT) revealed a medially displaced left subcondylar fracture. Considering the ongoing growth and development period of the patient and to minimize the complications related with open reduction, a modified method of closed reduction was planned. Following the placement of IMF screws, a composite block interposing between the occlusal surface of the right mandibular molars were created in normal occlusion of the patient and maxillomandibular fixation was performed. The height of composite blocks were increased 3mm once a week. At 2th months of the treatment, CBCT revealed significant healing and improvement in the position of the condyle. No limitation in mouth opening or malocclusion was observed.

Conclusion:

Displaced condylar fractures may be managed successfully by the proposed method, especially in adolescents, in an attempt to decrease the risks associated with open reduction and to avoid a possible impairment of growth and development.

Keywords: condyle fracture, composite occlusal block, displaced condyle fracture, intermaxillary fixation



[PP-098]

Yaygın Odontojenik Keratokist: Olgu Sunumu

Osman Yavuz, Abdullah Çakır, Ozan Ergen, Mesut Yıldız, Beyza Kaya
Dicle Üniversitesi Diş Hekimliği Fakültesi, Ağız Diş Ve Çene Cerrahisi Anabilim Dalı, Diyarbakır

Introduction: Dünya Sağlık Örgütü'nün (WHO) son baskısında Baş ve Boyun Tümörleri Sınıflandırmasında, keratokistik odontojenik tümörü odontojenik keratokist olarak tekrardan sınıflandırdı. Bu nedenle odontojenik Keratokistler (OKC'ler) artık tüm odontojen kaynaklı kistlerin %10'unu oluşturan odontojenik kökenli iyi huylu kistler olarak kabul edilmektedir. Keratokistler dental laminadan kaynaklanır ve histolojik olarak kist boşluğunda squamöz parakeratinize epitel ile kaplı deskuamatif keratin görülür.

Case Presentation: 30 Yaşındaki erkek hasta Dicle Üniversitesi Diş Hekimliği Fakültesi Oral ve Maxillofacial bölümümüze sağ mandibular bölgede ağrı şikayetiyle başvurdu. Daha önce başka bir birinci basamak sağlık kuruluşuna başvuran hastaya gömülü yirmi yaş diş problemi teşhisi konulup departmanımıza yönlendirilmiştir. Detalı olarak yapılan klinik ve radyolojik muayene sonucu klinik olarak herhangi bir ekspansiyon görülmedi ve gömülü dişle ilişkili mandibular corpus tan ramusa uzanan multilokuler lezyonlar görüldü. Hasta lokal anestezi altında opere edildi. Gömülü diş çekilip biyopsi alındı. Histopatolojik inceleme sonucu keratokist olduğu anlaşıldı. Histopatolojik bulgu sonuçlarına göre marsüpiyalizasyon tedavisine başlandı. 8 aylık düzenli takip sonucu hasta ikinci defa lokal anestezi altında opere edilip kürete edilen doku histopatolojik incelenmeye tekrardan gönderildi ve keratokist teşhisi ikinci defa konulup doğrulandı. Hastanın takibi devam etmekte olup herhangi bir nüks görülmedi. Hastanın takipleri devam etmekte olup herhangi bir nüks gözlenmedi.

Anahtar Kelimeler: Gömülü diş, Mandibula, Odontojenik Keratokist

Extensive Odontogenic Keratocyst: A case Report

Osman Yavuz, Abdullah Çakır, Ozan Ergen, Mesut Yıldız, Beyza Kaya
Oral and Maxillofacial Department, Faculty of Dentistry, Dicle University, Diyarbakır Turkey

Giriş: The World Health Organization (WHO) latest edition in January 2017 (4th) Classification of Head and Neck Tumors reclassified keratocystic odontogenic tumor as odontogenic keratocyst. Therefore, odontogenic Keratocysts (OKCs) are now considered as benign cysts of odontogenic origin, accounting for 10% of all odontogenic cysts. Keratocysts originate from the dental lamina and histologically, desquamative keratin lined with squamous parakeratinized epithelium is seen in the cyst cavity.

Vaka: A 30-year-old male patient applied to Department of Oral and Maxillofacial Surgery, Dicle University with complaints of pain in posterior region of right mandibular. As a result of detailed clinical and radiological examination not observed any expansion clinically and multilocular radiolucent lesions associated with the impacted third molar tooth extending from the mandibular corpus to the ramus were observed. He was operated under local anesthesia. Impacted tooth was extracted and biopsy was performed. As a result of the histopathological examination, it was determined that it was a keratocyst. According to the results of the histopathological findings, marsupialization treatment was started. After 8 months of regular follow-up, the patient was operated under local anesthesia for the second time, and the curette tissue was sent for histopathological examination and the diagnosis of keratocyst was confirmed for the second time. The patient's follow-up continues and no recurrence has been observed.

Keywords: Mandible, Odontogenic Keratocyst, Wisdom teeth



[PP-099]

Maxiller Sinüste Dev Kompleks Odontoma: Olgu Sunumu

Osman Yavuz, Utku Nezhil Yılmaz, Abdullah Çakır, Fatma Eriş Derkuş, Mesut Yıldız
Dicle Üniversitesi Diş Hekimliği Fakültesi, Ağız Diş Ve Çene Cerrahisi Anabilim Dalı, Diyarbakır

Introduction: Odontoma odontojenik tümörler arasında en yaygın olanıdır. (22%). Dünya Sağlık Örgütü'nün 2005 sınıflandırmasına göre epitelyal ve mezenkimal dental dokular içeren odontojenik tümör olarak kabul edildi. Compound ve kompleks olmak üzere iki tipi vardır. Compound tipi kompleks tipine göre iki kat daha sık görülmektedir. Compound tip odontoma daha yaygın olarak anterior maksillada görülürken, kompleks tip is daha çok posterior mandibulada görülür.

Case Presentation: 13 yaşındaki kadın hasta Dicle Üniversitesi Oral ve Maksillofacial bölümümüze sol maksillar bölgede şişlik şikayetiyle başvurdu. Patolojik oluşum klinik ve radyolojik muayene sonrası benign olduğu düşünüldü. Total olarak enükle edilip histopatolojik incelenmeye gönderildi. Histopatolojik incelenmeyle lezyonun kompleks odontoma olduğu ortaya çıktı. Odontomadan dolayı oral mukoza ve maksiller sinus perforate olduğundan dolayı oro-antral ilişkiyi kaplamak için bukkal yağ dokusu kullanıldı.

Anahtar Kelimeler: Bukkal yağ dokusu, Maksillar Sinüs, Odontoma, Oroantral ilişki

Huge Complex Odontoma in Maxillary Sinus: A Case Report

Osman Yavuz, Utku Nezhil Yılmaz, Abdullah Çakır, Fatma Eriş Derkuş, Mesut Yıldız
Oral and Maxillofacial Department, Faculty of Dentistry, Dicle University, Diyarbakır Turkey

Giriş: Odontoma is the most common odontogenic tumor (22%). It was accepted as benign odontogenic tumors containing epithelial and mesenchymal dental tissues according to the 2005 classification of the World Health Organization. There are two different types, compound and complex. The compound type is seen twice often than the complex type. The compound type odontoma is seen more common in the anterior maxilla, however the complex odontoma type is more common in the posterior mandible.

Vaka: A 13-year-old female patient applied to Department of Oral and Maxillofacial Surgery, Dicle University with complaints of swelling in the left maxillary region. The pathological formation was considered benign after clinical and radiologic examination. It was totally enucleated and sent for histopathological examination. Histopathological examination revealed that the lesion was a complex odontoma. Oral mucosa and maxillary sinus was perforated because of odontoma, so buccal fat pad used to sealing the oroantral communication.

Keywords: Bichat pad flep, Maxillary Sinus, Odontoma, Oroantral communication

[PP-100]

Deplase Maksiller Kanin ve 1. Premolarla İlişkili Compound Odontomanın Cerrahi Olarak Alınması

Gizem Güvenc, Hüseyin Akçay, Çiğdem Kaya, Berat Metin Adak
Katip Çelebi Üniversitesi Diş Hekimliği Fakültesi, Ağız Diş ve Çene Cerrahisi Anabilim Dalı, İzmir

Odontomalar oral kavitenin en yaygın odontojenik tümörleridir. Bening, agresif olmayan ve çoğunlukla asemptomatik izlenmektedirler. Bu vaka sunumunda, 15 yaşında erkek hastada sol maksiller bölgede compound odontoma varlığı rutin muayene sonucu Oral Diagnoz ve Radyoloji kliniğinde teşhis edilmiş ve kliniğimize yönlendirilmiştir. Lezyonun tamamı cerrahi olarak çıkarıldıktan sonra kavite içerisine PRF yerleştirilip ardından bölgeye titanyum mesh ve kollajen membran birlikte uygulanmıştır. 1 yıllık rutin takipte rekürrens görülmemiştir.

Anahtar Kelimeler: compound odontoma, deplase kanin, titanyum mesh

Surgical Removal of Compound Odontoma Associated with Displaced Maxillary Canine and 1st premolar

Gizem Güvenc, Hüseyin Akçay, Çiğdem Kaya, Berat Metin Adak
Katip Çelebi University Faculty of Dentistry, Department of Oral and Maxillofacial Surgery, İzmir

Odontomas are the most common odontogenic tumors of the oral cavity. They are benign, non-aggressive and mostly asymptomatic. In this case report, the presence of compound odontoma in the left maxillary region of a 15-year-old male patient was diagnosed in the Oral Diagnosis and Radiology clinic as a result of routine examination and referred to our clinic. After the entire lesion was surgically removed PRF was placed in the cavity and then titanium mesh and collagen membrane were applied to the area together. No recurrence was observed in the 1-year routine follow-up.

Keywords: compound odontoma, displaced canine, titanium mesh



[PP-101]

MR Görüntüleme ile Stafne Kemik Kavitesi Teşhis ve Tedavi Planlaması: Vaka Raporu

Nazlı Yetik, Uğur Gülşen, Elif Aslı Gülşen
Zonguldak Bülent Ecevit Üniversitesi Diş Hekimliği Fakültesi

Introduction: Stafne kemik kavitesi nadir görülen ve sıklıkla tükürük bezine ait dokular içeren gelişimsel bir anomalidir. Dört farklı çene kemiği yerleşim bölgesi bulunmasına rağmen lingual ve/veya bukkal mandibuler kemik kavitelerinin literatürde sıklıkla yer almış şekli posterior lingual yerleşimli olanıdır. Bu lezyonlar asemptomatiktir ve progresif nitelik taşımamaktadır. Lezyon mandibuler kanalın altında birinci molar diş ile angulus mandibula arasında lokalize, iyi sınırlı yuvarlak veya ovoid yapıda uniloküler radyolüsenler olarak görülmektedir. Bu tip posterior yerleşimli kaviteler, genellikle rutin radyografik inceleme sırasında panoramik radyografide kolaylıkla teşhis edilebilmektedir.

Case Presentation: Olgu sunumunda, rutin dental kontroller için Bülent Ecevit üniversitesi Diş Hekimliği Fakültesine başvuran 68 yaşında erkek hastanın panoramik radyografi kullanılarak yapılan radyografik muayenesinde, mandibulanın sol tarafında posterior bölgede birinci molar diş ile angulus mandibula arasında inferior mandibuler kanalın altında diş köklerinden bağımsız, 18x19 mm dikdörtgen şeklinde iyi sınırlı radyolüsent lezyon gözlenmiştir. Gözlenen asemptomatik lezyonun tipik lokalizasyonu nedeniyle statik kemik kavitesi olduğu düşünülmüş ve tükürük beziyle ilişkisinin saptanması için MRG istenmiştir. MRG sonrası yıllık kontrollerle izlenmesine karar verilen hastanın 1 yıl sonra kontrol amaçlı alınan panoramik radyografisinde lezyonun şeklinde ve büyüklüğünde bir değişiklik olmadığı gözlenmiştir. Sonuç olarak, kavitelerin anatomik olarak kabul edilmeleri ve takip raporlarında statik özellik göstermeleri nedeniyle statik kemik kaviteleri herhangi bir tedavi yaklaşımı gerektirmezler, radyolojik ve klinik takipleri önerilmektedir.

Anahtar Kelimeler: mandibula, tükürük bezleri, çene kistleri

Diagnosis and managment of Stafne Bone Cavity with MR imaging: Case Report

Nazlı Yetik, Uğur Gülşen, Elif Aslı Gülşen
Zonguldak Bulent Ecevit Univercity Faculty of Dentistry

Giriş: Stafne bone cavity is a rare mandibular defect that often includes salivary gland tissues. Although 4 variants of this entity have been described, when the term static bone cavity is found literature it usually refers to the posterior lingual variant. This lesions are asemptomatic and not progressive. Characteristically, it is situated just above or at the inferior border of the mandible, between the area of the first molar and the mandibular angle, and always inferior to the mandibular canal. Diagnosis of the presented case was almost exclusively made on routine radiographic examination.

Vaka: This case report presented a 68 years-old male patient that visited hospital for routine dental controls. A panoramic diographic examination revealed well-defined, independent, square shaped radiolucency about 18x19 mm in size under the left mandibular canal between the roots of first molar tooth and angulus mandible. The patient yearly control aimed panoramic radiographies, it has been observed that the shape and the size of the lesion has not been changed. Since the static bone cavity has been shown to be an anatomical rather than a pathological condition, support the conservative use of knowledge, based radiological diagnosis with appropriate clinical follow up rather than surgical intervention or biopsy.

Keywords: Mandible, salivary glands, jaw cyst



[PP-102]

Mandibulada ameloblastoma: Vaka raporu

Ümit Ertas, Nevzat Çakmak, Celal Kef

Atatürk Üniversitesi Diş Hekimliği Fakültesi Ağız, Diş ve Çene Cerrahisi Ana Bilim Dalı, Erzurum, Türkiye

Giriş: Ameloblastoma lokal invazyon yapan, yavaş büyüyen odontojenik epitel orjinli benign bir tümördür. Sıklıkla mandibula olmak üzere çene kemiklerine yerleşirler. Folliküler Ameloblastoma konvansiyonel ameloblastomların alt tipidir. Bu olgu sunumunun amacı mandibulada destrüksiyona neden olmuş olan ameloblastomun rezeksiyonunu sunmaktır.

Vaka: 54 yaşında erkek hasta alt çenede ağrı, ağız içine püü akışı şikayetiyle kliniğimize başvurdu. Daha önce ameloblastom nedeniyle mandibulada segmental rezeksiyon yapılmış olan hastanın tekrar alınan biyopsi sonucu ameloblastomun nüks ettiği görüldü. BT'sinde sağ mandibula korpustan mentum düzeyine uzanan operasyon bağlı kemik defekti ve rekonstrüksiyon plağı görüldü. Posterior servikal bölgede ve sağ juguler lenf nodüllerinde lenfadenopati görüldü. Ekstraoral submandibular insizyonun ardından künt diseksiyonla geçilip tümoral yapıya ulaşıldı. Intraoral bukkal insizyon ile tümörün ağız tabanına yayılan kısmı sublingual tükürük bezi, fasial sinir ve dallarıyla birlikte komşu yumuşak dokulara invaze olduğu görüldü. İnvaze olduğu yumuşak dokularla birlikte eksize edilip frozen section yapıldı. İncelemede tümör yapısı görülmeydi. Postoperatif olarak hastaya İV antibiyotik analjezik ve diğer destekleyici tedaviler uygulandı.

Sonuç: Ameloblastomalar odontojenik epitel orjinli en sık rastlanılan gerçek neoplazmlardır. Ameloblastomalarda tedavi lezyonun doğasından çok yayılımına ve çevre yapılara invaze olmasına bağlıdır.

Anahtar Kelimeler: Foliküler ameloblastom, mandibula, rezeksiyon

Ameloblastoma in the mandible: Case report

Ümit Ertas, Nevzat Çakmak, Celal Kef

Atatürk University, Faculty of Dentistry, Department of Oral and Maxillofacial Surgery, Erzurum, Turkey

Introduction: Ameloblastoma is a locally invasive, slow-growing benign tumor of odontogenic epithelial origin. They are often located in the mandible and jaw bones. Follicular Ameloblastoma is a subtype of conventional ameloblastomas.

Case Presentation: A 54-year-old male patient was admitted to our clinic with complaints of pain in the lower jaw and pus flow into the mouth. The patient, who had previously undergone segmental resection of the mandible for ameloblastoma, showed recurrence of the ameloblastoma as a result of the biopsy taken again. On CT, an operation-related bone defect and a reconstruction plate extending from the right mandible corpus to the mentum level were seen. Lymphadenopathy was seen in the posterior cervical region and right jugular lymph nodes. After the extraoral submandibular incision, the tumoral structure was reached by blunt dissection. With the intraoral buccal incision, the part of the tumor spreading to the floor of the mouth was found to invade the adjacent soft tissues together with the sublingual salivary gland, facial nerve and its branches. It was excised together with the invaded soft tissues and frozen section was performed. No tumor structure was observed in the examination. Postoperatively, IV antibiotics, analgesics and other supportive treatments were administered to the patient.

Conclusion: Ameloblastomas are the most common true neoplasms of odontogenic epithelial origin. Treatment of ameloblastomas depends on the extent of the lesion rather than the nature of the lesion and its invasion into the surrounding structures.

Keywords: Follicular ameloblastoma, mandible, resection



[PP-103]

Histopatolojik Olarak Mukormikoz Tanısı Alan Maksiller Sinüs Fungus Topu: Olgu Sunumu

Nuray Er¹, Turhan Bıçkı¹, Onur Koç¹, Çiğdem Karaca¹, Özge Sular², Deniz Ateş Özdemir²

¹Hacettepe Üniversitesi, Diş Hekimliği Fakültesi, Ağız, Diş ve Çene Cerrahisi Anabilim Dalı, Ankara

²Hacettepe Üniversitesi, Tıp Fakültesi, Patoloji Anabilim Dalı, Ankara

Giriş: Maksiller sinüs fungus topu, non-invaziv fungal sinüzitin en sık nedenidir ve özellikle bağışıklık sistemi normal olan kadınlarda aspergillus türleri tarafından tek taraflı olarak gelişir.

Vaka: 62 yaşında sistemik olarak sağlıklı kadın hasta sol tarafta kronik sinüzit bulguları ile kliniğimize sevk edildi. Yapılan klinik ve radyolojik muayenede sol maksiller sinüste, 30 yıl önce sinüse kaçan kök parçasını çevreleyen uniloküler radyoopasite izlendi. Kök ve Schneiderian membranın etkilendiği lezyon Caldwell-Luc tekniği ile çıkarıldı. Histopatolojik incelemede invaziv mantar enfeksiyonu rapor edildi ve mukormikoz, aspergillus için mikrobiyolojik ve klinik değerlendirme önerildi. Ameliyat sonrası ilk haftada hastanın şikayetleri ortadan kalktı ve hasta ileri değerlendirme için Klinik Mikrobiyoloji ve Enfeksiyon Hastalıkları'na yönlendirildi.

Sonuç: Maksiller sinüs fungus topunun en sık nedeni odontojenik faktörlerdir. (%96.1). Bu olguda, en az sıklıkla görülen etiyolojik faktör olan sinüse kök kaçması sonucu gelişen bir fungus topu gözlemlendi. Her ne kadar histopatolojik incelemede mukormikoz olasılığı bildirilse de, kökün 30 yıllık geçmişi, semptomların uzun süre kronik olarak ortaya çıkması ve herhangi bir medikal tedavi olmaksızın cerrahi sonrası şikayetlerin hızla gerilemesi bizlere mukormikozu düşündürmemiştir. Bu nedenle, maksiller sinüste bir mantar enfeksiyonu şüphesi varsa, mikrobiyolojik değerlendirme histopatolojik incelemeyi doğrulamalıdır.

Anahtar Kelimeler: Fungus Topu, Maksiller Sinüs, Mukormikoz

A Maxillary Sinus Fungus Ball Histopathologically Diagnosed As Mucormycosis: A Case Report

Nuray Er¹, Turhan Bıçkı¹, Onur Koç¹, Çiğdem Karaca¹, Özge Sular², Deniz Ateş Özdemir²

¹Hacettepe University, Faculty of Dentistry, Department of Oral and Maxillofacial Surgery, Ankara

²Hacettepe University, Faculty of Medicine, Department of Pathology, Ankara

Introduction: Maxillary sinus fungus ball is the most common reason of non-invasive fungal sinusitis and it particularly develops in immunocompetent female individuals unilaterally by aspergillus species.

Case Presentation: A 62 years old healthy female patient was referred to our clinic with chronic sinusitis symptoms on the left side. In radiological and clinic examinations, a unilocular radiopacity surrounding a residual root, which has displaced to the sinus 30 years ago, was observed in the left maxillary sinus. The root and the lesion with affected Schneiderian membrane were removed via Caldwell-Luc technique. The invasive fungal infection was reported in histopathological examination and it was suggested the microbiological and clinical evaluation based on mucormycosis and aspergillus. Complaints of the patient were disappeared in postoperative first week and patient was consulted to Infectious Diseases and Clinical Microbiology Department for further evaluation.

Conclusion: Odontogenic factors are the most common reason (96.1%) in maxillary sinus fungus ball. In the present case, retained root in the sinus, which is the least frequent etiological factor (0.6%), was observed. Although, histopathological examination reported a possibility of the mucormycotic infection, 30 years history of the retained tooth, long-time chronic occurrence of the symptoms, and rapid regression of the complaints after the surgery without any medical treatment, make us to abandon mucormycosis is the main etiologic factor. Therefore, the microbiological evaluation should verify the histopathological examination if there is a suspect of a fungal infection in the maxillary sinus.

Keywords: Fungus Ball, Maxillary Sinus, Mucormycosis



[PP-104]

Çocuk Hastada Piyojenik Granülom:Vaka Raporu

Ömür Dereci, Nesrin Saruhan, Yasin Çağlar Koşar, Nijat Aydın

Eskişehir Osmangazi Üniversitesi, Diş Hekimliği Fakültesi, Ağız Diş ve Çene Cerrahisi Anabilim Dalı Eskişehir /Türkiye

Giriş: Piyojenik granülomlar düzgün yüzeyli, granüler veya lobüler görünümde, genellikle tek, benign tümoral kitlelerdir. Rengi pembeden koyu kırmızı-kahverengine kadar değişir. Tüm yaş gruplarında ve her iki cinsiyette de ortaya çıkabilen piyojenik granüloma daha çok 11-40 yaşlarında ve bayanlarda erkeklere oranla iki kat daha fazla görülmektedir. Piyojenik granüloma, ağız içinde dişetinde, dudaklarda, dilde, bukkal ve palatinal mukozada bulunabilir. Bu vaka raporunda çocuk hastada piyojenik granülomun tanı ve tedavisi sunulmuştur.

Olgu: 11 yaşındaki erkek hasta kliniğimize mandibula sol posterior bölgedeki diş etindeki şişlik ve bu bölgede kanama şikayetiyle başvurmuştur.İntraoral muayenesinde hastanın oral hijyeninin iyi olmadığı, dişetlerinin hiperemik ve ödemli olduğu tespit edildi. Dişetindeki lezyon klinik olarak yüzeyden kabarık, saplı, kısmen ülserle,hiperemik bir görünümdeydi. Lokal anestezi altında lezyona eksizyonel biyopsi yapıldı ve alınan spesimen patolojik incelemeye gönderildi. Histopatolojik inceleme sonucu olarak lezyona piyojenik granülom tanısı konuldu.

Sonuç: Genelde asemptomatik seyirli olan bu lezyonlar yavaş büyürler. Ancak bazen hızlı bir şekilde ortaya çıkabilirler. Bu lezyonların hızlı gelişebileceği ve tedavisi sonrasında nüks ihtimalinin olduğu unutulmamalıdır. Ayrıca olası diş kayıplarını ve lezyonun daha büyük boyutlara ulaşmasını önleyebilmek için periodontal tedavi ve oral hijyen önem arz etmektedir.

Anahtar Kelimeler: Piyojenik granüloma, Eksizyonel biyopsi, Lokal irritasyon

Pyogenic Granuloma in a Pediatric Patient: Case Report

Ömür Dereci, Nesrin Saruhan, Yasin Çağlar Koşar, Nijat Aydın

Eskisehir Osmangazi University, Faculty of Dentistry, Oral and Maxillofacial Surgery Department, Eskisehir/Turkey

Objective: Pyogenic granulomas are usually single, benign tumoral masses with smooth surface, granular or lobular appearance. Its color varies from pink to deep red-brown. Pyogenic granuloma, which can occur in all age groups and in both sexes, is mostly seen between the ages of 11-40 and is twice as common in women as in men. Pyogenic granuloma can be found in the mouth, gingiva, lips, tongue, buccal and palatal mucosa. In this case report, diagnosis and treatment of pyogenic granuloma in a pediatric patient is presented.

Case: An 11-year-old male patient applied to our clinic with complaints of swelling in the gingiva in the left posterior region of the mandible and bleeding in this region. In the intraoral examination, it was determined that the patient's oral hygiene was not good and that the gingiva was hyperemic and edematous. The gingival lesion was clinically raised, pedunculated, partially ulcerated, and hyperemic. Excisional biopsy was performed on the lesion under local anesthesia and the specimen was sent for pathological examination. As a result of histopathological examination, the lesion was diagnosed as pyogenic granuloma.

Conclusion: These lesions, which are generally asymptomatic, grow slowly. But sometimes they can appear quickly. It should be noted that these lesions can develop rapidly and there is a possibility of recurrence after treatment. In addition, periodontal treatment and oral hygiene are important in order to prevent possible tooth loss and the lesion reaching larger sizes.

Keywords: Pyogenic Granuloma, Excisional Biopsy, Local irritation



[PP-105]

Ramus Boyunca Uzanan Dentigeröz Kist Enükleasyonu: Bir Olgu Sunumu

Birkan Tatar, [Oya Törün](#), Denizcan Atalay, Onur Kutlu, Onur Şahin
Katip Çelebi Üniversitesi Diş Hekimliği Fakültesi, Ağız Diş ve Çene Cerrahisi Ana Bilim Dalı, İzmir

Giriş: Dentigeröz kistler iyi huylu, odontojenik kökenli, dişin kronu etrafında gelişim gösteren kistlerdir. Dentigeröz kistler genellikle tek, yavaş büyüyen, asemptomatik lezyonlardır ve eksik dişi belirlemek için çekilen rutin radyografiler sırasında tesadüfen bulunurlar. Çenenin herhangi bir yerinde ortaya çıkabilirler ancak sıklıkla gömülü mandibular üçüncü molarlarla, ardından maksiller kaninler ve maksiller üçüncü molarlarla ilişkili olarak görülürler.

Vaka: 13 yaşında, sistemik olarak sağlıklı erkek hasta sol mandibuler üçüncü molar gömülü diş ile ilişkili dentigeröz kist nedeniyle kliniğimize başvurmuştur. Herhangi bir şikayeti olmayan hastada ilgili bölgede radyografik muayene esnasında kist tesadüfen görülmüştür. Panoramik radyografi incelendiğinde subkondiler olarak konumlanan 38 numaralı dişin mine sement sınırından başlayarak 37 numaralı dişin distaline kadar uzanan radyopak sınırları olan radyolüsent geniş bir lezyon saptanmıştır. Hastada lokal anestezi altında marsüpiyalizasyon amacıyla 1x1 cm genişliğinde kemikte küçük boyutlu bir açıklık oluşturulmuştur. Kiste ulaşıldığında kist epitelinin kemikten kolayca ayrıldığı görülmüş ve kistin enükleasyonuna karar verilmiştir. Kist epiteli kemikten keskin küret ve periost elevatörü ile ramusa kadar sıyrılmış ve diş ile birlikte tek parça halinde uzaklaştırılmıştır. Keskin kemik kenarları freze edilerek flep primer olarak kapatılmıştır. Başta marsüpiyalizasyon planlanan vakada konservatif bir enükleasyon gerçekleştirilmiştir. Hastanın takibinde sağlıklı bir iyileşme gözlenmiştir.

Anahtar Kelimeler: dentigeröz kist, enükleasyon, gömülü diş

Enucleation of Dentigerous Cyst Extending Along the Ramus: A Case Report

Birkan Tatar, [Oya Törün](#), Denizcan Atalay, Onur Kutlu, Onur Şahin
Katip Çelebi University Faculty of Dentistry, Department of Oral and Maxillofacial Surgery, İzmir

Introduction: Dentigerous cysts are benign odontogenic cysts that develop around the crown of the tooth. Dentigerous cysts are usually single, slow-growing, asymptomatic lesions and are found incidentally during routine radiographs to identify missing teeth. They can occur anywhere in the jaw, but are most often associated with impacted mandibular third molars, followed by maxillary canines and maxillary third molars.

Case Presentation: A 13-year-old, systemically healthy male patient was admitted to our clinic for a dentigerous cyst associated with a left mandibular third molar impacted tooth. Of the patient who did not have any complaints, the cyst was found incidentally during the radiographic examination. When the panoramic radiography was examined, a large radiolucent lesion with radiopaque borders extending from the enamel segment border of tooth #38, which was located subcondylarly through the distal of tooth #37 was detected. Under local anesthesia, a small defect sized 1x1 cm in the bone was created for the purpose of marsupialization. When the cyst was reached, it was observed that it was easily separated off the bone, and it was decided to enucleate the cyst. The cyst was separated from the bone cavity with a sharp curette and periosteal elevator up to the ramus and removed with the tooth follicle entirely. The sharp bone edges were milled and the flap was closed primarily. A conservative enucleation was performed in the case where marsupialization was initially planned. The patient had a healthy recovery.

Keywords: dentigerous cyst, enucleation, impacted tooth



[PP-106]

Adenomatoid Odontojenik Tümör: Olgu sunumu

Ömür Dereci, Nesrin Saruhan, Yasin Çağlar Koşar, Elif Nurten Mutlu

Eskişehir Osmangazi Üniversitesi, Diş Hekimliği Fakültesi Ağız, Diş ve Çene Cerrahisi Anabilim Dalı, Eskişehir /Türkiye

Giriş; Genellikle yaşamın ikinci dekadında, kadınlarda ve maksiller ön bölgede görülen bir lezyondur. Klinik olarak yavaş gelişen şişliğin yanısıra bazen fluktuasyon gibi belirtiler verir. Tümör sıklıkla gömülü bir diş veya dentigeröz kist ile birlikte görülür fakat normal sürmüş dentisyonda da bulunabilir. Lezyon içinde kalsifikasyonların bulunuşu ve radyopak görünüm veriş karakteristiktir. İlişkide olduğu dişlerde separasyon, displasman oluşturabilir. Tümör genelde küçük çaplıdır. Oldukça belirgin fibröz kapsülü vardır. Benign davranışlıdır. Konservatif tedavi şekli basit enükleasyondur. Rekürrens görülmez. Radikal cerrahi işlemlere gerek göstermez. Biz bu olguda maksiller kanin bölgesinde gömülü dişle ilişkili AOT enükleasyon ile tedavisini sunmaktayız.

Vaka Sunumu; 15 yaşında kadın hasta sol maksiller bölgede diş eksikliği şikayetiyle kliniğimize başvurdu. Alınan anemnez sonucunda hastanın daha önce diş merkezde aynı bölgeden marsupyalizasyon tedavisi gördüğü öğrenilmiştir. Hastanın genel anestezi altında lezyonu enükle edilmiştir. Histopatolojik inceleme sonucunda adenomatoid odontojenik tümör tanısı konmuştur ve hasta düzenli aralıklarla takip edilmiştir.

Sonuç; Adenomatoid odontojenik tümör, odontojenik tümörlerin %3'ünü oluşturur. Lezyon genellikle gömülü bir diş veya odontojenik kistlerle birlikte görülür. Adenomatoid odontojenik tümör, ekspansif bir büyüme paternine sahiptir. Radyolojik olarak iyi sınırlı radyolüsent bir görünüme sahiptir. İyi huylu tümörlerdendir. Enükleasyon tedavisinde yeterlidir.

Anahtar Kelimeler: Adenomatoid Odontojenik Tümör, Odontojenik Tümör, Enükleasyon

Adenomatoid Odontogenic Tumor: A Case Report

Ömür Dereci, Nesrin Saruhan, Yasin Çağlar Koşar, Elif Nurten Mutlu

Eskişehir Osmangazi University, Faculty of Dentistry, Oral and Maxillofacial Surgery Department, Eskişehir/Turkey

Objective: It is a lesion usually seen in the second decade of life in women and the maxillary anterior region. Clinically slowly developing swelling is generally seen, it sometimes gives symptoms such as fluctuation. The tumor is often associated with an impacted tooth or dentigerous cyst, but can also be found in a normally erupted dentition. The presence of calcifications within the lesion and its radiopaque appearance are characteristic. It causes displacement of the teeth. The tumor is generally small in diameter. It has a fibrous capsule. AOT has benign behavior. Conservative treatment is simple enucleation. Rare recurrence is seen. Does not require radical surgical procedures. In this case, we present the treatment of impacted tooth-related AOT enucleation in the maxillary canine region.

Case: A 15-years-old female patient was referred to our clinic with the complaint of tooth deficiency in the left maxillary region. According to anamnesis, it was learned that the patient had previously undergone marsupialization treatment in the same area in another hospital. The patient's lesion was enucleated under general anesthesia. As a result of the histopathological examination, an adenomatoid odontogenic tumor was diagnosed and the patient was regularly followed.

Conclusion: Adenomatoid odontogenic tumor is 3% of odontogenic tumors. The lesion is usually associated with an impacted tooth or odontogenic cysts. The adenomatoid odontogenic tumor has an expansive growth pattern. Radiologically, it has a well-circumscribed radiolucent appearance. It is a benign tumor. Enucleation treatment is sufficient.

Keywords: Adenomatoid Odontogenic Tumor, Odontogenic Tumors, Enucleation



[PP-107]

Süturla Sabitlenmiş Kemik Penceresi ile Konservatif Kist Tedavisi

Denizcan Atalay, Birkan Tatar, Onur Kutlu, Ceren Ekmekçioğlu, Onur Şahin
İzmir Katip Çelebi Üniversitesi Diş Hekimliği Fakültesi, Ağız, Diş ve Çene Cerrahisi Ana Bilim Dalı, İzmir

Giriş: Odontojenik ve nonodontojenik kistler maksillofasial bölgede sık görülen patolojilerdir ve en çok tercih edilen tedavi yöntemi enükleasyondur. Geleneksel enükleasyon tekniklerinde, etkili bir enükleasyon için büyük bir kemik penceresi açılır ancak bu yumuşak doku göçüne ve kemik hacminde azalmaya yol açarak iyileşmeyi olumsuz etkiler. Vestibüler duvarı sağlam mandibular kist olgularında piezocerrahi ile yapılan osteotomi vestibüler kemik bloğunun korunmasında etkilidir. Bu raporda, düşük maliyetli ve iyileşme sonrası rezidüel materyal kalmayan, herhangi bir ek biyomateryal gerektirmeden yumuşak doku göçünün önlendiği ve kemik flebinin rezorbe olabilen sütürlerle sabitlendiği bir teknik sunduk.

Vaka: 52 yaşında sistemik olarak sağlıklı erkek hasta kliniğimize rezidüel kist teşhisiyle yönlendirildi. Lokal anestezi altında tam kalınlık flep kaldırıldıktan sonra piezocerrahi yardımıyla kist kavitesine ulaşım için yeterli boyutlarda kemik penceresi kaldırıldı. Kistin tam enükleasyonu sağlandıktan sonra kemik penceresi ve kist kavitesindeki sağlam kemik duvarında açılan delikler yardımıyla rezorbe olabilen 4-0 poliglolikolik asit süturlar aracılığıyla kemik penceresi sabitlendi. Hastanın 12 aylık takibi ile başarılı iyileşme gözlemlendi.

Anahtar Kelimeler: kistektomi, piezocerrahi, osteotomi

Conservative Cyst treatment with Sutured Bone Flap

Denizcan Atalay, Birkan Tatar, Onur Kutlu, Ceren Ekmekçioğlu, Onur Şahin
Izmir Katip Celebi University, Department of Oral and Maxillofacial Surgery, Izmir

Introduction: Odontogenic and nonodontogenic cysts are common pathologies in the maxillofacial region and enucleation is the most preferred method for treatment. In conventional techniques a large bone window could be necessary for enough access to the cyst cavity and an effective enucleation which causes soft tissue migration into cavity that negates healing process and reduces the bone volume. In cases of mandibular cysts with intact vestibular wall, osteotomy of access performed with piezosurgery is efficient for preserving vestibular bone block. In this report, we presented a technique that soft tissue migration was prevented without any additional biomaterial and the bone flap was fixated with resorbable sutures which is cost effective and provide healing with no residual material.

Case Presentation: A 52-year-old, systemically healthy male patient was referred to our clinic with a diagnosis of residual cyst. After the full thickness flap was elevated under local anesthesia, the bone flap was removed with the help of piezosurgery, which was large enough to reach the cyst cavity. After the complete enucleation of the cyst, the bone flap was fixed with resorbable 4-0 polyglycolic acid sutures with the help of holes drilled in the bone window and the intact bone wall of the cyst cavity. 12-month follow-up showed successful recovery.

Keywords: cystectomy, piezosurgery, osteotomy



[PP-108]

Maxiller Sinüste Yabancı Cisim: Olgu Sunumu

Ömür Dereci, Nesrin Saruhan, Yasin Çağlar Koşar, Günay Gojayeva
Eskişehir Osmangazi Üniversitesi, Diş Hekimliği Fakültesi, Ağız, Diş ve Çene Cerrahisi Anabilim Dalı, Eskişehir/Türkiye

Giriş: Maksilla posterior bölgedeki dişler bazen maksiller sinüsle ilişkili olabilir. Bu yakın ilişki nedeniyle kök kanal tedavisi yapılırken endodontik materyallerin maksiller sinüs içerisine kaçması gibi komplikasyonlar gelişebilir. Sinüs içindeki yabancı cisimler, maksiller sinüze ve yabancı cisim reaksiyonuna yol açabilirler.. Bu olgu sunumunda kök kanal tedavisi sonrasında kliniğimize başvuran hastada gözlenen maksiller sinüse kaçan endodontik materyalin varlığı sunulmuştur.

Vaka Raporu: 54 yaşında kadın hasta kliniğimize sağ maksilla bölgesinde ağrı şikayeti ile başvurdu. Alınan anamnezde sağ maksilla posterior bölgede, sağ üst birinci molar dişe yakın tarihte kök kanal tedavisi yapıldığı öğrenildi. Ortopantomografik radyografi ve cone beam volumetrik tomografi (CBCT) yardımıyla yapılan radyografik muayenede maksiller sinüsün lateral duvarında mukozaya saptanmış kanal eğesi tespit edildi. Hasta genel anestezi altında operasyona alındı. Sulkuler insizyonun devamında rond frez ile maksiller sinüsün lateral duvarından bir pencere açılarak sinüs içerisindeki kanal eğesi ve etrafındaki granüle doku çıkarıldı.

Sonuç: Kök kanal tedavisi esnasında meydana gelen maksiller sinüse endodontik materyal kaçması gibi komplikasyonlar sonrasında sinüzit ya da mukozal kist benzeri patolojilerin oluşmaması için hızlı cerrahi müdahale genellikle kabul edilen yöntemdir. Maksiller sinüste yabancı cisimlerin çıkarılmasında en iyi tedavi seçeneği fonksiyonel endoskopik sinüs cerrahisidir.

Anahtar Kelimeler: Maksiller Sinüs, Yabancı Cisim, Kanal Tedavisi

Foreign Body In Maxillary Sinus: A Case Report

Ömür Dereci, Nesrin Saruhan, Yasin Çağlar Koşar, Günay Gojayeva
Eskisehir Osmangazi University, Faculty of Dentistry, Oral and Maxillofacial Surgery Department, Eskisehir/Turkey

Objective: Teeth in the posterior region of the maxilla may sometimes be associated with the maxillary sinus. Due to this close relationship, endodontic materials escape into the maxillary sinus while root canal treatment is performed on the teeth in this region. Foreign bodies in the sinus can cause maxillary sinusitis and foreign body reaction. In this case report, the presence of endodontic material escaping into the maxillary sinus observed in a patient who applied to our clinic after root canal treatment is presented.

Case: A 54-year-old female patient applied to our clinic with the complaint of pain in the right maxilla region. In the radiographic examination performed with the help of orthopantomographic radiography and cone-beam volumetric tomography (CBCT), a canal filler material was detected in the mucosa on the lateral wall of the maxillary sinus was detected. The patient was operated on under general anesthesia and the gutta-percha in the sinus and the granulated tissue around it were removed.

Conclusion: Rapid surgical intervention is generally the accepted method to prevent sinusitis or mucosal cyst-like pathologies after complications such as endodontic material leakage into the maxillary sinus during root canal treatment. The best treatment option for the removal of foreign bodies in the maxillary sinus is functional endoscopic sinus surgery.

Keywords: Maxillary Sinus, Foreign Body, Endodontic Treatment



[PP-109]

Multiple Odontojenik Keratokist: Olgu raporu

Ümit Ertas, Gönül Koç, Oğuz Yüce

Atatürk Üniversitesi Diş Hekimliği Fakültesi, Ağız, Diş ve Çene Cerrahisi Ana Bilim Dalı, Erzurum, Türkiye

Giriş: Klinik pratikte odontojenik keratokistler oldukça yaygın görülmelerine rağmen maksilla ve mandibulada aynı anda görülmesi oldukça nadirdir. Bu sunumda her iki çenesinde multiple odontojenik keratokist olan olgu sunulacaktır.

Vaka: 16 yaşlı hastada maksilla ve mandibulada multiple kistler nedeniyle kliniğimize yönlendirilmiştir. Radyografik ve klinik muayene sonucu hastada multiple kist varlığı doğrulanmıştır. Hastada kistin aşırı büyümesi sonucu bukkal ekspansiyon gözlenirken medullar kavitede büyüme nedeniyle ekspansiyon gözlenmemiştir. Hastada mandibulasındaki büyük kistler masupyalizasyon ile tedavi edilirken küçük kistler enükle edilmiştir ve kaviteye cornoy solüsyonu uygulandı. 6 aylık takip sonucu nüks gözlenmemiştir. Histopatolojik olarak keratokist tanısı doğrulanmıştır.

Sonuç: Odontojen keratokist hastalarında birden çok OKC varlığı göz önünde bulundurulmalıdır. Herhangi bir nüks ihtimaline karşın hastalara tam bir klinik muayene ve uzun süreli takip yapılmalıdır. Multiple OKC'ler genelde nevoid bazal hücreli karsinom sendromu ile birlikte görülürler; ancak nadiren non-sendromik hastalarda da görülebilmektedir.

Anahtar Kelimeler: odontojen kist, multiple odontojenik keratokist, olgu sunumu

Multiple Odontogenic Keratocyst: A case report

Ümit Ertas, Gönül Koç, Oğuz Yüce

Atatürk university School of Dentistry, Department of Oral Maxillofacial Surgery, Erzurum, Turkey

Introduction: Although odontogenic keratocysts are common in clinical practice, simultaneous occurrence in the maxilla and mandible is extremely rare. In this presentation, a case with multiple odontogenic keratocysts in both jaws will be presented.

Case Presentation: 16 elderly patients were referred to our clinic because of multiple cysts in the maxilla and mandible. The presence of multiple cysts in the patient was confirmed as a result of radiographic and clinical examination. While buccal expansion was observed in the patient due to excessive growth of the cyst, expansion was not observed due to enlargement in the medullary cavity. Large cysts in the patient's mandible were treated with masupialization, while small cysts were enucleated and cornoy solution was applied to the cavity. No recurrence was observed after 6 months of follow-up. Histopathologically, the diagnosis of keratocyst was confirmed.

Conclusion: The presence of multiple OKCs should be considered in patients with odontogenic keratocysts. Patients should undergo a full clinical examination and long-term follow-up against any possibility of recurrence. Multiple OKCs are usually associated with nevoid basal cell carcinoma syndrome; however, it can rarely be seen in non-syndromic patients.

Keywords: odontogenic cyst, multiple odontogenic keratocysts, case report



[PP-110]

Tek Taraflı Stilohyoid Ligament Ossifikasyonu: Bir Olgu Raporu

Berk Satır, Elif Aslı Gülşen, Uğur Gülşen

Zonguldak Bülent Ecevit Üniversitesi Diş Hekimliği Fakültesi Ağız Dış ve Çene Cerrahisi Ana Bilim Dalı Zonguldak

Giriş: Styloid process, anatomik olarak arteria carotis interna ve externa arasında, stylo mastoid foramenin önünde, temporal kemiğin alt kısmında, aşağı ve öne doğru, ince, silindirik şekilde uzanır. Stylohyoid, styloglossus, stylopharyngeus kaslar ve stylohyoid, stylo mandibuler ligamentler bu processden başlarlar. Styloid processin uç kısmı, stylohyoid ligamentle devam eder ve hyoid kemiğin küçük boynuzu ile birleşir. Bu process, normalde ortalama 20 - 30 mm. uzunluktadır. Ancak, normalden daha uzun olarak da görülebilmektedir. Bu uzunluğun etyolojisi ve patogenezi kesin olarak bilinmemektedir. Uzun styloid process ve stylohyoid ligamentin kısmen veya tamamen kalsifiye olması, her zaman klinik semptomu neden olmamaktadır. Disfaji, baş ağrısı, hemifasiyal ve pharyngeal ağrı, baş boyun hareketlerinde yabancı cisim hissi hasta şikayetlerinin büyük bir kısmını oluşturur. Bu olgu raporunda tek taraflı stylohyoid ligament ossifikasyonu olan bir hasta sunulacaktır.

Vaka: 58 yaşında kadın hasta kliniğimize diş çekimi için başvurdu. Klinik değerlendirmede hastanın dilinin ventrolateralinde sert olarak palpe edilen hareketli bir yapı fark edildi. O bölgede herhangi bir ağrı olmadığı ancak dilinin lateral hareketlerinde hastanın rahatsızlık duyabildiği öğrenildi. CBCT değerlendirilmesinde styloid çıkıntısından başlayıp dil altı bölgeye uzanan ossifiye olmuş stylohyoid ligament tespit edildi. Hastanın herhangi bir boyun hareketinde ağrı ve kısıtlılık bulunmadığından hastanın takip edilmesine karar verildi. Kontrol randevularına gelen hastada başka şikayet oluşturacak bir bulguya rastlanmadı.

Anahtar Kelimeler: Stylohyoid ligament, Stilohyoid ligament ossifikasyonu, Uzun styloid process

Unilateral Stylohyoid Ligament Ossification: A Case Report

Berk Satır, Elif Aslı Gülşen, Uğur Gülşen

Zonguldak Bülent Ecevit University Faculty of Dentistry Department of Oral and Maxillofacial Surgery Zonguldak

Introduction: Styloid process, anatomically between the arteria carotis interna and externa, the stylo mastoid in view of the foramen, the lower part of the temporal bone, downward and anteriorly, cylindrical. Stylohyoid, styloglossus, stylopharyngeus muscles and stylohyoid, stylo mandibular ligaments start from this process. The end of the styloid process, the stylohyoid ligament, continues and joins with the lesser horn of the hyoid bone. This process averages 20 - 30 mm. The etiology and pathogenesis of this period with certainty. The long styloid process and "calcification" of the stylohyoid ligament do not always cause clinical symptoms. Dysphagia, head, hemifacial and pharyngeal pain, and similar objects in head and neck movements constitute the majority of patient complaints. In this case report, a patient with unilateral stylohyoid ligament ossification will be presented.

Case Presentation: A 58-year-old female patient applied to our clinic for tooth extraction. In the clinical evaluation, it was noticed with a hard palpable structure of the tongue ventrolaterally in the project. It has been learned that she can feel any pain in the place but unpleasant in lateral movements of the tongue. In the CBCT evaluation, an ossified stylohyoid ligament starting from the styloid process and extending to the sublingual region was detected. Since the patient did not have any pain or limitation in any neck movement, it was decided to follow the patient. There was no finding that would cause any other complaint in the patient who came to the control appointments.

Keywords: Stylohyoid ligament, Stylohyoid ligament ossification, Long styloid process



[PP-111]

Bimaksiller ortognatik cerrahi sırasında önceden kaynaklanmış cerrahi kancaların yerinden çıkması: Bir vaka sunumu

Sadi Memiş¹, Orçun Toptaş²

¹Kocaeli Üniversitesi, Diş Hekimliği Fakültesi, Ağız Diş ve Çene Cerrahisi Anabilim Dalı, Kocaeli, TÜRKİYE

²Özel Muayenehane

Amaç: Ortognatik cerrahi işlemlerde intermaksiller fiksasyon için önceden kaynaklanmış cerrahi kancalar veya önceden bükümü yapılmış cerrahi ark telleri kullanılmaktadır. Bu raporda bimaksiller ortognatik cerrahi uygulanan bir hastada operasyon sırasında önceden kaynaklanmış cerrahi kancaların yerinden çıkması ve buna bağlı yaşanan komplikasyon ile tedavisinin anlatılması amaçlandı.

Olgu: 19 yaşında hasta ortognatik cerrahi operasyonu için Ağız, Diş ve Çene Cerrahisi Kliniğine yönlendirildi. Hastaya maksilla LeFort I ve bilateral sagittal split ramus osteotomisi planlandı. Cerrahi işleme başlamadan hastanın braketleri ve önceden kaynaklanmış cerrahi kancalar sayıldı. Nazal entübasyon yapılırken kancalardan dört tanesinin yerinden çıktığı tespit edildi. Ortognatik cerrahi sonrasında kancaların sayımında iki adet önceden kaynaklanmış cerrahi kancanın ağız içerisinde görülememesi üzerine post-operatif alınan panoramik radyografide kancaların yerleri lokalize edildi. Bir adet cerrahi kanca ağız içinde tespit edilerek aynı gün uzaklaştırıldı. Diğer cerrahi kanca mandibula sol sagittal split ramus osteotomi hattının üstünde tespit edildi. Bir gün sonra olası enfeksiyon riskine karşın lokal anestezi altında cerrahi kanca uzaklaştırıldı. Hastada sorunsuz iyileşme görüldü.

Sonuç: Önceden kaynaklanmış cerrahi kancaların fiksasyonunun cerrahi işlem öncesi mutlaka dikkatlice kontrol edilmesi çok önemlidir. Yoksa işlem sırasında intermaksiller fiksasyonda zorluk yaşanabilir, kancaların yerinin tespiti işlem sırasında mümkün olmayabilir ve ikinci cerrahiler gerekebilir.

Anahtar Kelimeler: önceden kaynaklanmış cerrahi kanca, ortognatik cerrahi, komplikasyon, bimaksiller fiksasyon

Dislocation of pre-welded surgical hooks during bimaxillary orthognathic surgery: A case report

Sadi Memiş¹, Orçun Toptaş²

¹Kocaeli University, Faculty of Dentistry, Department of Oral and Maxillofacial Surgery, Kocaeli, TURKEY

²Private Practice

Objective: Pre-welded surgical hooks or pre-twisted surgical arch wires are used for intermaxillary fixation in orthognathic surgical procedures. In this report, it was aimed to explain the displacement of pre-welded surgical hooks during the operation and the treatment of the related complication in a patient who underwent bimaxillary orthognathic surgery.

Case: A 19-year-old patient was referred to the Oral, Dental and Maxillofacial Surgery Clinic for orthognathic surgery. Maxilla LeFort I and bilateral sagittal split ramus osteotomy were planned for the patient. Before starting the surgical procedure, the pre-welded surgical hooks and patient's brackets were counted. During the nasal intubation, it was found that four of the hooks dislodged. After the orthognathic surgery, two pre-welded surgical hooks could not be seen in the mouth in the counting of the hooks, and the locations of the hooks were determined in the post-operative panoramic radiograph. One hook was seen intraorally and removed at the same day. The other hook was located above the left ramus osteotomy line of the mandible. One day later, the surgical hook was removed under local anesthesia despite the possible risk of infection. The patient had an uneventful recovery.

Conclusion: It is very important to carefully check the fixation of pre-welded surgical hooks before the surgical procedure. Otherwise, there may be difficulty in intermaxillary fixation and it may not be possible to locate the hooks during the procedure and second surgeries may be required.

Keywords: pre-welded surgical hook, orthognathic surgery, complication, bimaxillary fixation



[PP-112]

Radyasyon Almış Mandibulanın Dental İmplantlar ile Rehabilitasyonu: Vaka Raporu

Aşkın Dilara Kaynak, Mehmet Demiray, Özge Oya Oğlakkaya, Mehmet Ali Altay
Akdeniz Üniversitesi Diş Hekimliği Fakültesi, Ağız Diş ve Çene Cerrahisi Ana Bilim Dalı, Antalya

Giriş: Baş boyun bölgesi kanserlerinin adjuvan radyoterapi ile tedavisi sıklıkla hastalar için tatmin edici olmayan oral rehabilitasyon ve konuşma, çiğneme, yutkunma bozuklukları ile sonuçlanır. Bu zorluklardan bazıları, protetik oral rehabilitasyon kapsamında dental implantlar kullanılarak çözülebilir. Bununla birlikte, birçok klinisyen değişen anatomi, bozulmuş yara iyileşmesi, başarısız osseointegrasyon ve osteoradyonekroz gibi sık karşılaşılan komplikasyonlar nedeni ile dental implantlardan kaçınılmaktadırlar.

Olgu: 68 yaşında erkek hasta 47 ve 37 numaralı mobil dişlerin çekimi ve implant destekli sabit protez ile rehabilitasyonu için kliniğimize başvurdu. Alınan anamnez sonucunda hastaya 2018 yılında dil CA sebebi ile tek taraflı ağız tabanı eksizyonu ve parsiyel glossektomi sonrası sağ boyun diseksiyonu ile onarım uygulandığı ve takiben 6000 cGy adjuvan radyoterapi aldığı öğrenildi. Hastanın gerekli medikal konsültasyonları alındıktan sonra çekimleri tamamlandı. Tatmin edici yara iyileşmesi izlendikten sonra pentoksifilin ve E vitamini profilaksisi altında, perioperatif antibiyoterapi ile dental implantları uygulandı. İmplant uygulamasından 5 ay sonra iyileşme başlıkları takıldı, aynı seansta implantların stabilitesi Osstell ile ölçüldü ve 75-81 arası ISQ değerleri elde edildi. Yumuşak doku iyileşmesini takiben hastanın protezi tamamlandı.

Sonuç: Baş boyun bölgesinden radyoterapi almış olan hastalarda iyi bir materyal seçimi, uygun bir protetik planlama, doğru ve travmatik cerrahi uygulama ile başarılı implant destekli tedavi sonuçları elde edilebilir. Sonuç olarak; çenelere yakın bölgelerden radyoterapi hikayesi olan hastalarda, implant destekli protezler de tedavi alternatifleri içerisinde değerlendirilmelidir.

Anahtar Kelimeler: Radyoterapi, Dental İmplant, Mandibula

Rehabilitation of the Irradiated Mandible with Dental Implants: A Case Report

Aşkın Dilara Kaynak, Mehmet Demiray, Özge Oya Oğlakkaya, Mehmet Ali Altay
Department of Oral and Maxillofacial Surgery, Faculty of Dentistry, Akdeniz University, Antalya, Türkiye

Introduction: Treatment with adjuvant radiotherapy of head and neck cancers commonly results in compromised oral functions including speech, mastication and swallowing, which is often unsatisfactory for the patients. Some of these challenges can be resolved by using implant supported prostheses for oral rehabilitation. However, many clinicians tend to avoid using dental implants in these patients, due to complications including compromised wound healing, osseointegration failure and osteoradionecrosis.

Case Presentation: A 68-year male patient was referred to our clinic for extraction of mobile teeth 47 and 37 and evaluation for possible rehabilitation with an implant-supported fixed prosthesis. The patient's medical history revealed tongue CA diagnosed in 2018, unilateral floor of mouth excision, partial glossectomy and neck dissection after which he received 6000 cGy adjuvant radiotherapy. Extractions were performed following medical consultations. Once satisfactory wound healing was observed, dental implants were placed under perioperative antibiotherapy and pentoxifylline - vitamin E prophylaxis. Five months after placing the implants, their stability levels were measured with resonance frequency analysis (RFA) using Osstell and implant stability quotient (ISQ) scores ranging from 75 to 81 were obtained. Healing caps were placed. The prosthesis was delivered after satisfactory healing of the peri-implant soft tissues.

Result: Successful outcomes of implant-supported treatment can be achieved in patients with history of radiotherapy around head and neck with proper material selection, appropriate prosthetic planning and optimal surgical application. To conclude, implant-supported prostheses should also be considered among treatment alternatives in patients with a history of radiotherapy to the regions in close to jaws.

Keywords: Radiotherapy, Dental Implant, Mandible



[PP-113]

Mandibulada ameloblastik fibro-odontoma: Olgu Raporu

Necdet Durmaz, Duygu Turna, Mehmet Emre Benlidayı
Çukurova Üniversitesi, Ağız Diş ve Çene Cerrahisi Ana Bilim Dalı, Adana

Giriş: Ameloblastik fibro-odontoma (AFO) nadir görülen benign bir odontojenik tümördür. Epitelyal ve ektomezenşimal komponentler içerir. Çoğunlukla çocuklarda görülmektedir. En çok görüldüğü lokasyon mandibula posterior bölgedir. AFO sıklıkla semptom göstermez ve rutin dental radyograflar alındığında tesadüfen fark edilir.

Vaka: 17 yaşındaki kadın hasta, lezyonu fark eden bir diş hekiminin yönlendirmesiyle kliniğimize başvurdu. Gömülü 36 numaralı diş kronu ile ilişkili mikst görünüme sahip bir lezyon teşhis edildi. İnsizyonel biyopsi sonrası yapılan histopatolojik inceleme sonucunda ameloblastik fibro-odontoma teşhisi konuldu. Genel anestezi altında ekstraoral submandibular yaklaşımla marjinal rezeksiyon yapıldı. İliak bölgeden alınan trikortikal blok greft ile bölgenin rekonstrüksiyonu gerçekleştirildi.

Sonuç: AFO epitel ektomezenşim gibi yumuşak dokular ve dental sert dokuları içeren mikst bir odontojenik tümördür. Tedavisi basit konservatif küretajla yapılmaktadır. Nüks oranı düşüktür ancak nüks olan vakalarda malign transformasyon riski nedeniyle rezeksiyon yapılabilir. Ayrıca nüks oranı düşükte olsa uzun dönem takibinde fayda vardır.

Anahtar Kelimeler: Ameloblastik fibro-odontoma, mandibula, marjinal rezeksiyon, iliak greft

Ameloblastic fibro-odontoma of the mandible: A case report

Necdet Durmaz, Duygu Turna, Mehmet Emre Benlidayı
Cukurova University, Oral and Maxillofacial Surgery Department, Adana

Introduction: Ameloblastic fibro-odontoma (AFO) is a rare benign odontogenic tumour. It includes epithelial and ectomesenchymal components. AFO is usually observed in children. The posterior mandible is the most commonly affected location. AFO often produces no clinical symptoms and it is noticed incidentally when routine dental radiographs are taken.

Case Presentation: A 17-year-old woman referred to our clinic with a complaint of pain in the left side of the mandible. Radiological imaging revealed a radiopaque and radiolucent bony lesion in relation to impacted tooth number 36. The incisional biopsy was performed under local anesthesia and the histopathological diagnosis was ameloblastic fibro-odontoma. Marginal bone resection was performed via submandibular approach under general anesthesia. The consequential defect of the mandible was reconstructed with tricortical autologous bone transplantation harvested from anterior iliac crest. The postoperative period was uneventful.

Conclusion: AFO is a mixed odontogenic tumour that includes soft tissues such as epithelium and ectomesencym and dental hard tissues. AFO is treated with simple conservative curettage. Although recurrence rate is low, marginal resection can be performed in case of recurrence due to malign transformation risk. Additionally, long time period follow up is recommended.

Keywords: Ameloblastic fibro-odontoma, mandible, marginal resection, iliac graft



[PP-114]

GORLIN-GOLTZ SENDROMU: Maksilla ve Mandibulada Çoklu Keratokist Tutulumlu Olgu Sunumu

Abdulkerim Bayındır¹, Ümit Kıymet Akal¹, Emrah Mansuroğlu¹, Eltur Eyyubov¹, Çağıl Vural²

¹Ankara Üniversitesi Diş Hekimliği Fakültesi Ağız, Diş ve Çene Cerrahisi Anabilim Dalı

²Ankara Üniversitesi Diş Hekimliği Fakültesi Ağız, Diş ve Çene Cerrahisi Anabilim Dalı, Anesteziyoloji

Giriş: Gorlin-Goltz sendromu veya nevoid bazal hücreli karsinom sendromu, multidisipliner yaklaşım gerektiren otozomal dominant bir hastalıktır. 9q22.3 kromozomunda yer alan Patched (PTCH) adlı tümör baskılayıcı gen Gorlin-Goltz Sendromunun nedeni olarak tanımlanmıştır. Genç hastalarda çoklu bazal hücreli karsinomlar, odontojenik keratokistler (OKC), palmar veya plantar pitler, falx serebri kalsifikasyonu ve iskelet malformasyonları ile karakterizedir. Bu sendrom, genel olarak yaşamın ikinci ve dördüncü dekatları arasında ortaya çıkar. Erkeklerde biraz daha görüldüğü bildirilmektedir.

Olgu: Bu olgu bildiriminde, sol alt molar bölgede saptanan keratokist ile tanı konan Gorlin-Goltz sendromlu bir erkek hasta sunulmaktadır. Enükleasyon ile tedavi edilen bu ilk keratokistten yaklaşık iki yıl sonra hem maksillada, hem mandibulada tutulum yapan, dört farklı bölgede çoklu keratokistler saptanmış ve hepsi enükleasyonla tedavi edilmiştir. Olgunun eşliğinde, Gorlin-Goltz sendromunun erken tanısında dişhekimlerinin rolü ve klinik takipte multidisipliner yaklaşımın önemi tartışılmaktadır.

Anahtar Kelimeler: Gorlin-Goltz sendromu, odontojenik keratokist, erken tanı

GORLIN-GOLTZ SYNDROME: A Case Report With Multiple Keratocyst Involvement in The maxilla And Mandible

Abdulkerim Bayındır¹, Ümit Kıymet Akal¹, Emrah Mansuroğlu¹, Eltur Eyyubov¹, Çağıl Vural²

¹Ankara University, Faculty of Dentistry, Department of Oral and Maxillofacial Surgery

²Ankara University, Faculty of Dentistry, Department of Oral and Maxillofacial Surgery, Anesthesiology

Objectives: Gorlin-Goltz syndrome or nevoid basal cell carcinoma Syndrome is an autosomal dominant disease requiring a multidisciplinary approach. Tumor suppressor gene named Patched (PTCH) located on chromosome 9q22.3 has been identified as the cause of Gorlin-Goltz Syndrome. It is characterized by multiple basal cell carcinomas in young patients, odontogenic keratocysts (OKC), palmar or plantar pits, calcification falx cerebri and skeletal malformations. This syndrome generally occurs between the second and fourth decades of life. It is reported that it is slightly more common in men.

Case: In this case report, a male patient with Gorlin-Goltz syndrome diagnosed with a keratocyst detected in the left lower molar region is presented. Approximately two years after this first keratocyst treated with enucleation, multiple keratocysts were detected in four different regions involving both maxilla and mandible, and all of them were treated with enucleation. In the accompaniment of the case, the role of dentists in the early diagnosis of Gorlin-Goltz syndrome and the importance of a multidisciplinary approach in clinical follow-up are discussed.

Keywords: Gorlin-Goltz syndrome, odontogenic keratocyst, early diagnosis



[PP-115]

Odontojenik keratokistin marsüpyalizasyon ile konservatif tedavisi

Elif Betül Yıldırım¹, Abdulghafoor Alzamo¹, Ziver Ergün Yücel¹, Emre Barış²
¹Gazi Üniversitesi Diş Hekimliği Fakültesi, Ağız Diş ve Çene Cerrahisi, Ankara
²Gazi Üniversitesi Diş Hekimliği Fakültesi, Oral Patoloji, Ankara

Amaç: Odontojenik keratokist çenelerin benign, lokal agresif özellikte olup olan ve nüks etme potansiyeli yüksek odontojenik kistleri arasındadır. Lezyon genellikle mandibulanın posteriorunda lokalize olup, en sık molar ve ramus bölgesinde gözlenmektedir. Bu olguda 51 yaşındaki erkek hastada sol mandibula ramus bölgesine uzanan odontojenik keratokist olgusunun konservatif tedavisi anlatılmaktadır.

Olgu: 51 yaşındaki erkek hasta sol mandibulada ağrı nedeniyle oral ve maksillofasial cerrahi bölümüne yönlendirildi. Radyografik muayenede sol mandibula posterior bölgeden kondile kadar uzanan, multiloküler, radyolüsent, ekspansil lezyon tespit edildi. İnsizyonel biyopsi yapılarak lezyonun odontojenik keratokist olduğu tespit edildi. Lokal anestezi altında sol mandibular gömülü 3.molar diş çekilerek, ilgili bölgede marsüpyalizasyon uygulandı. 8 aylık klinik takip periyodunda kavitenin tamamen kemikle dolduğu gözlemlendi.

Sonuç: Literatürde tedavi seçenekleri lezyonun küretaj, enükleasyon ve marsüpyalizasyon/dekompresyon gibi konservatif yöntemleri ve rezeksiyon gibi radikal yöntemleri içerir. Marsüpyalizasyon mandibuladaki büyük keratokistlerde patolojik fraktürlerin önlenmesi açısından faydalı olabilmektedir.

Anahtar Kelimeler: Mandibula, Marsüpyalizasyon, Odontojenik keratokist

Conservative treatment of odontogenic keratocyst

Elif Betül Yıldırım¹, Abdulghafoor Alzamo¹, Ziver Ergün Yücel¹, Emre Barış²
¹Gazi University Faculty of Dentistry Department of Oral and Maxillofacial Surgery, Ankara
²Gazi University Faculty of Dentistry Department of Oral Pathology, Ankara

Objective: Odontogenic keratocysts of the jaws are among the odontogenic cysts which are benign, locally aggressive, and with a high potential for recurrence. The lesion is usually localized in the mandibular posterior region and most commonly observed in the molar and ramus regions. In this case, conservative treatment of an odontogenic keratocyst extending to the left ramus in a 51-year-old male patient is described.

Case: A 51-year-old male patient was referred to the oral and maxillofacial surgery department for pain in the left mandible. Radiographic evaluation revealed a multilocular, radiolucent, expansile lesion extending from left mandibular posterior region to the condyle. Incisional biopsy was performed and it was determined that the lesion was an odontogenic keratocyst. Under local anesthesia, left mandibular impacted third molar tooth was extracted and marsupialization was performed. During the 8-month clinical follow-up period, it was observed that the cavity was completely filled with bone.

Conclusion: Treatment options in the literature include conservative methods such as curettage, enucleation and marsupialization/decompression of the lesion, and radical methods such as resection. Marsupialization may be beneficial in large keratocysts in the mandible by means of preventing pathological fractures.

Keywords: Mandible, Marsupialization, Odontogenic keratocyst



[PP-116]

Florid Semento-osseoz Displazi:Olgu Sunumu

Elif Çetin, Elif Aslı Gülşen, Uğur Gülşen

Zonguldak Bülent Ecevit Üniversitesi Diş Hekimliği Fakültesi, Ağız Diş ve Çene Cerrahisi Ana Bilim Dalı,Zonguldak,TURKEY

Amaç: Florid semento-osseoz displazi çenelerin nadir görülen ve neoplastik değişim göstermeyen benign fibro-osseoz bir lezyondur.FSOD multifokal displastik bir lezyon olup,kemik ve sement benzeri doku içeren hücresel lifli bağ dokusundan oluşur.Sıklıkla orta yaşlı kadınlarda görülmektedir ve maksillar-mandibular posterior bölgeler daha çok etkilenir. Bu raporda dental implant planlanması amacıyla opere edilen bir FSOD olgusu sunulmuştur.

Olgu: 54 yaşında kadın hasta Zonguldak Bülent Ecevit Üniversitesi'ne diş eksikliği şikayetiyle implant yaptırmak amacıyla başvurdu.Hastanın herhangi bir sistemik hastalığı ve semptomu yoktu.Panoramik radyografide maksillar-mandibular posterior bölgelerde radyopak ve radyolüsent görüntü veren lezyonlar izlendi.Dişsiz sol mandibular bölgedeki lezyon lokal anestezi altında enükle edildi.Post operatif 1 yıllık dönemde herhangi bir patolojiye rastlanmadı.

Tartışma: Literatürde FSOD tedavisine yönelik farklı görüşler vardır.Girişimsel işlemlerde seconder enfeksiyon gelişme riski göz önünde bulundurulmalıdır.FSOD'nin kozmetik ve işlevsel kayıplara yol açtığı durumlarda;ya da özellikle dişsiz bölgelerdeki dental implant planlaması öncesinde cerrahi enükleasyonu gereklidir.

Anahtar Kelimeler: Florid semento-osseoz, displazi, fibro-osseoz

Cemento-osseous displasia:Case Report

Elif Çetin, Elif Aslı Gülşen, Uğur Gülşen

Department of Oral and Maxillofacial Surgery,Zonguldak Bülent Ecevit University Faculty of Dentistry,Zonguldak,TURKEY

Objectives: Florid cemento-osseous displasia is a rare benign lesion of the jaws in that does not show any neoplastic changes.FCOD is a multifocal dysplastic lesion and consist of cellular fibrous connective tissue with bone and cement-like tissue.It is most commonly seen in middle aged woman and posterior maxillar-mandibular areas are more affected.In this report;we present a case of FCOD which was operated for dental implant planning.

Case: A 54-year-old female patient was referred to our clinic with complaint of tooth deficiency have a dental implant.Her familial and medical histories were unremarkable. She had no particular subjective symptoms.Panoramic radiography revealed radiopaque and radiolucent lesion of the mandible and maxillary posterior.The lesion of the edentulous left mandible was enucleated under local anesthesia.No relapsing pathology was detected in postoperative follow up period of one year.

Conclusions: There are different opinions on treatment of FCOD in literature. The risk of developing secondary infection should be considered in interventional precedures.Surgical enucleation is required in cases where FCOD causes cosmetic and functional loss or especially prior to dental implant planning in edentulous areas.

Keywords: Florid cemento-osseous, displasia, fibro-osseous

[PP-117]

Çoklu radiküler kistlerin Plateletten zengin plazma ile tedavisi

Buse Erdil, Orhan Kazan

Gazi Üniversitesi

Radiküler kistler (apikal periodontal kist, apikal kist) çenelerin en sık görülen inflamatuvar odontojenik kistlerdir.1 Enflamasyona bağlı periodontal ligamentlerdeki Malassez'in epitelyal kalıntısından kaynaklanırlar.2 En sık olarak dişlerde bulunurlar. Enfekte veya nekrotik pulpalı ilgili dişlerin apeksleri; aksesuar kök kanallarıyla ilişkili olarak köklerin lateral yönlerinde de bulunabilirler.3 Etkilenen diş genellikle cansızdır ve çevresindeki mukozada mavimsi renk değişikliği görülebilir.4 Histopatolojik olarak, radiküler kist kronik inflamatuvar bir lezyondur. Kısmen veya tamamen keratinize olmayan çok katlı yassı epitel ile kaplanmıştır.2

Anahtar Kelimeler: radiküler kist, prf, enükleasyon

Treatment of Multiple Radicular Cyst With Platelet Rich Plasma

Buse Erdil, Orhan Kazan

Gazi University

Objectives:

Radicular cysts (apical periodontal cyst, dental root end cyst) are the most common inflammatory odontogenic cysts of tooth bearing areas of the jaws.1 They originate from an epithelial rest of Malassez in periodontal ligaments secondary to inflammation.2 They are most frequently found at the apices of the involved teeth with infected or necrotic pulps; however, they may also be found on the lateral aspects of the roots in relation to accessory root canals.3 The affected tooth is usually non-vital and the surrounding mucosa may exhibit bluish discoloration.4 Histopathologically, the radicular cyst is a chronic inflammatory lesion with a closed pathological cavity. It is lined either partially or completely by non-keratinised stratified squamous epithelium.2

Keywords: radicular cyst, prf, enucleation



[PP-118]

Bifosfonata baęlı olarak gelişen çene osteonekrozunun trombositten zengin fibrin ile tedavisi

Elif Betül Yıldırım, Altay Sevimay, Abdulghafoor Alzamo, Yeliz Kılınc
Gazi Üniversitesi Diş Hekimliği Fakültesi, Ağız Diş ve Çene Cerrahisi, Ankara

Introduction:

Case PresentationAmaç: Bifosfonatlar kemik yapımı sırasında osteoklast baskılanmasına yol açarak osteoklastların sayı ve işlevlerini azaltır, yaşam süresini kısaltır ve kemik rezorpsiyonunu önlerler. Bifosfonat kullanımına baęlı olarak gelişen çene osteonekrozu bifosfonatların yan etkisi olarak tanımlanmakta olup, bu durum maksilla ve mandibulada ekspoze olmuş nekrotik kemik ile karakterizedir. Hastanın kendi kanından elde edilen trombositten zengin fibrin (TZF) kemik iyileşmesini kolaylaştırmaktadır. Bu olguda kemik ekspozunun TZF ile tedavisi anlatılmaktadır.

Olgu: Yetmiş sekiz yaşında kadın hasta oral ve maksillofasiyal cerrahi bölümüne diş çekimi sonrasında iyileşmeyen ve ekspoze olmuş kemik nedeniyle başvurdu. Klinik muayenede sağ maksillada nekrotik, ekspoze olmuş kemik gözlemlendi. Radyografik değerlendirmede sekestr formasyonu tespit edildi. Hasta, menopoz sonrası gelişen osteoporöz nedeniyle intravenöz bifosfonat tedavisi görmekteydi. Lokal anestezi altında nekrotik kemiğin debritlemesi gerçekleştirildi. Yaranın kapatılmasında TZF kullanıldı ve primer kapama sağlandı. Takip periyodunda tam bir mukozal iyileşme gözlemlendi.

Sonuç: TZF yara iyileşmesi, kemik rejenerasyonu, greft stabilizasyonu ve hemostazın desteklenmesi amacıyla kullanılabilir. Bu teknik, bifosfonat kullanan hastalarda ekspoze olmuş kemiğin tedavisi ve doku iyileşmesinde etkili olabilecek alternatif bir tedavi yaklaşımıdır.

Anahtar Kelimeler: Bifosfonat, maksilla, osteonekroz

Treatment of bisphosphonate-related osteonecrosis of the jaw using platelet rich fibrin

Elif Betül Yıldırım, Altay Sevimay, Abdulghafoor Alzamo, Yeliz Kılınc
Gazi University Faculty of Dentistry Department of Oral and Maxillofacial Surgery, Ankara

Bisphosphonates cause osteoclast suppression during bone formation, reducing their number and function, shortening lifespan and preventing bone resorption. Osteonecrosis of the jaw due to bisphosphonate use is defined as a side effect of bisphosphonates, and is characterized by exposed necrotic bone in the maxilla and mandible. Platelet-rich fibrin (PRF) obtained from the patient's own blood facilitates wound healing and bone repair. This case describes the treatment of exposed necrotic bone with PRF.

Case: A 78 year-old female patient was referred to oral and maxillofacial surgery clinic because of non-healing and exposed necrotic bone following tooth extraction. Necrotic, exposed bone was observed in the right maxilla on clinical examination. On the radiographic evaluation, sequestra formation was detected. The patient was receiving intravenous bisphosphonate therapy for postmenopausal osteoporosis. Debridement of necrotic bone was performed under local anesthesia. PRF was used to close the wound and primary closure was achieved. Complete mucosal healing was observed during the follow-up period.

Result: PRF is used to promote wound healing, bone regeneration, graft stabilization and hemostasis. This technique is an alternative treatment approach that can be effective in exposed necrotic bone treatment and tissue healing in patients using bisphosphonates.

Keywords: Bisphosphonate, maxilla, osteonecrosis



[PP-119]

Radiküler kistin marsupiyalizasyon ve enükleasyon yöntemi ile tedavisi, olgu sunumu

Uğur Can Ünlüoçenç¹, Ece Ünlüoçenç²

¹Adana Yüregir Karşıyaka Ağız ve Diş Sağlığı Merkezi, Adana

²Tarsus Ağız ve Diş Sağlığı Merkezi, Mersin

Introduction:

Radicular cysts are the most common type of cyst in the jaws and develop in the root tips of devital teeth. They occur as a result of proliferation of malassess epithelial remnants in the peripical granuloma formed at the root tip of teeth with deep caries and left untreated for a long time. The majority of radicular cysts, especially those with a diameter of less than 1 cm, can be treated with only endodontic root canal treatment in 85-90%, while larger cysts are treated with enucleation and larger cysts with marsupialization.

Case Presentation:

Clinical and radiological examination of our 14-year-old patient who applied to our clinic with local swelling and pain in the right and left mandible was performed. It was decided to extract the teeth 35,36,46 with clinically deep caries and destroyed crowns. The lesion in the apical region of tooth 46 was operated by enucleation and curettage. After the extraction of the teeth in the lower left region, marsupialization was performed due to the size of the lesion and its proximity to the mandibular nerve. After the shrinkage of the lesion during the last 2 months follow-up period, the cyst epithelium was removed by enucleation method. A active placeholder was applied to the patient.

Conclusion:

In general, radicular cysts are asymptomatic, but especially infected cysts can sometimes cause pain. In our case, the surgical treatment protocol of the patient, which we think pain and swelling due to the infection of the cyst cavity, is presented.

Anahtar Kelimeler: Radiküler kist, marsupiyalizasyon, enükleasyon, yer tutucu

Treatment of radicular cyst with marsupialization and enucleation method, a case report

Uğur Can Ünlüoçenç¹, Ece Ünlüoçenç²

¹Adana Yuregir Karşıyaka Oral and Dental Health Center, Adana

²Tarsus Oral and Dental Health Center, Mersin

Giriş:

Radiküler kistler çenelerde en sık rastlanılan kist tipidir ve devital dişlerin kök ucu bölgelerinde gelişirler. Derin çürüğe sahip ve uzun süre tedavi edilmeden kalmış dişlerin kök ucunda oluşan peripikal granülomun içindeki malassez epitel artıklarının proliferasyonu sonucu ortaya çıkarlar. Radiküler kistlerin büyük bir bölümü, özellikle 1 cm'den küçük çaplı olanlar, sadece endodontik kanal tedavisi ile %85-90 oranında tedavi edilebilirken, daha büyük boyuttakiler (3 cm'den küçük olanlar) enükleasyon, daha büyük kistler ise marsüpyalizasyonla tedavi edilir.

Vaka:

Kliniğimize sağ ve sol mandiblada lokal şişlik ve ağrı ile başvuran 14 yaşındaki hastamızın klinik ve radyolojik muayenesi yapılmıştır. Klinik olarak derin çürüklü ve kronları harap olmuş 35,36,46 numaralı dişlerin çekimine karar verildi. 46 numaralı dişin apikal bölgesindeki lezyon enükleasyon ve küretaj yöntemiyle opere edildi. Sol alt bölgedeki dişlerin çekiminin ardından lezyonun büyüklüğü ve mandibular sinire olan yakınlığı nedeniyle marsupiyalizasyon yapıldı. Geçen 2 aylık takip periodu içerisinde lezyonun küçülmesinin ardından kist epiteli enükleasyon yöntemiyle alındı. Operasondan 1 ay sonra bölgedeki iyileşme sonrası hastaya gelişim döneminin tamamlanma sürecine kadar dişsiz bölgenin korunması için hareketli yer tutucu yapılmıştır.

Sonuç:

Çoğu zaman radiküler kistler asemptomatiktir, ama özellikle enfekte kistler bazen ağrıya sebebiyet verebilirler. Bizim vakamızda kist kavitesinin enfekte olmasına bağlı olarak ağrı ve şişlik yarattığını düşündüğümüz hastanın cerrahi tedavi protokolü sunulmuştur.

Keywords: Radicular cyst, marsupialization, enucleation, placeholder



[PP-120]

Maxiller Sinüste bir yabancı cisim olarak dental implant

Bahadır Sancar, Ömer Faruk Boylu

Inönü Üniversitesi Diş Hekimliği Fakültesi Ağız Diş Ve Çene Cerrahisi Anabilim Dalı Malatya, Türkiye

Introduction: Dental implantlar dişsiz maxiller ve mandibular çenelerde dişsiz ağızları rehabilite etmek amacıyla kullanılır. Posterior maksillada yerleştirilen implantlar; bu bölgenin kemik kalitesinin iyi olmaması, posterior bölgenin daha hızlı atrofiye olması ve maksiller sinüsün hiperpnömatizasyonu sebebiyle birçok komplikasyona açıktır(1). Bu durum hızlıca tedavi edilirse implantın daha derin kraniyofasiyal yapılara migrasyonunun, enfeksiyonun ve doku nekrozunun önüne geçilmiş olur (2). İmplantolojide maksiller sinüsle ilişkili komplikasyonlar; maksiller sinüzit, oroantral fistül oluşumu ve implantın maksiller sinüse migrasyonudur. (3)

Case Presentation: Elli yaşında sistemik rahatsızlığı olmayan kadın hasta dış merkezli bir klinikte implant yaptırdıktan bir süre sonra ağrı sebebiyle kliniğimize müraacat etti. Yapılan radyolojik tetkikler sonucunda implantın maxiller sinüse yer değiştirdiği görüldü. Operasyon için infiltratif anesteziler yapıldı. Ardından Caldwell-Luc operasyonu için krestal insizyon ve vertikal rahatlatıcı insizyonlar yapıldı. Tam kalınlık flep kaldırıldıktan sonra maksiller sinüsün lateral duvarında pencere rond frezle açıldı. Cerrahi aspiratörle implant hemostatın ulaşabileceği bir yere getirildi ve implant hemostatla tutularak alındı. Serum fizyolojik ile yıkanarak granülasyon dokusu temizlendikten sonra 3.0 ipek sutürla primer olarak kapatıldı. Hastaya oral antibiyotik, analjezik, nazal dekonjestan ve ağız gargarası reçete edildi. On gün sonra kontrole gelen hastada post operatif rahatsızlık görülmedi.

Anahtar Kelimeler: Dental İmplant, Maxillar Sinüs, Granülasyon

Dental Implant as a foreign object in Maxillary Sinus

Bahadır Sancar, Ömer Faruk Boylu

Inonu University Faculty of Dentistry Department of Oral and Maxillofacial Surgery Malatya, Turkey

Giriş: Dental implants are used in edentulous maxillary and mandibular jaws to rehabilitate edentulous mouths. Implants placed in the posterior maxilla; This region is open to many complications due to poor bone quality, faster atrophy of the posterior region, and hyperpneumatization of the maxillary sinus(1). If this condition is treated quickly, migration of the implant to deeper craniofacial structures, infection and tissue necrosis are prevented (2). Complications associated with the maxillary sinus in implantology; maxillary sinusitis, oroantral fistula formation and migration of the implant to the maxillary sinus. (3)

Vaka: A fifty-year-old female patient with no systemic disease applied to our clinic due to of pain after a period of implantation in an eccentric clinic. As a result of the radiological examinations, it was observed that the implant was displaced into the maxillary sinus. Infiltrative anesthesia was performed for the operation. Subsequently, a crestal incision and vertical relaxing incisions were made from the Caldwell-Luc operation. After the full thickness flap was raised, the window was opened on the lateral wall of the maxillary sinus with a round drill. The implant was brought to a place within the reach of the hemostat with a surgical aspirator and the implant was removed by holding it with the hemostat. Afterwards, the granulation tissue was cleaned by washing with saline, and it was closed primarily with 3.0 silk suture. Oral antibiotics, analgesics, nasal decongestants and mouthwash were prescribed to the patient. After ten days, the patient came to the control, no post-operative discomfort was observed.

Keywords: Dental Implant, Maxillary Sinus, Granulation



[PP-121]

İmplant-protez rehabilitasyonunda ideal estetik ve fonksiyonel sonuçların elde edilmesi, dental implantın alveolar kemikte doğru konumlandırılması ile yakından ilişkilidir. Segmental osteotomiler kullanılarak malpoze osteoentegre dental implant

Berkay Tokuç¹, Eshah Muradov¹, Sezen Altındaş¹, Ayşe Koçak Büyükdere², Fatih Mehmet Coşkunes¹

¹Kocaeli Üniversitesi, Diş Hekimliği Fakültesi, Ağız Diş ve Çene Cerrahisi Anabilim Dalı, Kocaeli

²Kocaeli Üniversitesi, Diş Hekimliği Fakültesi, Protetik Diş Tedavisi Anabilim Dalı, Kocaeli

Giriş: İmplant-protez rehabilitasyonunda ideal estetik ve fonksiyonel sonuçların elde edilmesi, dental implantın alveolar kemikte doğru konumlandırılması ile yakından ilişkilidir. Segmental osteotomiler kullanılarak malpoze osteoentegre dental implantların uygun pozisyona getirilmesi, implantın yerinden çıkarılmasına gerek kalmadan konumunu düzelteren bir cerrahi yöntemdir. Bu vaka raporunda, maksillar anterior bölgede yer alan, malpoze ve osteoentegre dental implantın yeniden konumlandırılması için segmental osteotomilerin uygulanması sunulacaktır.

Olgu: 20 yaşında sağlıklı kadın hasta, sağ ve sol maksillar santral kesici dişlerin kaybına bağlı olarak kötü estetik görünüm şikayeti ile Kocaeli Üniversitesi Ağız, Diş ve Çene Cerrahisi Anabilim Dalı'na sevk edildi. Radyolojik inceleme sonucu, maksillar anterior bölgede ciddi vertikal ve horizontal kemik rezorpsiyonu saptandı. Bu kemik yetersizliğini tedavi etmek için, mandibular simfizden kortikokanselöz kemik bloğu alındı ve alveolar kretin labial ve koronal bölgelerine fiks edildi. Beş aylık iyileşme sürecinden sonra sağ ve sol maksillar santral kesici dişler bölgesine iki adet dental implant yerleştirildi. Ancak sağ maksillar santral kesici bölgesine yerleştirilen implant, augmented edilmiş bölgenin vertikal kemik rezorpsiyon paterni nedeniyle aşırı subkrestal konumda pozisyonlandırıldı. İki dental implantın seviyelerinin düzeltilmesi için malpoze dental implantın etrafında segmental osteotomiler yapıldı ve alveolar segment, rezidüel kemiğe iki titanium mini plak ile daha koronal pozisyonda fiks edildi.

Sonuç: Segmental alveolar osteotomi, implant kaybı veya implant çevresinde kemik kaybı oluşturulmadan malpoze dental implantların pozisyonunu ideal konuma getirmek için etkili bir yöntemdir.

Anahtar Kelimeler: Dental implant, Kemik Augmentasyonu, Malpoze implant, Segmental osteotomi

Obtaining satisfactory esthetics and functional outcomes in implant-prosthesis rehabilitation is directly linked to the correct positioning of the dental implant in the alveolar bone. Mobilization of a malpositioned osteoentegrated dental

Berkay Tokuç¹, Eshah Muradov¹, Sezen Altındaş¹, Ayşe Koçak Büyükdere², Fatih Mehmet Coşkunes¹

¹Kocaeli University, Faculty of Dentistry, Department of Oral and Maxillofacial Surgery Kocaeli

²Kocaeli University, Faculty of Dentistry, Department of Prosthodontics, Kocaeli

Introduction: Obtaining satisfactory esthetics and functional outcomes in implant-prosthesis rehabilitation is directly linked to the correct positioning of the dental implant in the alveolar bone. Mobilization of a malpositioned osteoentegrated dental implant using segmental osteotomies is a surgical technique that corrects the position of the implant without the need of implant removal. This case report presents the use of segmental osteotomies to reposition a malpositioned osteoentegrated dental implant in the maxillary anterior region.

Case: A 20-year-old healthy female patient with a chief complaint of poor esthetics due to missing of right and left maxillary central incisors was referred to Kocaeli University Department of Oral and Maxillofacial Surgery. Radiological examination revealed severe vertical and horizontal bone resorption in the maxillary anterior region. To correct this deficiency, a corticocancellous bone block harvested from the mandibular symphysis and fixed the labial and coronal aspects of the alveolar ridge. After five-month healing period, two dental implants were placed in the right and left maxillary central incisors region. However, the implant that placed in right maxillary central incisor region was positioned very subcrestally due to vertical bone resorption pattern of the augmented site. To provide the proper alignment of two dental implants, segmental osteotomies were performed around the malpositioned dental implant and the alveolar segment was fixed with two titanium mini plates to the residual bone in a more coronal position.

Conclusion: Segmental alveolar osteotomy is an effective method to correct the position of a malpositioned dental implant with no loss of implant or bone support.

Keywords: Bone augmentation, Dental implant, Malpositioned implant, Segmental osteotomy



[PP-122]

İleri düzeyde disloke bilateral kondil kırığının açık redüksiyon ve internal rijit fiksasyonla tedavisi: Vaka raporu

Necdet Durmaz, Ufuk Tatlı

Çukurova Üniversitesi, Ağız Diş ve Çene Cerrahisi Ana Bilim Dalı, Adana

Giriş: Kondil kırıkları, mandibulada görülen kırıkları içerisinde en yaygın görülen kırık türüdür. Görülme oranı %25-35'dir. Bilateral kondil fraktürleri ramus yüksekliğinde azalmaya, ön açık kapanışa ve eklem yüzeylerinde bozulmaya sebep olmaktadır. Ek olarak trismus neden olur.

Vaka: 66 yaşında kadın hasta mandibula fraktürü tedavisi için bölümümüze başvurdu. Klinik ve radyolojik muayene sonucunda bilateral disloke kondil fraktürü teşhis edildi. Hastada maloklüzyon ve TME bölgesinde ağrı vardı. Bilateral kondil fraktürlerine açık redüksiyon ve internal rijit fiksasyon planlandı. Her iki tarafa submandibular yaklaşımla ulaşıldı, ek olarak sağ eklem bölgesinde endaural yaklaşım da kullanıldı. Kırık hatları 4 adet düz mini-plak ve 16 adet mini-vida kullanılarak fiks edildi. Postoperatif 1.yıl kontrolü 6.ay kontrolü gibi sorunsuzdu, hasta stabil bir okluziyona sahipti, ağrısı ve fasiyal güçsüzlüğü yoktu.

Tartışma: Bilateral kondil fraktürü tedavisinde açık redüksiyon rijit internal fiksasyon, kapalı redüksiyon ve kombine tedavi yapılabilmektedir. Bu tedavi seçeneklerinin avantaj ve dezavantajları daima göz önünde bulundurulmalıdır. Ciddi redüksiyon olan vakalar genellikle açık redüksiyon gerektirir.

Anahtar Kelimeler: Kondil fraktürü, açık redüksiyon ve internal rijit fiksasyon, ORIF

Treatment of severe dislocated bilateral condylar fractures with open reduction and internal rigid fixation: A case report

Necdet Durmaz, Ufuk Tatlı

Cukurova University, Oral and Maxillofacial Surgery Department, Adana

Introduction: Condylar fractures are the most common fracture types of the mandible. Its occurrence rate is 25% - 35%. Bilateral condylar fractures lead to loss of ramus height, anterior open-bite and disruption of articular surfaces. Additionally, it causes trismus.

Case Presentation: 66-year-old female patient referred to our department for the treatment of mandibular fractures. After clinical and radiological examination, bilateral dislocated condylar fractures were diagnosed. The patient had malocclusion pain on TMJ region. Open reduction and internal rigid fixation (ORIF) of the bilateral condylar fractures was planned. It was performed by submandibular approach at both sides and additional endaural approach for the right side. Fractured bone segments were fixed using 4 straight mini-plates and 16 mini-screws. Post-operative follow-up was uneventful after one year, as was after 6 months, she had stable occlusion, no pain, and no facial weakness.

Conclusion: Treatment of bilateral condylar fractures can be performed with ORIF, closed treatment and combination of both methods. Advantages and disadvantages of these treatment options should always be considered. The cases with severe dislocation usually require open reduction technique.

Keywords: Condylar fracture, open reduction and internal rigid fixation, ORIF



[PP-123]

Santral dev hücreli granüloma'nın cerrahi tedavi protokolü, olgu sunumu

Uğur Can Ünlügenc¹, Mert Bülte²

¹Adana Yüreğir Karşıyaka Ağız ve Diş Sağlığı Merkezi, Adana

²Özel Klinik

Introduction: Central giant cell granuloma is an intraosseous, non-odontogenic lesion with a benign character but with a locally aggressive course. The aggressive type of the lesion increases the recurrence rate after treatment and causes the wide resection approach to be preferred in the treatment. Clinically, it can be asymptomatic or change to an aggressive lesion characterized by pain, cortical destruction and recurrence.

Case Presentation: Our patient, who applied to our clinic with complaints of swelling and pain in the mandible region, was examined clinically and radiologically, and an incisional biopsy was performed from the region. A diagnosis of central giant cell granuloma was made as a result of the biopsy. Our patient, who was operated under general anesthesia, underwent partial resection of the mandible within the boundaries of the intact bone, and a reconstruction plate was placed in the region. No complications were encountered during the operation. Regular follow-up of our patient continues.

Conclusion: The radiological appearance of central giant cell granuloma is nonspecific, well-circumscribed, unilocular or multilocular radiolucency. The non-aggressive forms have clear boundaries. The aggressive forms are weakly circumscribed and have varying degrees of cortical destruction. In our case, a wide-spread central giant cell granuloma that caused destruction in the cortical bone; Surgical treatment protocol is presented by considering clinical, radiological and histopathological aspects.

Anahtar Kelimeler: santral dev hücreli granülom, rezeksiyon, tümör

Surgical treatment protocol of central giant cell granuloma, a case report

Uğur Can Ünlügenc¹, Mert Bülte²

¹Adana Yüreğir Karşıyaka Oral and Dental Health Center, Adana

²Private Clinic

Giriş: Santral dev hücreli granüloma, benign karakterli ancak lokal-agresif seyir gösteren intraosseöz, non-odontojenik bir lezyondur. Lezyonun agresif tipte olması, tedavi sonrası rekürens oranını arttırmakta ve tedavide geniş rezeksiyon yaklaşımının tercih edilmesine neden olmaktadır. Klinik olarak, asemptomatik olabildiği gibi ağrı, kortikal destrüksiyon ve rekürrensle karakterize agresif lezyona doğru değişiklikler gösterebilmektedir.

Olgu: Kliniğimize mandibula bölgesinde şişlik ve ağrı şikayetiyle başvuran hastamız klinik ve radyolojik olarak müeyene edildi ve bölgeden insizyonel biyopsi yapıldı. Biyopsi sonucunda santral dev hücreli granülom tanısı alındı. Genel anestezi altında opere edilen hastamız, sağlam kemik sınırları içerisinde mandibulaya parsiyel rezeksiyon işlemi uygulanarak bölgeye rekonstrüksiyon plağı yerleştirildi. Operasyon sırasında herhangi bir komplikasyona rastlanmadı. Hastamızın düzenli takipleri devam etmektedir.

Sonuç: SDHG'nin radyolojik görünümü spesifik olmayıp, iyi sınırlı, uniloküler veya multiloküler radyolusensi şeklindedir. Agresif olmayan formlarının sınırları belirgindir. Agresif formları ise zayıf sınırlıdır ve değişik boyutlarda kortikal yıkım mevcuttur. Vakamızda literatürde az rastlanan kortikal kemikte yıkıma sebep olmuş geniş yayılım gösteren santral dev hücreli granüloma; klinik, radyolojik ve histopatolojik olarak ele alınarak cerrahi tedavi protokolü sunulmuştur.

Keywords: central giant cell granuloma, resection, tumor



[PP-124]

Mandibular gömülü süt ikinci Azı dişinin cerrahi çekimi

Bahadır Sancar, Ömer Faruk Boylu

Inönü Üniversitesi Diş Hekimliği Fakültesi Ağız Diş Ve Çene Cerrahisi Anabilim Dalı Malatya, Türkiye

Introduction: Dişler arasında en sık gömülü kalan dişler alt ve üst 3.büyük azılar, alt ve üst kaninler ve küçük azı dişleridir. Süt dişlerinin gömülülüğü ise daimi dişlere göre daha nadir görülen bir durumdur ve en az gömülü kalan dişler ise süt birinci azı dişler olarak bildirilmiştir. Süt dişlerinin daimi dişlere göre daha az gömülü kalmasının sebebi ise süt dişlerinin derinde lokalizasyonu, derinde konumlandıkları için periapikal filmlerle teşhis edilememeleri ve asemptomatik olmaları gibi sebeplerle ilişkilendirilmektedir. Gömülü kalan süt dişlerinin tedavisinde karar verirken, hastanın yaşı, dişin gömülü kalma derecesi, kök rezorbsiyon miktarı, komşu dişlerin boşluğa doğru devrilmesi ve altta daimi diş germinin bulunup bulunması göz önünde bulundurulmalıdır. Süt dişlerinde bu kriterler göz önüne alınarak yapılabilecek tedavi yöntemleri; takip, çekim ve çekimi takiben yer tutucu yapılması ve lüksasyon şeklindedir. Bu çalışmamızda ise 10 yaşında sol mandibula posterior bölgede gömülü kalmış süt 2. azı diş bulunan bir hastamızın olgusu sunulmuştur.(resim 1)

Case Presentation:Kliniğimize rutin kontrol muayenesinde tespit edilen, gömülü süt 2.azı dişi bulunduğunu söyleyerek gelen, 10 yaşındaki herhangi bir sistemik rahatsızlığı bulunmayan, erkek çocuk hastamızın gerekli teşhis ve muayenesi yapıldı. Gerekli anestezi sağlandıktan sonra mukoperiosteal flep kaldırıldı. İlgili diş bölgesine ulaşılarak ilgili sinir komşulukları ve anatomik yapılar gözönünde bulundurularak cerrahi motor ile bukkal kemik kavitesi oluşturularak dişin çekimi gerçekleştirildi.(resim2) Hastamızın gerekli kanama kontrolleri yapıp suture edildi.(resim3) 10 gün sonra suturları alınarak post operatif kontrol muayenelerine çağrılan hastada herhangi bir olumsuzluğa rastlanmadı.

Anahtar Kelimeler: Gömük diş, süt molar, Cerrahi çekim

Surgical extraction of Mandibular embedded temporary 2'nd molar

Bahadır Sancar, Ömer Faruk Boylu

Inonu University Faculty of Dentistry Department of Oral and Maxillofacial Surgery Malatya, Turkey

Giriş: impacted teeth are upper and lower third molars, lower and upper canines and premolars. Impaction of primary teeth is a rarer condition than permanent teeth, and the least impacted teeth are reported as primary first molars. It is associated with reasons such as not being diagnosed and being asymptomatic. When deciding on the treatment of impacted primary teeth, the age of the patient, the degree of impaction of the tooth, the amount of root resorption Consideration should be given to the tilting of adjacent teeth into the cavity, and the presence of an underlying permanent tooth germ. Treatment methods that can be done by considering these criteria in milk teeth; follow-up is in the form of extraction and subsequent placeholder and luxation. In this study, a case of a 10-year-old patient with impacted primary second molar in the posterior region of the left mandible is presented. (Picture 1).

Vaka: The necessary diagnosis and examination of our 10-year-old boy patient who came to our clinic saying that he had an impacted deciduous second molar, which was detected in his routine control examination, and who did not have any systemic disease, was performed. The patient was informed about possible sensory changes that may occur after the operation. After providing the necessary anesthesia, were made and the mucoperiosteal flap was lifted. Reaching the relevant tooth area, the tooth was extracted by creating a buccal bone cavity with a surgical motor. Suture without applying any other procedure to the bone cavity.

Keywords: Embedded teeth, deciduous molar, surgical extraction



[PP-125]

Gingivanın irritasyon Fibromu

Hilal Alan, Ömer Faruk Boylu, İrfan Üstündağ

İnönü Üniversitesi Diş Hekimliği Fakültesi Ağız Diş Ve Çene Cerrahisi Anabilim Dalı Malatya, Türkiye

Introduction: Travmatik fibroma; genellikle oral mukozaya gelen kronik travmanın neden olduğu, reaktif bir lezyondur. Tek bir akut travma sonrası ortaya çıkabileceği gibi tekrarlayan daha hafif travmalar, kronik enflamasyon veya enfeksiyon sonrası da gelişebilir. Tipik olarak, alt dudak, dilin lateral kenarları ve bukkal mukoza gibi sıklıkla travmatize olan alanlarda görülür.

Case Presentation: 39 yaşında kadın hasta mandibula anteriorda kitle varlığı şikayetiyle kliniğimize başvurmuştur. Yapılan klinik muayenede 4cm*3cm boyutunda, palpasyonda ağrısız, sert kitleye rastlandı. Radyografik olarak herhangi bir bulguya rastlanmadı. Hastanın maloklüzyon nedeniyle maksiller anterior dişleri ile mandibula anterior diş etini travmatize ettiği görüldü. Lezyon eksizyonel biyopsi ile tamamı çıkarıldı ve histopatolojik inceleme için patoloji kliniğine gönderildi. Histopatolojik inceleme sonucu irritasyon fibromu kesin tanısı koyuldu.. Hastaya okluzal bozukluğunu giderilmesi gerektiği söylenip 1 aylık takibe alındı ve operasyon bölgesinin tamamen iyileştiği görüldü

Anahtar Kelimeler: Fibrom, İrritasyon, Gingiva

Irritation Fibroma of the gingiva

Hilal Alan, Ömer Faruk Boylu, İrfan Üstündağ

Inonu University Faculty of Dentistry Department of Oral and Maxillofacial Surgery Malatya, Turkey

Giriş: Traumatic fibroma; It is a reactive lesion usually caused by chronic trauma to the oral mucosa. It can occur after a single acute trauma, or it can develop after repeated milder traumas, chronic inflammation or infection. It typically occurs in areas that are frequently traumatized, such as the lower lip, the lateral edges of the tongue, and the buccal mucosa.

Vaka: A 39 year old female patient applied to our clinic with the complaint of a mass in the anterior mandible. In the clinical examination, a hard mass of 4cm*3cm, painless on palpation, was found. No radiographical finding was found. It was observed that the patient had traumatized the maxillary anterior teeth and mandible anterior gingiva due to malocclusion. The lesion was completely excised by excisional biopsy and sent to the pathology clinic for histopathological examination. As a result of histopathological examination, a definite diagnosis of irritation fibroma was made.. The patient was told that his occlusal defect should be corrected and he was followed up for 1 month and the operation area was completely healed.

Keywords: Fibrom, Irritation, Gingiva

[PP-126]

Geniş Sınırlı Odontomanın Keski Osteotomisi İle Enükleasyonu: Bir Olgu Sunumu

Alper Yüzbaşıoğlu, Sevgi Ozan Demirok, Öznur Özalp

Akdeniz Üniversitesi, Diş Hekimliği Fakültesi, Ağız Diş ve Çene Cerrahisi Anabilim Dalı

Giriş: Odontoma, odontojenik kökenli gerçek neoplazmdan ziyade diş dokusunun hamartomatöz gelişimsel malformasyonudur. Odontoma sıklıkla asemptomatik olup, dişlerde erüpsiyon bozukluklarına neden olabilmektedir. Bu vaka raporunun amacı, geniş sınırlı bir kompleks odontoma olgusunu ve cerrahi tedavisini sunmaktır.

Vaka: 23 yaşında erkek hasta sol maksilla posterior bölgede ağrı şikayeti ile bölümümüze sevk edilmiştir. İntraoral muayenede belirgin bir bulgu saptanmaz iken, panoramik radyografide, derin yerleşimli üçüncü azı dişi ile ilişkili, belirgin radyolüsent sınırlı dens radyopak bir kitle izlenmiştir. Lezyon, keski osteotomisi ile minimal invaziv bir yaklaşımla tümüyle enükle edilmiş ve gömülü 20 yaş dişi çekilmiştir. Hastanın 2 yıllık takibinde iyileşmenin problemsiz olduğu gözlenmiştir.

Sonuç: Odontomaların cerrahisinde keski osteotomisinin kullanılmasının, nüksün önlenmesi adına lezyonun total enükleasyonunda ve çevre vital yapıların ve komşu dişlerin korunmasında yarar sağlayabileceği düşünülmektedir.

Anahtar Kelimeler: gömülü diş, keski osteotomisi, odontoma

Enucleation Of A Huge Odontoma Using Chisel Osteotomy: A Case Report

Alper Yüzbaşıoğlu, Sevgi Ozan Demirok, Öznur Özalp

Department of Oral and Maxillofacial Surgery, Faculty of Dentistry, Akdeniz University, Antalya, Turkey

Introduction: Odontoma is hamartomatous developmental malformation of dental tissue rather than true neoplasm of odontogenic origin. Most odontomes are asymptomatic and lead to disturbances in the eruption of the teeth. The purpose of this paper was to report a case of an extensive complex odontoma and its surgical management

Case Presentation: A 23-year-old male patient was referred to our department with a complaint of pain in the maxillary left posterior region. Intraoral examination was insignificant while orthopantomogram revealed an extensive dense radiopaque mass with a surrounding radiolucent rim associated with a deeply impacted third molar. Total enucleation of the lesion was performed using chisels in a minimal invasive manner and the impacted tooth was removed. Healing period was uneventful at 2-year follow up of the patient.

Conclusion: Chisel osteotomy may be beneficial in removal of odontomas in terms of complete surgical enucleation to avoid relapse as well as avoiding adjacent teeth and vital structures.

Keywords: chisel osteotomy, impacted tooth, odontoma



[PP-127]

Orbita tabanı ile ilişkili gömülü üst yirmi yaş dişi ve odontojenik kist: Vaka raporu

Necdet Durmaz, Ufuk Tatlı

Çukurova Üniversitesi, Ağız Diş ve Çene Cerrahisi Ana Bilim Dalı, Adana

Giriş: Çenelerde, gelişimsel ve inflamatuvar olarak adlandırılan iki tür odontojenik kist grubu görülür. Dentigeröz kist en yaygın gelişimsel kisttir. Dentigeröz kistler gömülü dişlerin, yirmi yaş dişlerinin yada sürmemiş dişlerin kronları etrafını çevrelerler. Çenelerde yer alan kistler genellikle asemptomatiklerdir. Rutin dental radyografi esnasında tesadüfi olarak fark edilirler.

Vaka: 15 yaşında kadın hasta kliniğimize rutin dental muayene nedeniyle başvurdu. Yapılan radyolojik ve klinik muayene sonucunda sol maksiller sinüsün tamamını kaplayan radyoopasite ve orbita tabanında yer alan ektojik bir diş görüldü. Ektojik diş 28 numaralı dişti. Ek görüntüleme yöntemi olarak KIBT alındı. KIBT sonrası maksiller sinüste 26 27 numaralı dişlerle ilişkili lezyon teşhis edildi. Lezyonun ektojik sol üst yirmi yaş dişinden kaynaklandığı düşünüldü. Genel anestezi altında Caldwell-luc ameliyatının yapılmasına karar verildi. Lezyona enükleasyon uygulandı ve lezyon ektojik dişle beraber tamamen çıkarıldı. Lezyonla ilişkili sol üst 1. ve 2. molar dişler çekildi. Histopatolojik inceleme sonucunda dentigeröz kist teşhisi konuldu.

Tartışma: Ektojik dişler; alveolar ark dışında burunda, kondilde, koronoid çıkıntıda ve maksiller sinüste görülmektedirler. Ektojik dişlerden odontojenik kistler gelişebilmektedir. Odontojenik kistler geliştiğinde; enükleasyon, marsüpyalizasyon yada bu tedavilerin kombine edilmesi ile tedavi edilirler. Ek olarak ektojik dişler de çekilir. Tedavi sonrasında nüks oranı çok düşüktür. Hastalarda genellikle semptom olmadığı için bu tür lezyonları fark edebilmek için rutin dental muayene önem arz etmektedir.

Anahtar Kelimeler: Gömülü, orbita tabanı, ektojik diş

Impacted upper wisdom tooth associated with orbital floor and odontogenic cyst: A case report

Necdet Durmaz, Ufuk Tatlı

Cukurova University, Oral and Maxillofacial Surgery Department, Adana

Introduction: Dentigerous cyst is the most common type of the developmental odontogenic cyst. They arise from crowns of the impacted, or unerupted tooth. Cysts of the jaws usually present asymptomatic. They are noticed as an incidental finding on routine dental radiography.

Case Presentation: A 15-year-old female patient was admitted to our department for routine dental examination. After radiological and clinical examination, cystic appearance inside the left maxillary sinus and an ectopic tooth located below the orbital floor were seen. As an additional imaging method, CBCT was taken. After CBCT examination, the lesion associated with teeth number #26 and #27 was diagnosed in the left maxillary sinus. It was considered that the lesion originates from ectopic left upper wisdom tooth. Under general anesthesia, Caldwell-luc approach was performed and the lesion was removed with ectopic tooth located just below the left orbital floor. Upper left 1st and 2nd molars that were associated with the lesion were also extracted. After histopathological evaluation, dentigerous cyst was diagnosed. The post-op follow-up was uneventful without any orbital complication.

Conclusion: Ectopic teeth are found in the nose, mandibular condyle, coronoid process and maxillary sinus except for alveolar arch. Odontogenic cysts may occur from ectopic tooth. As treatment options, enucleation and/or marsupialization can be performed. The surgical removal of the ectopic tooth associated with the orbital floor should be done carefully since it has a risk of destruction at the bone floor of the orbit and risk of eye complications.

Keywords: Impacted, orbital floor, ectopic tooth



[PP-128]

Maxiller 3.molar dişin çekimi esnasında meydana gelen tüber kırığı

Bahadır Sancar, Ömer Faruk Boylu

Inönü Üniversitesi Diş Hekimliği Fakültesi Ağız Diş Ve Çene Cerrahisi Anabilim Dalı Malatya, Türkiye

Introduction: Azı dişlerinin çekimi sırasında maksiller tüber kırıkları diş hekimliğinde yaygın olarak görülür; ancak literatürde çok az vaka bildirilmiş ve tartışılmıştır. Üst molar diş çekimi sırasında maksiller tüberin kırılmasından sorumlu olan literatürde listelenen etiyolojik faktörler şunları içerir: İnce duvarlı büyük maksiller sinüs/maksiller tüberositeye sinüs uzantısı ve/veya sinüs boşluğunda kök apekslerinin büyük çıkıntı uzunlukları. Bu durumlarda dişin kesilmesi ve tek seferde bir kökün alınması en uygun teknik olacaktır. Ekstraksiyon sırasında maksiller molar dişlerin alveolar kemik segmentinin parmaklarla desteklenmesi de önemlidir, böylece kemik dislokasyonu sırasında daha fazla stabilize sağlanır. Maksiller üçüncü molar sürmemiş olabilir ve hatta ikinci molara kaynaşmış olabilir, bu da tüber bölgesinde başka bir zayıflık kaynağı yaratır. Maksiller tüberin maksimum desteği almasını sağlamak için çoklu çekimlerde doğru bir sıranın izlenmesi arzu edilir; Diş hekimi tarafından yapılan yanlış uygulama: diş lüksasyonu sırasında aşırı kuvvete bağlı yetersiz planlama.

Case Presentation: 49 yaşında herhangi bir sistemik rahatsızlığı olmayan kadın hasta 28 numaralı dişin çekimi sonrası tüber kırığı sebebiyle üniversitemize sevk edilmiştir. Yapılan radyolojik ve klinik muayene sonucu hastada tüber kırığı ve sinüsün açık olduğu görüldü. Tüber blok anestezisi ve palatinal infiltratif anestezisi yapıldı. Sonrasında kırık parça rezepe edildi ve 3.0 monofilaman ipek suture ile suture edildi (Resim:2). Hastaya antibiyotik, ağrı kesici ve ağız gargarası reçete edildi.

Anahtar Kelimeler: tüber, fraktür, çekim

Tuber fracture occurred during extraction of maxillar third molar

Bahadır Sancar, Ömer Faruk Boylu

Inonu University Faculty of Dentistry Department of Oral and Maxillofacial Surgery Malatya, Turkey

Giriş: Maxillary tuber fractures during molar extraction are common in dentistry; however, few cases have been reported and discussed in the literature. The etiological factors listed in the literature that are responsible for fracture of the maxillary tuber during maxillary tooth extraction include: Thin walled great maxillary sinus/sinus extension into the maxillary tuberosity and/or large protrusion lengths of root apex in the sinus cavity. In these cases, cutting the tooth and removing one root at a time will be the most appropriate technique. It is also important to support the alveolar bone segment of the maxillary molars with fingers during extraction, thus providing greater stability during bone dislocation. The maxillary third molar may not be erupted or even fused to the second molar, creating another source of weakness in the tuber area. To ensure that the maxillary tubercle receives maximum support, it is desirable to follow an accurate sequence of multiple shots; Improper practice by the dentist: insufficient planning due to excessive force during tooth luxation.

Vaka: A 49-year-old female patient without any systemic disease was referred to our university due to a tuber fracture after tooth extraction with number 28. As a result of the radiological and clinical examination, the tuber fracture and sinus were open in the patient. For the intervention, tuber block anesthesia and Palatinal infiltrative anesthesia was performed. Afterwards, the broken piece was repositioned and sutured with 3.0 monofilament silk suture (Picture: 2). Antibiotics, pain killers and mouthwash were prescribed to the patient

Keywords: tuber, fracture, extraction



[PP-129]

İrritasyon fibromu

Bahadır Sancar, Ömer Faruk Boylu

Inönü Üniversitesi Diş Hekimliği Fakültesi Ağız Diş Ve Çene Cerrahisi Anabilim Dalı Malatya, Türkiye

Introduction: Fibroma, neoplastik oluşumdan daha çok hiperplastik bir görünüm sergilemektedir. Genellikle travma veya kronik irritasyona bağlı olarak gelişebileceği gibi enfeksiyon kaynaklı da olabilmektedir. Lezyonlar ağız mukozasında başlıca travmaya daha sık maruz kalan dilin lateral kenarı, yanak mukozası ve alt dudakta görülmesine rağmen oral kavitenin herhangi bir yerinde de görülebilmektedir. Her iki cinsiyeti eşit oranda tutan lezyonlar her yaşta görülebileceği gibi daha çok yetişkinlerde görülür. Lezyonlar klinik olarak yuvarlak, geniş tabanlı, düzgün yüzeyli, asemptomatik ve çevre sağlıklı dokuyla aynı renkte görülür. Bu olgu sunumunda, irritasyon fibromunun cerrahi olarak eksizyonu değerlendirilmektedir.

Case Presentation: 24 yaşında herhangi bir sistemik rahatsızlığı bulunmayan kadın hasta kliniğimize dilin lateral kenarında bulunan kitle varlığı şikayetiyle başvurmuştur. Hastanın anamnezinde travma öyküsü olup zamanla boyutunun arttığı öğrenildi. Lezyon boyutunun 10 mm'yi aşmaması nedeniyle eksizyonel biyopsi yapılması uygun görüldü. Lingual blok sağlandı. Lezyon içerisinde 3-0 ipek sütür ile sınırlarını kapsayacak şekilde insizyonlar yapıldı. Primer olarak kapatıldı. Hasta kontrole çağrılarak post-op 10. günde süturlar alındı ve yara yüzeylerinin iyileştiği görüldü. Lezyonun histopatolojik incelemesinin sonucunda irritasyon fibromu olduğu anlaşıldı. Hastanın takibi sonucunda herhangi bir rekürrense rastlanmadı.

Anahtar Kelimeler: irritasyon, fibrom, dil

Irritation fibroma

Bahadır Sancar, Ömer Faruk Boylu

Inonu University Faculty of Dentistry Department of Oral and Maxillofacial Surgery Malatya, Turkey

Giriş: Fibroma lesion exhibits a hyperplastic appearance rather than a neoplastic formation. It may generally develop due to trauma or chronic irritation, as well as infection. Although it is seen on the buccal mucosa and lower lip, it can also be seen in any part of the oral cavity. Lesions that affect both sexes equally can be seen at any age, but are more common in adults. The lesions are clinically round, broad-based, smooth-surfaced, asymptomatic, and have the same color as the surrounding healthy tissue. In this case report, surgical excision of the irritation fibroma is evaluated.

Vaka: 24 year old female patient, who did not have any systemic disease, applied to our clinic with the complaint of the presence of a mass on the lateral edge of the tongue. In the patient's anamnesis, it was learned that the patient had a history of trauma and its size increased over time. Since the size of the lesion did not exceed 10 mm, excisional biopsy was deemed appropriate. Lingual block was achieved. incisions were made from the inside of the lesion with 3-0 silk sutures to cover its borders. closed primarily with a suture. The patient was called for control and the sutures were removed on the 10th post-op day and the wound surfaces were healed. Histopathological examination of the lesion revealed that it was an irritation fibroma. No recurrence was found as a result of the of the patient.

Keywords: irritation, fibroma, tongue



[PP-130]

Dentigeröz Kisti Taklit Eden Maksiller Ameloblastik Fibroma: Tanısal Bir Zorluk

Danesh Ghahramanimarangalou¹, Büşra Karaca¹, Gülay Özbilim², Göksel Şimşek Kaya¹, Mehmet Ali Altay¹, Alper Sindel¹, Öznur Özalp¹

¹Akdeniz Üniversitesi Diş Hekimliği Fakültesi, Ağız Diş ve Çene Cerrahisi Anabilim Dalı, Antalya, Türkiye

²Akdeniz Üniversitesi Tıp Fakültesi, Patoloji Anabilim Dalı, Antalya, Türkiye

Giriş: Ameloblastik fibroma (AF) nadir görülen iyi huylu bir tümör olup, genellikle mandibula posterior bölgede ve sıklıkla sürmemiş bir diş ile ilişkili olarak görülmektedir. Spesifik bir radyolojik bulgusu bulunmayan AF, dentigeröz kist ve ameloblastoma ile sıklıkla karışmakta olup, kesin tanı için histopatolojik inceleme zorunludur. Güncel literatürde AF'nin önceden düşünülenden daha yüksek nüks ve malign transformasyon gösterebileceğine işaret etmektedir. Bu raporun amacı, dentigeröz kisti taklit eden bir AF olgusunu sunmak ve nispeten nadir görülen bu antite hakkında farkındalık yaratmaktır.

Vaka: 15 yaşında kadın hasta, 28 numaralı gömülü dişi çevreleyen sklerotik ve düzgün sınırlı uniloküler radyolusensi ile bölümümüze sevk edilmiştir. Hasta asemptomatik olup sistemik bir öyküsü de bulunmamakta idi. Dentigeröz kist ön tanısı ile lezyonun total enükleasyonu ve 20 yaş dişinin çekimi gerçekleştirilmiştir. Histopatolojik incelemede AF ile uyumlu odontojenik epitel adaları ve kordları ve fibromiksoid stroma saptanmıştır. Altı aylık takipte lokal nüks belirtisine rastlanmamıştır. Hasta halen altı ayda bir planlanan klinik ve radyografik takip altındadır.

Sonuç: Histopatolojik inceleme, klinik ve radyolojik özellikleri diğer lezyonlar ile örtüşen nadir bir lezyon olması nedeni ile ameloblastik fibroma tanısında ve olası nüks ve malign transformasyonunu önlemek bakımından zorunludur.

Anahtar Kelimeler: ameloblastik fibroma, ayırıcı tanı, dentigeröz kist, odontojenik tümör

Ameloblastic Fibroma of the Maxilla Resembling A Dentigerous Cyst: A Diagnostic Challenge

Danesh Ghahramanimarangalou¹, Büşra Karaca¹, Gülay Özbilim², Göksel Şimşek Kaya¹, Mehmet Ali Altay¹, Alper Sindel¹, Öznur Özalp¹

¹Department of Oral and Maxillofacial Surgery, Faculty of Dentistry, Akdeniz University, Antalya, Turkey

²Department of Pathology, Faculty of Medicine, Akdeniz University, Antalya, Turkey

Objective: Ameloblastic fibroma (AF) is a rare benign tumor and usually occurs in the posterior region of the mandible and often associated with an unerupted tooth. Since AF has no specific radiologic signs, it may be misdiagnosed as dentigerous cyst or ameloblastoma and histopathological examination is mandatory for definitive diagnosis. Recent literature have raised concern over high recurrence rates and malignant transformation of AF. The aim of this report was to present a case of AF mimicking dentigerous cyst and to raise awareness of this relatively rare entity.

Case: A 15-year-old female was referred to our department with a well circumscribed and unilocular radiolucency with a sclerotic border enclosing the impacted tooth 28. The patient was asymptomatic and medical history was not significant. An initial diagnosis of dentigerous cyst was made, and then the lesion was totally enucleated and third molar was removed. Histopathological examination revealed islands and cords of odontogenic epithelium as well as fibromyxoid stroma which was consistent with AF. At six month follow-up, no sign of local recurrence was noted. The patient still remains under clinical and radiographic follow-up scheduled for every six months.

Conclusion: As a rare lesion with overlapping clinical and radiological features, histopathologic examination is mandatory to diagnose AF and prevent potential recurrence and malign transformation of the lesion.

Keywords: ameloblastic fibroma, dentigerous cyst, differential diagnosis, odontogenic tumor



[PP-131]

Farklı Histopatolojik Tanıları Olan Bir Ağız İçi Papiller Lezyon: Bir Olgu Sunumu

Büşra Karasu¹, Busehan Bilgin¹, Gülay Özbilim², Öznur Özalp¹, Alper Sindel¹

¹Akdeniz Üniversitesi, Diş Hekimliği Fakültesi, Ağız Diş ve Çene Cerrahisi Ana Bilim Dalı, Antalya, Türkiye

²Akdeniz Üniversitesi, Tıp Fakültesi, Patoloji Ana Bilim Dalı, Antalya, Türkiye

Giriş: Premalign lezyonların tanı ve tedavilerinde çeşitli zorluklarla karşılaşabilmektedir. Bu vaka raporunda intraoral bölgenin farklı yerlerinde ve farklı zamanlarda gözlenen, değişik histopatolojik tanıları konulmuş papillomatöz tipteki bir lezyonun tedavisinin sunulması amaçlanmaktadır.

Vaka: 72 yaşında erkek hasta, protez uygulamasını takiben 6 aylık bir geçmişi olduğunu bildirdiği asemptomatik, beyaz, keratotik ve retiküler yapıda, bukkal mukozada yer alan lezyon ile kliniğimize başvurmuştur. Akrilik alerjisinin ekartasyonunu takiben, lezyondan alınan ilk insizyonel biyopsi inflamatuvar papiller hiperplazi ile uyumlu bulunmuştur. Erbiyum lazer ablasyonu tedavisini takiben lezyonun nüks etmesi üzerine, insizyonel biyopsi tekrarlanmış ve gelen histopatoloji raporu, lezyonun displastik ve verrüköz yapıda olduğunu bildirmiştir. Bunun üzerine lezyonun geniş sınırlarla total eksizyonu gerçekleştirilmiş ve eksizyonel biyopsiyeye ait son rapor ile kesin tanının HPV'ye bağlı verrüköz displazi içeren skuamöz papillom ile uyumlu olduğu tespit edilmiştir. Post-operatif 18 ay süre ile çeşitli periyotlarda hasta takip edilmiş ve lezyona ait herhangi bir bulguya rastlanmamıştır.

Sonuç: İntraoral papiller lezyonların yönetiminde, birden fazla histopatolojik değerlendirme ve yakın takibin, displastik transformasyonların tespitinde ve olası yanlış tanıya bağlı tedavi başarısızlıklarının önüne geçilmesinde önemli rol oynayacağı düşünülmüştür.

Anahtar Kelimeler: Displazi, HPV, Oral Kanser, Papiller Lezyon, Verrüköz

An Intraoral Papillary Lesion with Distinct Histopathological Diagnosis: Report of a Case

Büşra Karasu¹, Busehan Bilgin¹, Gülay Özbilim², Öznur Özalp¹, Alper Sindel¹

¹Department of Oral and Maxillofacial Surgery, Faculty of Dentistry, Akdeniz University, Antalya, Turkey

²Department of Pathology, Faculty of Medicine, Akdeniz University, Antalya, Turkey

Introduction: Premalign lesions may pose several challenges in terms of diagnosis and treatment. This report aims to present a papillomatous lesion in oral mucosa which had been diagnosed as different lesions for several times and its management.

Case Presentation: A 72-year-old male patient was referred for asymptomatic, white, keratotic and reticular lesions in buccal mucosa existing for 6-months. Following the elimination of acrylic allergy, the first incisional biopsy of the lesion revealed inflammatory papillary hyperplasia. Since the lesion recurred following ablation with erbium laser, another incisional biopsy was performed and it was revealed that the lesion showed dysplastic verrucous features. Thereupon, total excision of the lesion with wide margins was performed and the definitive diagnosis was compatible with HPV-related squamous papilloma with verrucous dysplasia. Post-operative period was uneventful and no recurrence was observed during 18- months of follow-up.

Conclusion: Repetitive histopathological assessment and close follow-up may be beneficial in management of intraoral papillary lesions to prevent any treatment failures related with misdiagnosis of the lesion or possible dysplastic transformations.

Keywords: Displasia, HPV, Oral Cancer, Papillary Lesion, Verrucous



[PP-132]

Modifiye Osteotomi Tekniđi ile Odontojenik Keratokistin Minimal İnvaziv Tedavisi: Bir Olgu Sunumu

Özge Oya Ođlakaya¹, Busehan Bilgin¹, Gülay Özbilim², Öznur Özalp¹

¹Akdeniz Üniversitesi, Diş Hekimliği Fakültesi, Ağız Diş ve Çene Cerrahisi Anabilim Dalı, Antalya, Türkiye

²Akdeniz Üniversitesi, Tıp Fakültesi, Patoloji Anabilim Dalı, Antalya, Türkiye

Giriş: Odontojenik keratokistler, agresif büyüme paternleri ve yüksek nüks potansiyelleri nedeniyle kapsamlı bir tedavi ve takip süreci gerektirmektedirler. Radikal cerrahilerin nüks ihtimalini azalttığı bilinmekle birlikte, bu cerrahiler sonrası bölgenin rehabilitasyonunda yaşanabilecek güçlüklerle bađlı olarak hastaların yaşam kalitesinde de ciddi düşüşler meydana gelebilmektedir. Bu vaka raporunun amacı, minimal invaziv bir yaklaşımla tedavi uygulanmış geniş sınırlı bir odontojenik keratokist olgusunun sonuçlarını bildirmektir.

Vaka: 65 yaşında sağlıklı erkek hasta, sağ mandibular bölgede 6 aydır mevcut olan ekstraoral fistül ve pü akışı şikâyeti ile kliniğimize başvurmuştur. Radyolojik incelemede sağ mandibula orta hattan ramusa uzanan, düzensiz sınırlı radyolüsent lezyon varlığı tespit edilmiştir. İnsizyonel biyopsi sonucunun odontojenik keratokist ile uyumlu olduğunun bildirilmesi üzerine, lezyonun total enükleasyonunu içeren ikinci cerrahi planlanmıştır. Mandibular korpusta tek bir geniş bir osteotomi yerine, lezyonun tüm sınırlarına kolay erişim sağlanabilecek üç farklı bölgeden kemik pencereler oluşturularak lezyonun tümü enükle edilmiş, kemik kavite içerisinden turlu aletlerle gerçekleştirilen ostektomiye takiben kaviteye Carnoy solüsyonu uygulanmıştır. Cerrahi sonrası 6. ay kontrolünde klinik ve radyolojik açıdan belirgin bir iyileşme gözlenmiş olup, inferior alveoler sinir hasarına bađlı herhangi bir komplikasyon gelişmemiştir. Hastanın takip süreci ve dental tedavileri halen devam etmektedir.

Sonuç: Odontojenik keratokist tedavisinde ilk basamakta rezektif cerrahiler yerine hastaya özgü tedavi modifikasyonlarının tercih edilmesi, post-operatif morbidite ve komplikasyonların azaltılarak hastaların yaşam kalitelerinin artırılmasında yarar sağlayabilmektedir. Ancak yüksek nüks potansiyeli nedeniyle bu hastaların yakın takip gerekliliđi her zaman göz önünde bulundurulmalıdır.

Anahtar Kelimeler: Carnoy, Konservatif, Modifiye Osteotomi, Odontojenik keratokist

Minimal Invasive Management of an Odontogenic Keratocyst with a Modified Osteotomy Technique: A Case Report

Özge Oya Ođlakaya¹, Busehan Bilgin¹, Gülay Özbilim², Öznur Özalp¹

¹Department of Oral and Maxillofacial Surgery, Faculty of Dentistry, Akdeniz University, Antalya, Turkey

²Department of Pathology, Faculty of Medicine, Akdeniz University, Antalya, Turkey

Introduction: Radical resection of Odontogenic keratocysts may help to prevent the recurrence, however, it may also lead to several challenges in post-operative rehabilitation of the patients and a resultant decrease in quality of life. This report aimed to present the clinical results of an extensive odontogenic keratocyst which was treated in a minimally invasive manner.

Case Presentation: A 65-year-old healthy male patient referred to our clinic with the complaint of extraoral fistula and pus formation in the right mandibular region for 6 months. Radiological examination revealed a radiolucent lesion with irregular borders extending from the midline of the right mandible to the ramus. After an incisional biopsy, which was compatible with odontogenic keratocyst, a second surgery involving total enucleation of the lesion was planned. Three bony windows in different localizations which enables to access all borders of the lesion were created instead of a single wide osteotomy. Followingly, ostetomies were performed using high-speed rotary instruments in the cyst cavity and Carnoy's solution was applied. A significant clinical and radiological improvement was observed at post-operative 6th month, and no complications related to inferior alveolar nerve damage were observed. The patient's follow-up and dental treatments are still ongoing.

Conclusion: Patient-specific treatment modifications instead of resective surgeries in the initial treatment of odontogenic keratocysts may be beneficial in increasing the quality of life of the patients by reducing post-operative morbidity and complications. However, the need for close follow-up of these patients should always be considered due to the high potential for recurrence.

Keywords: Carnoy, Conservative, Modified Osteotomy, Odontogenic Keratocyst



[PP-133]

Ortodontik İdame Tedavisi Sırasında Üçüncü Molar Kaynaklı Dentijeröz Kistin Neden Olduğu Agresif Kök Rezorpsiyonu: Bir Olgu Sunumu

Eldar Rasljanın, Özge Oya Oğlakkaya, Öznur Özalp

AKDENİZ ÜNİVERSİTESİ DİŞ HEKİMLİĞİ FAKÜLTESİ, AĞIZ DİŞ VE ÇENE CERRAHİSİ ANA BİLİM DALI, ANTALYA

Giriş: Yirmi yaş dişleri pek çok komplikasyonla ilişkili olabilmektedir. Bu raporun amacı, ortodonti sonrası idame tedavisi altındaki bir hastada, gömülü yirmi yaş dişinden kaynaklanan bir dentijeröz kistin neden olduğu şiddetli ve hızlı yıkımı ve vakanın başarılı tedavisini sunmaktır.

Vaka: On yedi yaşındaki erkek hasta sol posterior mandibulada ağrı ile kliniğimize yönlendirilmiştir. Radyografik incelemede sol mandibuler ikinci molar dişte şiddetli kök rezorpsiyonu ve komşuluğundaki üçüncü molar dişin kronunu çevreleyen radyolusensi gözlenmiştir. Hastanın ortodontik tedavisinin 2 sene önce tamamlandığı ve o zamandan beri lingual retainer kullandığı öğrenilmiştir. İkinci moların çekimini takiben, yirmi yaş dişinin apeksinin açık olması ve potansiyel pulpa rejenerasyonu göz önünde bulundurularak, yirmi yaş dişi kök-kanal tedavisi uygulanmadan çekim bölgesine immediat transplante edilmiştir. 20 yaş dişinin periodontal ligamentlerine zarar vermemeye gayret edilerek kistin total enükleasyonu gerçekleştirilmiştir. Post-operatif süreç sorunsuz olup, hastanın 5 aylık takibinde pulpa enfeksiyonu gelişmediği görülmüştür.

Sonuç: Gömülü üçüncü molar dişler 2 sene gibi kısa bir sürede bile kök rezorpsiyonuna yol açabilmektedir. Her ne kadar dentijeröz kistler yavaş büyüme paternine sahip olsa da, lingual retainer ile post-ortodontik idame tedavisinin, kist büyüdükçe komşu dişte yer değiştirme yerine rezorpsiyon gelişmesine neden olabileceği düşünülmüştür. Bu rapor ayrıca, ileri komplikasyonların önüne geçilmesinde, 20 yaş dişlerinin yakın klinik ve radyolojik takibi ve profilaktik çekim ihtiyacının önemini vurgulamaktadır.

Anahtar Kelimeler: Gömülü yirmi yaş dişi, Kök rezorpsiyonu, Ortodontik tedavi, Ototransplantasyon

Aggressive Root Resorption Due To A Third Molar Related Dentigerous Cyst During Post-Orthodontic Treatment Maintenance: A Case Report

Eldar Rasljanın, Özge Oya Oğlakkaya, Öznur Özalp

AKDENİZ ÜNİVERSİTESİ DİŞ HEKİMLİĞİ FAKÜLTESİ, AĞIZ DİŞ VE ÇENE CERRAHİSİ ANA BİLİM DALI, ANTALYA

Introduction: Impacted third molars have been associated with various complications. The aim of this report was to present a severe and rapid destruction caused by a dentigerous cyst arising from an impacted third molar in a patient under post-orthodontic treatment maintenance and its successful management.

Case Presentation: A 17-years-old male patient was referred to our department for pain in left mandibular posterior region. An orthopantomogram revealed severe root resorption of left mandibular second molar and a radiolucency surrounding the crown of the adjacent third molar. The patient had undergone orthodontic treatment two years ago and since then, had been wearing a lingual retainer. Following extraction of the left second molar, immediate transplantation of third molar without root-canal treatment was performed considering the possible pulp regeneration due to the open apices of the tooth. Total enucleation of the cystic lesion was performed meticulously in order to protect the periodontal ligaments of the third molar. Post-operative period was uneventful without any signs of pulp infection during 5 months of follow-up.

Conclusion: Impacted third molars may lead root resorption of adjacent tooth in as little as two years. Although dentigerous cysts have a slow-expansive pattern, post-orthodontic treatment maintenance with lingual retainer may lead the resorption of the adjacent root rather than displacement as the cyst grew. This report also highlights the importance of close clinical and radiological follow-up and prophylactic extraction of third molars, in avoiding further complications.

Keywords: Autotransplantation, Impacted wisdom tooth, Orthodontic treatment, Root resorption



[PP-134]

Conservative Management of Unicystic Ameloblastoma in Young Patient: A Case Report

Aydın Onur Gerçek¹, Selen Adiloğlu², Alper Aktaş³

¹ Research assistant, Hacettepe University Faculty of Dentistry Department of Oral and Maxillofacial Surgery

² PhD,DDs, Dr. , Hacettepe University Faculty of Dentistry Department of Oral and Maxillofacial Surgery

³ PhD DDs, Prof. Dr. , Hacettepe University Faculty of Dentistry Department of Oral and Maxillofacial Surgery

Introduction:

Ameloblastoma is a benign, locally invasive tumor that usually occurs in the jawbone. Unicystic ameloblastoma is one of four types of ameloblastoma have been identified, first described in 1977. The definitive treatment of ameloblastoma is surgery. This case report presents surgical treatment of a 13-year-old boy with unicystic ameloblastoma associated with an unerupted left mandibular left third molar in the covid-19 period.

Case Report:

A 13-year-old boy was referred to the Oral and Maxillofacial Surgery Department of Hacettepe University. CBCT showed a unilocular, well-defined, radiolucent, expandable lesion surrounding impacted left mandibular third molar tooth with facial asymmetry. In order to minimize post-surgical sequelae and reduce fracture formation, it was decided to extract the mobile second left mandibular molar tooth under local anesthesia, perform biopsy with marsupialization treatment from the same area. The enucleation of the patient was performed after 6 months of follow-up. No recurrence was observed in the 1-year follow-up of patient.

Discussion:

Marsupialization is the opening of the lesion and connecting the edges with the oral cavity or paranasal sinuses by sutures to form a permanently open pocket that allows the fluid to drain easily. Enucleation is the removal of the lesion from the body with its current borders. In our case, conservative treatment under local anesthesia was preferred when the change in the health system during the covid-19 pandemic period and the necessity of elective surgery. As in many cases, enucleation was preferred after marsupialization.

[PP-135]

Treatment of central giant cell granuloma with steroid injection

Alper Aktaş¹, Görkem Taşkıran², Selen Adiloğlu³

¹ PhD DDs, Prof. Dr. , Hacettepe University Faculty of Dentistry Department of Oral and Maxillofacial Surgery

² Research assistant, Hacettepe University Faculty of Dentistry Department of Oral and Maxillofacial Surgery

³ PhD,DDs, Dr. , Hacettepe University Faculty of Dentistry Department of Oral and Maxillofacial Surgery

Introduction

Central giant cell granuloma (CGCG) is a rare pathology and represents less than about 7% of all benign lesions of the jaws. CGCG is mostly seen at the mandible according to the maxilla. The lesion's location is usually at molar region and it grows to the anterior site, to midline. The resorption around apical side of the roots can be seen at the beginning of the lesion, it can expand and decrease of cortical bone can be observed. No perforation or effect is found at the mucosa. Although surgical treatment is considered as the main treatment for this lesion, the use of intralesional steroid injections for treatment has recently been an alternative treatment method. Intralesional steroid injection reduces the size of the lesion and thus allows us to avoid extensive bone resection, which can lead to functional and aesthetic defects.

Case Report

A patient was admitted to our faculty due to the complaint of growth and bleeding in right mandibular posterior region. Radiolucent poorly limited lesion was detected in the mandibular posterior region radiologically. After incisional biopsy performed with local anesthesia, a preliminary diagnosis was made as central giant cell granuloma histopathologically.

Conclusion

CGCG seen at the mandibular molar region of a 56 year old male's lesion is treated by alveoloplasty after the triamcinolone acetonide and lidocaine hydrochloride and epinephrine solution injection.



[PP-136]

Closure Of The Perforated Maxillary Sinus With Bichat's Adipose Tissue

Mesut YILDIZ, Fatma ERİŞ DERKUŞ, Osman YAVUZ, Abdullah ÇAKIR, Beyza KAYA
Dicle University, Faculty of Dentistry, Oral and Maxillofacial Surgery, Diyarbakır, TURKEY

Introduction - Oroantral opening may occur as a result of complications during tooth extraction, cysts associated with the maxillary sinus, tumor-like formations, complications during maxillary sinus augmentation, and trauma to the maxillary bone.

Case - A 24-year-old male patient without any systemic disease applied to our clinic for the extraction of endodontically treated tooth number 26. Oroantral opening occurred after tooth 26 extraction. Vertical incision and sulcular incision were made. The mucoperiosteal flap was removed. Buccal adipose tissue was exposed by blunt dissection from the distal of tooth 27. The buccal adipose tissue (Bichat's fat tissue) was carefully advanced to close the extraction space in the related tooth region and sutured to the palatal mucosa without stretching with 4.0 vicrilles. The mucoperiosteal flap was then returned to its original position. Sutured with 3.0 silk and the adipose tissue in the perforation area was remained open to the oral cavity.

Conclusion - The oroantral opening is the pathological connections that develop between the maxillary sinus and the oral cavity. Closing these openings with Bichat adipose tissue has recently provided a wide application area. Bichat adipose tissue is fed by facial, maxillary and temporal superficial arteries, it has good blood circulation and rapid epithelialization. This increases the chances of success. It is also an important advantage that the depth of the vestibule sulcus is preserved after the procedure.

[PP-137]

Maksillanın Total Protezle Rehabilitasyonu için Vestibuloplasti ve Serbest Dişeti Grefti Uygulanması: Vaka Raporu

Bayram Süleymanlı, Cem Üngör
Karadeniz Teknik Üniversitesi, Ağız, Diş ve Çene Cerrahisi Ana Bilim Dalı, Trabzon

Amaç: Uzun süreli total protez kullanımı hastalarda mesnetsiz kret ve rezorpsiyona bağlı vestibül sulkus derinliğinde azalma gibi durumlara neden olmaktadır. Vestibuloplasti ve mesnetsiz kret yumuşak doku eksizyonu preprotetik cerrahide sık uygulanan ameliyatlardan biridir. Vestibuloplasti ameliyatından sonra vestibül sulkus derinliğinin artması ve keratinize dişetinin miktarının artması beklenir. Serbest dişeti grefti uygulaması keratinize dişetini arttırmak için kullanılmaktadır. Bu olgu raporunda, maksillası total dişsiz olan hastaya, total protez yapılmasından önce mesnetsiz kret ve yetersiz vestibül sulkus derinliğinin, vestibuloplasti ve serbest dişeti grefti cerrahileri ile tanı ve tedavisinin sunumu amaçlandı.

Olgu: 62 yaşında sistemik bir hastalığı bulunmayan erkek hasta maksillada total protezin tutuculuğunun yetersiz olması sebebiyle kliniğimize başvurmuştur. Hastaya vestibuloplasti ve mesnetsiz kret eksizyonu yapıldı. Mesnetsiz kret bölgesinden eksize edilen dişeti keratinize olduğundan serbest dişeti grefti gibi kullanılmıştır.

Sonuç: Vestibuloplasti ameliyatından sonra yeterli keratinize dişeti oluşturmak için bu teknik eksize edilen alandaki dişeti keratinize ise kullanılabilir. Bu teknikle ekstra greft sahası gereksinimi ortadan kaldırılmıştır. Hastanın postoperatif morbiditesi azalmıştır. Greftin beslenmesi yeterli olmuş ve protetik rehabilitasyon için kret hazır hale gelmiştir. Bu teknik maksillada az da olsa rastlanan combine mesnetsiz kret ve sığ vestibül sulkus vakalarında uygulanabilir.

Anahtar Kelimeler: Preprotetik cerrahi, Serbest dişeti grefti, Vestibuloplasti

Vestibuloplasty and Free Gingival Graft Application for Total Prosthesis Rehabilitation of the Maxilla: a Case Report

Bayram Süleymanlı, Cem Üngör
Karadeniz Technical University, Department of Oral and Maxillofacial Surgery, Trabzon

Objective: Long-term use of total prosthesis causes unsupported crest and reduction in vestibule sulcus depth due to resorption in patients. Vestibuloplasty and unsupported ridge soft tissue excision are among the most frequently performed operations in preprosthetic surgery. After vestibuloplasty, it is expected that the depth of the vestibule sulcus will increase and the amount of keratinized gingiva will increase. Free gingival graft application is used to increase the keratinized gingiva. In this case report, it was aimed to present the diagnosis and treatment of unsupported crest and insufficient vestibular sulcus depth, with vestibuloplasty and free gingival graft surgeries, before total prosthesis is applied to a patient whose maxilla is totally edentulous.

Case: A 62-year-old male patient without any systemic disease was admitted to our clinic because of insufficient retention of the total prosthesis in the maxilla. The patient underwent vestibuloplasty and unsupported crest excision. Since the gingiva excised from the unsupported crest area is keratinized, it was used as a free gingival graft.

Conclusion: This technique can be used if the gingiva in the excised area is keratinized to create adequate keratinized gingiva after vestibuloplasty. With this technique, the need for extra graft sites is eliminated. The patient's postoperative morbidity has decreased. The feeding of the graft was sufficient and the crest was ready for prosthetic rehabilitation. This technique can be applied in cases of combined unsupported crest and shallow vestibule sulcus, which are rarely seen in the maxilla.

Keywords: Preprosthetic surgery, Soft tissue grafting, Vestibuloplasty

Scientifically supported by



EUROPEAN ASSOCIATION FOR
CRANIO MAXILLO FACIAL
SURGERY



TAOMS'21

28th INTERNATIONAL SCIENTIFIC CONGRESS

14th- 18th NOVEMBER 2021
GLORIA GOLF RESORT
ANTALYA

INDEX



PRESIDENTS WELCOME	4-5
COMITTEES	7
SCIENTIFIC PROGRAMME	9-31
SPONSORS	33-34
INVITED SPEAKERS	36-122
ORAL PRESENTATIONS	124-190
POSTER PRESENTATIONS	192-319

ORAL PRESENTATIONS

OP-014	Ahmet Demirci	137	OP-032	Kevser Sancak	155
OP-054	Ahmet İlker Gürsoy	177	OP-026	Mahmut Aycan	149
OP-002	Arif Sermed Erdem	125	OP-006	Mehmet Emin Toprak	129
OP-059	Ayça Başduran	182	OP-011	Mert Karacakurtoğlu	134
OP-047	Ayda Seyidoğlu	170	OP-044	Mert Özlü	167
OP-018	Bayram Süleymanlı	141	OP-034	Merve Çakır	157
OP-064	Berivan Deniz	187	OP-052	Merve Öztürk	175
OP-037	Burcu Öztürk	160	OP-045	Mine Cihan	168
OP-058	Buse Erdil	181	OP-029	Muhsin Ardıç	152
OP-004	Busehan Bilgin	127	OP-056	Murat Mutlu	179
OP-040	Can Erdayandı	163	OP-061	Nadide Yıldırım	184
OP-021	Çiğdem Çetin Genç	144	OP-023	Nelli Yıldırımıyan	146
OP-053	Dilber Çelik	176	OP-008	Nurdan Yıldız Mısıroğlu	131
OP-031	Duygu Turna	154	OP-039	Osman Küçükçakır	162
OP-010	Elif Ezgi Söylemez	133	OP-049	Özge Şen	172
OP-036	Elshan Muradov	159	OP-028	Reyhan Sağlam	151
OP-065	Eren İlhan	188	OP-051	Sabahat Zeynep Yey	174
OP-042	Esra Mavi	165	OP-012	Sara Samur Ergüven	135
OP-048	Eylem Yentürk	171	OP-015	Sardar Fattahi	138
OP-035	Fatma Dilek Erten	158	OP-009	Sefa Çolak	132
OP-066	Fatma Gungor	189	OP-043	Serap Gülsever	166
OP-033	Ferhat Musulluoğlu	157	OP-001	Taha Özer	124
OP-022	Gizemnur Kaymaz	145	OP-060	Tahayasin Kalkan	183
OP-030	Gökçe Elif Erdayandı	153	OP-062	Tahayasin Kalkan	185
OP-050	Gültekin Onat	173	OP-025	Tuncer Akdoğan	148
OP-013	Gürkan Abdioğlu	136	OP-046	Tuncer Akdoğan	169
OP-003	Halis Ali Çolpak	126	OP-055	Uğur Boz	178
OP-038	Hayrunisa Koçyiğit	161	OP-024	Uluç Özyürek	147
OP-063	İrem Güllerci	186	OP-007	Yakup Gülnahar	130
OP-057	Javanshir Asadov	180	OP-020	Yıldız Ünüvar	143
OP-005	Kevser Sancak	128	OP-041	Yunus Balel	164
OP-019	Kevser Sancak	142	OP-016	Zeliha Demirpençe	139



POSTER PRESENTATIONS

PP-087	Abdulkerim Bayındır	275	PP-006	Hayrunisa Koçyiğit	197
PP-114	Abdulkerim Bayındır	300	PP-084	İbrahim Yanık	272
PP-001	Abdullah Çakır	192	PP-029	Mahmut Erkal	218
PP-038	Adnan Kılınç	226	PP-021	Mehmet Demiray	210
PP-059	Adnan Kılınç	247	PP-022	Mehmet Emre Yurttutan	211
PP-013	Ahmet Demirci	203	PP-097	Mehmet Onur Merey	284
PP-040	Ali Temelci	228	PP-016	Merve Öztürk	206
PP-126	Alper Yüzbaşıoğlu	310	PP-024	Merve Öztürk	213
PP-112	Aşkın Dilara Kaynak	298	PP-034	Murat Mutlu	222
PP-023	Atakan Karaman	212	PP-101	Nazlı Yetik	287
PP-082	Ayça Başduran	270	PP-113	Necdet Durmaz	299
PP-039	Ayşe Nur Sakal	227	PP-122	Necdet Durmaz	307
PP-005	Bayram Süleymanlı	196	PP-127	Necdet Durmaz	311
PP-019	Bayram Süleymanlı	208	PP-014	Nurgül Tuyu	204
PP-137	Bayram Süleymanlı	319	PP-073	Osman Cihan	261
PP-110	Berk Satır	296	PP-096	Osman Göktürk	283
PP-117	Buse Erdil	302	PP-015	Osman Küçükçakır	205
PP-031	Büşra Karaca	220	PP-017	Osman Küçükçakır	207
PP-131	Büşra Karasu	315	PP-094	Osman Yavuz	281
PP-009	Can Erdayandı	200	PP-098	Osman Yavuz	285
PP-012	Cavad Bahtiyarlı	202	PP-099	Osman Yavuz	286
PP-130	Danesh Ghahramanim	314	PP-105	Oya Törün	291
PP-107	Denizcan Atalay	293	PP-120	Ömer Faruk Boylu	305
PP-119	Ece Ünlügenç	304	PP-124	Ömer Faruk Boylu	309
PP-133	Eldar Rasljanın	317	PP-125	Ömer Faruk Boylu	310
PP-015	Elif Betül Yıldırım	301	PP-128	Ömer Faruk Boylu	312
PP-018	Elif Betül Yıldırım	303	PP-129	Ömer Faruk Boylu	313
PP-116	Elif Çetin	302	PP-095	Ömür Dereci	282
PP-121	Elshan Muradov	306	PP-132	Özge Oya Oğlakkaya	316
PP-011	Emrah Mansuroğlu	202	PP-018	Sabahat Zeynep Yey	208
PP-025	Emrah Mansuroğlu	214	PP-075	Sabahat Zeynep Yey	263
PP-071	Erdoğan Kıbcak	259	PP-030	Sadi Memiş	219
PP-088	Erdoğan Kıbcak	276	PP-091	Sadi Memiş	279
PP-093	Eren İlhan	281	PP-111	Sadi Memiş	297
PP-020	Fatih Girgin	209	PP-028	Selen Elif Cipoğlu	217
PP-035	Ferhat Musulluoğlu	223	PP-032	Şiyar Mutlu Gözen	220
PP-036	Ferhat Musulluoğlu	224	PP-033	Şiyar Mutlu Gözen	221
PP-037	Ferhat Musulluoğlu	226	PP-103	Turhan Bıçkı	289
PP-100	Gizem Güvenç	286	PP-123	Uğur Can Ünlügenç	308
PP-083	Gizem Kayrıl Altunay	271	PP-027	Uluç Özyürek	216
PP-008	Gönen Aras Talay	199	PP-041	Ümit Ertaş	229
PP-007	Gözde Işık	198	PP-042	Ümit Ertaş	230
PP-003	Gültekin Onat	194			



PP-043	Ümit Ertaş	231
PP-069	Ümit Ertaş	257
PP-045	Ümit Ertaş	233
PP-046	Ümit Ertaş	234
PP-047	Ümit Ertaş	235
PP-048	Ümit Ertaş	236
PP-049	Ümit Ertaş	237
PP-050	Ümit Ertaş	238
PP-051	Ümit Ertaş	239
PP-052	Ümit Ertaş	240
PP-053	Ümit Ertaş	241
PP-054	Ümit Ertaş	242
PP-055	Ümit Ertaş	243
PP-056	Ümit Ertaş	244
PP-057	Ümit Ertaş	245
PP-058	Ümit Ertaş	246
PP-060	Ümit Ertaş	248
PP-061	Ümit Ertaş	249
PP-062	Ümit Ertaş	250
PP-063	Ümit Ertaş	251
PP-064	Ümit Ertaş	252
PP-065	Ümit Ertaş	253
PP-066	Ümit Ertaş	254
PP-072	Ümit Ertaş	260
PP-074	Ümit Ertaş	262
PP-076	Ümit Ertaş	264
PP-077	Ümit Ertaş	265
PP-078	Ümit Ertaş	266
PP-079	Ümit Ertaş	267
PP-080	Ümit Ertaş	268
PP-081	Ümit Ertaş	269
PP-086	Ümit Ertaş	274
PP-090	Ümit Ertaş	278
PP-102	Ümit Ertaş	288
PP-109	Ümit Ertaş	295
PP-004	Vusala Guliyeva	195
PP-085	Yasin Çağlar Koşar	273
PP-092	Yasin Çağlar Koşar	280
PP-104	Yasin Çağlar Koşar	290
PP-106	Yasin Çağlar Koşar	292
PP-108	Yasin Çağlar Koşar	294

Scientifically supported by



EUROPEAN ASSOCIATION FOR
CRANIO MAXILLO FACIAL
SURGERY



TAOMS' 21

28th INTERNATIONAL SCIENTIFIC CONGRESS

14th- 18th NOVEMBER 2021
GLORIA GOLF RESORT
ANTALYA



TAOMS

TURKISH ASSOCIATION OF ORAL AND MAXILLOFACIAL SURGERY

www.taoms2021.org